Generated on 2019-10-18 15:39 GMT / http://hdl.handle.net/2027/umn.31951002762790j
Public Domain in the United States, Google-digitized / http://www.hathitrust.org/access_use#pd-us-google
Digitized by Google
Original from
UNIVERSITY OF MINNESOTA

THE LIBRARY

BIO-MEDICAL LIBRARY
CLASS

BOOK

Generated on 2019-10-18 15:39 GMT / http://hdl.handle.net/2027/umn.31951002762790j
Public Domain in the United States, Google-digitized / http://www.hathitrust.org/access_use#pd-us-google
Digitized by Google
Original from
UNIVERSITY OF MINNESOTA

Generated on 2019-10-18 15:39 GMT / http://hdl.handle.net/2027/umn.31951002762790j
Public Domain in the United States, Google-digitized / http://www.hathitrust.org/access_use#pd-us-google
Digitized by Google
Original from
UNIVERSITY OF MINNESOTA

Generated on 2019-10-18 15:39 GMT / http://hdl.handle.net/2027/umn.31951002762790j
Public Domain in the United States, Google-digitized / http://www.hathitrust.org/access_use#pd-us-google
Digitized by Google
Original from
UNIVERSITY OF MINNESOTA

VIERTELJAHRSSCHRIFT
FÜR
ZAHNHEILKUNDE

SCHRIFTLEITUNG:
DR. MED. DENT. BERNHARD FAULHABER
PRAKT. ZAHNARZT IN BERLIN

*

SIEBENUNDDREISSIGSTER JAHRGANG 1921
(BEGRÜNDET VON JULIUS WEISS IN WIEN)

*

MIT 56 TAFELN
UND VIELEN ABBILDUNGEN IM TEXT

BERLIN
VERLAG VON HERMANN MEUSSER
1 9 2 1

Digitized by Google
Original from
UNIVERSITY OF MINNESOTA
Generated on 2019-10-18 15:39 GMT / http://hdl.handle.net/2027/umn.31951002762790j
Public Domain in the United States, Google-digitized / http://www.hathitrust.org/access_use#pd-us-google

INHALTSVERZEICHNIS

ORIGINALARBEITEN

Seite

Adloff, P., Einige kritische Betrachtungen zu den Arbeiten Fleischmanns und Gottliebs über die Ätiologie der Alveolarpyorrhoe 148
Adloff, P., Die Zweckmäßigkeiten des Gebisses. Selektion oder funktionelle Anpassung? 265
Burmester, O., Kariesempfänglichkeit und Kalkmangel im Blut 491
Cieszyński, A., Schieberverankerung für orthopädische Prothesen des Unter- und Oberkiefers bei Defekten derselben oder Pseudarthrosen und für besondere Fälle von Brücken und gewöhnlichen Plattenprothesen 167
Cohn-Stock, G., Die chirurgische Immediatregulierung der Kiefer, speziell die chirurgische Behandlung der Prognathie 320
Euler, H., Metaplasie der Pulpa 303
Faulhaber, B., Ein Fall von Arsenvergiftung 239
Fritsch, C., Die Grenzen der festsitzenden Brückenarbeiten 178
Grawinkel, C. J., Über das Gießen von Porzellan 79
Grawinkel, C. J., Die Röhrennietmethode und ihre Anwendung bei Reparaturen von abgesprungenen Kramponzähnen 355
Hauenstein, Über Kieferhöhlenerkrankungen 219
Hille, A., Zur Kenntnis der Alveolarpyorrhoe 367
Hille, A., Zur Frage der Infektionsgefahr durch wurzelkranke Zähne 488
Hönig, H., Die Erkrankung der Nase und ihrer Hauptnebenhöhle (sinus maxillaris) im Zusammenhang mit dem Zahnsysten 434
Kneschaurek, H., Die Chlumskysche Lösung und Kalomel im Dienste der Wurzelbehandlung und Wurzelfüllung 162
Koch-Langentreu, J., Experimentelle Untersuchungen über die Biologie der menschlichen Zahnpulpa 211
Kubatzki, N., Hemmung der Speichelsekretion durch Atropin-Derivate 482
Loos, A., Pulpentod kariesfreier Zähne 454
Müller, F., Die Resorption von Stoffen durch die gesunde Mundschleimhaut 364
Neumann, R., Die radikal-chirurgische Behandlung der Alveolarpyorrhoe 113
Peter, K., Die formale Genese der Gesichtsspalten 385
Péter, F., Zur Frage der Pulpaamputation 465
Simon, A., Das Problem der Verankerung von Frontzahnbrücken 186
Urbantschitsch, E., Beitrag zu einigen Streitfragen über den feineren Bau des Dentins 87
Weski, O., Die chronischen marginalen Entzündungen des Alveolarfortsatzes mit besonderer Berücksichtigung der Alveolarpyorrhoe. Röntgenologisch-anatomische Studien aus dem Gebiete der Kieferpathologie 3
Witt, H. R., Über die Bewährung gegossener Metallfüllungen in der konservierenden Zahnheilkunde 57
Zeliska, F., Zwei Instrumente zur Mundchirurgie 101
Zeliska, F., Die Amalgamkrone 415

* *

Digitized by Google
Original from UNIVERSITY OF MINNESOTA
Generated on 2019-10-18 15:39 GMT / http://hdl.handle.net/2027/umn.31951002762790j
Public Domain in the United States, Google-digitized / http://www.hathitrust.org/access_use#pd-us-google

BUCHBESPRECHUNGEN

Seite

Albu, Zahn- und Mundkrankheiten in ihren Beziehungen zu Organ- und Allgemeinerkrankungen . . . 372
Artzney Büchlein wider allerlei Krankheiten und gebrechen der Zeen . . . 247
Baden, Die rechtlichen und sittlichen Grundlagen des zahnärztlichen Berufes in ihren Beziehungen zur Standesmoral . . . 248
Becker, Zahnwurzelzysten . . . 106
Biberfeld, Arzneimittellehre . . . 504
Bruy, Abgebrochene Instrumente in den Wurzelkanälen . . . 253
Cohn, Leitfaden zum Studium der sozialen Zahnheilkunde . . . 370
Cohn, Die Verstaatlichung der Zahnheilkunde . . . 501
Faulhaber und Neumann, Das Röntgenbild als diagnostisches Hilfsmittel . . . 106
Fischer, Infektionen der Mundhöhle und Allgemeinerkrankungen . . . 245
Franke, Über Wachstum und Verbildung des Kiefers und der Nasenscheidewand . 374
Friebe, Über das Kosmosmetall . . . 251
Fritsch, Leitfaden für Kronen und Brückenarbeiten . . . 104
Hammer, Über follikuläre Zahnzysten . . . 244
Heinrich, Die Verwendung des Chlorphenolkampfers bei der Behandlung der granulierenden Wurzelentzündung und ihrer Ausgänge . . . 254
Leix, Grundzüge der zahnärztlichen Elektrotherapie und Röntgenologie . . . 106
Lichtwitz, Der Wert unserer Wurzelfüllungssubstanzen . . . 370
Meier, Handbuch der zahnärztlichen Rechtskunde, mit Berücksichtigung der gerichtlichen und sozialen Zahnheilkunde . . . 249
Michel und Müller, Die konservierende Zahnheilkunde . . . 369
Misch, Lehrbuch der Grenzgebiete . . . 407
Müller, Beiträge und Versuche über die Frage der Entstehung keilförmiger Defekte . . .
Müller-Widmann, Die Lokalanästhesie zur Extraktion der Zähne . . .
Müller, Pharmakologie für Zahnärzte . . .
Opitz, Prüfungsordnungen für Ärzte und Zahnärzte . . .
Port und Euler, Lehrbuch der Zahnheilkunde . . .
Preiswerk, Lehrbuch und Atlas der zahnärztlichen Technik . . .
Rank, Die Halbkrone . . . 105
Riechelmann, Beitrag zur systematischen Prothetik . . . 103
Rohrer, Der Stoffwechsel im Dentin . . . 373
Scherbel und Schönlank, Leitfaden der normalen und pathologischen Histologie 503
Salomon, Über den derzeitigen Stand der Behandlung inoperabler Zungenkarzinome . . . 255
Seifert, Chirurgie des Kopfes und Halses . . . 503
Silbermann, Die Gußkrone, Beschreibung einer neuen Methode der Herstellung gegossener Hohlkronen . . . 373
Simon, Zahnärztliche Kronen- und Brückenarbeiten . . . 500
Sudhoff, Geschichte der Zahnheilkunde . . . 244
Türkheim, Die Sinnesphysiologie der Mundhöhle und der Zähne . . . 499
Uhlmann, Lehrbuch der Pharmakotherapie für Studierende und Ärzte . . . 499
Walkhoff, Lehrbuch der konservierenden Zahnheilkunde . . . 241
Weickart, Erfüllt das Randolf-Metall in der Zahnheilkunde die Forderungen, die an ein brauchbares Goldersatzmetall zu stellen sind? . . . 250
Wolff, Die Wiederbefestigung lockerer Zähne . . . 249
Wustrow, Gußfüllungen für Frontzähne . . . 252
Zinsser, Syphilis und syphilisähnliche Erkrankungen des Mundes . . . 241
Zumbusch, Atlas der Syphilis . . . 497

* *

1321573

Digitized by Google

Original from
UNIVERSITY OF MINNESOTA

Generated on 2019-10-18 15:39 GMT / http://hdl.handle.net/2027/umn.31951002762790j
Public Domain in the United States, Google-digitized / http://www.hathitrust.org/access_use#pd-us-google

AUSZÜGE

Seite

Adison, Unmittelbare Dentinanaesthesie 507
Anzawa, Über die keilförmigen Defekte an der Krone und ihre Entstehung 507
Brodtbeck, Klinische Erfahrungen bezüglich des Sechsjahr-Molaren 506
Bruce, Ist die Brückenarbeit zu verwerfen? 107
Demisch, Experimentelle Untersuchungen über die Einwirkung formalinhaltiger Medikamente und der Injektionsanästhesie auf die lebende Pulpa bei ihrer Anwendung zur Bekämpfung des hypersensiblen Dentins 257
Frankenthal, Die Bedeutung der Mischinfektion bei der Wunddiphtherie 259
Geiger, Ein Fall von Sporotrichose 376
Goldstein, Über Arhinencephalie mit medianer Oberlippenspalte (Zwischenkieferdefekt) 110
Gutmann, Neueres über den Zusammenhang von Augen- und Zahnkrankheiten . . 259
Kionka, Über Kalkpräparate 260
Landsberger, 1. Der Anglesche Bogen in seiner Einwirkung auf Kiefer- und Zahnstellung. 2. Die Vereinfachung des Angleschen Bogensystems in einen Universalbogen 108
Marx, Über die Schmerzempfindlichkeit der Mundhöhle 264
Müller, Fensterkronen für Schneide- und Eckzähne 506
Oberländer, Yatren als spezifisches Mittel zur Behandlung der Aktinomykose . . . 377
Payr, Über Ursachendiagnose und Behandlungsplan der Trigeminusneuralgie 261
Perthes und Jüngling, Plastischer Radiumträger für Radiumbestrahlungen im Munde und plastischer Filmhalter für Röntgenaufnahmen des Alveolarfortsatzes 263
Pfeiler, Yatren als spezifisches Mittel zur Behandlung der Aktinomykose 377
Pfeiler, Heilung der Aktinomykose durch Yatren 507
Plaut, Über drei Fälle von Infektion mit echten, streng anaeroben Streptotricheen . . 112
Preuße, Über das Zylindrom der Zunge 258
Prinz, Ein Beitrag zur Pathologie und Behandlung des überempfindlichen Dentins . . 107
Robert, Die Herkunft der Geschwülste 258
Rodella, Beitrag zum Studium der Aktinomykose 111
Röhrer, Rhodalzid bei Stomatitis mercurialis 258
Rosenthal, Alveolarpyorrhoe als Folgeerscheinung von Allgemeinerkrankungen, insbesondere solchen rheumatischer Natur 376
Seitz, Vakzinetherapie und Protoplasmaaktivierung in der Zahnheilkunde. Pyorrhoische Diathese (Alveolarpyorrhoe) 262
Türkheim, Untersuchungen über Wurzelbehandlung 508
Villain, Die Klammerkrone und ihre Anwendung bei abnehmbaren Brücken 109
Weiser, Welche Rolle spielen kranke Zähne als Eingangspforte für die Erreger von allgemeinen Erkrankungen des Körpers? 505

Generated on 2019-10-18 15:39 GMT / http://hdl.handle.net/2027/umn.31951002762790j
Public Domain in the United States, Google-digitized / http://www.hathitrust.org/access_use#pd-us-google
Digitized by Google
Original from UNIVERSITY OF MINNESOTA

VIERTELJAHRSSCHRIFT
FÜR
ZAHNHEILKUNDE

37. JAHRGANG | VERLAG HERMANN MEUSSER BERLIN | 1921 HEFT 1

SCHRIFTLEITUNG: DR. B. FAULHABER, BERLIN W 15, UHLANDSTRASSE 159

INHALT

Originalarbeiten

Seite

Weski, O., Berlin, Die chronischen marginalen Entzündungen des Alveolarfortsatzes mit besonderer Berücksichtigung der Alveolar-Pyorrhoe. Röntgenologisch-anatomische Studien aus dem Gebiete der Kieferpathologie 3

Witt, H. R., Darmstadt, Über die Bewährung gegossener Metallfüllungen in der konservierenden Zahnheilkunde 57

Grawinkel, C. J., Hamburg, Über das Gießen von Porzellan 79

Urbantschitsch, Eduard, Graz, Beitrag zu einigen Streitfragen über den feineren Bau des Dentins 87

Zeliska, Franz, Wien, Zwei Instrumente zur Mundchirurgie 101

Buchbesprechungen 103

Zeitschriftenschau 107

Vierteljährlich erscheint 1 Heft. Bezugspreis jährlich für Deutschland, Tschechoslowakei, Jugoslavien, Ungarn und die Balkanstaaten M. 80.—, für das Ausland M. 240.— / Bestellungen nehmen alle Buchhandlungen sowie der Verlag Hermann Meusser in Berlin W 57, Potsdamer Straße 75, entgegen

Generated on 2019-10-18 15:39 GMT / http://hdl.handle.net/2027/umn.31951002762790j
Public Domain in the United States, Google-digitized / http://www.hathitrust.org/access_use#pd-us-google

Digitized by Google

Original from
UNIVERSITY OF MINNESOTA

INHALT DES 2. HEFTES

Weski, Berlin, Die chronischen marginalen Entzündungen des Alveolarfortsatzes mit besonderer Berücksichtigung der Alveolar-Pyorrhoe (Schluß).

Neumann, Berlin, Die radikal-chirurgische Behandlung der Alveolar-Pyorrhoe. Mit 10 Tafeln.

Adloff, Königsberg, Einige kritische Betrachtungen zu den Arbeiten Gottliebs und Fleischmanns über die Aetiologie der Alveolar-Pyorrhoe.

Fritsch, Frankfurt a. M., Die Grenzen der festsitzenden Brückenarbeiten.

Kneschaurek, Graz, Die Chlumskysche Lösung und Kalomel im Dienste der Wurzelbehandlung und Wurzelfüllung.

Ciesynski, Lwow, Schieberverankerung für orthopädische Prothesen des Ober- und Unterkiefers

u. a.

*

INHALT DES 3. HEFTES

Cohn, Günther, Berlin, Chirurgische Behandlung der Progenie und Prognathie.

Simon, Arthur, Berlin, Das Problem der Verankerung von Frontzahnbrücken.

May, Berlin, Einfluß der Schwangerschaft auf die Mundhöhle.

Krüger, Braunschweig, Ist eine Desinfektion der Mundschleimhaut zu Injektionen innerhalb der Mundhöhle möglich?

Peter, Wien, Stomatitis.

Bauer, Innsbruck, Zur Histologie retinierter Zähne

u. a.

Heft 2 wird voraussichtlich im Oktober, Heft 3 im Dezember 1921 ausgegeben werden. Heft 4 wird im ersten Quartal 1922 erscheinen, der Jahrgang 1922 im April 1922 beginnen.

Generated on 2019-10-18 15:39 GMT / http://hdl.handle.net/2027/umn.31951002762790j
Public Domain in the United States, Google-digitized / http://www.hathitrust.org/access_use#pd-us-google

Digitized by Google

Original from
UNIVERSITY OF MINNESOTA

VIERTELJAHRSSCHRIFT
FÜR
ZAHNHEILKUNDE

37. JAHRGANG | VERLAG HERMANN MEUSSER BERLIN | 1921 HEFT 1

SCHRIFTLEITUNG: DR. B. FAULHABER, BERLIN W 15, UHLANDSTRASSE 159

AN UNSERE LESER UND MITARBEITER!

Mit dem laufenden Jahrgang geht die frühere „Österreichisch-Ungarische" dann „Wiener Vierteljahrsschrift für Zahnheilkunde" aus den Händen des Begründers, des Herrn Julius Weiß in Wien, in den unterzeichneten Verlag über und wird fortan unter dem Titel

VIERTELJAHRSSCHRIFT FÜR ZAHNHEILKUNDE

erscheinen. — Die ungünstigen wirtschaftlichen Verhältnisse in Deutschösterreich veranlaßten den Verlagsübergang, der in freundschaftlichem Einverständnis mit dem bisherigen Verlag und in der Hoffnung geschieht, daß die Zeitschrift auch in Zukunft die gleiche Unterstützung seitens der Fachwelt genießen wird, wie sie dem früheren Herausgeber in so reichem Maße während der langen 36 Jahre zuteil wurde.

Die Redaktion hat Herr Dr. Bernhard Faulhaber in Berlin übernommen. Mit Deutschösterreich wird der Zusammenhang dadurch gewahrt werden, daß sich der frühere Herausgeber bereit gefunden hat, die Verbindung mit den bisherigen Mitarbeitern aufrechtzuerhalten und die Korrespondenz mit Deutschösterreich, den Nachfolgestaaten und Ungarn auch weiter zu führen.

Die Vierteljahrsschrift wird, typographisch und inhaltlich vervollkommnet, wie bisher dem Fortschritte der zahnärztlichen Wissenschaft und Technik dienen; sie wird ganz besonders die Bedürfnisse des Praktikers durch Darbietungen nach einheitlichen Gesichtspunkten

Digitized by Google
Original from UNIVERSITY OF MINNESOTA
Generated on 2019-10-18 15:39 GMT / http://hdl.handle.net/2027/umn.31951002762790j
Public Domain in the United States, Google-digitized / http://www.hathitrust.org/access_use#pd-us-google

zusammengefaßter Referate aus den Einzeldisziplinen der Zahnheilkunde berücksichtigen, gleichzeitig aber auch Mitteilungen rein wissenschaftlicher Natur zur Verfügung stellen, so daß der Leser jederzeit ein klares Bild von dem jeweiligen Stande der praktischen und wissenschaftlichen Zahnheilkunde vor Augen hat.

Die völlig unabhängige Stellung der Zeitschrift befähigt sie in besonderem Grade, die internationalen Beziehungen der Zahnheilkunde wieder zu beleben und sie zum Sprechorgan der gesamten zahnärztlichen Welt zu machen.

VERLAG UND REDAKTION
DER VIERTELJAHRSSCHRIFT FÜR ZAHNHEILKUNDE

DR. BERNHARD FAULHABER
UND HERMANN MEUSSER

Generated on 2019-10-18 15:39 GMT / http://hdl.handle.net/2027/umn.31951002762790j
Public Domain in the United States, Google-digitized / http://www.hathitrust.org/access_use#pd-us-google
Digitized by Google
Original from
UNIVERSITY OF MINNESOTA

AUS DEM INSTITUT DR. WESKI-BERLIN

RÖNTGENOLOGISCH-ANATOMISCHE STUDIEN AUS DEM GEBIETE DER KIEFERPATHOLOGIE

VON

DR. MED. OSKAR WESKI

II. DIE CHRONISCHEN MARGINALEN ENTZÜNDUNGEN DES ALVEOLARFORTSATZES MIT BESONDERER BERÜCKSICHTIGUNG DER ALVEOLAR-PYORRHOE[1]

A.

Gelegentlich der Tagung des Zentralvereins deutscher Zahnärzte im Mai 1914 habe ich über obiges Thema einen Lichtbildervortrag gehalten. Man hat mich wohl im allgemeinen in meinen Ausführungen nicht verstanden, wie z. B. die Diskussionsbemerkung von Lipschitz („Deutsche Monatsschrift für Zahnheilkunde" 1914, S. 564) zeigt. Es war mir damals nicht möglich, in einer Zeitschrift das umfangreiche Bildermaterial zu veröffentlichen; ich mußte mich begnügen, in einigen Sätzen und Diskussionsbemerkungen das, was ich in meinem Vortrage ausgeführt hatte, anzudeuten. Ich werde an gegebener Stelle auf das von mir damals Gesagte hinweisen.

Der Ausbruch des Krieges verhinderte das Erscheinen des in Aussicht genommenen Röntgenatlasses, so daß mein Material während sieben Jahren keine weitere Bearbeitung erfuhr, zumal röntgenologische Arbeiten auf andern Gebieten mich in Anspruch nahmen. Eine willkommene Veranlassung, meine röntgenanatomischen Kieferstudien wieder aufzunehmen, gab mir die Aufforderung der Schwedischen Zahnärztlichen Gesellschaft in Stockholm, über die Fleischmann-Gottliebschen Arbeiten, insbesondere die Gottliebsche Theorie der Alveolarpyorrhoe mich kritisch zu äußern. Inzwischen ist mir die Arbeit Gottliebs über den Epithelansatz, die ich zur

[1] Nach einem am 13. April 1921 in der Schwedischen Zahnärztlichen Gesellschaft zu Stockholm gehaltenen Vortrage. Die I. Studie „Die röntgenologische Diagnose der granulierenden Periodontitis" ist erschienen im Juliheft des Korrespondenzblattes für Zahnärzte 1913.

Digitized by Google
Original from UNIVERSITY OF MINNESOTA
Generated on 2019-10-18 15:39 GMT / http://hdl.handle.net/2027/umn.31951002762790j
Public Domain in the United States, Google-digitized / http://www.hathitrust.org/access_use#pd-us-google

Zeit meines Vortrages in Stockholm noch nicht kannte, zugängig geworden; und so habe ich die in dieser Arbeit angeschnittene Frage mit in den Kreis meiner jetzigen Bearbeitung gezogen, möchte aber gleich erwähnen, daß der Standpunkt, den ich im Jahre 1914 bzgl. des Charakters der Alveolarpyorrhoe vertrat, durch Gottliebs Arbeiten keine Änderung erfahren hat.

Um Wiederholungen im Text zu vermeiden, stelle ich hier die für die Alveolarpyorrhoe herangezogene Literatur zusammen und füge in Klammern die Abkürzung bei, unter der ich die betreffende Arbeit im Text einführe.

Römer: Periodontitis und Periostitis alveolaris in Scheffs Handbuch 1909 ‹R. I›.

Derselbe: Alveolarpyorrhoe. Pathologische Anatomie. Verhandlungen des V. Internationalen Zahnärztlichen Kongresses 1909 ‹R. II›.

Hopwell-Smith: Pyorrhoea alveolaris. Its Patho-Histology. The Dental Cosmos 1911. Vol. LIII.

Widman: The operative treatment of Pyorrhoea alveolaris. Englische Übersetzung eines 1916 gehaltenen Vortrages. Stockholm 1918.

Greve: Alveolarpyorrhoe. Jahreskurse für ärztliche Fortbildung 1919 ‹Gr. I›.

Derselbe: Die paradentalen Erkrankungen. Deutsche Zahnheilkunde — Festschrift für Walckhoff 1920 ‹Gr. II›.

Neumann: Die Alveolarpyorrhoe und ihre Behandlung 1920. III. Aufl. Verlag Meußer.

Fleischmann und Gottlieb: Beiträge zur Histologie und Pathologie der Alveolarpyorrhoe. Österreichische Zeitschr. f. Stomatologie 1920. Heft 2 ‹Fl. u. G. I›.

Gottlieb: Zur Ätiologie und Therapie der Alveolarpyorrhoe. Ebenda ‹G. II›.

Derselbe: Der Epithelansatz am Zahn. Deutsche Monatsschrift für Zahnheilkunde 1921, Heft 5 ‹G. III›.

Hille: Zur Kenntnis der Alveolarpyorrhoe. Deutsche Monatsschrift für Zahnheilkunde 1921, Heft 10.

Ich habe im Jahre 1911 meine Kieferstudien aufgenommen, um dadurch das anatomische Material zur Beurteilung röntgenologischer Strukturen im Bereiche des Alveolarfortsatzes zu gewinnen. Bezüglich der periapikalen Verhältnisse war die Aufgabe nicht allzu schwierig zu lösen. Es bedurfte nur der Gegenüberstellung des einfachen mikroskopischen Schnittes mit dem Röntgenbilde, um die für den einzelnen Fall in Frage kommende Deutung herauslesen zu können ‹s. die oben erwähnte I. Studie›.

Schwieriger gestaltete sich dagegen die Aufgabe bei den marginalen Erkrankungen. Es hat sich herausgestellt, daß erstens einmal hier die röntgenologisch nachweisbaren Strukturdifferenzen nicht so ins Auge fallend sind wie bei den periapikalen Prozessen, und daß andererseits dort, wo wir verschiedene Typen des Knochenschwundes unterscheiden können, das anatomische Äquivalent nicht so grob in die Augen springende Unterschiede zeigt wie bei den periapikalen Erkrankungen. Ich mußte hier die einzelnen Gewebsabschnitte gesondert betrachten und viel mehr ins Detail gehen, um ein klares Bild zu gewinnen. So gelangte ich bei meinem Vortrage im Jahre 1914 zu

Digitized by Google Original from UNIVERSITY OF MINNESOTA
Generated on 2019-10-18 15:39 GMT / http://hdl.handle.net/2027/umn.31951002762790j
Public Domain in the United States, Google-digitized / http://www.hathitrust.org/access_use#pd-us-google

derselben Disposition, wie sie auch Fleischmann und Gottlieb ihrer Arbeit I zugrunde gelegt haben.

Bezüglich der von mir angewandten Technik kann ich mich kurz fassen. Die Kiefer wurden nach Entkalkung in Salpetersäure in Zelloidin eingebettet, je nach dem zu beurteilenden Fall in verschiedenen Richtungen geschnitten und mit Hämatoxylin-Eosin oder Eisen-Haematoxylin-van Gieson gefärbt.

Es ist mir ein besonderes Bedürfnis, dem Herausgeber und Verleger dieser Zeitschrift dafür zu danken, daß sie mir in entgegenkommender Weise Gelegenheit gegeben haben, mein umfangreiches Material ohne Kürzung der Öffentlichkeit unterbreiten zu können.

I. ZUR KENNTNIS UNVERMEIDLICHER STRUKTUR-VERÄNDERUNGEN

Das Kiefermaterial, soweit es zur Beurteilung marginaler Verhältnisse herangezogen wird, nimmt in histologisch-technischer Beziehung eine Sonderstellung ein, die sich durch unvermeidliche strukturelle Veränderungen in den Präparaten verrät. Ihre Kenntnis ist wichtig, weil auf sie mancherlei Mißdeutungen, die wir in der Literatur vorfinden, zurückzuführen sind. Wir wissen, daß uns in den mikroskopischen Präparaten die zelligen Elemente infolge ihrer Behandlung mit eiweißkoagulierenden Fixierungsmedien vier bis fünf mal kleiner erscheinen als in natürlichem Zustande. Am deutlichsten erweist sich das durch Vergleich des Größenverhältnisses roter Blutkörperchen im Schnitt einer- und Giemsapräparat andererseits. Diese Schrumpfung betrifft alle Gewebe in gleicher Weise mit Ausnahme der Hartsubstanzen: Knochen, Knorpel, Zähne. Diese machen die Schrumpfung nicht mit. Im allgemeinen kommt es bei der üblichen Behandlung der Präparate, die Knochen oder Knorpel enthalten, nicht zu störenden Spalten und Rissen, weil diese harten Stützgewebe nicht bloßliegen und die Fixierung, von außen nach innen fortschreitend, zuerst die oberflächlichen Gewebselemente härtet und so um die tieferliegenden Gewebe eine feste Schicht bildet, die ein Ausweichen bzw. Zurückziehen verhindert.

Anders liegen die Verhältnisse, wenn, wie beim Studium marginaler Prozesse, die uns interessierenden Weichteile in unmittelbarem Zusammenhang mit dem oberflächlich gelegenen Zahnkörper stehen. Der kalkimprägnierte Zahn erleidet im Gegensatz zu den ihn umgebenden Weichteilen keine Schrumpfung, so daß es in jedem Falle zu einer Änderung des topographischen Gefüges kommen muß. Aber neben den durch die Präparation (Fixierung und Alkoholbehandlung) geschaffenen Schrumpfungserscheinungen spielen postmortale Veränderungen in derselben Richtung eine deletäre Rolle. Wenn man nicht Kiefer vom Hingerichteten oder gelegentliches operatives Material zur Verfügung hat, sondern — wie wohl stets — auf Sektionspräparate angewiesen bleibt, wird immer eine Reihe von Stunden bis zur Fixierung vergehen. Mein frischestes Material kam 8—12 Stunden post mortem in Formalin. Während sonst anderen histologischen Untersuchungen zuzuführende

Digitized by Google
Original from UNIVERSITY OF MINNESOTA
Generated on 2019-10-18 15:39 GMT / http://hdl.handle.net/2027/umn.31951002762790j
Public Domain in the United States, Google-digitized / http://www.hathitrust.org/access_use#pd-us-google

Gewebe, in ihrer eigenen Flüssigkeit suspendiert, gleichmäßig feucht bleiben, trocknet die dem unmittelbaren Luftzutritt direkt ausgesetzte Schleimhaut des Mundes, besonders der freie Zahnfleischsaum, in erheblichem Maße aus. Es sind also in jedem Falle, bevor noch der Kiefer fixiert wird, Schrumpfungen eingetreten, die dann noch weiter durch die übliche Nachbehandlung des Präparates vermehrt werden. Einmal resultiert daraus eine niedere Höhe der Zahnfleischpapille im Schnitt als sie in vivo und selbst noch am Kiefer vor seiner Einbettung vorhanden war — man vergleiche z. B. die stark vorspringende Zahnfleischpapille zwischen V und VII des Kiefers 102 (Fig. 1, Tafel 13) mit dem analogen mikroskopischen Schnitt Fig. 3 derselben Tafel.

Zweitens verursachen diese Schrumpfungsvorgänge eine Abhebung des Gewebes vom Zahnkörper. Dadurch kommt es zu Spalten, welche als Kunstprodukt nicht erkannt, sondern als pathologisch vertiefte Zahnfleischtaschen angesprochen wurden. So ist die von Hopwell-Smith (Fig. 140, S. 410) photographierte „Deep pocket" zu bewerten, desgleichen die „Abhebung des Epithels" in der Fleischmann-Gottliebschen Arbeit (Fl. u. G. I), die von diesen Autoren irrtümlicherweise als beginnende Taschenbildung angesprochen wird.

II. RÖNTGENOLOGISCH-KLINISCHE BETRACHTUNGEN

Ich halte es für zweckmäßig, vor Ausbreitung meines anatomischen Belegmaterials, den Leser mit den aus demselben sich ergebenden für die Praxis gültigen Ableitungen bekannt zu machen. Da sich dieselben hauptsächlich auf die Alveolarpyorrhoe erstrecken, möchte ich den Standpunkt, von dem aus ich diese Krankheit betrachtet wissen will, zunächst festlegen.

Unter Alveolarpyorrhoe verstehe ich diejenige Erkrankung des marginalen Abschnittes des Alveolarfortsatzes — dieses Wort nicht auf den knöchernen Processus alveolaris, sondern auf die Gesamtheit des zahntragenden Kieferabschnittes (Knochen plus Weichteile) bezogen —, bei der es neben anderen Symptomen zur Vertiefung der Zahnfleischtasche und Eiterabsonderung in solcher Menge gekommen ist, daß sich „durch Druck auf das Zahnfleisch von der Wurzelspitze zur Krone hin ein Tröpfchen gelblichen meist völlig geruchlosen Eiters entleert" (Römer I). Dieses klinische Symptom der Eiterung, wenn auch nicht in der gleichen prägnanten Form, hat die Alveolarpyorrhoe mit anderen Krankheiten gemeinsam, weshalb Hille unter diesem Gesichtspunkt eine systematische Zusammenfassung der durch „pyorrhoische Diathese" charakterisierten Krankheiten vornahm. Unter ihnen erhält die Alveolarpyorrhoe ihren Platz neben dem „Eiterfluß ohne Gewebsdestruktion" id est „gingivitischem Eiterfluß" (Seite 295, Fall IV) als „Eiterfluß mit Gewebsdestruktion", und zwar als „a) klassische Form" im Gegensatz zur „b) einfachen Form".

Ich kann mich, so sehr ich das Bemühen Hilles, die Alveolarpyorrhoe ihrer isolierten Stellung als Krankheit sui generis zu entkleiden, durchaus billige, seiner Einteilung nicht anschließen. Das Symptom der Eiterung ist in bezug auf die Pathogenese der Alveolarpyorrhoe viel zu nebensächlich,

Digitized by Google
Original from UNIVERSITY OF MINNESOTA
Generated on 2019-10-18 15:39 GMT / http://hdl.handle.net/2027/umn.31951002762790j
Public Domain in the United States, Google-digitized / http://www.hathitrust.org/access_use#pd-us-google

als daß unter diesem Rubrum eine dieser Krankheit gerecht werdende Klassifizierung aufgestellt werden könnte. Das Ideal wäre natürlich, die Alveolarpyorrhoe nach ihrer anatomischen Eigenart zu stigmatisieren. Sie läuft zwar seit Römers (R. I) Einteilung der Periodontitiden immer noch in der Literatur als „Periodontitis chronica marginalis purulenta". Meiner Ansicht nach ist aber diese Interpretation in keiner Beziehung zutreffend, denn der Eiter entstammt nicht granulierendem Periodontalgewebe, sondern Erosionen und kleinen Geschwürsflächen, welche weit ab vom eigentlichen Ort des eigentlichen Krankheitsherdes liegen. Ich habe in einer Diskussionsbemerkung gelegentlich der Sitzung des Zentralverbandes Deutscher Zahnärzte 1914 meinen diesbezüglichen Standpunkt folgendermaßen zum Ausdruck gebracht (D. M. f. Z. 1914, S. 575): „Nicht der Ort der progressiven Knocheneinschmelzung ist die Quelle der Eiterung, sondern dieser entströmt kleinen, bloßliegenden, epithelentkleideten Stellen der entzündeten Oberfläche der Taschenwand."

Was nun die pathologisch-anatomische Spezifizität der Alveolarpyorrhoe überhaupt betrifft, so hat mich mein Kiefer-Sektionsmaterial gelehrt, daß dieser Krankheit kein ihr eigentümliches Substrat zukommt, das ihr den Namen geben könnte. Trotzdem oder gerade deshalb halte ich es für geboten, die Alveolarpyorrhoe aus ihrer isolierten Stellung gegenüber anderen marginalen Entzündungsformen herauszuheben und sie als Einzelform in ein System verwandter Krankheiten einzuordnen, und zwar nach röntgenologischen Gesichtspunkten. Denn ebenso wie die Eiter sezernierende Tasche ist die röntgenologisch nachweisbare marginale Knochenatrophie aus dem Gesamtbilde der Alveolarpyorrhoe nicht fortzudenken, sie ist aber gleichzeitig das charakteristische Symptom aller chronischen marginalen Erkrankungen des Alveolarfortsatzes und gibt daher für die Klassifizierung dieser Krankheitsgruppe den geeigneten Rahmen, um so mehr, als sich zwei charakteristische Formen des Knochenschwundes unterscheiden lassen, die ich als horizontale und vertikale Atrophie bezeichnet habe. Ich habe mich darüber in der Zusammenfassung zu meinem eingangs erwähnten Vortrage 1914 folgendermaßen geäußert (l. c. Seite 563):

„Bei den chronischen marginalen Erkrankungen des Alveolarfortsatzes ist das Symptom der Eiterung von untergeordneter Bedeutung. Dagegen gibt das Röntgenbild wichtige Anhaltspunkte für den Charakter und die Prognose des betreffenden Falles, indem es zweierlei Formen des marginalen Knochenschwundes erkennen läßt, die horizontale und die vertikale. Beide können mit Pyorrhoe verknüpft sein, doch prädisponiert besonders die letztere dazu, da sie durch eine unter das Niveau des Knochenrandes herabreichende Nische gekennzeichnet ist. Wir unterscheiden daher die Atrophia marginalis horizontalis (mit und ohne Pyorrhoe) und die Atrophia marginalis verticalis (mit und ohne Pyorrhoe). Die Bezeichnung ‚Alveolarpyorrhoe' ist fallen zu lassen."

Wenn ich soweit ging, die Bezeichnung „Alveolarpyorrhoe" aus dem zahnärztlichen Sprachgebrauch gebannt zu wissen, so geschah es in erster Linie, um die Aufmerksamkeit der Zahnärzte von dem Symptom der Eiterung ab-

Digitized by Google
Original from UNIVERSITY OF MINNESOTA
Generated on 2019-10-18 15:39 GMT / http://hdl.handle.net/2027/umn.31951002762790j
Public Domain in the United States, Google-digitized / http://www.hathitrust.org/access_use#pd-us-google

und auf das ebenso wichtige Röntgensymptom hinzulenken. Zwar wird das Röntgenbild heute bei der Diagnostik der Alveolarpyorrhoe schon von vielen Fachleuten zu Rate gezogen, aber, wie z. B. die gerade in bezug auf die Diagnostik bedeutungsvolle Arbeit Hilles zeigt, noch nicht in genügender Weise. Seine Ausführungen würden viel mehr an Klarheit gewinnen, wenn er uns den im röntgenologischen Bilde sichtbaren Typ des einzelnen Falles mitgeteilt hätte. Was ich 1914 in einer Diskussionsbemerkung (l. c. S. 575) sagte: „Der Herr Vortragende erkennt zwar den Nutzen des Röntgenbildes für die Diagnose der mit Pyorrhoe verbundenen marginalen Knochenerkrankungen an, doch liest er zu wenig aus ihm heraus und legt noch zu großes Gewicht auf das klinische Moment der Eiterung", gilt gleichfalls für die Hillesschen diagnostischen Bemühungen, so sehr auch der systematische Aufbau seines Status praesens allgemeine Aufnahme verdient.

Was den Zahnärzten bislang fehlt, ist die gegenseitige Verständnismöglichkeit über den einzelnen Fall. Ich entsinne mich einer ernsten Aussprache über die Alveolarpyorrhoe, in deren Verlauf eine Einigung über den Krankheitscharakter und -umfang eines zur Diskussion stehenden Falles nicht zu erzielen war. Ein auf diesem Gebiete maßgebender Zahnarzt konnte die Ausführungen des Vortragenden dadurch entkräften, daß er ihm entgegnete, die von ihm durch seine Methoden erzielten Resultate wären dadurch zu erklären, daß es nicht die echte Pyorrhoe gewesen wäre. Was unter der „echten Pyorrhoe" zu verstehen war, darüber ließ sich der betreffende Herr nicht aus und hätte es wohl auch nicht definieren können.

Diesen Mangel an Verständigungsmöglichkeiten glaube ich durch ein sehr einfaches Mittel behoben zu haben, nämlich durch die zahlenmäßige Bestimmung und röntgenologisch wiedergegebene Feststellung der Zahnfleischtaschentiefe. Gelegentlich meines Vortrages 1914 zeigte ich bereits das in Fig. 5, Tafel 2 wiedergegebene Bild des Falles von Dr. Levy, bei dem ich in die Zahnfleischtasche einen Guttaperchapoint als Sonde eingeführt hatte. Ich habe diese Methode nach Wiederaufnahme meiner Untersuchungen jetzt häufiger angewandt und verschiedene zahnärztliche Kollegen, soweit sie selbst röntgenologisch arbeiten, zur Nachprüfung aufgefordert. Die Methode hat sich als äußerst brauchbar erwiesen, weil der durch Auseinanderhaltung der horizontalen und vertikalen Atrophie nur auf den Knochen sich beziehende Röntgenbefund durch Klarlegung der Taschentiefe und vor allem ihres Verhältnisses zur Knochenoberfläche eine wesentliche Erweiterung erfährt.

Was nun die beiden Formen der Knochenatrophie betrifft, so verstehe ich unter Horizontalatrophie einen Schwund des Knochens, welcher parallel zu dem normalen Ansatz des Alveolarknochens an den Zahnkörper nach der Tiefe zu erfolgt. Es resultiert daraus, wie an Kiefer 52 (Fig. 1, Tafel 22) distal zu II sowie mesial zu IV ersichtlich ist, ein rechter oder am selben Kiefer mesial zu II und distal zu V ein spitzer Knochen-Zahn-Winkel. Das Winkelmaß soll dabei nicht den von beiden Schatten umgrenzten freien Raum, sondern den der Knochensubstanz erfassen. Ebenso gemessen erhalten wir z. B. bei Kiefer 52 mesial zu V und Fig. 1, Tafel 35,

Digitized by Google
Original from UNIVERSITY OF MINNESOTA
Generated on 2019-10-18 15:39 GMT / http://hdl.handle.net/2027/umn.31951002762790j
Public Domain in the United States, Google-digitized / http://www.hathitrust.org/access_use#pd-us-google

Fig. 2, Tafel 28 einen stumpfen Winkel. Diese Art der Knochenatrophie, welche vom Alveolarrande aus parallel zum Zahne vertikal in die Tiefe des Alveolarfortsatzes sich ausbreitet, nenne ich Vertikalatrophie. Ich habe in den Fig. 6, 9 u. 10, Tafel 1 ihr allmähliches Vordringen in die Tiefe wiedergegeben und verweise gleichzeitig auf die Fig. 19 u. 20 auf Seite 985 in Hopwell-Smiths Arbeit.

Ausschlaggebend für das Zustandekommen der beiden Typen des Knochenschwundes ist außer gewissen feineren anatomischen Verhältnissen, die später besprochen werden, das Gefüge des Alveolarfortsatzes. In den Interdentalsepten engstehender Zähne, an den Labialflächen, überhaupt dort, wo die Zähne nur von einer dünnen Corticalis bedeckt sind, erfolgt der Knochenschwund im Sinne der Horizontalatrophie. Sie entspricht der Form I der Widmanschen Klassifizierung. Wo aber eine derbere retroalveoläre Spongiosa sich findet, wie im Oberkiefer palatinal (Kiefer 35), im Unterkiefer lingual oder bei Angrenzung des betroffenen Zahnes gegen eine reorganisierte Zahnlücke — Fall R., Fig. 1 u. 2, Tafel 2 erfolgt der Knochenschwund unter dem Bilde der Vertikalatrophie. (Form II nach Widman.)

Auf die in diagnostischer und therapeutischer Hinsicht große Wichtigkeit und die daraus sich ergebende Notwendigkeit der Auseinanderhaltung beider Formen der marginalen Knochenatrophie habe ich bereits 1914 (l. c. S. 575) mit folgenden Worten hingewiesen: „Da der horizontale Resorptionsmodus der prognostisch günstigere ist und die Ausheilung der sogenannten Pyorrhoe-Fälle neben der Reduktion des Zahnfleischwulstes dadurch zustande kommt, daß der Knochen im Sinne des horizontalen Modus schwindet, so muß unser therapeutisches Bemühen darauf hinauslaufen, den vertikalen Modus in die Form des horizontalen Knochenschwundes überzuführen." Daß das naturgemäß nur auf chirurgischem Wege möglich ist, ist selbstverständlich. Diese Überlegungen legten es mir nahe — ohne daß ich Neumanns grundlegende Arbeiten kannte —, die chirurgische Behandlung zwecks Abtragung der Knochenränder vorzuschlagen, um dadurch aus der Vertikal- eine horizontale Atrophie herzustellen. Daß der Kauter, den Römer und auch Gottlieb angewandt wissen wollen, hier nicht zum Ziele führen kann, liegt auf der Hand — von Zahnsteinentfernung, Ätzmitteln oder gar von der Salvarsantherapie ganz zu schweigen.

Ich hoffe, daß meine Ausführungen mit dazu beitragen werden, der Neumann-Widmanschen Operation die ihr gebührende Anerkennung zu verschaffen, — dort, wo es dessen noch bedürfen sollte.

Natürlich gibt es Übergangsformen zwischen der horizontalen und vertikalen Atrophie, wie sie z. B. Kiefer 105 zeigt. Es kann sehr leicht bei einer vertikalen Atrophie durch Sistierung der in die Tiefe vordringenden Schädlichkeiten zur Ausbreitung des Prozesses in horizontaler Richtung und zu einer ausgleichenden Abflachung im Sinne der Horizontalatrophie kommen.

Ich bin nun, wie oben bereits erwähnt, bei der einfachen röntgenologischen Feststellung und Auseinanderhaltung von Vertikal- und Horizontalatrophie nicht stehen geblieben, sondern dazu übergegangen, bei jedem Falle von

Digitized by Google
Original from UNIVERSITY OF MINNESOTA
Generated on 2019-10-18 15:39 GMT / http://hdl.handle.net/2027/umn.31951002762790j
Public Domain in the United States, Google-digitized / http://www.hathitrust.org/access_use#pd-us-google

Alveolaratrophie die Guttaperchasondierung vorzunehmen. Ich halte den Guttaperchastift — die für Wurzelfüllung gebräuchlichen „Points" werden dazu benutzt — für geeigneter als die starre, metallene Sonde, die Hille offenbar zwecks Feststellung der Taschentiefe angewandt hat. Er macht keinerlei Verletzungen und dringt mit seiner weichen Spitze nur so weit vor, als tatsächlich ein freier Raum vorhanden ist oder verrät durch Umbiegung das Aufstoßen auf ein Hindernis. Zunächst wird der Guttaperchastift in die Tasche eingeführt, soweit es geht, am freien Zahnfleischrand mit der gebogenen feinen Pinzette erfaßt und herausgezogen, so daß man die Taschentiefe mit einem Millimetermaß feststellen kann. Für die röntgenologische Darstellung wird er zum zweiten Male eingeführt, auf Zahnfleischhöhe mit einem erwärmten Instrument scharf abgeschnitten — er darf nicht aus der Tasche heraussehen — und nun die Aufnahme gemacht. Wir erhalten dadurch dort, wo die Anwendung einer härteren Röhre oder stärkeren Entwicklung den schwachen Weichteilschatten des Zahnfleisches nicht zeichnet, stets eine Darstellung des Zahnfleischrandes, dessen Verhältnis zum Knochen besonders bei Vertikalatrophie zu kennen von Wichtigkeit ist. ⟨Vgl. Fig. 2 auf Tafel 2⟩.

Wenige Bilder genügen, um das prinzipiell Neue meiner Untersuchungsmethode zu illustrieren. Die Fig. 1, 2, 3 auf Tafel 2 entstammen einem Falle von ausgebildeter Alveolarpyorrhoe. ⟨Fall R. zusammen mit Herrn Prof. Neumann beobachtet.⟩ Aus den Taschen mesial zum ersten oberen rechten Incisivus und mesial zum zweiten unteren rechten Molaren läßt sich Eiter ausdrücken. Die Guttaperchasondierung ergibt beim Incisivus eine Taschentiefe von 5 mm, beim Molaren von 8 mm; dabei besteht, worauf ich eben hinwies und wie Fig. 1 ⟨Tafel 2⟩ bei *a* zeigt, normale Höhe des mesialen äußeren Zahnfleischansatzes. Das Verhältnis der Sondenspitze ist, wie sich aus den Fig. 2 und 3, Tafel 2 ergibt, bei beiden Zähnen ein verschiedenes: am Incisivus reicht sie bis zum Knochen, am Molaren unter das Knochenniveau herab, und damit ist das Verhältnis der Eiter sezernierenden Tasche zum Knochen eindeutig festgelegt.

Für diese beiden prinzipiell verschiedenen Typen bringe ich eine neue Bezeichnung in Vorschlag, durch welche die charakteristischen Symptome kurz ihren prägnanten Ausdruck erhalten. Im ersten Falle: Horizontalatrophie — der Taschengrund liegt oberhalb des Knochens — spreche ich von

Pyorrhoea supraalveolaris,

im zweiten Falle: Vertikalatrophie, der Taschengrund liegt unterhalb des Knochenrandes — von

Pyorrhoea intraalveolaris.

Eine Reihe von Zahnärzten, die ich mit dieser neuen Einteilung bekanntmachte, haben sie ihren Fällen mit Erfolg zugrunde gelegt und mir übereinstimmend bestätigt, daß damit tatsächlich die Basis für eine den praktischen Bedürfnissen völlig genügende Klärung des einzelnen Falles gegeben ist. Wenn ich also der Allgemeinheit die Einführung meiner Guttaperchasondierung und meiner neuen Nomenklatur empfehle, so bin ich in der angenehmen Lage, günstige Urteile von autoritativer Seite hinter mir zu haben.

Generated on 2019-10-18 15:39 GMT / http://hdl.handle.net/2027/umn.31951002762790j
Public Domain in the United States, Google-digitized / http://www.hathitrust.org/access_use#pd-us-google
Digitized by Google
Original from UNIVERSITY OF MINNESOTA

Ich hoffe, daß nun endlich eine gegenseitige Verständigungsmöglichkeit über die „Alveolarpyorrhoe"-Fälle geschaffen ist, daß man nun wissen wird, daß die „echte" Form die intraalveoläre ist, und daß man auch jetzt erkennen wird, warum die bisherigen Behandlungsmethoden — Zahnsteinentfernung, Ätzung, Kauter — bei diesen Fällen versagen müssen: einfach deshalb, weil, nicht wie bei der supraalveolären Form nur eine Weichteil-, sondern gleichzeitig eine Knochentasche besteht. Da eine ideale Hygiene der vertieften Tasche nicht durchführbar ist, werden die rezidivierenden chronischen Entzündungen der Taschenoberfläche stets von neuem auf das Periost übergreifen, von hier aus den Knochen zur Einschmelzung bringen und so den Circulus vitiosus weiterführen.

Ausdrücklich sei betont, daß das Röntgenbild allein niemals ausschlaggebend für die differentielle Diagnostik sein kann. Die genaueste klinische Untersuchung — am besten mit der von Hille bei seinem Fall I durchgeführten Eintragung der Symptome in ein Schema — ist unerläßlich. Nur halte ich es für notwendig mit Rücksicht auf die häufige Einseitigkeit der Eiter sezernierenden Fläche, die labio-buccale, mesiale, linguo-palatinale und distale Seite gesondert zu registrieren. Man wird häufig mehrere Aufnahmen benötigen und nach Entfernung des Zahnsteins feststellen können, daß die Guttaperchasonde jetzt tiefer eindringt, die Tasche also weiter herabreicht, als das Bild ursprünglich annehmen ließ. Die Röntgenuntersuchung muß dem Zahnarzt eben viel geläufiger und selbstverständlicher werden, worauf ich in meiner Arbeit: „Die praktische Bedeutung des zahnärztlichen Röntgenstatus" (Zahnärztliche Rundschau 1920, Nr. 30) ausführlich hingewiesen habe. Sie muß unbedingt bei jedem mit der entwickelten „Alveolarpyorrhoe" sich vorstellenden Patienten planmäßig vorgenommen werden. Wie ich in der zuletzt zitierten Arbeit betonte, muß die Röntgendiagnostik vor allem in den Dienst der zahnärztlichen Prophylaxe auch in bezug auf die marginalen Atrophien gestellt werden. Dabei kommen dann die verschiedensten Stadien der Vertikalatrophie zur Beobachtung — beginnende Formen, wie Fall 52, oder Fall X, Fig. 9, Tafel 1, welche bei der Guttaperchasondierung die zurzeit noch seichten Taschen erkennen lassen und zu sofortigem energischen Eingreifen mahnen.

Interessant ist die in Fig. 3, Tafel 2 wiedergegebene Beobachtung bei Fall R. Während mesial zu I eine sezernierende Tasche von 5 mm Tiefe vorliegt, läßt sich mesial zu I links die Sonde nur bis zu 1 mm, wie es der Norm entspricht, vorschieben (*a* in Fig. 3). Trotzdem besteht hier eine Knochenatrophie gleichen Umfanges wie auf der mesialen Seite des rechten Incisivus I. Daraus ergeben sich für den Fall ganz besondere therapeutische Maßnahmen, über die Herr Prof. Neumann später berichten wird. — Man wende nicht ein, daß diese Art der Untersuchung zeitraubend sei. Der Zahnarzt ist zu sehr an leichte Diagnosenstellung gewöhnt. Die Alveolarpyorrhoe ist aber eine aus dem Rahmen der gewöhnlich ihm begegnenden Krankheiten herausfallende Erscheinung. Ihr gegenüber kann nur durch sorgfältigste Diagnose ein praktisch wertvolles Untersuchungsresultat erzielt werden.

Digitized by Google
Original from UNIVERSITY OF MINNESOTA
Generated on 2019-10-18 15:39 GMT / http://hdl.handle.net/2027/umn.31951002762790j
Public Domain in the United States, Google-digitized / http://www.hathitrust.org/access_use#pd-us-google

Aus dem eben Ausgeführten ergibt sich, wie mir scheint, eine völlig zwanglose Einreihung der Alveolarpyorrhoe in das System der durch marginale Knochenatrophie gekennzeichneten Krankheitsgruppe. Ihre weitere detaillierte Charakteristik in ätiologischer und pathologischer Beziehung wird in den weiteren Kapiteln versucht werden. In den Fig. 3, 4, 5, 6 auf Tafel 49 habe ich ihre Haupttypen schematisch wiedergegeben. Ihre Eigenart erhellt ohne weiteres durch Gegenüberstellung mit den in Fig. 1 und 2 derselben Tafel dargestellten normalen Verhältnissen. Ich werde im nächsten Kapitel auf Grund röntgenologischer und entwicklungsgeschichtlicher Überlegungen der Aufnahme einer neuen Bezeichnung in den zahnärztlichen Sprachschatz, nämlich des Paradentiums, das Wort reden in der Überzeugung, dadurch bestimmte dentale Verhältnisse in ihrer Eigenart von anderen Prozessen markanter abgrenzen zu können. Ohne mich näher auf Einzelheiten hier einzulassen, möchte ich, dem planmäßigen Aufbau meiner Darlegungen vorgreifend, das neue Wort schon hier anwenden und die uns hier in klinisch-röntgenologischer Beziehung interessierenden Krankheiten als „marginale Paradentosen" einführen. Ich will darunter alle durch Atrophie der Weichteil- und Knochenumgebung des nichterkrankten Zahnkörpers gekennzeichneten Krankheitszustände zusammenfassen und unterscheide folgende Haupttypen und Untergruppen:

I. Atrophia paradentii marginalis totalis

Sie ist auf Tafel 49 in Fig. 3 schematisch wiedergegeben und wird ohne weiteres als die senile oder juvenile Alveolaratrophie erkannt.

Ich bezeichne sie als „totale" Atrophie, weil sowohl paradentale Weichteile als auch der Knochen gleichmäßig geschwunden sind. Es resultiert daraus ein Zustand, dem das gleich günstige topographische Verhältnis von Zahnfleisch und Knochen eigen ist wie in der Norm (siehe Fig. 1 und 2 auf Tafel 49), nur mit dem Unterschiede, daß der Epithelansatz anstatt an der Schmelzzementgrenze direkt am Zement erfolgt. In dieser totalen paradentalen Atrophie zeichnet uns die Natur den idealen, das Dasein des Zahnes am besten gewährleistenden Zustand vor, den wiederherzustellen das Ziel unserer Therapie bei ausgebildeter Alveolarpyorrhoe sein muß.

Die totale Atrophie tritt im Gegensatz zu der gleich zu behandelnden partiellen Form meist zirkulär auf, sie ergreift dann auch besonders bei der senilen Form den ganzen Alveolarfortsatz, zeigt also universellen Charakter. Sie ist aber ebenso häufig uni-, bi- oder trilateral ausgebildet, ein Zustand, der besonders den partiellen Formen eigen ist, d. h. wir finden an drei, zwei oder einer Seite einen mehr oder weniger normalen Zahnfleisch- und Knochenansatz, während im übrigen der Zahnhals bloßliegt.

II. Atrophia paradentii marginalis partialis

Sie ist charakterisiert durch einen ungleichmäßigen Schwund von paradentalen Weichteilen einerseits und Knochen andererseits, so daß das bei der

Digitized by Google Original from UNIVERSITY OF MINNESOTA
Generated on 2019-10-18 15:39 GMT / http://hdl.handle.net/2027/umn.31951002762790j
Public Domain in the United States, Google-digitized / http://www.hathitrust.org/access_use#pd-us-google

totalen Atrophie gewahrte normale topographische Verhältnis beider Gewebsbestandteile grundlegend verschoben wird. Es lassen sich drei Unterformen abgrenzen:

1. Horizontalatrophie des Knochens ohne Taschenvertiefung

Bei dieser Form (Fig. 4, Tafel 49) ist der Knochen atrophisch, die Weichteile, d. h. Zahnfleisch und Periodontium dagegen in ihrer normalen Höhe erhalten, der Epithelansatz hat aber keine oder nur geringe Vertikalverschiebung erfahren. Vor allem fehlt die Zahnfleischtasche, wie die in Fig. 3, Tafel 2 bei *a* abgebildete Guttaperchasonde am linken oberen Incisivus des Falles R. beweist. Diese Form kommt selten vor — ich habe unter meinen Kiefern keinen derartigen Fall. Wir finden einen solchen in Fig. 13 und 14 der Gottliebschen Arbeit (G. II) abgebildet.

2a) Horizontalatrophie des Knochens mit Taschenvertiefung

Bei dieser Form ist der Knochen im Sinne der Horizontalatrophie geschwunden, das Periodontium aufgelöst, während der Zahnfleischsaum auf normaler Höhe sich hält; der Epithelansatz ist in die Tiefe gerückt: daraus resultiert eine erhebliche Taschenvertiefung. Es ist das der gewöhnliche Symptomkomplex, wie er bei der supraalveolären Form der Pyorrhoe sich findet. Es braucht aber keinesfalls Eiterfluß vorhanden zu sein. Der innere Zustand der Tasche bestimmt das klinische Symptom der Eiterung. Entwickelt sich auf ihr — zunächst gleichgültig wodurch — eine Gingivitis ulcerosa interna, so wird bei dem Umfange der entzündeten Fläche die Leukozytenausscheidung so groß sein, daß die Diagnose „Pyorrhoe" selbstverständlich ist. Im anderen Falle, wie z. B. beim Kiefer 102 (Fig. 4 und 5, Tafel 13), wo die Tascheninnenfläche keine Gingivitis höheren Grades zeigt, fehlt naturgemäß der Eiter. Wir haben also zwei weitere Untergruppen zu unterscheiden, α) die pyorrhoische und β) die nicht-pyorrhoische Form.

2b) Vertikalatrophie des Knochens mit Taschenvertiefung

Diese Unterart der partiellen Atrophia paradentii marginalis ist gekennzeichnet durch vertikalen Schwund des Knochens und Auflösung des Periodontiums. Der Zahnfleischsaum dagegen ist erhalten. Der Epithelansatz ist dabei unter das Knochenniveau gerückt. Daraus ergibt sich die Knochen-Zahnfleischnische. Wir haben somit das morphologische Äquivalent der intraalveolären Pyorrhoe vor uns. Doch auch hier gilt das für 2a Gesagte: Es braucht trotz Vorhandenseins dieses anatomischen Syndroms keine Eiterung zu bestehen. Durch sekundäre zirkuläre Ausbreitung des Prozesses von einer solchen Nische aus kann es zur Bildung umfangreicher kavernöser Buchten kommen, die dann von kritikloser Seite im Röntgenbilde als „marginale Zysten" angesprochen werden. (S. Kiefer 35, Tafel 35 und 36.)

Es läßt sich auf Grund der eben besprochenen Merkmale ein kurzes übersichtliches Schema der marginalen Paradentosen aufstellen:

I. Atrophia paradentii marginalis totalis (senile oder juvenile Alveolaratrophie),

Digitized by Google
Original from UNIVERSITY OF MINNESOTA
Generated on 2019-10-18 15:39 GMT / http://hdl.handle.net/2027/umn.31951002762790j
Public Domain in the United States, Google-digitized / http://www.hathitrust.org/access_use#pd-us-google

II. Atrophia paradentii marginalis partialis,
1. ohne Taschenvertiefung mit Horizontalatrophie des Knochens,
2. mit Taschenvertiefung:
a) supraalveoläre Tasche bei Horizontalatrophie,
α) mit Gingivitis ulcerosa interna — pyorrhoische Form,
β) ohne Gingivitis ulcerosa interna — nicht-pyorrhoische Form,
b) intraalveoläre Tasche bei Vertikalatrophie,
α) mit Gingivitis ulcerosa interna — pyorrhoische Form,
β) ohne Gingivitis ulcerosa interna — nicht-pyorrhoische Form.

Es ist demnach:
II 2 a α die Pyorrhoea supraalveolaris,
II 2 b α die Pyorrhoea intraalveolaris.

III. DAS PARADENTIUM

Wenn ich dem Wort „Paradentium" im zahnärztlichen Sprachschatz Heimatrecht zu erwirken versuche, so erinnere ich daran, daß neu an ihm nur die substantive Form ist; das zugehörige Adjektivum „paradental" ist ja in der wissenschaftlichen Zahnheilkunde schon eingeführt; nur in die Alltagssprache des Praktikers hat das Wort noch keinen rechten Eingang gefunden. Ich bewege mich also in geläufigen Vorstellungen, wenn ich, den umgekehrten Weg sonst üblicher sprachlicher Methodik wählend, vom Adjektiv aus das Substantiv — paradental = Paradentium — ableite.

v. Wunschheim, der nach Greve das Wort „paradental" als erster geprägt hat, will unter dem Ausdruck „paradentale Entzündungen" alle jene Fälle von eitriger akuter Entzündung des Periodontiums und seiner Umgebung verstanden wissen, die ihren Ausgang nicht vom Apex, sondern von den nicht bloß bei Alveolarpyorrhoe so häufig anzutreffenden Taschenbildungen, also nicht vom Knocheninnern, sondern von außen nehmen". (Gr. II, S. 84). Greve findet „diese Erklärung viel zu kurz gefaßt"; er erkennt aber darin als Wesentliches die Betonung dessen an, „daß es sich um krankhafte Prozesse neben dem Zahne oder in dessen allernächster Umgebung handelt, wobei zunächst nicht entschieden wird, ob es sich um Erkrankungen des Zahnfleisches oder der Wurzelhaut oder des Alveolarfortsatzes handelt" (l. c.). Einige Zeilen weiter sagt er: „Der Wunschheimschen Begriffserklärung der paradentalen Erkrankungen entsprechend, sollen hier alle diejenigen Entzündungen ausgeschlossen werden, die von der Wurzelspitze bzw. der putriden Pulpa aus sich ausbreiten — hier kommen nur solche in Betracht, die sich vom Alveolarrande aus entwickeln."

Aus der Zusammenstellung der Wunschheimschen und Greveschen Interpretation des Begriffes „paradental" ergibt sich, daß er nicht auf apikale Prozesse Anwendung finden soll, daß er eigentlich identisch ist mit „marginal" und neben dieser ätiologischen Komponente auch noch das nachbarliche Verhältnis von Zahnkörper und Umgebung in sich enthält.

Digitized by Google
Original from UNIVERSITY OF MINNESOTA
Generated on 2019-10-18 15:39 GMT / http://hdl.handle.net/2027/umn.31951002762790j
Public Domain in the United States, Google-digitized / http://www.hathitrust.org/access_use#pd-us-google

In diesem Sinne stellt Greve als Formen „paradentaler Erkrankungen" die akute und chronische Periodontitis marginalis, den Abscessus paradentalis und die Periodontitis unilateralis neben die Alveolarpyorrhoe.

Wenn ich in meinem Vortrag 1914 die Alveolarpyorrhoe als „paradentale Erkrankung" bezeichnete (l. c. S. 565): „. . . daß es sich — pathologisch-anatomisch betrachtet — bei den marginalen Erkrankungen des Alveolarfortsatzes nicht um spezifische Knochenprozesse handelt; sie nehmen nur in ätiologischer Beziehung als „paradentale Erkrankungen" eine Sonderstellung ein; als solche sind sie an die Anwesenheit des Zahnkörpers gebunden, insofern, als die Funktion des Zahnes selbst ein ätiologischer Faktor für das Zustandekommen der erwähnten Prozesse ist" —, so habe ich durch die Betonung des funktionellen Momentes diesem Begriff eine Erweiterung gegeben, die unausgesprochen wohl auch von Greve in ihn hineingelegt ist. Ich möchte durch das Wort „Paradentium" das Verhältnis rein nachbarlicher Beziehungen zwischen Zahn und Umgebung, das bisher hauptsächlich in ihm lag, auf die höhere Stufe gegenseitiger Wechselwirkungen heben und dadurch, wie noch weiter zu zeigen sein wird, die nicht nur örtlich, sondern auch funktionell zusammengehörigen Gewebskomplexe — Zahnfleisch, Periodontium, Alveolarfortsatz — als eine physiologische Einheit charakterisieren.

Bestimmend sind dabei für mich in erster Linie physiologische Vorstellungen gewesen, die neben dem mikroskopischen Studium meines Kiefermaterials gewisse röntgenologische Beobachtungen in mir entstehen ließen. Verfolgen wir im Röntgenbilde die nach normaler und rite ausgeführter Extraktion eines Zahnes einsetzende Resorption des Alveolarfortsatzes, so sehen wir, daß sie sich auf eine schmale Knochenpartie in nächster Umgebung des Zahnes beschränkt: die Alveole flacht sich ab und erweitert sich um 1—2 mm; dann setzt reorganisierende Knochenneubildung ein. Eine strenge anatomische Grenze, bis zu welcher die Resorption vorschreitet, läßt sich jedoch nicht ziehen; nur labial bzw. buccal insofern, als hier die dünne Alveolenwand gänzlich der Resorption verfällt. Wir können aber wohl sagen, daß der der direkten funktionellen Beanspruchung durch den Zahn unterstehende Teil des Alveolarfortsatzes, den wir später als die Umbauzone kennen lernen werden, atrophisch wird. Diesen Bereich möchte ich als das „Paradentium" bezeichnen oder anders ausgedrückt: das Paradentium stellt die direkte Angriffsfläche der vom Zahn ausgehenden mechanischen Funktionsreize dar. Daß dieselben über das Periodontium, die Alveolencorticalis, den retroalveolären Spongiosaraum hinaus sich bis zum — muskulär orientierten — Corpus maxillae erstrecken, ist wohl anzunehmen. Aber unmittelbar aufgefangen wird der Reiz von den paradentalen Geweben — Zahnfleisch, Periodontium, Alveolarfortsatz. Wir werden eine Reihe anatomischer Brücken zwischen diesen Gewebsabschnitten kennenlernen, so daß sich daraus die Vorstellung des Paradentiums als einer „physiologischen Einheit" im Gegensatz zum Zahnkörper zwanglos ergibt.

Auch durch andere pathologische Vorgänge bringt sich das Paradentium zur Darstellung. Das, was wir bei der zirkulären Vertikalatrophie des

Digitized by Google
Original from UNIVERSITY OF MINNESOTA
Generated on 2019-10-18 15:39 GMT / http://hdl.handle.net/2027/umn.31951002762790j
Public Domain in the United States, Google-digitized / http://www.hathitrust.org/access_use#pd-us-google

Falles Q. (Figur 6 und 7, Tafel 2) im Röntgenbilde von Knochensubstanz und gleichzeitig — durch die Guttaperchasondierung nachgewiesen — an Weichteilen eingeschmolzen sehen, entspricht dem Paradentium. Ferner dokumentiert im Falle Dr. Levy II (Fig. 8, Tafel 2) der nicht völlig eingeschmolzene Knochenkamm im verbreiteten Interdentalraum zwischen IV und VI die Grenzscheide der beiden benachbarten, dem Resorptionsprozeß anheimgefallenen Paradentien.

Diese röntgenologischen Beobachtungen erfahren nun eine wesentliche Stütze durch Tatsachen aus der Entwicklungsgeschichte, auf die mich Herr Sanitätsrat Dr. Landsberger-Berlin freundlichst aufmerksam machte. Hierfür und besonders dafür, auf von ihm noch nicht veröffentlichte Untersuchungsergebnisse mich beziehen zu dürfen, sage ich ihm meinen besten Dank.

Wir wissen, daß schon in den ersten Stadien der Zahnentwicklung sich um den Zahnkeim das fötale Mesenchymgewebe zum Zahnsäckchen differenziert. Die frühzeitige Anlage dieses Gewebsabschnittes, der, wie seine weitere Entwicklung zeigt, Dauerwert erhält, berechtigt uns auf seine spätere funktionelle Bedeutung zu schließen. Nach Stöhr entwickelt sich der innere lockere Anteil desselben in den späteren Entwicklungsstadien zum Periodontium, der äußere, derber gefügte zum knöchernen Alveolarfortsatz.

Es entsteht also, angeregt durch die Existenz des Zahnkeims, auf Grund der gleichen inneren Erbanlage der Alveolarfortsatz wie der Basalteil des Kiefers. Von einem funktionellen Reiz, der vom Zahnkeim ausgehend das Zahnsäckchen entstehen läßt, kann hier nicht gesprochen werden. Nach Landsberger regt die dem Basalteil des Kiefers zunächst locker aufgelegte knöcherne Alveole (s. Fig. 2, Tafel 4) durch ihre Weiterentwicklung den Basalteil in der Umgebung des Keimes zur Knochenneubildung an; so kommt es dann zur Konsolidierung beider Bestandteile, des Zahnsäckchens und des basalen Kieferteiles von derartiger Innigkeit, daß eine anatomische Grenzlinie zwischen ihnen am fertigen Kiefer nicht zu ziehen ist. Nach demselben Autor erfolgt das Emporrücken des Zahnes in die Artikulationsreihe stets im engsten Zusammenhange mit seinem Alveolarfortsatz. Dieser Exkurs in die Entwicklungsgeschichte hat uns die Möglichkeit gegeben, gedanklich auch am fertigen Kiefer das Zahnsäckchen bzw. das aus ihm hervorgegangene Paradentium aus dem Gesamtkiefer herauszuschälen und es im Sinne der Landsbergerschen Auffassung mit dem Zahnkeim als „organische Einheit" uns vorzustellen.

Das Schicksal des Zahnsäckchens ist, wie seine weitere Entwicklung lehrt, aufs innigste mit dem des Zahnkeims verknüpft; wie dieser nach vollendeter Entwicklung kein „temporäres Gebilde" ist — wie es Gottlieb annimmt — so ist das aus dem Zahnsäckchen hervorgegangene Paradentium niemals einer physiologischen Atrophie verfallen. Es ist mit seinem Zahn jung und wird alt mit ihm und weicht nur höherer Gewalt. Es macht dank der den parablastischen Geweben eignen Metaplasiefähigkeit und geweblichen Anpassung auch die Ortsverschiebungen des Zahnes während dessen Lebens mit. Den Beweis hierfür liefern die Epithelreste. Denn ob es der unter

Digitized by Google Original from UNIVERSITY OF MINNESOTA
Generated on 2019-10-18 15:39 GMT / http://hdl.handle.net/2027/umn.31951002762790j
Public Domain in the United States, Google-digitized / http://www.hathitrust.org/access_use#pd-us-google

dem Druck des nachrückenden Sechsjahr-Molaren nach mesial gedrängte zweite Milchmolar des Kiefers 85 oder der in nachweisbarer Bewegung befindliche retinierte Caninus des Kiefers 33 ist, stets begegnen wir bis zum Limbus alveolaris hinauf im Periodontalraum den Epithelresten. Das gleiche ist der Fall bei den dauernden funktionellen Verschiebungen der Zähne, die sie während des Lebens ihres Trägers in radialer wie mesio-distaler Richtung erfahren. Das ist aber nur möglich, wenn das Paradentium mit dem Zahn die Ortsverschiebungen mitmacht. Diese Tatsache ist der schlagendste Beweis für die Richtigkeit der oben zitierten Landsbergerschen Auffassung, daß nämlich der Zahn aus seinem Zahnsäckchen nicht heraus kann, daß beide eine organische Einheit darstellen.

Aus den beigebrachten röntgenologischen Beobachtungen und entwicklungsgeschichtlichen Tatsachen ersehen wir einmal, daß Zahnfleisch, Periodontium, Alveolarfortsatz nicht nur topographisch benachbarte Gewebsabschnitte sind, sondern eine physiologische Einheit im Sinne eines Organes darstellen; ferner daß — wie im folgenden noch weiter zu zeigen sein wird — dieses Organ, das Paradentium, in engster funktioneller Beziehung zum Zahnkörper steht. Daraus erhellt, daß in der Tat dem Begriff „Paradentium" ein weiter zu fassender Inhalt innewohnt, als ihn v. Wunschheim für das Adjektivum „paradental" annahm, und daß die Grevesche Begriffsfassung, wofern wir in ihr das funktionelle Moment stärker betonen, die richtige ist. Dadurch entfällt — theoretisch wenigstens — die von Greve noch für notwendig erachtete Einschränkung des Begriffes „paradental" nach der ätiologischen Seite. Denn das Paradentium umfaßt den ganzen Reizbereich des Zahnes, auch seine apikale Region. Da aber die krankhaften Vorgänge des apikalen Paradentiums pulpogenen, endodentalen Ursprungs ihrem pathologischen Charakter nach von den „ektodentalen" des marginalen Paradentiums scharf zu trennen und in ihrer klinischen Nomenklatur Allgemeingut der Zahnärzte sind, so wird für die Praxis auch noch weiterhin die Bezeichnung „paradentale Erkrankungen" für die „marginalen" — ektodentalen — Prozesse reserviert bleiben.

Es mag manchem gewagt erscheinen, ohne gleichzeitige Darbietung eines morphologisch scharf umrissenen Äquivalents, ein sowohl in den anatomischen wie physiologischen Betrachtungsbereich einzufügendes „Organ" zu schaffen. Ich habe aber den Versuch gemacht, weil, wie ich bereits im vorigen Kapitel erwähnte und im folgenden nachweisen zu können glaube, durch die gedankliche Abtrennung des Paradentiums die uns hier interessierenden pathologischen und klinischen Vorgänge eine klarere Formulierung erfahren, als es bisher möglich war.

IV. ANATOMISCHE UND PHYSIOLOGISCHE BEITRÄGE ZUR KENNTNIS DES PARADENTIUMS

Bevor ich zur einheitlichen Zusammenfassung der pathologischen Vorgänge im Bereich des Paradentiums schreite, muß ich, wo es mir nötig scheint, zuvor für jeden seiner Abschnitte eine feste Grundlage normal-anatomischer und

Digitized by Google
Original from UNIVERSITY OF MINNESOTA
Generated on 2019-10-18 15:39 GMT / http://hdl.handle.net/2027/umn.31951002762790j
Public Domain in the United States, Google-digitized / http://www.hathitrust.org/access_use#pd-us-google

daraus abzuleitender physiologischer Vorstellungen schaffen. Einmal durch Wiedergabe neuer Beobachtungen, dann aber auch durch Betrachtung schon bekannter Gewebsstrukturen von einem aus dem Rahmen der vorliegenden Krankheitsprozesse sich ergebenden Standpunkte aus.

Die Unmöglichkeit, das Paradentium vom fertigen Alveolarfortsatz allseitig abzugrenzen, habe ich vorher ausdrücklich betont. Wir müssen uns mit einigen Hinweisen begnügen: Seine innere Grenze fällt mit der Dentin-Zementgrenze zusammen. Das Zement als paradentaler Bestandteil stellt demnach die Verbindung zwischen dem Zahnkörper und dem sonstigen Paradentium her. Nach labial bzw. buccal sehen wir seine Grenze scharf gezogen: sie fällt zusammen mit der Alveolenwand; nach den anderen Seiten fehlt aber jede scharfe Cäsur. Nach palatinal stößt das Paradentium an den retroalveolären Spongiosaraum, nach mesial und distal an die benachbarten Paradentien, indem sie zum gemeinsamen Interdentalseptum verschmelzen, und nach lingual geht es ohne scharfe Scheide über in den muskulär orientierten Basilarteil des Kiefers. Am Alveolarfortsatz können wir demnach einen dem Basilarteil des Kiefers zugehörigen Abschnitt, das Paradentium mit seinem Zahn und die, beide Teile verbindende, Knochensubstanz unterscheiden.

Das Paradentium wiederum läßt sich vom topographisch-anatomischen Standpunkte aus in folgende Abschnitte gliedern:

A. Regio marginalis paradentii;
  1. Pars supraalveolaris,
  2. Pars alveolaris.
B. Regio intermedia paradentii;
C. Regio apicalis paradentii;

wobei je ein Drittel der Alveole der marginalen ⟨A_2⟩, intermediären ⟨B⟩ und apikalen Region ⟨C⟩ zuzurechnen ist. Für die systematische Besprechung der speziellen Anatomie des Paradentiums scheint es mir praktischer, die topographischen Gesichtspunkte außer acht zu lassen und die einzelnen Gewebsabschnitte entsprechend ihrer funktionellen Stellung im paradentalen Verbande in folgender Gliederung gesondert zu betrachten: 1. Der bindegewebige Halteapparat des Zahnes. 2. Der Zahnfleischsaum. 3. Der Periondontalraum. 4. Die Alveolencorticalis und das Knochenmark. 5. Das Zement. 6. Das paradentale Lymph- und Blutgefäßsystem.

1. Der bindegewebige Halteapparat des Zahnes

Er ist bisher von den Autoren als Ligamentum circulare und Periodontium getrennt beschrieben worden. Ich habe bereits 1914 auf Grund der überzeugenden Beweise, wie sie mir die Kiefer 52, 102, 105, 117 — um nur die prägnantesten zu nennen — erbrachten, die Existenzberechtigung des Ligamentum circulare in seiner bisherigen Fassung bestritten. Fleischmann und Gottlieb ⟨Fl. u. G. I⟩ kommen zum gleichen Resultat. Ein Ligamentum ist ein konstantes Gebilde. Entferne ich z. B. das Ligamentum rotundum beiderseits aus dem weiblichen Becken, so beraube ich den Uterus eines ihm zugehörigen, nicht ersetzbaren Gebildes. Ein solches stellt das Ligamentum circulare nicht dar; sondern es ist

Digitized by Google
Original from UNIVERSITY OF MINNESOTA
Generated on 2019-10-18 15:40 GMT / http://hdl.handle.net/2027/umn.31951002762790j
Public Domain in the United States, Google-digitized / http://www.hathitrust.org/access_use#pd-us-google

die jeweilig auf jeder Querschnittshöhe des Zahnes nach Verlust der bisherigen neu sich bildende Zahnfleisch-Periost-Faserlage, die am Zahnzement inseriert. Deshalb ist es angebracht, dieses Ligamentum aus dem zahnärztlichen Sprachgebrauch zu streichen, besonders deshalb, weil sich hinter ihm allerlei Unklarheiten über die am marginalen Paradentium sich abspielenden Vorgänge verstecken. Hauptsächlich wird es als „fester Verschluß gegen das Eindringen von äußeren Schädigungen" angesprochen — eine Funktion, die ihm nicht zukommen kann, wie weiter unten gezeigt werden wird.

Ich möchte den bisher als Ligamentum circulare bezeichneten Abschnitt nur als einen Teil des gesamten fibrösen Halteapparates ansprechen. An diesem unterscheide ich folgende Teile:

A. Pars supraalveolaris:
1. Stratum fibrosum mucosae;
2. Stratum fibrosum gingivale;
   a) longitudinale,
   b) circulare.
3. Stratum fibrosum periostale;
   a) labiale — buccale,
   b) palatinale — linguale.
   c) interdentale.

B. Pars intraalveolaris sive periodontalis.
1. Stratum marginale,
2. Stratum intermedium,
3. Stratum apicale.

Die einzelnen aus kollagenem Bindegewebe bestehenden Fasern — Fibrae — sind zu Faserbündeln — Fascicula — zusammengefaßt. Diese zeigen, welches Stratum wir auch betrachten mögen, überall dasselbe Verhalten zum Zahnkörper: Sie sind radiär angeordnet, dabei lassen sich deutlich in der Horizontalebene zwei Faserzüge unterscheiden: senkrecht zur Tangente des Zahnumfanges orientierte, die in der Minderzahl sind, und unter einem Winkel in den Zahn einstrahlende Fasern; teils treten letztere isoliert in das Zahnzement (Fig. 3, Tafel 14), zumeist sind sie mit den senkrecht orientierten zu einem Flechtwerk sich kreuzender Fasern verwoben. Daher sehen wir in Längsschnitten die Fasern häufig plötzlich unterbrochen — ihr weiterer Verlauf liegt dann in einer anderen Schnittebene. Ihr charakteristisches Gefüge zeigen sie uns nur an Horizontalschnitten. Sie lassen sich besonders schön an v. Gieson-Präparaten bis in das Zement verfolgen, ebenso im alveolären Abschnitt — als Sharpeysche Fasern — im Knochen. Aus dieser Anordnung der Fasern können wir einen Rückschluß auf ihre funktionelle Beanspruchung ziehen. Die senkrecht in das Zahnzement einstrahlenden Fasern haben einer radialen bzw. mesio-distalen Erschütterung das Gegengewicht zu halten. Die starke Betonung der schräg gegen den Zahn verlaufenden Faserrichtung beweist, daß sie sich unter dem Einfluß einer den Zahnkörper drehenden Kraftkomponente als Antagonisten gebildet haben.

Digitized by Google
Original from UNIVERSITY OF MINNESOTA
Generated on 2019-10-18 15:39 GMT / http://hdl.handle.net/2027/umn.31951002762790j
Public Domain in the United States, Google-digitized / http://www.hathitrust.org/access_use#pd-us-google

Die Fasern des Stratum fibrosum mucosae finden ihren Weg nicht allein zum Zahn; sie werden stets vom Stratum gingivale aufgenommen. Dessen charakteristische Anordnung und Trennung in eine longitudinale und cirkuläre Lage läßt besonders deutlich Fig. 1, Tafel 20 erkennen. Die longidutinalen Bündel strahlen fächerartig in einen gemeinsamen Stiel zusammen, nachdem sie aus dem Stratum mucosae dessen aus den Papillen stammende Faserzüge aufgenommen haben; nach außen werden sie von den Fasern des Stratum circulare umfaßt (Fig. 1, Tafel 20). Diese bilden in der Interdentallücke oberhalb des Stratum periostale den zentralen Kern der Zahnfleischpapille.

Das Stratum periostale ist labial-buccal zumeist dünn, stärker palatinal-lingual und besonders mächtig interdental entwickelt. Seine Fasern münden in das Zement unterhalb des Stratum gingivale longitudinale. Oft kommt es zu einer scharfen Differenzierung beider Lagen (Fig. 1, Tafel 42); zumeist ist jedoch diese räumliche Trennung nicht vorhanden, sondern beide Faserbereiche verflechten sich zu einer einheitlichen Platte. Diese oberhalb des Limbus zum Zahn ziehende Faserplatte ist das Lig. circulare der Autoren. Die Insertionsstelle am Zahnkörper ist verjüngt, auch dann, wenn die mittlere Partie, wie z. B. beim Stratum periostale interdentale, durch eingewebte, sich vielfach kreuzende Cirkulärfasern ähnlich dem Bauche eines kontrahierten Muskels stark verbreitert ist. In den tieferen Schichten des Stratum periostale, in unmittelbarer Nähe des Knochens, läßt sich ein verschiedenes Verhalten beobachten. An einzelnen Stellen schmiegen sich dem Knochen dicht gefügte Fasern fest an, während oberhalb anderer Knochenbalken lockere Struktur der Faserzüge und größerer Zellreichtum auffällt. An diesen Stellen steht das Periost im Begriff, seine osteoblastische Funktion auszuüben; wir bezeichnen es dann als Cambiumschicht des Knochens.

An die tiefsten periostalen Fasern schließen sich in unmittelbarer Umgebung des Zahnes auf der Höhe des Limbus die oberflächlichsten intraalveolären Faserzüge d. h. die des Periodontiums an. Irrtümlicherweise werden diese von einzelnen Autoren als Ligamentum circulare bezeichnet. Die marginalen Periodontium-Fasern strahlen horizontal, die der intermediären Zone schräg von oben, die apikalen vertikal von unten gegen den Zahn (s. Fig. 1 u. 2, Tafel 49). Diese charakteristische Anordnung läßt das intraalveoläre Fasergerüst mehr oder weniger deutlich auch dort erkennen, wo durch atrophische Vorgänge bereits ein erheblicher Teil des marginalen Paradentiums eingeschmolzen ist. Ein Beweis dafür, daß die den Zahn treffende Belastung sich in den verschiedenen Querschnittshöhen in stets gleichbleibender Weise auswirkt und das dort vorhandene Fasermaterial zur Einstellung in die jeweilig antagonistische Zugrichtung zwingt. Das Stratum periostale und die marginale Schicht des Periodontiums verraten durch ihre horizontale Richtung, daß sie dem Ausgleich seitlicher Erschütterungen dienen, während die schräg von oben erfolgende Einstrahlung der longidutinalen Zahnfleisch- und intermedären Periodontalfasern die senkrecht den Zahn treffenden Kaudruckkomponenten aufzufangen hat. Die apikalen, von unten her zum Zahn ziehenden Periodontalfasern wiederum

Digitized by Google
Original from UNIVERSITY OF MINNESOTA
Generated on 2019-10-18 15:39 GMT / http://hdl.handle.net/2027/umn.31951002762790j
Public Domain in the United States, Google-digitized / http://www.hathitrust.org/access_use#pd-us-google

haben ein zu starkes Emporfedern des Zahnes nach Aufhören des Kaudruckes zu verhindern.

Man entnimmt dieser Darstellung, daß das Ligamentum circulare als ein besonderes Gebilde abzugrenzen sich erübrigt. Durch die Zusammenfassung des ganzen paradentalen Bindegewebsbereiches unter dem Gesichtswinkel seiner Haltefunktion hebt sich die einheitliche physiologische Bedeutung dieses Bestandteiles des Paradentiums viel besser hervor, als wenn die einzelnen Abschnitte im Sinne der bisherigen Nomenklatur zerlegt werden.

(Die andern Abschnitte des IV. Kapitels und die folgenden Kapitel des fortlaufenden Textes folgen in einem der nächsten Hefte.)

B.

ERKLÄRUNG DER TAFELBILDER

TAFEL 1

Fig. 1. Skelettierter Unterkiefer I. *a* Corticalis cribrosa. *b* die in Fig. 6 derselben Tafel röntgenologisch dargestellte Vertikalatrophie mesial zu VIII.

Fig. 2. Skelettierter Unterkiefer II. *a* partielle Vertikalatrophie des Septum interdentale, buccal in Horizontalatrophie übergehend.

Fig. 3. Röntgenbild der linken Molaren des in Fig. 1 abgebildeten Unterkiefers; Horizontalatrophie der Interdentalsepten; distal zu VII die leere Alveole von VIII.

Fig. 4. Vergrößertes Photogramm der im Röntgenbilde (Fig. 3) wiedergegebenen Molaren nach Entfernung von VII, disto-mesiale Blickrichtung. *a* die im Röntgenbilde angedeutete leere Alveole von VIII zeigt in ihrer mesialen Wand längliche tiefe Risse und vergrößerte rundliche Gefäßlöcher (Corticalis cribrosa). *b* die mesiale Wand von VII weist nur im marginalen Abschnitt geringe Zerklüftung auf, sonst bis auf die vergrößerten Gefäßlöcher kompakten Charakter.

Fig. 5. Vergrößertes Photogramm desselben Kieferabschnittes in bucco-lingualer Blickrichtung. a_1 a_2 die beiden getrennten Wurzelalveolen von VIII zeigen ein zerklüftetes Aussehen bis in den Fundus hinein (Corticalis cribrosa) — übrigens das gleiche Verhalten auch an den andern in den Photogrammen nicht dargestellten Wänden. b_1 b_2 die beiden getrennten Wurzelalveolen von VII; die Alveolencorticalis ist kompakt.

Fig. 6. Röntgenbild der rechten Molaren des in Fig. 1 abgebildeten Unterkiefers; beginnende Vertikalatrophie — entsprechend *b*, Fig. 1 — mesial zu VIII. (Die mesiale Neigung dieses Molaren und das verbreiterte Interdentalseptum sprechen dafür, daß VII hier fehlt.)

Fig. 7. Vergrößertes Photogramm der im Röntgenbild (Fig. 6) wiedergegebenen Molaren nach Entfernung von VIII, linguo-buccale Blickrichtung. In beiden Alveolen fällt nach mesial und buccal marginale Zerklüftung (Corticalis cribrosa) auf, die aber nicht tief in die Alveole hineinreicht. *a* Trigonum retromolare.

Fig. 8. Vergrößertes Photogramm desselben Kieferabschnittes in bucco-lingualer Blickrichtung. An der lingualen Seite der Alveolen findet sich Corticalis compacta von vereinzelten Gefäßlöchern durchbohrt.

Fig. 9. Fall X. Beginnende Vertikalatrophie mesial zum Molaren (vgl. *a* in Fig. 2), buccal und distal Horizontalatrophie.

Fig. 10. Fall Y. Horizontalatrophie an sämtlichen Zähnen; mesial zum Molaren Vertikalatrophie stärkeren Grades bis zur Wurzelspitze reichend.

TAFEL 2

Fig. 1, 2, 3, 4 entstammen demselben Patienten (Fall R, typische Alveolarpyorrhoe).

Fig. 1. Photogramm eines Gipsabdruckes des rechten Unterkiefers nach Extraktion des sehr stark gelockerten, nicht mehr zu erhaltenden letzten Molaren. Er ist im Röntgenbilde

Digitized by Google
Original from UNIVERSITY OF MINNESOTA
Generated on 2019-10-18 15:39 GMT / http://hdl.handle.net/2027/umn.31951002762790j
Public Domain in the United States, Google-digitized / http://www.hathitrust.org/access_use#pd-us-google

(Fig. 2), das vor der Extraktion gemacht wurde, noch sichtbar. *a* Ansatz des Zahnfleisches an VII.

Fig. 2. Röntgenbild der Molarengegend, die Alveole um VIII kraterartig erweitert, als Ausdruck cirkulärer Vertikalatrophie, mesial zu VII Vertikalatrophie, gemessene Taschentiefe 8 mm, das orale Ende der Guttaperchasonde, mit dem Zahnfleischansatz abschneidend, gibt denselben im Röntgenbilde wieder, ohne daß sein Schatten zur Darstellung gelangt ist. Die Spitze der Guttaperchasonde reicht tief unter das Knochenniveau und verrät dadurch eine entsprechende Taschentiefe.

Fig. 3. Röntgenbild der oberen Frontzähne. Horizontalatrophie, mesial zum rechten oberen I eiternde Tasche von 5 mm Tiefe, mesial zum linken I besteht dagegen keine Taschenvertiefung, trotzdem auch hier der Knochen horizontal geschwunden ist. *a* Guttaperchasonde von 1 mm Länge.

Fig. 4. Röntgenbild der unteren Frontzähne. Horizontalatrophie besonders stark beiderseits des rechten I, mesial dazu eiternde Tasche von 6 mm Tiefe.

Fig. 5. Fall I. Dr. Levy. Klinisch Alveolarpyorrhoe, Vertikalatrophie beiderseits von IV, lingual und buccal Horizontalatrophie, die dickere Sonde, in die linguale Tasche eingeführt, stößt in 6 mm Tiefe auf den Taschengrund und biegt sich um, die dünne Sonde gibt die Tiefe der buccalen Tasche mit 4 mm an.

Fig. 6. Fall Q. Cirkuläre Vertikalatrophie um V. Es besteht keine Eiterung (klinisch von Zahnärztin Dr. Senst-Potsdam beobachtet).

Fig. 7. Derselbe Fall. Mesiale und distale Guttaperchasondierung.

Fig. 8. Fall II. Dr. Levy. Starke Vertikalatrophie, so daß vom verbreiterten Interdentalseptum zwischen VI und IV ein Kamm zwischen den beiden atrophierten Paradentien stehen bleibt.

Fig. 9. Fall Z. Interradikuläre Ostitis, die sekundär zur kavernösen Resorption der Spongiosa und der palatinalen Knochencompacta geführt hat. (Durch Operation — Zahnarzt Löpert — verifiziert.) Von buccal ist zwischen die beiden Molarenwurzeln die Guttaperchasonde 7 mm tief hinaufgeführt. (Vgl. Kiefer 7, Tafel 26, 27, 28.)

TAFEL 3

Fig. 1, 2, 3, 4 entstammen dem sogenannten Tulua-Schädel der Sammlung des Berliner anatomischen Institutes, ich danke an dieser Stelle Herrn Geh. Rat Fick für die Erlaubnis, denselben abbilden zu dürfen und dem Assistenten des Instituts Dr. Mair für die freundlichst besorgte Bestimmung des Schädels als einem Australneger gehörig.

Fig. 1. Photogramm der seitlichen Zähne. Besonders starke Horizontalatrophie.

Fig. 2. Röntgenbild der oberen Prämolarengegend, es fehlt am verbreiterten Limbus der lineare dichte Randschatten.

Fig. 3. Photogramm der Frontzähne. Horizontalatrophie, exostosenartige Auftreibungen am labialen Limbus als Ausdruck einer Periostitis ossificans.

Fig. 4. Röntgenbild der oberen Frontzähne.

Fig. 5. Photogramm eines in Entkalkungsflüssigkeit liegenden Oberkiefers, distal zum Eckzahn und beiderseits des Prämolaren ist das „Schmelzoberhäutchen" flottierend sichtbar.

TAFEL 4

Fig. 1. Zahnfleischsaum durch Ausmeißelung eines oberen Eckzahnes samt marginalen Weichteilen gewonnen. Das Präparat entstammt einem der von meinem Bruder Dr. med. dent. Hans Weski (Deutsche Monatsschrift für Zahnheilkunde 1920, Heft 2) beschriebenen Fälle von Elephantiasis gingivae hereditaria. Daher die starke Wulstung des Zahnfleischsaumes. Formalin-Fixierung. Labio-palatinaler Schnitt. Eisen-Haematoxylin-v. Gieson-färbung. Vergr. 7:1. *a* Mundepithel. *b* inneres primäres Saumepithel. *c* Dentin. Der freie Raum zwischen der Dentin-Oberfläche und dem inneren Saumepithel ist in vivo vom Schmelz eingenommen. Die Basis des inneren Saumepithels liegt an der Schmelz-Zementgrenze.

Fig. 2. Sagittalschnitt durch die unteren Frontzähne eines menschlichen Fötus von 6 cm Scheitel-Steiß-Länge. *a* der massige Basilarteil des Unterkiefers, dem labial — nur lose angefügt — die knöcherne Anlage des Alveolarfortsatzes aufsitzt, lingual zum Zahnkeim

Digitized by Google
Original from UNIVERSITY OF MINNESOTA
Generated on 2019-10-18 15:39 GMT / http://hdl.handle.net/2027/umn.31951002762790j
Public Domain in the United States, Google-digitized / http://www.hathitrust.org/access_use#pd-us-google

hebt sich die epitheliale Schmelzleiste des Ersatzzahnes deutlich ab; hier ist es noch nicht zur Knochenbildung in der Außenzone des fibrösen Zahnsäckchens gekommen.

Fig. 3. Verkleinerte Wiedergabe der Fig. 131 aus v. Ebner, Histologie der Zähne mit Einschluß der Histogenese, in Scheffs Handbuch 1909, S. 272. „Zahnfleisch und Zahnhals eines Milchzahnes vom vierjährigen Kinde im Längsschnitt. *D* Dentin, *S* Schmelz, *L* Lymphzellenanhäufung, *E* Epithel des Zahnfleisches." Die punktierten Linien deuten die Höhe des Zahnfleischsaumes in vivo an; der im Original wiedergegebene horizontale Ansatz der Zahnfleischoberfläche am Schmelz ist auf die Gewebsschrumpfung zurückzuführen. Dadurch ist die in vivo nachweisbare physiologische Zahnfleischtasche im Bilde ausgeglichen.

Fig. 4 und 5. Vergrößerte Wiedergabe Zuckerkandlscher Bilder aus: Wetzels Lehrbuch der Anatomie für Zahnärzte, II. Auflage. Fig. 4. Fig. 305, S. 322 (l. c.). *a* Arteriae dentales. *b* Art. interalveolaris. *c* Arteria mandibularis.

Fig. 5. Fig. 306, S. 323 (l. c.). *a* Arteria interalveolaris. *b* Zahnfleischseptum mit Endästen. *c* Arteria mandibularis.

Kiefer 85[1] (Tafel 5, 6 und 45)

Unterkiefer eines an Tuberkulose gestorbenen 4 Jährigen.

TAFEL 5

Fig. 1. Röntgenbild. Distal zum zweiten Milchmolaren ist die mesial geneigte Anlage von VI sichtbar.

Fig. 2. Mesio-distaler Schnitt durch den zweiten Milchmolaren und die Anlage von VI. Haem. v. Gies. 3:1.

Fig. 3. Die Zahnfleischtasche distal zum zweiten Milchmolaren aus einem andern Schnitt der Serie. 10:1. (Vgl. die nähere Beschreibung desselben Bildes auf Tafel 45.)

TAFEL 6

Fig. 1. Das distale Periodontium der distalen Wurzel des zweiten Milchmolaren aus Fig. 2, Tafel 5 (Spiegelbild aus der umrandeten Partie) anderer Schnitt. Haem. Eos. 30:1. *a* Wurzeldentin. *b* Knochenzement. *c* Cementoblasten reihenartig angeordnet. d_1, d_2, d_3 helle Knochenrandzone — nicht verkalkte Schicht — mit Osteoblastensäumen. *e* Pulpa. Durchschnittliche Breite des Periodontiums 0,37 mm.

Fig. 2. Das mesiale Periodontium der distalen Wurzel des zweiten Milchmolaren aus Fig. 2, Tafel 5 (Spiegelbild aus der umrandeten Partie), anderer Schnitt der Serie. Haem. Eos. 30:1. *a* Knochenzement. $b_1 - b_4$ von Osteoklasten besetzte Knochenbälkchen. Durchschnittliche Breite des Periodontiums 0,24 mm.

Fig. 3. Der Epithelansatz aus Fig. 3, Tafel V. Haem. Eos 25:1. *a* primäres Saumepithel. *b* organische Reste des Schmelzes. *c* Rundzelleninfiltration und Gefäßerweiterung. *d* Beginn der pathologischen Taschenvertiefung.

Ergänzende Bemerkungen zu Kiefer 85

A. Die verschiedene Breite der Periodontalräume an beiden Wurzeln des Milchmolaren mesial einer- und distal andererseits ist ohne Frage der Ausdruck einer Mesialverschiebung des zweiten Milchmolaren unter dem Druck des nach mesial vorrückenden VI. An welchem Punkt der Druck angreift, ist nicht in den Präparaten zu erkennen. Unterschiedliche Blutfülle in den mesialen und distalen Periodontalbereichen besteht nicht. Daß der Zahn in mesialer Bewegung sich befindet, verrät die Aktivität der plastischen Zonen des Periodontiums. Auf beiden mesialen Seiten der Wurzeln — dort

[1] Ich habe die Kiefer nicht mit fortlaufender Nummer versehen, sondern sie unter der Protokollnummer meiner Kiefersammlung aufgeführt.

Digitized by Google
Original from UNIVERSITY OF MINNESOTA
Generated on 2019-10-18 15:40 GMT / http://hdl.handle.net/2027/umn.31951002762790j
Public Domain in the United States, Google-digitized / http://www.hathitrust.org/access_use#pd-us-google

wo das Periodontium schmal ist — beobachten wir Knochenabbau durch Osteoklasten; auf den beiden distalen Seiten wird gleichzeitig durch Anbau von Zement und Knochen der verbreiterte Periodontalraum wieder verkleinert. Der sowohl den Abbau wie den Anbau von Knochen und Zement veranlassende Reiz hat auf das Periodontalgewebe eingewirkt. Bemerkenswert ist die „primäre" Anlagerung von Knochenzement auf das Wurzeldentin. Interessant ist ferner das Verhalten der Epithelreste, die bei der schwachen Vergrößerung nicht zur Darstellung gelangt sind. Sie liegen beiderseits der Wurzeln gleich weit vom Zement bzw. Dentin entfernt; sie haben demnach die Mesialverschiebung des zweiten Milchmolaren mitgemacht. Das können sie natürlich nur zusammen mit dem bindegewebigen Periodontium, in das sie eingebettet sind. Also nicht der Zahnkörper allein hat sich verschoben, sondern sein Paradentium mit ihm. Dabei wird der Knochen nach Bedarf auf- und abgebaut. Die Berechtigung meiner oben wiedergegebenen Auffassung, die scharfe Differenzierung zwischen Knochen- und Bindegewebe auf einer gewissen Höhe der histogenetischen Betrachtung fallen zu lassen, springt hier besonders in die Augen. Dasselbe transitorische Verhalten des Knochens spielt bei allen Umbauprozessen im paradentalen Bereich eine Rolle.

B. Die Zahnfleischtasche distal zum zweiten Milchmolaren erscheint vertieft; es handelt sich jedoch nicht um eine pathologische aktive, sondern um eine passive Vertiefung durch Vorwölbung des Zahnfleisches, bedingt durch den empordrängenden Keim von VI. Durch die Hebung des Zahnfleischniveaus ist es zur Verlängerung der Sauminnenfläche gekommen und dadurch ist gleichzeitig das ursprünglich außen liegende Epithel mit seiner papillären Unterlage zum Innenepithel geworden. Wie das Verhalten der Cuticula ⟨Tafel 45⟩ zeigt, müssen wir den Taschengrund etwas oberhalb des oralen Endes des primären Innenepithels liegend annehmen. Die hier erfolgte Epithelabschürfung dürfte wohl den Beginn der pathologischen Taschenvertiefung darstellen. Wie Fig. 3, Tafel 6 bei *d* zeigt, ist es hier zu einer Erosion gekommen und damit die Infektionsmöglichkeit gegeben. Als Reaktion darauf sehen wir im Bereich des primären Innenepithels das subepitheliale Bindegewebe hyperämisch und mit Rundzellen infiltriert; das Infiltrat reicht bis zur infraepithelialen Zone und hat hier das vertikale, zapfenartige Tiefertreten des Epithels veranlaßt. An dieser Stelle fehlt jedoch noch das Zement; es deckt vom For. apicale aus nur etwa die halbe Wurzel. Das Epithel wuchert nun nicht am Dentin entlang, sondern läßt zwischen sich und diesem eine schmale Zone zellreichen Periodontalgewebes, das wohl als cementogene Schicht aufgefaßt werden darf. Die Wucherung erfolgt also stets nur dort, wo entzündliche Reize Rundzelleninfiltration verursacht haben.

C. Das vierjährige Kind ist an Tuberkulose gestorben; es ist anzunehmen, daß in vivo Stoffwechselstörungen bestanden haben. Auf sie ist wohl eine helle Zone am äußeren Rande des Dentins zurückzuführen, die in ihrem färberischen Verhalten — sie nimmt Hämatoxylin nur wenig an — an die hellen als nicht verkalkt geltenden Interglobularräume in der Nähe der Pulpenoberfläche erinnert. Sie ist in Fig. 3, Tafel 6 unterhalb des Epithelansatzes erkennbar.

Digitized by Google
Original from UNIVERSITY OF MINNESOTA
Generated on 2019-10-18 15:40 GMT / http://hdl.handle.net/2027/umn.31951002762790j
Public Domain in the United States, Google-digitized / http://www.hathitrust.org/access_use#pd-us-google

Kiefer 33 ⟨Tafel 7, 8, 9, 10, 48, Fig. 1⟩

Oberkiefer eines an Herzfehler gestorbenen 16 Jährigen.

TAFEL 7

Fig. 1. Röntgenbild I. Einstellung des Zentralstrahles auf den zweiten Prämolaren, so daß durch Randstrahlenprojektion der Schatten der Krone des retinierten III mit dem Wurzelschatten von II zusammenfällt. Im Interdentalraum zwischen II und IV fällt ein kleiner Schatten — der Milcheckzahnrest — auf, oberhalb desselben besteht marginale Resorption des Knochens.

Fig. 2. Röntgenbild II. Einstellung des Zentralstrahles auf die Eckzahngegend. Orthoprojektion der Eckzahnkrone.

Fig. 3. Die Krone von III mit ihrer Umgebung. Haem. Eos. 10:1. a_1 der mesiale Limbus der Alveole von III von zahlreichen Havers'schen und Volkmann'schen Kanälen durchsetzt. a_2 der distale Limbus. b der freie in vivo vom Schmelz eingenommene Raum. c_1, c_2, c_3 Resorptionslakunen im Zement und Dentin von II gegenüber der Krone von III, in den Lakunen Riesenzellen. d äußeres Schmelzepithel.

Fig. 4. Die Pulpa von III auf der Höhe der Zementresorption, entsprechend a Fig. 2, Tafel 8 und Fig. 4, Tafel 9. Haem. Eos. 35:1. a Zementresorption an der distalen Wurzelseite von III. b auf der gleichen Querschnittshöhe befindliche Zone von Ersatzdentin an der mesialen Wand des Pulpenraumes.

Fig. 5. Das Knochenbälkchen a aus Fig. 3, Tafel 8. Haem. Eos. 35:1. a das Knochenbälkchen. b_1, b_2 Osteoklasten. c Rundzellen in den Gefäßscheiden. $x-y$ zwischen II und dem Knochenbälkchen starke Gefäßerweiterung im Periodontium.

TAFEL 8

Fig. 1. Mesio-distaler Schnitt durch den retinierten III. Haem. van Gies. 3:1. a Corticalis compacta am Boden des Antrum. b_1 mesialer Limbus alveolaris von III. b_2 distaler Limbus alveolaris von III. b_3 mesialer Limbus alveolaris von IV. b_4 Limbus alveolaris des gemeinsamen Interdentalseptums von IV und V. c Stratum periostale.

Fig. 2. Ein anderer Schnitt derselben Serie. Haem. Eos. 3:1. a Zone der stärksten Annäherung der Wurzeln von III und IV. b leerer Raum an Stelle des durch Entkalkung geschwundenen Schmelzes. c Rest der Alveole von II. d_1, d_2, d_3 die Epithelansätze distal an II, mesial und distal an IV. e der kleine Dentinrest des Milcheckzahnes.

Fig. 3. Die Stelle e aus Fig. 2. 10:1. a der Rest der Alveolencorticalis von II. b künstlicher Spalt. c Schmelz-Dentingrenze. d leerer Raum durch Entkalkung des Schmelzes entstanden. e primäres Saumepithel mit abgelöster Cuticula. f_1, f_2 perivaskuläre Rundzelleninfiltration. In einer Nische der Zahnfleischpapille liegt der Dentinrest des Milcheckzahnes.

TAFEL 9

Fig. 1. Der Epithelansatz d_1 aus Fig. 2, Tafel 8 mit der mesialen Hälfte des Dentinsequesters. Haem. Eos. 30:1. a Schmelz-Zementgrenze. b leerer Raum nach Entkalkung des Schmelzes. c_1 Cuticula mit anhaftenden Epithelien. c_2 isolierte Cuticula. d Taschengrund. e_1, e_2 dichte Rundzelleninfiltration in der Umgebung der Nische. f_1, f_2, f_3 zellige Infiltration der perivaskulären Lymphscheiden. g infraepitheliale Infiltration. h künstlicher Spalt. i Resorptionslakune im Dentin mit Knochenzement ausgefüllt. k Dentin des Milcheckzahnrestes. l Fistelmaul der Nische ⟨vgl. Fig. 1, Tafel 48⟩.

Fig. 2. Der größere Ausschnitt aus Fig. 1, Tafel 8. Haem. van Gies. 10:1. Es fällt die verschiedene Breite des Periodontiums V gegenüber einer-, IV gegenüber andererseits auf. Das Interdentalseptum ist nach V hin durch Resorptionslakunen ausgezackt, nach IV glattrandig. Das Periodontium nach V mißt 0,36 mm, nach IV 0,15 mm.

Fig. 3. Der Epithelansatz d_3 aus Fig. 2, Tafel 8. Haem. Eos. 30:1. a primäres Innenepithel. b leerer Raum nach Entkalkung des Schmelzes. c Cuticula. d beginnende Epithelabhebung von der Cuticula. e Mundepithel. f perivaskuläre Infiltration. g subepitheliale Rundzelleninfiltration.

Digitized by Google
Original from UNIVERSITY OF MINNESOTA
Generated on 2019-10-18 15:40 GMT / http://hdl.handle.net/2027/umn.31951002762790j
Public Domain in the United States, Google-digitized / http://www.hathitrust.org/access_use#pd-us-google

Fig. 4. Der kleinere Ausschnitt aus Fig. 1, Tafel 8, die gleiche Stelle aus einem anderen Schnitt (Spiegelbild). Haem. Eos. 30:1. *a* lamellöses Knochenzement an der mesialen Wurzelseite von IV. b_1, b_2 Fibrillenzement an der distalen Wurzelseite von III. Zwischen b_1 und b_2 bei *c* beginnend und unterhalb *d* endend bis ins Dentin hineinreichende Resorptionslakune. *d* Knochenzement in der Resorptionslakune. Breite von $x - y$ 0,04 mm.

TAFEL 10

Fig. 1. Die Stelle b_4 aus Fig. 1, Tafel 8, den Limbus des Interdentalseptums zwischen IV und V darstellend, aus einem andern Schnitt. Haem. Eos. 50:1. *a* Periodontiumfasern distal zu IV in die glatte Knochenoberfläche einstrahlend. Diese ist von Osteoblasten besetzt und zeigt tinktoriell das Verhalten osteoider Säume. *b* Knochenresorption der anderen Seite des Interdentalseptums (nach V hin) durch Osteoklasten. *c* starke Gefäßerweiterung im verbreiterten Periodontalraum. (Vgl. hiermit Fig. 2, Tafel 9.)

Fig. 2. Die Wurzelspitze des retinierten III aus einem weiter palatinal gelegenen Schnitt derselben Serie. Haem. Eos. 30:1. *a* leerer Pulparaum von III. *b* Wurzeldentin. *c* Dentinzementgrenze. d_1 Eintrittsstelle der Pulpengefäße in die Pulpa. d_2 Austrittsstelle der Pulpengefäße aus dem Periodontium. *e* lamellöse Schichtung des Knochenzements, an der Oberfläche nach dem Periodontium hin von Cementoblasten besetzt. *f* vermehrte Blutgefäße im Periodontium. *g* Osteoklasten.

Ergänzende Bemerkungen zu Kiefer 33

A. Unter der Druckwirkung des sich gegen II bewegenden Eckzahnes weicht, wie die Röntgenaufnahme zeigt, ersterer nach mesial aus. Daß der Caninus z. Zt. des Todes seines Trägers sich nicht in Ruhe, sondern in Bewegung befand, beweisen die von Cementoklasten ausgefüllten Resorptionslakunen an der distalen Wurzelseite von II. Hier ist die Alveole längst geschwunden; an ihrem kleinen Rest betätigen sich Osteoklasten. Die stark erweiterten Blutgefäße im Periodontium an dieser Stelle stehen fraglos mit dem Resorptionsprozeß in Zusammenhang. Fig. 3, Tafel 7 zeigt links neben a_1, wie oberhalb des Alveolarknochens fibröses Bindegewebe in parallelen Zügen geordnet auf das Schmelzepithel des retinierten Zahnes zustrebt. Sie geben nach erfolgtem Durchbruch das Haltefasergerüst des Zahnfleischsaumes bzw. der Zahnfleischpapille und des Periosts ab. Die Zahnkrone steckt also hier nicht in einer fremden Umgebung, die sie als Eindringling empfindet, sondern ist mit ihrem ganzen Paradentium — d. h. Zahnsäckchen, im Sinne der Landsbergerschen Auffassung — in Bewegung. Als Beweis dafür finden wir die Epithelreste der Wurzelhaut bis zum Schmelzepithel heranreichend: sie sind von dem wandernden Zahn nicht zurückgelassen, sondern mitgenommen. Im Röntgenbilde ist eine starke Beugung der Wurzel von IV sichtbar. Offenbar hat sie sich durch die herabsteigende Krone des Caninus beengt entwickeln müssen. Auch weiterhin ist es zu einer so starken Annäherung beider Wurzeln gekommen, daß zu einem bestimmten Zeitpunkt die des Caninus nur durch Resorption ihrer distalen Wurzeloberfläche Platz finden konnte. Zur Zeit des Todes des 16Jährigen war diese enge Stelle bereits passiert — wir sehen deshalb die Resorptionszone sich mit Knochenzement anfüllen. Augenblicklich erlaubt die engste Stelle, deren Breite zwar nur 0,04 mm beträgt, das Vorbeigleiten der Zähne. Wir entnehmen diesem Befunde, daß es selbst bei größtem Raummangel nicht zur

Generated on 2019-10-18 15:40 GMT / http://hdl.handle.net/2027/umn.31951002762790j
Public Domain in the United States, Google-digitized / http://www.hathitrust.org/access_use#pd-us-google
Digitized by Google
Original from UNIVERSITY OF MINNESOTA

direkten Berührung zweier Zähne kommen darf, sondern stets ein Streifen regenerierfähigen Paradentalgewebes vorhanden sein muß. Dasselbe kann man an der Berührungsstelle der Caninuskrone mit der Wurzel von II beobachten. Auffallend ist die Tatsache, daß sich auf der Querschnittshöhe der Resorptionszone von III an der entgegengesetzten Innenseite des Pulpenraumes unregelmäßiges Dentin I. Ordnung gebildet hat. Die Analogie dieses Befundes mit den bei Karies geläufigen Bildern zeigt, daß die Pulpa die Zerstörung des Dentins, gleichgültig wodurch sie herbeigeführt wird, stets in gleicher Weise beantwortet. Auffallend ist dabei nur, daß die reaktive Zone auf der entgegengesetzten Seite des Pulpenraumes liegt.

B. 1. Die im Röntgenbilde sichtbare Knochenresorption würde sich wohl marginal nicht so weit ausdehnen, wenn allein die Druckatrophie — unterhalten durch den vorrückenden III — als Ursache hierfür in Frage käme. Denn in ähnlichen Fällen, wo retinierte Zähne durch ihren Druck ihre Nachbarn zur Seite drängen, zeigt das Röntgenbild einen normalen Limbus des betreffenden Interdentalseptums. Die in unserm Falle vorliegende marginale Atrophie distal zu II ist daher wohl mit auf Kosten der entzündlichen Prozesse um die Zahnfleischnische zu setzen. Diese wird, wie Fig. 2 und 3 auf Tafel 8 und Fig. 1 auf Tafel 9 zeigen, von einem breiten Entzündungswall umgeben, von dem aus Lymphspalten und Gefäßscheiden die Entzündungsreize in die Tiefe führen. Ihrer Einwirkung ist der marginale Knochenabschnitt zum Opfer gefallen, nachdem der in der Tiefe durch den Caninus eingeleitete Resorptionsprozeß die Widerstandskraft des Paradentiums beeinträchtigt hat. Dieses Zusammenwirken marginaler Reize mit Resorptionsvorgängen in der Tiefe ist zu beachten.

B. 2. Die Zahnfleischnische ist von mehrschichtigem Epithel ausgekleidet, das nur im Bereich des Fistelmauls den Charakter des äußeren Mundepithels zeigt. Wie Fig. 3 auf Tafel 8 und Fig. 1 auf Tafel 9 zeigt, erinnert das den Hohlraum der Nische umgreifende Epithel an einzelnen Stellen an das innere Saumepithel. In Betätigung der diesem innewohnenden Tendenz treibt es breite, z. T. in der Tiefe konfluierende Sprossen in die entzündete bindegewebige Unterlage. Nach distal ist der Dentinrest glattrandig ⟨Fig. 3, Tafel 8⟩ und von dunkel gefärbten Bakterienmassen durchsetzt; hier klafft zwischen ihm und dem Nischenepithel ein offner, von Detritus erfüllter Spalt. Nach mesial dagegen liegt das Epithel dem Dentinsequester an. Seine Kontur ist hier wellig als Ausdruck von Resorptionslakunen, die z. T. mit Knochenzement ausgefüllt sind ⟨*i* in Fig. 1, Tafel 9 und *b* in Fig. 1, Tafel 48⟩. In diesem Bereich findet sich zwischen der dünnen Zementlage und den ihm zuweilen nur locker aufliegenden Epithelzellen eine homogene, im Hämatoxylin-Eosin-Präparat graugelb gefärbte cuticulare Bildung ⟨s. Fig. 1 auf Tafel 48⟩. Teils haftet sie dem Zement fest an, teils hat sie sich abgehoben und läßt besonders an diesen Stellen ihre homogene Struktur erkennen. —

C. Interesse verdient ferner das Verhalten der Epithelien zu beiden Seiten von IV ⟨d_2, d_3 Fig. 2, Tafel 8⟩ und distal von II ⟨d_1⟩. Überall haben wir typisches primäres Innenepithel vor uns, das sechs- bis achtschichtig dem Binde-

Generated on 2019-10-18 15:40 GMT / http://hdl.handle.net/2027/umn.31951002762790j
Public Domain in the United States, Google-digitized / http://www.hathitrust.org/access_use#pd-us-google
Digitized by Google
Original from UNIVERSITY OF MINNESOTA

gewebe glatt aufliegt und seinen Charakter als Pflasterepithel durch den Stachelpanzer der einzelnen Zellen verrät. In Fig. 3, Tafel 9 sitzt dicht oberhalb seiner Basis dem Epithel ein kleines Epithelzäpfchen auf, wie sie an jedem noch nicht durchgebrochenen Zahnkeim auf der ganzen Außenfläche des äußeren Schmelzepithels zu finden sind (Fig. 2, Tafel 5 angedeutet). Ein allmählicher Übergang des Mundepithels zum inneren Saumepithel fehlt. Besonders in Fig. 3, Tafel 8 unterhalb *e* und Fig. 3, Tafel 9 ist deutlich sichtbar, daß beide Epithelarten scharf gegeneinander abgesetzt sind. Wir haben in diesem Verhalten den Beginn pathologischer Taschenvertiefung zu sehen. Sie entwickelt sich also retrocuticular. Die sich hier etablierende Infektion hat zur Rundzellenanhäufung im subepithelialen Bindegewebe geführt, welche sich besonders längs des primären Innenepithels ausbreitet und zur Infiltration der Gefäßscheiden (s. Fig. 3, Tafel 9) geführt hat. — An seinem basalen Ende zeigt das Epithel bei d_3, d_2, d_1 (Fig. 2, Tafel 8) ein verschiedenes Verhalten. Bei d_3 distal zu IV (s. auch Fig. 3, Tafel 9) grenzt es linear an den Schmelz, indem es in den schmalen Spalt zwischen Zement und Schmelz hineinreicht. In der infraepithelialen Zone sind die Fasern des Stratum periostale zu erkennen. Bei d_2 — mesial zu IV — (Fig. 3, Tafel 8) beginnt es auf das Zement heraufzukriechen; gleichzeitig sehen wir, wie die entzündliche Infiltration bis zu seinem nunmehrigen basalen Ende herunterreicht. Anders liegen die Verhältnisse bei d_1 — distal zu II (Fig. 1, Tafel 9). Anstatt wie bei d_3 an der Schmelz-Zement-Grenze zu enden, beginnt hier das primäre Innenepithel und gleichzeitig sehen wir den Grund der retrocuticular entwickelten vertieften Tasche vor uns. Das Primärepithel ist bereits eine beträchtliche Strecke dem Zement entlang gewuchert und hat sich infolge Schrumpfung des Bindegewebes von ihm abgehoben. Die entzündliche Infiltration hat sich sowohl sub- als infraepithelial ausgebreitet; dadurch ist ein weiteres Tiefertreten des Epithels zu gewärtigen.

D. Von Interesse ist das Verhalten der Alveolen von III, IV und V. Beiderseits von IV ist der Limbus von Osteoklasten besetzt; ebenso die Alveolencorticalis mesial zu V (Fig. 2, Tafel 9), es besteht demnach dentifugale Resorption; desgleichen die innere Auskleidung einzelner Haversischer Kanäle und Markräume, so daß sie mit dem Periodontalraum in breiter Verbindung stehen. Die Corticalis bekommt dadurch das in Fig. 2, Tafel 9 zutage tretende gezackte Aussehen; das Periodontium ist dementsprechend verbreitert und zeigt Gefäßvermehrung. Das entgegengesetzte Verhalten weist das Interdentalseptum und Periodontium auf der andern Seite distal zu IV auf: glatte Knochenoberfläche, Osteoblasten, osteoide Säume, geringere Breite der Wurzelhaut, keine Gefäßvermehrung. Mesial zu IV ist ein ähnliches Verhalten wie mesial zu V, etwas weniger stark ausgesprochen, zu beobachten. Nur weiter apikalwärts nehmen die Resorptionserscheinungen zu, bis schließlich auf der Höhe der Annäherungszone zwischen III und IV der Knochen ganz geschwunden ist (kleiner Ausschnitt in Fig. 1, Tafel 9 und Fig. 4, Tafel 9). Während beim Kiefer 85 sich das verschiedene Verhältnis von Knochenan- und abbau sowie der Periodontalbreiten zu beiden Seiten der

Digitized by Google
Original from UNIVERSITY OF MINNESOTA
Generated on 2019-10-18 15:40 GMT / http://hdl.handle.net/2027/umn.31951002762790j
Public Domain in the United States, Google-digitized / http://www.hathitrust.org/access_use#pd-us-google

Wurzeln vom zweiten Milchmolaren in klare Beziehung zu der eindeutigen Druckwirkung von seiten des VI setzen läßt, muß die Deutung der hier zu beobachtenden Umbauprozesse im Hinblick auf die erfolgenden Zahnverschiebungen offen bleiben. Daß solche hier erfolgen und demgemäß die Vorgänge am Knochen funktionellen Charakters sind, darüber läßt die gesamte Kieferkonfiguration des jugendlichen Individuums wohl keinen Zweifel. Auf die Zahnbewegungen sind auch die analogen Vorgänge im Fundus der Alveole des retinierten Zahnes (Fig. 2, Tafel X) zurückzuführen, wobei ich besonderes Gewicht auf das Nebeneinander von Knochenabbau und Zementanbau lege. Gegenüber der sonst im Paradentium des retinierten Zahnes herrschenden Ruhe — wenn wir von dem Resorptionsprozeß in der Berührungszone mit IV absehen — fällt die Aktivität im periapikalen Abschnitt besonders auf. Hier liegt offenbar die treibende Kraft für die Vorwärtsbewegung des Zahnes, wohlgemerkt auch nach Abschluß seines Wurzelwachstums. Die Alveole von III ist, abgesehen von einzelnen breiteren Gefäßlücken, glattrandig, die Markräume sind sehr spärlich entwickelt, die Knochensubstanz entsprechend massig; sie ist von einem Mosaik verschiedenster Lamellensysteme erfüllt, als Ausdruck der durchlaufenen Umbauphasen. Das Periodontium zeigt unregelmäßigen Verlauf seiner kollagenen Textur und läßt die bekannte Straffung seiner Fasern vermissen.

Kiefer 77 (Tafel 11, 12, 46, 47)

Oberkiefer einer an Sepsis post abortum gestorbenen 33Jährigen.

TAFEL 11

Fig. 1. Röntgenbild der oberen rechten Frontzähne; normal konfigurierter Limbus des Interdentalseptums zwischen I und II; das verbreiterte Interdentalseptum zwischen II und III läßt den dichten marginalen Randschatten vermissen.

Fig. 2. Mesio-distaler Schnitt durch die drei Frontzähne. Haem. Eos. 3:1. *m* mesial, *d* distal. Während beiderseits von I und III normal konfigurierte Zahnfleischtaschen vorhanden sind, besteht beiderseits der Wurzel von II Gingivitis ulcerosa interna. Die Wurzel hat sich so weit aus dem gleich hohen Niveau der marginalen Knochenbegrenzung erhoben, daß bis zu ihrem äußersten Rande das Fibrillenzement — erkenntlich an der dunkleren Färbung — heranreicht.

Fig. 3. Dieselbe Stelle aus einem andern Schnitt. Haem. v. Gieson 10:1. Bei I und III vom Epithel sich abhebende Cuticulae. Hinter derselben bei I Zahnbelag. Bei II*a* und II*b* legt sich die Zahnfleischpapille über die Wurzel; der derb gefügte Knochen wird in beiden Interdentalräumen vom Stratum periostale überzogen, bei stärkerer Vergrößerung sind auf der ganzen Knochenoberfläche Osteoklasten zu sehen. Die Faszikel des Stratum periostale sind von Rundzellenanhäufungen durchsetzt und erscheinen daher zerklüftet. Ebenso zeigt die Zahnfleischpapille starke entzündliche Erscheinungen (Gingivitis ulcerosa interna).

Fig. 4. Der Epithelansatz distal zu III (s. Fig. 2). Haem. v. Gieson 35:1. Der leere Raum zwischen Dentin und Sauminnenepithel ist in vivo vom Schmelz eingenommen. Dem Epithel liegt die Cuticula als zarte Linie auf; das Epithel schiebt sich auf das Zement herauf, bis es auf die Fasern des Stratum gingivale longitudinale stößt, deren Einstrahlung in das Zement deutlich zu sehen ist. (Vgl. Fig. 1, Tafel 46.)

Fig. 5. Epithelansatz mesial zu III. Haem. Eos. 50:1. *a* Dentin, *b* Knochenzement, von dem sich das gewucherte Epithel abgehoben hat; unter der Epithelbasis die Fasern des Stratum gingivale longitudinale; *c* die in den Spalt zwischen Zement und Schmelz (*d*) hineinreichende Cuticula; *d* organische Schmelzreste.

Digitized by Google
Original from UNIVERSITY OF MINNESOTA
Generated on 2019-10-18 15:40 GMT / http://hdl.handle.net/2027/umn.31951002762790j
Public Domain in the United States, Google-digitized / http://www.hathitrust.org/access_use#pd-us-google

TAFEL 12

Fig. 1. Die Stelle II*a* aus Fig. 3, Tafel 11. Ein anderer Schnitt derselben Serie. Haem. Eos. 50:1 ⟨Spiegelbild⟩. a_1, a_2 Rundzelleninfiltration des subepithelialen Bindegewebes, *b* Fibrillenzement. *c* die polypös gewucherte, von rarefiziertem Epithel überzogene Taschenwand, *d* Mundepithel. Ein schmaler Gewebszapfen überdeckt die freie, von Bakterien durchsetzte — dunkelgefärbte — freie Oberfläche des Wurzeldentins.

Fig. 2. Die Stelle II*b* aus Fig. 3, Tafel 11. *a* Mundepithel. *b* Fibrillenzement. *c* die polypös gewucherte von rarefiziertem Epithel bedeckte Taschenwand.

Fig. 3. Die Epithelbasis aus Fig. 5, Tafel 11. Ein anderer Schnitt. Haem. Eos. 120:1. *a* der am weitesten apikal vorgeschobene Punkt des auf das Zement ⟨*b*⟩ gewucherten Sprosses des primären Saumepithels; darunter die in das Zement einstrahlenden Fasern des Stratum gingivale longitudinale von Rundzellen durchsetzt. *c* Epithelreste. *d* von Rundzellen *e*, e_1 durchwucherte und auseinandergedrängte Gingivalfasern.

Fig. 4. Die Stelle I aus Fig. 3, Tafel 11 ⟨Spiegelbild⟩. Haem. Eos. 50:1. Der Riß infolge Schrumpfung zeigt die starke Adhärenz sowohl der Cuticula am erhaltenen Schmelz als auch des Epithels an der Cuticula. Die Cuticula erstreckt sich nicht wie in Fig. 5, Tafel 11 zwischen den Limbus des Zements und die Schmelzbasis, sondern folgt für eine kurze Strecke dem schon ziemlich weit auf das Zement gewucherten Epithel ⟨s. Tafel 47⟩. Das primäre Saumepithel dicht von Rundzellen unterlegt; von ihnen ist auch die nach dem Innern der Zahnfleischpapille sehende Gewebsschicht durchsetzt. Unterhalb der Epithelbasis sind die Züge der Gingivalfasern, noch weiter apikal durch Rundzellengewebe getrennt die des Stratum periostale erkennbar.

Ergänzende Bemerkungen zu Kiefer 77

A. Wir sehen bei einer an Sepsis post abortum verstorbenen Dreiunddreißigjährigen trotz schlechten Zustandes ihres Gebisses und starker Gingivitis interna beiderseits der Wurzel von II nur geringe Neigung zum Tiefergreifen der marginalen Entzündungsreize. Wie sich durch Einsicht aus dem Krankenblatt ergibt, war die sonst gesunde Patientin insgesamt vier Wochen mit hohem Fieber erkrankt. Die mangelnde Nahrungsaufnahme und bei der poliklinischen Patientin sicher nicht mit besonderer Sorgfalt durchgeführte Mundpflege, die bekannten Zersetzungsvorgänge im Munde solcher an Sepsis langsam Sterbenden, hat nur eine diffuse Entzündung mäßigen Grades der Zahnfleischpapillen zur Folge gehabt. Hier tritt die Bedeutung eines guten lokalen Gewebstonus deutlich vor Augen. Wohl sehen wir bei III und I ⟨Fig. 3, Tafel 11⟩ beginnende Taschenbildung durch retrocuticulare Epithelrarefizierung. Aber die Entzündung zeigt in Anbetracht des schweren Allgemeinzustandes der Patientin einen auffallend geringen Grad. Diese Normotonie des supraalveolaren Paradentiums hält die entzündliche Reaktion sowohl im subepithelialen wie periostalen Bereich auf einer Höhe, die nur eine langsame Auflösung des fertigen Gewebsbestandes zuläßt und gleichzeitig die progressive Phase der Metaplasie gewährleistet. Vergleichen wir damit das anders geartete Verhalten der Gewebe im Kiefer 75, so hebt sich die Bedeutung des Gewebstonus als ausschlaggebender Faktor für die Schwere des marginalen Entzündungszustandes und seiner Auswirkung in der Tiefe besonders deutlich hervor.

B. Von weiterem Interesse ist das Verhalten der Cuticula. Daß wir es in ihr mit einer Kittsubstanz zu tun haben, zeigt deutlich ihr Verhalten in Fig. 5, Tafel 11, Fig. 4, Tafel 12 und Tafel 47. Eine Hornschicht würde nicht eine

Digitized by Google Original from UNIVERSITY OF MINNESOTA
Generated on 2019-10-18 15:40 GMT / http://hdl.handle.net/2027/umn.31951002762790j
Public Domain in the United States, Google-digitized / http://www.hathitrust.org/access_use#pd-us-google

solche Anschmiegungsfähigkeit besitzen und losgelöst von ihrem Mutterboden sich im Schmelzzementspalt (Fig. 5, Tafel 11) nicht so konstant behaupten können; auch nicht die offenbar durch den Riß bedingte Faltung (Fig. 4, Tafel 12 und Tafel 47) mitmachen, ohne sich dabei in Hornplättchen oder -Schuppen aufzulösen.

C. Fig. 4, Tafel 12 zeigt zwei Stadien der Rundzelleninfiltration; subepithelial und — gegenüber *y* — in das Stroma der Zahnfleischpapille übergehend hebt sich der Entzündungsbereich durch intensivere Färbung ab. Im Gegensatz dazu zeigt die Rundzellenanhäufung oberhalb der in das Zement einstrahlenden Periostfasern — auf der Höhe von *x* — eine hellere Tinktion. Hier herrschen mehr — als Ausdruck beginnender Infiltration — die bindegewebigen Zellelemente und Fibroblasten vor, in deren Kern bei guter Differenzierung der Präparate neben der Membran nur das chromatische Gerüst Farbe annimmt; in den zuerst genannten Entzündungszonen haben wir infolge erhöhten Reizes einen größeren Gehalt an lymphozytären Elementen; ihre Kerne erfüllen bekanntlich fast ganz den Zelleib und zeichnen sich durch starke Tinktion, die keine Strukturunterschiede aufkommen läßt, aus.

Kiefer 102 (Tafel 13, 14, 15, 16)

Oberkiefer eines an Pneumonie gestorbenen 40Jährigen.

TAFEL 13

Fig. 1. Photogramm des entkalkten Kiefers. Vor der Entkalkung bedeckte der Zahnstein in dicken Krusten die Außenfläche der Zähne; die Reste der Zahnbeläge haften den Zahnoberflächen noch an und schauen unter den verdickten abgehobenen Zahnfleischrändern hervor. Die Interdentalpapillen sind stark geschwollen.

Fig. 2. Röntgenbild. Die mesial gerichtete Neigung des Molaren und der mangelnde Kontaktpunkt mit dem Prämolaren deuten an, daß VI extrahiert und der Molar als VII anzusprechen ist. Im Interdentalseptum zwischen V und VII beträchtliche Knochenatrophie vom horizontalen Typ. Die marginale Konturlinie ist scharflinig. Infolge der Mesialneigung von VII liegt der Knochenansatz an der distalen Fläche der Prämolarenwurzel mehr apikalwärts als an der mesialen Seite von V. *a* Antrumboden.

Fig. 3. Mesio-distaler Schnitt durch V und VII. (Spiegelbild des Röntgenogramms.) Haem. v. Gieson 3:1. Die Zahnfleischpapille ist infolge Schrumpfung durch die Alkoholbehandlung des Präparates niedriger, als das Photogramm (Fig. 1) und der im Röntgenbilde sichtbare Interdentalspalt vermuten läßt. Ferner fällt das auffallend dünne Spongiosagebälk im Interdentalseptum auf, das sich auch im Röntgenbild durch den bemerkenswerten hellen Schatten verrät. Der freie Rand ist in allen Schnitten der Serie nicht von kompakter, sondern cribröser Corticalis gebildet, trotzdem zeigt das Röntgenbild die dichten scharfkonturierten Schatten. Während die Alveolencorticalis von VII im ganzen Bereich der dargestellten buccalen mesialen Wurzel kompakt ist, zeigt sie an der Prämolarenwurzel cribrösen Charakter. Das Röntgenbild gibt diesen Zustand des Knochens nur andeutungsweise wieder — ohne Gegenüberstellung mit dem Mikrophotogramm würde es schwer halten, die Corticalis cribrosa zu diagnostizieren.

Fig. 4. Der Epithelansatz a_1 bei V aus Fig. 1, Tafel 14. Haem. v. Gieson 30:1. *a* Rundzelleninfiltration im subepithelialen papiliär gewucherten Bindegewebe. *b* die Epithelbasis, darunter gegen das Zement einstrahlende Fasern des Stratum periostale. *c* Rundzelleninfiltration in der Umgebung eines Blutgefäßes. Der Spalt zwischen Zement und Epithel ist durch Schrumpfung entstanden; man sieht an einzelnen Stellen Epithelzellen am Zement haften; die beiden im Spalt liegenden schwarzen Punkte sind nicht Zahnbeläge, sondern Farbniederschläge.

Digitized by Google
Original from UNIVERSITY OF MINNESOTA
Generated on 2019-10-18 15:45 GMT / http://hdl.handle.net/2027/umn.31951002762790j
Public Domain in the United States, Google-digitized / http://www.hathitrust.org/access_use#pd-us-google

Fig. 5. Der Epithelansatz a_2 bei VII aus Fig. 1, Tafel 14. *a* Basis des Primärepithels. *b* Granulationsgewebe und Gefäßerweiterung. Die Sauminnenfläche von rarefiziertem Epithel mangelhaft gedeckt — ulzeröse Gingivitis interna. Das Epithel oberhalb *b* treibt derbe Sprossen in die Tiefe, welche das dem Zement dicht anliegende Primärepithel unterwuchert haben. Der Spalt hinter dem Zementlimbus ist künstlich.

TAFEL 14

Fig. 1. Der marginale Abschnitt des Schnittes. Spiegelbild zu Fig. 3, Tafel 13. Haem. v. Gieson 10:1. a_1 Boden der Zahnfleischtasche, a_2 Epithelansatz an VII. Die Verbreiterung der Zahnfleischtasche gegenüber VII im Gegensatz zu der gegenüber V ist wohl auf Druck durch Zahnbeläge, die bei der Verarbeitung des Präparates verloren gingen, zurückzuführen. *b* Fibrae gingivales longitudinales durch Granulationsgewebe zersprengt und in Auflösung begriffen. *c* das ursprüngliche Stratum periostale ‹superficiale› durch entzündliche Infiltration stark aufgelockert. *d* seine Ansatzstelle bei VII. *e* das neugebildete Stratum periostale ‹profundum› an Stelle des resorbierten Knochens. *f* ein kleiner Knochenrest im Stratum periostale profundum. *g* Stratum gingivale circulare.

Fig. 2. Aus der Stelle a_1 ‹Fig. 1, Tafel 14›, einem anderen Schnitt der Serie entnommen. Haem. v. Gieson 70:1. *a* Zahnbelag. *b* Zement. *c* Cuticula. *d* an der Cuticula haften gebliebene Epithelien.

Fig. 3. Horizontalschnitt durch das Stratum periostale superficiale. Haem. v. Gieson 120:1. *a* perivaskulärer Lymphraum, stark durchtränkt und mit eingestreuten Fibroblasten und vereinzelten Lymphozyten durchsetzt, daneben schräge Einstrahlung eines fibrösen Faszikels ins Zement mit fächerartiger Auflockerung seiner Fasern.

Fig. 4. Die Stelle *x*, Fig. 3, Tafel 13. Haem. v. Gieson 30:1. *a* Wurzel von VII. *b* Alveolencorticalis. *c* infolge lymphatischer Durchtränkung der Gefäßscheiden und Erweiterung der Interstition stark rarefiziertes Periodontium. *d* ruhendes Fettmark. Breite des Periodontiums 0,1 mm.

TAFEL 15

Fig. 1. Die Stelle *y* aus Fig. 1, Tafel 14. Haem. v. Gieson 30:1. *a* erweiterter perivaskulärer Lymphraum. *b* Rundzelleninfiltration im retrocorticalen Gewebe nach Auflösung der ursprünglich dort vorhandenen Knochensubstanz. *c* Stratum periostale profundum. *d* Vasa perforantia aus dem Knochen in die Zahnfleischpapille tretend. *e* Infiltration in der Umgebung der Gefäße in das Knochenmark vordringend. *f* ruhendes Knochenmark.

Fig. 2. Die Stelle *x* aus Fig. 1, Tafel 14. Haem. v. Gieson 30:1. *a* Basis des inneren Saumepithels. *b* entzündlich infiltrierte Faszikel des Stratum periostale superficiale, darüber nach dem Knochen zu Fasern des neu gebildeten Stratum periostale profundum. *c* nach Knochenresorption freigelegte und entzündlich infiltrierte oberflächliche Schicht des Knochenmarks. *d* entzündlich infiltrierte Umgebung eines Blutgefäßes.

TAFEL 16

Fig. 1. Die umrandete Stelle aus der Mitte der Fig. 1, Tafel 14. Haem. v. Gieson 30:1. *a* das neugebildete Stratum periostale profundum. *b* und *c* entzündlich infiltrierte Knochenmarkoberfläche mit Gefäßerweiterung und einzelnen Fettzellen. *d* ruhendes Fettmark mit geringer Infiltration der Gefäßscheiden.

Fig. 2. Die Stelle *z* aus Fig. 3, Tafel 13. Haem. v. Gieson 120:1. a_1, a_2 aus dem Knochenmark in das Periodontium eintretende Gefäße, durch deren Erweiterung die Osteoporose der Corticalis hervorgerufen ist. Bei a_2 lakunäre Resorption. b_1, b_2 Gefäß- und Zellvermehrung in der retrocorticalen Zone. *c* Fettzellen. Breite des Periodontiums 0,16 mm.

Fig. 3. Gehört zu Kiefer 117 und wird dort beschrieben.

Ergänzende Bemerkungen zu Kiefer 102

A. Im Gegensatz zu den bisher beschriebenen Kiefern tritt uns hier die Wirkung starker Zahnsteinauflagerung auf das marginale Paradentium entgegen.

Digitized by Google
Original from UNIVERSITY OF MINNESOTA
Generated on 2019-10-18 15:40 GMT / http://hdl.handle.net/2027/umn.31951002762790j
Public Domain in the United States, Google-digitized / http://www.hathitrust.org/access_use#pd-us-google

Die ganze Zahnfleischpapille trägt die Zeichen hochgradiger Entzündung an sich. Ihre Substanz ist in der Tiefe von Rundzelleninfiltration erfüllt — Gingivitis profunda —, wodurch das normal feste Gefüge des Stratum longitudinale und circulare zerklüftet und ihre Fibrae zum großen Teil geschwunden sind. Dem Zahnfleischsaum ist damit sein Halt genommen, es liegt als ein schlaffes Gewebe dem Zahn an. Infolge der Entzündung ist es zu einer Hypertrophie der Papille gekommen, damit zu einer — passiven — Vertiefung der Tasche. Die Oberfläche des Zahnfleischseptums — sowohl im Bereich der Taschen wie des äußeren Kammes — ist bis in die stark erweiterten Papillenköpfe hinein von Granulationsgewebe durchsetzt. Vorherrschen der Leukozyten und Erweiterung der Kapillaren zeigt, daß hier nicht mehr die gewöhnliche Rundzelleninfiltration vorliegt. Das Epithel ist besonders auf der Kammhöhe rarefiziert, doch auch in den abhängigen Partien nur an einzelnen Stellen mehrschichtig. Aus den nur mangelhaft mit Epithel gedeckten von Granulationen erfüllten Papillen des subepithelialen Bindegewebes erfolgte sicher in vivo eine ständige Zell- und Sekretausscheidung, so daß wir auf der Zahnfleischoberfläche eine Gingivitis ulcerosa vor uns sehen, auf der Kammhöhe als Gingivitis externa — an den Taschenwänden als Gingivitis interna zu bezeichnen. Dort wo diese ulzeröse Oberfläche an das dem Zahn anhaftende Saumepithel angrenzt, liegt der Taschenboden ⟨a_1 in Fig. 1, Tafel 14⟩. Hier setzt die aktive Vertiefung der Tasche retroepithelial wie bei Kiefer 33 ⟨Fig. 3, Tafel 9⟩ ein. Im ganzen Bereich der ulzerösen Fläche treibt das Epithel derbe Sprossen in die Tiefe ⟨Fig. 5, Tafel 13⟩. Das innere Saumepithel, das weit apikalwärts auf das Zement gewuchert ist, zeigt gegenüber VII ⟨Fig. 5, Tafel 13⟩ den normalen Charakter, während es gegenüber V ⟨Fig. 4, Tafel 13⟩ durch papillare Wucherung des infiltrierten subepithelialen Bindegewebes zur Vergrößerung seiner Matrixschicht und beginnenden Epithelsprossung gekommen ist. Beiderseits liegt das innere Saumepithel dem Zement an und bekundet, wie auch bei Kiefer 33 und 77 zu beobachten war, eine starke Adhärens zum Zahnkörper. An einzelnen Stellen ist es zur Bildung einer Cuticula gekommen. Interessant ist ihr Verhalten den Zahnbelägen gegenüber. Wie Fig. 2, Tafel 14 zeigt, erliegt sie nach kurzer Strecke offenbar dem deletären Einfluß der Bakterien.

B. Der Entzündungsvorgang in der Zahnfleischpapille setzt sich nun per continuitatem, d. h. auf dem Wege der Gewebspalten und präformierten Lymphbahnen in die Tiefe fort, und zwar einmal längs des inneren Saumepithels, zweitens durch Übergreifen auf das Stratum periostale.

1. Die subepithelial in die Tiefe greifenden Entzündungsreize dringen bis in den infraepithelialen Bereich vor, bringen hier das fibröse Gewebe — die Insertion der longitudinalen Gingivalfasern bzw. der Periostfasern zur Auflösung und zeitigen ein Rundzelleninfiltrat. Darin liegt der Anreiz für das innere Saumepithel zur vertikalen Tiefenwucherung, um kein Ulcus an dieser physiologischen Wundstelle entstehen zu lassen ⟨vgl. das in Kapitel IV Abschnitt 2 darüber Gesagte⟩. Das Epithel wuchert so lange, bis es wieder auf normales Bindegewebe stößt.

Digitized by Google
Original from UNIVERSITY OF MINNESOTA
Generated on 2019-10-18 15:40 GMT / http://hdl.handle.net/2027/umn.31951002762790j
Public Domain in the United States, Google-digitized / http://www.hathitrust.org/access_use#pd-us-google

2. Die in der Tiefe der Zahnfleischpapille tätigen Entzündungsreize greifen auf die periostale Faserlage über und haben deren Faszikel durch Einlagerung von Rundzellen auseinandergedrängt, während gleichzeitig eine Auflösung ihrer Fasern erfolgt. Der ursprünglich darunter befindliche Knochen ist bis auf den kleinen Rest (Fig. 1, Tafel 14) bereits zum Schwinden gebracht; das hierbei durch den Entzündungsreiz frei gewordene bzw. bereitgestellte Zellmaterial hat sich zu einem neuen Stratum periostale (profundum) umgeformt. Dabei sehen wir das Periodontium frei von metaplasierenden Vorgängen. Sein Fasermaterial wird nach Schwund des Knochens in die neue Periostlage mit einbezogen.

C. Von dieser Etappe aus übernehmen die lymphatischen Gefäßscheiden den Weitertransport der metaplastisch wirkenden Entzündungsreize. Das paradentale Gefäßsystem dringt auf zwei Wegen in die Zahnfleischpapille vor. Die Periodontalgefäße scheinen nur mit feinen Endästen sich oberhalb des Limbus alveolaris auszubreiten, in der Hauptsache versorgen direkte Fortsetzungen der Interalveolargefäße das Zahnfleisch mit Blut. Daher sind mesial zur Stelle *y* (Fig. 1, Tafel 14) und mesial zu *x* (ebenda) die in das Knochenmark eindringenden Gefäße von entzündlicher Zellvermehrung umscheidet (*c* Fig. 1, Tafel 15 und *d* Fig. 2, Tafel 15). In der Umgebung der Gefäße, die sich oberhalb des Knochenbalkens (s. die umrandete Stelle der Fig. 1, Tafel 14, *c* in Fig. 2, Tafel 15, *b—b* in Fig. 1, Tafel 16) ausbreiten, ist es bereits zu einer metaplasierenden Entzündung des oberflächlichen Knochenmarks gekommen. Auch die Knochenresorption im Bereich von *y* (Fig. 3, Tafel 13 und *b* Fig. 1, Tafel 15) ist wohl auf Rechnung der dort sichtbaren aktiven Knochenmarkzone zu setzen.

D. Damit ist die Rolle der Gefäße noch nicht abgeschlossen. Es kommt, da die Blutversorgung des ganzen Paradentiums auf einem Vas interalveolare beruht, zu Stauungserscheinungen. Der erhöhten Fluxion des Blutes nach der hochgradig gereizten Zahnfleischoberfläche sind die Abflüsse nicht gewachsen: es tritt venöse Stase auf, klinisch durch die bekannte blaurote Verfärbung des Zahnfleisches dokumentiert. Besonders im Periodontium eingeengt durch Zahn und Alveolencorticalis wirkt sie sich aus und führt zur lymphatischen Durchtränkung seiner Gefäßscheiden (Fig. 4, Tafel 14). Anstatt eng aneinandergefügt sind die fibrösen Faszikeln rarefiziert, die Gefäßinterstitien in nicht zu verkennendem Ausmaß erweitert.

E. Daneben spielt sich um die intermediäre und apikale Alveolencorticalis von V ein anderer Vorgang ab. Wie Fig. 3, Tafel 13 zeigt, ist es hier zur Osteoporose, zur Ausbildung einer Corticalis cribrosa gekommen. Wir sehen die Knochenbälkchen sich nach dem Mark zu verdicken, während auf ihrer Innenseite Osteoklasten eine dentifugale Resorption einleiten und gleichzeitig vom Mark aus den Knochen durchsetzende Gefäße sich erweitern und um sich herum den Knochen mit Hilfe von Osteoklasten auflösen. In der retrocorticalen Zone schwindet das Fettmark, wird zell- und gefäßreich. Was geht hier vor? Offenbar haben wir eine Phase des Umbaus vor uns. Der Zahn erfährt unter dem Einfluß einer Andersbelastung eine Ortsverschiebung — die fort-

Digitized by Google
Original from UNIVERSITY OF MINNESOTA
Generated on 2019-10-18 15:40 GMT / http://hdl.handle.net/2027/umn.31951002762790j
Public Domain in the United States, Google-digitized / http://www.hathitrust.org/access_use#pd-us-google

schreitende Atrophie der marginalen Atrophie allein könnte die Umbaunotwendigkeit erklären — das Paradentium im intermediären und apikalen Abschnitt paßt sich dem Funktionswechsel an. Das Knochenmark der retrocorticalen Zone wird aktiviert, hyperämisch und stellt Zellmaterial zur Knochen- und Faserbildung bereit. Das Periodontium zeigt außer den erwähnten Stauungserscheinungen zur Zeit keine Änderung seiner Textur; man beobachte jedoch daraufhin die Strukturänderung im Kiefer 61 (Fig. 3, Tafel 42). Hier, wo gleichfalls Umbauvorgänge in der retrocorticalen Zone sich abspielen ist das Periodontium in Auflösung seiner straffen Faszikelstruktur begriffen. Das gleiche Bild hätten wir auch hier zu gewärtigen im günstigen Moment der Beobachtung. Am benachbarten VII ist von all dem nichts zu sehen; seine Corticalis eine geschlossene Compacta, das an sie heranreichende Knochenmark ohne Hyperämie, ohne Zellvermehrung.

Der Kiefer 102 zeigt das Bild eines sich schweren Entzündungsreizen erwehrenden Paradentiums. Sein normaler Gewebstonus hält abgesehen von den oberflächlichsten Schichten der Zahnfleischpapille die entzündlichen Prozesse auf der Höhe langsam fortschreitender Metaplasie.

Kiefer 117 (Tafel 16, 17, 18)

Oberkiefer eines 66 Jährigen. Todesursache unbekannt.

TAFEL 17

Fig. 1. Photogramm der palatinalen Fläche des unentkalkten Kiefers. *a* palatinale Wurzel. *b* buccale distale, *c* buccale mesiale Wurzel von VII. Die senkrechte Linie auf der mesialen Seite der Krone von VIII und die mit *x* bezeichnete Linie auf der Schleimhaut geben die in den Schnitten dargestellte Fläche an.

Fig. 2. Röntgenbild. *a, b, c* wie in Fig. 1. Oberhalb *a* nach distal gelegenes Granulom, *d* die in den Schnitten wiedergegebene palatinale Wurzel von VIII.

Fig. 3. Mesio-distaler Schnitt. Haem. v. Gieson 3:1.

Fig. 4. Die mittlere Partie des Schnittes 10:1. a_1 Taschenepithel, gegenüber VIII rarefiziertes Pflasterepithel auf entzündetem Bindegewebe. a_2 dasselbe gegenüber VII. b_1, b_2 Boden der Zahnfleischtaschen. c_1, c_2 Zahnbeläge. d_1, d_2 verjüngter Ansatz des in seinen mittleren Partien verbreiterten und lymphatisch durchtränkten Stratum periostale. *e* höckerartiger Vorsprung von Knochenzement. f_1 Vas perforans, das Stratum periostale durchbohrend. f_2, f_3 von dem Stammgefäß f_4 beiderseits in die Seitenflächen der Zahnfleischpapille abzweigende Endäste des Vas interalveolare.

TAFEL 18

Fig. 1. Die Stelle f_3 Fig. 4, Tafel 17. Haem. v. Gieson 50:1. *a* die tiefste Lage des Stratum periostale, nach Auflösung des Knochens direkt an das Knochenmark grenzend. Um die Gefäße nur geringe Zellvermehrung, etwas stärker betont in der oberflächlichen Markzone, zwischen Fettzellen eingestreut.

Fig. 2. Die Stelle *x* aus Fig. 3, Tafel 17. Haem. v. Gieson 30:1. *a* starke Rundzelleninfiltration der Submukosa. *b* Stratum periostale mit von Rundzellen erfüllten Interstitien. c_1 c_2 stark rarefiziertes marginales Knochenbälkchen; das Knochenmark oberhalb desselben entzündet; mit fortschreitender Tiefe Nachlassen des Entzündungsreizes durch Hervortreten der Fettzellen bekundet.

Fig. 3. Das Knochenbälkchen c_1 aus Fig. 2. 50:1. Die nach dem entzündeten Stratum periostale hinsehende Knochenoberfläche durch Howshipsche Lakunen ausgenagt; das Knochenbälkchen steht dicht vor seiner völligen Auflösung.

Digitized by Google
Original from UNIVERSITY OF MINNESOTA
Generated on 2019-10-18 15:40 GMT / http://hdl.handle.net/2027/umn.31951002762790j
Public Domain in the United States, Google-digitized / http://www.hathitrust.org/access_use#pd-us-google

Fig. 4. Der Limbus alveolaris auf der Höhe der Stelle *x*, Fig. 3, Tafel 17. 50:1. Die Innenfläche mit Osteoklasten bedeckt zeigt dentifugale Resorption. Breite des Periodontiums 0,34 mm. a_1 kleine Gefäße, die Corticalis durchsetzend. a_2 erweiterte Gefäßlücke.

Tafel 16, Fig. 3. Die Stelle *y* distal zu VIII aus Fig. 3, Tafel 17. 30:1. *a* Fettpolster in der palatinalen Submukosa. *b* Stratum periostale zum Zahn ziehend, zwischen ihm und dem intakten Knochen senkrecht getroffene Fasern des Stratum periostale palatinale. Das Knochenmark nur in geringem Maße hyperämisch.

Ergänzende Bemerkungen zu Kiefer 117

Das Verhalten des supraalveolaren Paradentiums zeigt trotz unhygienischer Verhältnisse seiner Umgebung — man beachte die stark zerstörten Wurzelreste —, wie wenig es bei normalem Gewebstonus, selbst beim Sechsundsechzigjährigen, darunter zu leiden hat. Der Zahnstein hat nur eine mäßige Entzündung der Interdentalpapille ausgelöst, entsprechend der Widerstandskraft des Gewebes setzt sich die Entzündung nur langsam in die Tiefe fort. Die Gefäßscheiden sind fast frei von Entzündungserscheinungen, dementsprechend ist auch meist dort nur das Knochenmark metaplastisch irritiert, wo die pathologischen Reize der continuitatem es erreichen. Wie sie dort den Knochen angreifen, zeigen Fig. 2 und 3, Tafel 18.

Kiefer 116 ⟨Tafel 19, 20, 21⟩

Oberkiefer eines an Pneumonie gestorbenen 41 Jährigen.

TAFEL 19

Fig. 1. Röntgenbild von III, mesial und distal horizontale Knochenatrophie, nach distal Verbreiterung der Periodontiumlinie.

Fig. 2. Labio-palatinaler Schnitt durch III. Haem. v. Gieson 3:1. *a* retroalveolärer Spongiosaraum. *b* Fettpolster der palatinalen Submukosa. *c* wandständiger Dentikel ⟨irreguläres Dentin⟩.

Fig. 3. Die Stelle I aus Fig. 2, Tafel 19. 10:1. Der Spalt zwischen Zahnfleisch und Zement ist künstlich. Die Rauhigkeit bei *a* entspricht dort befindlichem Zahnbelag, nur so weit hat in vivo eine Zahnfleischtasche bestanden. Bei *b* eine scharfkantige ins Dentin hineinreichende Resorptionslakune, ihr gegenüber ⟨s. Fig. 2⟩ irreguläres Dentin auf der entgegengesetzten Pulpenseite ⟨vgl. Fig. 4, Tafel 7⟩. Der Limbus alveolaris massiv, zeigt nur geringe Entwicklung der Markräume, aus denselben strahlen durch erweiterte Lücken Blutgefäße in das Periodontium — seine Breite auf der Höhe des Limbus 0,22 mm.

Fig. 4. Die Stelle II aus Fig. 2, Tafel 19. 10:1. Die ganze Zahnfleischpapille entzündet — Gingivitis profunda —, Tasche soweit Zahnbelag sichtbar. An der Basis des inneren Saumepithels — das hier durch Schrumpfung abgehoben ist — breite Epithelwucherung. Der Limbus bis auf eine dünne Spange rarefiziert. Erweiterung der periodontalen Interstitien infolge lymphatischer Durchtränkung der Gefäßscheiden. Breite des Periodontiums auf der Höhe des Limbus 0,58 mm.

Fig. 5. Die Stelle III aus Fig. 2, Tafel 19. 10:1. Bei a_1 und a_2 Gefäßknäuel in den Interstitien des Periodontiums. b_1, b_2 Cementikel. Der Knochen zeigt eine auffallende Porosität — Corticalis cribrosa —, dadurch breite Eröffnung der Markräume nach dem Periodontium zu. Das Zement glattrandig, zeigt nur auf der Wurzelspitze Resorptien. Durchschnittliche Breite des Periodontiums 0,67 mm.

Fig. 6. Die Stelle IV aus Fig. 2, Tafel 19. 10:1. Im Bereich von *a* Zementresorption. Der Knochen bis auf zwei Gefäßlücken kompakt. Durchschnittliche Breite des Periodontiums 0,27 mm.

Generated on 2019-10-18 15:40 GMT / http://hdl.handle.net/2027/umn.31951002762790j
Public Domain in the United States, Google-digitized / http://www.hathitrust.org/access_use#pd-us-google
Digitized by Google
Original from UNIVERSITY OF MINNESOTA

TAFEL 20

Fig. 1. Die palatinale Zahnfleischpapille aus einem anderen Schnitt (Spiegelbild). Haem. v. Gieson 30:1. *a* Stratum gingivale longitudinale, Fasern aus dem Stratum mucosae in sich aufnehmend. b_1, b_2 die quergetroffenen Fasern des Stratum circulare.

Fig. 2. Der apikale Abschnitt des Periodontiums aus einem andern Schnitt derselben Serie. Haem. v. Gies. 30:1. *a* lamellös geschichtetes Knochenzement, an seiner Peripherie in die Hauptmasse des Zements einbezogene Cementikel. b_1, b_2 isolierte Cementikel im erweiterten 0,74 mm breiten Periodontium. *c*, stark erweiterte Gefäße.

TAFEL 21

Fig. 1 und Fig. 2. Knochenmark aus der retrocorticalen Zone des Ausschnittes III, Fig. 2, Tafel 19. Haem. v. Gieson. 120:1.

Fig. 1. In das Fettgewebe sind um das Blutgefäß herum Rundzellen eingestreut (regressive Phase der Metaplasie).

Fig. 2. Das Fettgewebe tritt an Masse zurück. Um die Blutgefäße herum ist es zur Neubildung kollagener Fasern gekommen, welche beginnen, entsprechend der funktionellen Beanspruchung sich anzuordnen (progressive Phase der Metaplasie).

Ergänzende Bemerkungen zu Kiefer 116

Ein Blick auf die Fig. 2, Tafel 19 zeigt ein gegensätzliches Verhalten der Periodontiumbreiten in den Ausschnitten III und IV. Offenbar macht der Caninus des Einundvierzigjährigen zur Zeit seines Todes eine Ortsverschiebung durch. Die mir zur Verfügung stehende Oberkieferhälfte trug außer den beiden im Röntgenbilde sichtbaren II und III nur Wurzelstümpfe der Prämolaren und einen Molaren. Es ist also sehr wahrscheinlich, daß der Kaudruck schwer auf dem durch marginale Atrophie seines Haltes stark beraubten Caninus lastete. In der retrocorticalen Zone des Abschnittes III hat sich die in Fig. 1 und 2, Tafel 21 wiedergegebene Markmetaplasie etabliert. Hier sehen wir den Knochen dentifugal resorbiert und damit das Periodontium entsprechend verbreitert — gleichzeitig aber auch durch Vermehrung der Blutgefäße und perivaskuläre Resorption den Knochen cribrös geworden, so daß das metaplasierte Markgewebe mit dem Periodontium in breiter Verbindung steht. Die Blutgefäße sind im ganzen intermediären und apikalen Bereich vermehrt und an einzelnen Stellen zu Knäueln aufgelöst. Überall finden sich hier im Periodontium Cementikel. Wir dürfen wohl in ihnen das Bemühen des Periodontiums erkennen, seiner zunehmenden Verbreiterung Einhalt zu tun, um durch Einlagerung verkalkten Stützgewebes seiner Haltefunktion besser genügen zu können. Allmählich baut das Periodontium neues Zementgewebe auf den Zahn, die übermäßige Periodontalbreite ausgleichend, wobei dann die Cementikel in die Hauptmasse des Zements einbezogen werden (Fig. 2, Tafel 20).

Auf der gegenüberliegenden Seite (Ausschnitt IV) zeigt das Zement Resorptionslakunen, erfüllt von plattgedrückten Cementoklasten, der Knochen im Bereich der Zone *b* (Fig. 6, Tafel 19) minderwertigen Knochen. Er präsentiert sich im Eisenhämatoxylin-v. Gieson-Präparat bei der hier eingehaltenen Technik — Überfärbung mit Hämatoxylin und vorsichtig abgestufte Differenzierung — anders als im Hämatoxylin-Eosin-Präparat, wo er sich durch Hyperchromasie auszeichnet [1]. Auf die angewandte Färbetechnik

[1] s. Näheres in Kapitel IV Abschnitt 4.

Digitized by Google
Original from UNIVERSITY OF MINNESOTA
Generated on 2019-10-18 15:40 GMT / http://hdl.handle.net/2027/umn.31951002762790j
Public Domain in the United States, Google-digitized / http://www.hathitrust.org/access_use#pd-us-google

ist auch das eigenartige Aussehen des Knochens in Fig. 2, Tafel 20 zurückzuführen. In welcher Richtung die Druckkräfte auf den Zahn einwirken, darüber möchte ich angesichts unserer derzeitigen noch mangelnden Kenntnisse über den Hebelmechanismus am Zahnkörper mich nicht äußern. Ich habe mich dazu nur gegenüber der eindeutigen Situation des Kiefers 85 für berechtigt gehalten. Die Tatsache, daß der Zahnfleischsaum des untersuchten Caninus palatinal überhaupt keine Gingivitis zeigt und trotzdem sich im intermediären und apikalen Paradentium die oben beschriebenen Veränderungen vorfinden, beweist mehr noch als Kiefer 102 den hier vor sich gehenden Umbauprozeß, aber auch gleichzeitig, daß hier unter dem physiologischen Reiz das Knochenmark der retrocorticalen Zone dieselben metaplastischen Phasen durchmacht wie unter der Einwirkung des pathologischen Entzündungsreizes. Diese Tatsache sei besonders betont.

Kiefer 52 ⟨Tafel 22, 23, 24, 25⟩

Oberkiefer eines an Pneumonie gestorbenen 57 Jährigen.

TAFEL 22

Fig. 1. Röntgenbild. In dem durch Extraktion von III vergrößerten Interdentalraum zwischen II und IV besteht horizontale Atrophie des Margo alveolaris. Desgleichen distal zu IV und distal zu V, mesial zu V bei X beginnende Vertikalatrophie.

Fig. 2. Mesio-distaler Schnitt durch den im Röntgenbilde abgegrenzten Teil des Kiefers. Haem. v. Gies. 3:1. Spiegelbild des Röntgenbildes. Der im Röntgenbild wahrnehmbare horizontale Knochenschwund, das stark entwickelte Stratum periostale und an beiden Zahnwurzeln die kolbige Auftreibung derselben durch Zementhyperplasie sind an diesem Schnitt bemerkenswert.

Fig. 3. Die Stelle $z_1 - c$ aus Fig. 1, Tafel 23. 35:1. Im Periodontium erweiterte Gefäßinterstitien. In der retrocorticalen Zone leicht hyperämisches Fettmark mit geringer Zellinfiltration.

Fig. 4. Die Stelle $z_2 - b$ aus Fig. 1, Tafel 23. 35:1. In der retrocorticalen Zone starke Gefäßvermehrung und Fasermark, das Fettgewebe völlig geschwunden. Die Alveolencorticalis osteoporotisch rarefiziert und an ihrer Innenseite von Howshipschen Lakunen besäumt. Die Periodontiumfasern sind intakt, die Interstitien erweitert.

TAFEL 23

Fig. 1. Der große Ausschnitt der Fig. 1, Tafel 22 aus einem andern Schnitt derselben Serie. Haem. v. Gies. 10:1. *a* Zentrale Partie des interdentalen Fettmarks leicht hyperämisch mit geringer Zellvermehrung. *b*, *c* die in Fig. 4 und 5, Tafel 22 vergrößert wiedergegebenen Stellen. *d* von Rundzellen umscheidetes größeres Blutgefäß. *e* Stratum periostale interdentale durch lymphatische Durchtränkung und zellige Infiltration seiner Faserbündel aufgelockert. *f* Stratum gingivale circulare, g_1, g_2 künstlicher Spalt zwischen Zement und innerem Saumepithel, bei g_1 die Cuticula frei endend. h_1, h_2 Zahnbeläge in den beiderseitigen Zahnfleischtaschen. *i* Reste des Stratum gingivale longitudinale. *k* Boden der Zahnfleischtasche, darunter ein am Zement haftender Zahnbelag, darüber das durch Schrumpfung abgehobene innere Saumepithel.

Fig. 2. Die Stelle *y* aus Fig. 1, Tafel 23. 30:1. *a* von Rundzellen umscheidete aus dem Knochenmark tretende Endäste des Vas interalveolare. *b* oberflächliche Schicht des Knochenmarks im Zustand entzündlicher Metaplasie. *c* infiltrierte Faszikeln des Stratum periostale. *d* dessen Fasern in ein Knochenbälkchen einstrahlend. *e* periodontales Interstitium. *f* leicht hyperämisches Fettmark mit geringer Zellinfiltration. *g* zellig infiltriertes Knochenmark ohne Fettzellen.

Digitized by Google
Original from UNIVERSITY OF MINNESOTA
Generated on 2019-10-18 15:40 GMT / http://hdl.handle.net/2027/umn.31951002762790j
Public Domain in the United States, Google-digitized / http://www.hathitrust.org/access_use#pd-us-google

TAFEL 24

Fig. 1. Die Stelle *x* aus Fig. 1, Tafel 23. *a* Blutgefäße. *b* stärkere Rundzelleninfiltration. *c* derbe Faserbündel nach Resorption der Alveolencorticalis durch Metaplasie des Knochenmarks entstanden. *d* ebensolche Bündel, die sich unmittelbar an die Periodontiumfasern anschließen. *e* erhaltene Periodontiumfasern. *f* ein nicht resorbiertes Knochenbälkchen der Alveolencorticalis die frühere Breite des Periodontiums andeutend. *g* oberflächliche Schicht des Knochenmarks im Zustand entzündlicher Metaplasie ⟨vgl. *b* Fig. 2, Tafel 23⟩. *h* Stratum periostale.

Fig. 2. Knochenmark zwischen *c* und *d* aus Fig. 1, Tafel 24. Haem. v. Gies. 120:1. Man sieht die feinen kollagenen Fasern sich in die Zugrichtung des Periodontium einordnen.

TAFEL 25

Fig. 1. Typische Faszikeln des Periodontiums mit stark erweiterten und zum Teil zellig infiltrierten Interstitien. Haem. v. Gies. 30:1.

Fig. 2. Die leicht wellig verlaufenden Fasern der Periodontiums, links mit breitem Ansatz in den Knochen, rechts durch ein kleines — normales — Interstitium zusammengedrängt mit schmalem Ansatz in das Zement einstrahlend. Haem. v. Gies. 120:1.

Ergänzende Bemerkungen zu Kiefer 52

A. Unter den Zahnbelägen ist die Interdentalpapille in den Zustand ulzeröser Gingivitis versetzt worden. Der Entzündungsreiz hat jedoch in der Tiefe das fibröse Gingivalgewebe weniger getroffen als beim Kiefer 102. Das Stratum circulare ist zwar aufgelockert, sonst aber intakt. Das Epithel auf dem Kamm der Papille und den Taschenoberflächen ist so stark rarefiziert, daß es nur mit wenigen Lagen das unter ihm befindliche gefäßreiche Granulationsgewebe deckt und nur zarte Epithelsprossen in dasselbe vortreibt. Der Boden der Tasche, markiert durch Zahnbelag, steht beiderseits sehr tief; das innere Saumepithel lag in vivo nur auf kurze Strecke dem Zement an. Es hat seine normale Mehrschichtigkeit eingebüßt und ist gleichfalls zu einem zarten, ein bis zweischichtigen Zellbelag geworden, der sich zwischen Zahn und das hier etablierte Granulationsgewebe schiebt. Die Vergrößerung 10:1 in Fig. 1, Tafel 23 ist zu schwach, um diese Einzelheiten zu zeigen. Es liegt jedoch hier der gleiche Zustand vor, wie ihn Kiefer 75 in Fig. 3, Tafel 28 aufweist, nur mit dem Unterschiede, daß in unserm Falle gegenüber V das Epithel eine Cuticula ausgeschieden hat. Sie läßt Fig. 1, Tafel 23 bei g_1 erkennen. Das subepitheliale Gewebe ist hier im Bereich des Saumepithels nicht rundzellig infiltriert, d. h. von Fibroblasten, Lymphozyten und Plasmazellen durchsetzt, neben denen sich die kollagene Faserstruktur noch mehr oder weniger behauptet, sondern es ist als Ausdruck erhöhter Reizwirkung in ein von hauptsächlich aus Leukozyten bestehendes gefäßreiches saftdurchtränktes Substrat umgewandelt unter völliger Auflösung der fibrösen Textur. Wir haben hier also Granulationsgewebe vor uns ⟨vgl. Kiefer 98, Fig. 4, Tafel 37, Fig. 1 und 2, Tafel 38, Fig. 2, Tafel 48 bei *d*⟩. Auf diesem Mutterboden kann sich die normale Mehrschichtigkeit des Saumepithels nicht behaupten; das Epithel erfährt die in Fig. 3, Tafel 28 wiedergegebene Ratefizierung. Dementsprechend treibt es hier nur zarte Epithelsprossen in die Tiefe.

Digitized by Google
Original from UNIVERSITY OF MINNESOTA
Generated on 2019-10-18 15:40 GMT / http://hdl.handle.net/2027/umn.31951002762790j
Public Domain in the United States, Google-digitized / http://www.hathitrust.org/access_use#pd-us-google

Das Stratum periostale zeigt Auflockerung und zellige Infiltration. Zwischen *e* und *f* Fig. 1, Tafel 23 gegenüber V ist das interdental ausgespannte Fasergefüge jäh unterbrochen. Der Schnitt hat hier einen breiten, kleinzellig infiltrierten Lymphspalt getroffen, durch den die Entzündungsprodukte ihren Weg in die Tiefe nehmen. Gegenüber von IV und in der Mitte des Interdentalseptums sehen wir das gleiche Bild wie bei Kiefer 102: die Entzündung schreitet allmählich apikalwärts vor ⟨Fig. 2, Tafel 23⟩. Anders bei V. Hier zeigt — besonders in Fig. 1, Tafel 23 —, kenntlich an der intensiveren Färbung, das Knochenmark zellige Infiltration und gleichzeitig der Knochen Resorption, tief in das Interdentalseptum vorstoßend. Diese Stelle entspricht der mit *x* im Röntgenbilde ⟨Fig. 1, Tafel 22⟩ bezeichneten Vertikalatrophie. Ihren Weg haben die Entzündungsreize auch hier längs eines Gefäßes genommen ⟨*d* in Fig. 1, Tafel 23⟩. Warum ist hier aber der Einbruch in das Knochenmark in stärkerem Grade erfolgt als gegenüber IV, wo wir ja auch Gefäße aus dem entzündeten Zahn-Periost-Winkel in das Knochenmark ziehen sehen? ⟨*a* in Fig. 2, Tafel 23⟩. Es ist eine bekannte Tatsache, daß Behinderung des venösen Abflusses Entzündungsreizen das Fortschreiten auf dem Lymphwege erleichtert — man erinnere sich der Therapie bei Lymphangitis der Extremitäten: durch Hochlagerung derselben, d. h. Erleichterung des venösen Abflusses, wird leicht Abhilfe geschafft. Warum sollte sich nicht auch hier der gleiche Vorgang im kleinen abspielen? Daß infolge gingivaler Entzündungen sich bei den oben ⟨Kiefer 102⟩ geschilderten erschwerten Abflußbedingungen Stauungen im paradentalen Bereich bemerkbar machen, beweist das Verhalten des Periodontiums; seine erweiterten Interstitien infolge lymphatischer Durchtränkung sprechen eine beredte Sprache. Unser Kiefer weist sie auf; außerdem, was bei Kiefer 102 nicht zu beobachten war, offenbar auch als Ausdruck erschwerten Abflusses im ganzen vorliegenden Knochenmark vermehrte Kapillaren. Diese Tatsache allgemeiner venöser Stase erklärt jedoch noch nicht die isolierte Lymphangitis mesial zu V. Warum ist sie nicht auch distal von IV eingetreten? Es muß hier noch ein weiterer Umstand hinzugekommen sein — eine lokale Disposition! Wir sahen beim Kiefer 116 ohne jede gingivale Entzündung in der retrocorticalen Zone Aktivierung des Knochenmarks, Hyperämie, regressiv- und progressiv-metaplastische Vorgänge; zu ihrer Erklärung ließ sich zwanglos ein sich gleichzeitig durch Zementanbau, Zementabbau, Knochenresorption und Periodontiumverbreiterung bekundender Umbauprozeß heranziehen. Ein Blick auf den zweiten Prämolaren im Röntgenbilde unsers Kiefers — den letzten Zahn dieser Kieferseite laut Protokollvermerk — läßt den starken Schwund seines paradentalen fibrösen und knöchernen Haltegerüsts erkennen. Auf seinem Paradentium muß der Kaudruck schwerer als auf dem von II und IV lasten; erhöhte Umbauprozesse sind also um diesen Zahn zu gewärtigen. Daß sie von Hyperämie begleitet sind, lehrten Kiefer 102 und 116. In ihrem Bereich muß die an sich bestehende venöse Stase ein erhöhtes Ausmaß erreichen. Diese Vorgänge in das mesiale marginale Paradentium von V projiziert, geben uns für den beschleunigten Einbruch der Entzündung in das Knochenmark

Digitized by Google
Original from UNIVERSITY OF MINNESOTA
Generated on 2019-10-18 15:40 GMT / http://hdl.handle.net/2027/umn.31951002762790j
Public Domain in the United States, Google-digitized / http://www.hathitrust.org/access_use#pd-us-google

gerade an dieser Stelle eine Erklärung an die Hand, die sich zwanglos, ohne Vergewaltigung unserer Vorstellungen, in den Rahmen der auch für andere Entzündungsprozesse geltenden Gesetze einfügt.

B. Daß die Lymphangitis bei ihrem Fortschreiten in die Tiefe sich des bequemsten Weges bedient, ist klar. Daher bleiben die zarten, aus dem Periodontium über den Limbus heraustretenden und sich im Periost-Zahnwinkel verlierenden Kapillaren frei davon. Der Entzündungsprozeß schreitet längs der Endäste der Interalveolargefäße in die Tiefe. Es kommt daher nicht zu einer Periodontitis, sondern zu einer retroperiodontalen Ostitis. Im Periodontium sehen wir erst sekundär die Interstitien sich mit Rundzellen füllen. Ihr Fasergerüst behauptet sich noch lange nach Schwund des Knochens ⟨Fig. 1, Tafel 23 gegenüber *d*⟩. Daß sich unmittelbar an den Resorptionsprozeß wieder Reorganisation, also regressive Metaplasie anschließt, wie sie die Fasern *c* in Fig. 1, Tafel 24 verraten, braucht uns nicht wunder zu nehmen; es kann sogar, wie ich bei Kiefer 105 zeigen werde, in unmittelbarer Nähe eines Resorptionsvorganges zur Knochenneubildung durch direkte Metaplasie des Bindegewebes kommen.

C. Als besonders bemerkenswert an diesem Kiefer möchte ich neben der beginnenden Vertikalatrophie das im Bereich des Saumepithels unterhalb der freien Tasche nachgewiesene Granulationsgewebe hervorheben; mit ihm werden wir uns noch bei andern ⟨98, 108⟩ Kiefern zu beschäftigen haben; ferner möchte ich auf die Rolle der Zahnbelastung für das Zustandekommen der Pyorrhoe hinweisen; sie nimmt sich anders aus als Karolyi es sich gedacht hat, ist aber doch für die Entwicklung des Krankheitsbildes ein entscheidender Faktor.

Kiefer 7 ⟨Tafel 26, 27, 28⟩

Oberkiefer eines an Tuberkulose gestorbenen 54Jährigen.

TAFEL 26

Fig. 1. Das Röntgenbild zeigt diffuse Horizontalatrophie; distal zu V besteht Vertikalatrophie, die Neigung zum Ausgleich im Sinne einer Horizontalatrophie verrät. Zwischen den Wurzeln von VII ist es zur Resorption des Interradikulärseptums gekommen.

Fig. 2. Mesio-distaler Schnitt durch die beiden buccalen Wurzeln von VII. Haem. Eos. 3 : 1. *a* mesiale Zahnfleischtasche. *b* Epithel, das in die interradikuläre Nische eingewuchert ist. *c* Stratum periostale. *d* Septum antri.

Fig. 3. Mesio-distaler Schnitt durch VII palatinal zu der in Fig. 2 dargestellten Ebene, so daß die Molarenwurzeln nur ein wenig getroffen sind. Haem. Eos. 7 : 1. *a* mesiale Zahnfleischtasche. *b* die von Epithel ausgekleidete Nische im Interradikulärraum.

Fig. 4. Ein anderer noch weiter palatinal liegender Schnitt; die Wurzeln sind überhaupt nicht mehr getroffen. Haem. Eos. 15 : 1. *a* die offene Verbindung zwischen der interradikulären Nische und der Zahnfleischtasche. *b* Epithelsprossen des Nischenepithels. *c* das zellig infiltrierte Stratum periostale. *d* Zahnbeläge mit Bakterien durchsetzt und daher dunkel gefärbt.

Fig. 5. Ein Schnitt zwischen den in Fig. 1 u. 2 dargestellten gelegen; die Wurzeln sind zur Hälfte getroffen. Haem. Eos. 10 : 1. *a* Nischenepithel. *b* ein längsgetroffenes Gefäß. *c* Stratum periostale.

TAFEL 27

Fig. 1. Die Umgebung des Gefäßes *b* aus Fig. 5, Tafel 26. Haem. Eos. 30 : 1. *a* Nischenepithel infolge bakterieller Einwirkung desquamierend. *b* das stark mit Rundzellen infil-

Digitized by Google
Original from UNIVERSITY OF MINNESOTA
Generated on 2019-10-18 15:40 GMT / http://hdl.handle.net/2027/umn.31951002762790j
Public Domain in the United States, Google-digitized / http://www.hathitrust.org/access_use#pd-us-google

trierte Stratum periostale. *c* Periodontiumfasern. *d* kleinzellig umscheidete Gefäßquerschnitte. *e* Knochenbälkchen.

Fig. 2. Die Stelle *x* aus Fig. 4, Tafel 26. Haem. Eos. 30:1. *a* desquamierendes Nischenepithel. *b* zellig infiltriertes Stratum periostale. *c* hyperämisches zellig infiltriertes Knochenmark ohne Fettzellen.

TAFEL 28

Fig. 1. Mesio-distaler Schnitt weiter buccal gegenüber dem in Fig. 2, Tafel 26 wiedergegebenen, so daß er bereits außerhalb der Nische liegt. Haem. Eos. 30 : 1. *a* Fibrillenzement. *b* nach Schwund des Knochens erhalten gebliebene Periodontiumfasern mit erweiterten Interstitien. *c* isolierter Cementikel. *d* zellig infiltriertes Knochenmark. *e* die buccale distale Wurzel. *f* Falte im Schnitt. *g* im eröffneten Markraum liegendes von Rundzellen umgebenes Gefäß. *h* durch Erweiterung der Interstitien rarefiziertes Periodontium an der buccalen distalen Wurzel. *i* dichtes Gefüge des Periodontiums an der buccalen mesialen Wurzel.

Ergänzende Bemerkungen zu Kiefer 7

Dieser Kiefer zeigt uns, wie die Mehrwurzligkeit eines Zahnes bei Atrophie des marginalen Paradentiums die schädlichen Kräfte in ihrer Wirkung unterstützt und daß nur ein guter lokaler Gewebstonus das Paradentium eines solchen Zahnes vor rapidem Verfall schützt. Außerdem möchte ich darauf hinweisen, daß hier nicht eine granulierende Periodontitis, sondern ein ostitischer Prozeß vorliegt. Rekonstruieren wir uns den vorliegenden Prozeß rückläufig, so hat sich hier wie auch bei den andern Kiefern im Anschluß an die Gingivitis eine chronische rarefizierende Periostitis breitgemacht. Aus ihr entwickelt sich die Ostitis, die nach Erreichung des entsprechenden Niveaus sich zwischen der palatinalen und buccal-mesialen Wurzel in den Interradikulärraum vorschiebt. Daß das Periodontium dabei eine passive Rolle spielt, beweist Fig. 1, Tafel 28. Hier, wo es zwischen den beiden buccalen Wurzeln noch nicht zur Auflösung des Gewebes und Nischenbildung gekommen ist, zeigt das Periodontium seine Faserstruktur und bekundet seine Plastizität durch Bildung des Cementikels. Da der regressiv-metaplastische Vorgang sich allmählich abspielt, entwickelt sich immer wieder eine neue Periostlage; in Fig. 3, Tafel 26 sehen wir sie kontinuierlich sich nach mesial und distal fortsetzen. Es fehlt diesem Stratum periostale allerdings die Ruhe, sich zu vollwertiger fibröser Struktur zu entwickeln; die Zersetzungsvorgänge in der Nische entfachen in ihm stets von neuem Entzündungsvorgänge, so daß es ⟨*b* Fig. 1, Tafel 27⟩ von Rundzellen völlig durchsetzt ist. Überall sehen wir ⟨*d* Fig. 1, Tafel 27, *b* Fig. 2, Tafel 27⟩ die Gefäßscheiden infiltriert und durch sie die krankhaft gesteigerten Reize in das Knochenmark eindringen, den Knochen zum Schwund bringend. Dieser ostitische Prozeß kann unter Freilassung des periodontalen Bereiches sich weiter zu dem in Fig. 9, Tafel II wiedergegebenen Umfange entwickeln; natürlich wird es hier leicht zu Sekretstauung in der Nische und damit zu akuter Überschwemmung aller Lymphwege auch der des Periodontiums mit Bakteriengiften kommen. In der Nische haben wir das Analogon der pathologisch vertieften Zahnfleischtasche zu sehen. Wie bei dieser in vertikaler Richtung die Einschmelzung des fibrösen Gewebes dem Epithel den Weg ebnet, so hier in den interredikulären Raum hinein.

Digitized by Google
Original from UNIVERSITY OF MINNESOTA
Generated on 2019-10-18 15:40 GMT / http://hdl.handle.net/2027/umn.31951002762790j
Public Domain in the United States, Google-digitized / http://www.hathitrust.org/access_use#pd-us-google

Kiefer 75 ⟨Tafel 28, 29, 30⟩

Oberkiefer eines an Tuberkulose gestorbenen 53 Jährigen.

TAFEL 28

Fig. 2. Röntgenbild der Prämolarengegend. *a* Granulom oberhalb von V. *b* Vertikalatrophie distal zu V. *c* Antrum. *d* Nasenboden; oberhalb IV Granulom.

Fig. 3. Epithelansatz distal von IV. Stelle *e* aus Fig. 3, Tafel 30. Spiegelbild. Haem. v. Gieson 120 : 1. *a* dünner Epithelbelag. *b* Granulationsgewebe. *c* Epithelstränge. *d* Kapillaren. Der Spalt zwischen Zement und Epithel ist künstlich; man sieht an der Zementoberfläche einzelne Epithelien haften.

TAFEL 29

Fig. 1. Mesio-distaler Schnitt durch IV und V. Spiegelbild zum Röntgenogramm. Haem. v. Gieson 3 : 1. *a* Epithelansatz mesial zu IV. *b* und *c* Zahnfleischtaschen beiderseits von V. *d* s. Fig. 4, Tafel 30. *e* und *f* das verbreiterte und entzündete Periodontium. *g* Abszeßhöhle oberhalb IV. *h* Zementresorption. *i* und *k* Wurzeldentin am For. apicale. *l* knöcherner Antrumboden. *m* kleine Schleimzyste in der entzündeten Antrumschleimhaut.

Fig. 2. Die Stelle *b* aus Fig. 1, Tafel 30. Haem. v. Gieson 70 : 1. *a* gefärbter Zelloidinstreifen in der Abszeßhöhle. *b* verkäste Massen. *c* Lymphozyten. *d* Riesenzelle.

Fig. 3. Eine tuberkulöse Riesenzelle. Haem. v. Gieson. Leitz-Immersion. *a* Verkäsung. *b* Lymphozyten.

TAFEL 30

Fig. 1. Die distale Wurzelhälfte von V aus einem andern als dem in Fig. 1, Tafel 29 dargestellten Schnitt. Haem. v. Gies. 10 : 1. *a* miliare Tuberkel in der Abszeßwand. *b* die in Fig. 2, Tafel 29 wiedergegebene Stelle. *c* bindegewebig metaplasiertes Knochenmark. *d* Stratum periostale. *e* Zahnfleisd tasche, am Zement Zahnbelag.

Fig. 2. Eine Stelle aus dem fibrös entarteten Knochenmark. Haem. v. Gieson 50 : 1.

Fig. 3. Die in Fig. 1, Tafel 29 nicht mehr dargestellte Zahnfleischpapille mesial zu *a*. Haem. v. Gieson 30 : 1. *a* Zahnstein auf der nicht wiedergegebenen distalen Wurzelseite von III. *b* durch Schrumpfung entstandene Spalten. *c* polypöse Wucherung der Taschenwand. *e* die in Fig. 3, Tafel 28 wiedergegebene Stelle. *f* Zahnfleischtasche mesial zu IV.

Fig. 4. Die Stelle *d* aus Fig. 1, Tafel 29. Haem. v. Gieson 30 : 1. *a* Rundzelleninfiltration in der Submukosa. *b* zellig infiltriertes und zerklüftetes Stratum periostale. *c* eröffneter Markraum; destruiertes Knochenmark. Die Knochenbälkchen von Osteoklasten besetzt.

Ergänzende Bemerkungen zu Kiefer 75

A. Das Röntgenbild zeigt uns beiderseits von V vertikale Atrophie des Knochens. Wäre hier Guttaperchasondierung vorgenommen, die Sonde würde nur wenig unterhalb des Knochenrandes vorgedrungen sein. Denn wie Fig. 1 Tafel 30 zeigt, unterhält, wenn auch nur in schmalem Streifen, das Periodontium Kontakt mit dem Zahn; oberhalb *e* stößt das Epithel des Taschenbodens auf einen Strang fibrösen Gewebes. Die Gegenüberstellung des Röntgenbildes von Kiefer 75 mit Fig. 7, Tafel 2, einem analogen Fall von Vertikalatrophie, läßt den Wert der Guttaperchasondierung deutlich erkennen.

B. Der periapikale Abszeß oberhalb V ist sicher pulpogenen Ursprungs. Die tuberkulöse Infektion der Abszeßmembran dürfte durch vom Munde her durch das Pulpenkavum eingedrungene Bazillen hervorgerufen sein. In der ganzen Peripherie der Abszeßmembran sind miliare Tuberkel und in jedem Schnitt der Serie mehrere Riesenzellen vorhanden. Färbung auf Tb ergab zwar negatives Resultat; doch läßt der histologische Befund — Verkäsung und typische Riesenzellen — an der Spezifität der Infektion keinen Zweifel.

Digitized by Google
Original from UNIVERSITY OF MINNESOTA
Generated on 2019-10-18 15:40 GMT / http://hdl.handle.net/2027/umn.31951002762790j
Public Domain in the United States, Google-digitized / http://www.hathitrust.org/access_use#pd-us-google

C. Von dem tuberkulösen Herd aus ist es zu einer diffusen Ostitis gekommen, welche im Bereich des untersuchten Kiefers überall dasselbe Bild zeigt; Fettmark ist nirgends erhalten; überall ist das Knochenmark in ein an Rund- und Spindelzellen reiches Gewebe umgewandelt, in das ein feinfasriges kollagenes Maschenwerk eingeflochten ist (Fig. 2, Tafel 30). Wir haben das Bild einer Ostitis fibrosa vor uns. In unmittelbarer Umgebung der infizierten Abszeßmembran befindet sich der Knochen in rapider Auflösung; die Knochenbälkchen sind mit Osteoklasten besetzt, nachdem ohne Frage vorher ein sklerosierender Prozeß den Knochen nach distal (s. Fig. 1, Tafel 29) — auch im Röntgenbilde (Fig. 2, Tafel 28) bei *b* erkennbar — verdickt hatte. Die apikale Resorption der Wurzelspitze hat tiefe Lakunen in das Zement und Dentin eingefressen. Das Periodontium steht unter unmittelbarer Kontaktwirkung des tuberkulösen Herdes. Bis auf die wenigen erhaltenen Faserbündel (Fig. 1, Tafel 30) ist es in ein zellreiches Granulationsgewebe umgewandelt. In seiner Umgebung ist der Knochen in starker dentifugaler Resorption durch Osteoklasten begriffen. Interessant ist dabei, daß trotz der starken Entzündung das Gewebe noch die Kraft zu progressiver Metaplasie hatte und die stark verlängerten Periodontiumfasern bereitstellen konnte (Fig. 1, Tafel 30). Der tuberkulöse Entzündungsreiz hat auch auf die Schleimhaut des Antrums übergegriffen; sie ist mit Rundzellen durchsetzt und stark verdickt, so daß einzelne Drüsenschläuche verlegt sind und sich kleine Schleimzysten gebildet haben.

D. Ohne Frage ist die Atrophie des marginalen Paradentiums durch die diffuse Ostitis begünstigt worden, so daß der Prozeß im Sinne des vertikalen Typs sich entwickeln konnte. Fig. 4, Tafel 30 zeigt, wie die Entzündung weiter distal (Stelle *d* Fig. 1, Tafel 29) vom Knochen herauf bis unter die Schleimhaut reicht, deren Submucosa kleinzellig infiltriert ist (*a* in Fig. 4, Tafel 30). Die Mucosa selbst und ihr Stratum papillare dagegen sind frei davon. In den Zahnfleischpapillen von IV und V ist das Gewebe unter dem Einfluß äußerer Bakterienreize in Granulationsgewebe umgewandelt; auf ihm hat sich das Epithel rarefiziert und zeigt überall das in Fig. 3, Tafel 28 abgebildete Verhalten. In der in Fig. 1, Tafel 30 wiedergegebenen Tasche distal zu V und bei *c* Fig. 3, Tafel 30 ist das Granulationsgewebe der Taschenwand polypös gewuchert, als Ausdruck des stärksten Grades einer Gingivitis ulcerosa interna. Bei *b* Fig. 3, Tafel 30 sind die abgebildeten Spalten in vivo nicht vorhanden. Sie sind vielmehr durch Auseinanderreißen der zarten Epithelsprossen infolge Schrumpfung entstanden. (Vgl. *a* in Fig. 2, Tafel 38.)

Kiefer 32 (Tafel 31, 32, 33)

Oberkiefer eines an Lungentuberkulose verstorbenen 54Jährigen.

TAFEL 31

Fig. 1. Röntgenbild. *a* Vertikalatrophie mesial zum frakturierten ersten Prämolaren. *b* Horizontalatrophie. *c* Verbreiterung der Periodontiumlinie an der mesialen Seite von VIII. Die verbreiterten Interdentalräume zwischen den beiden Molaren und den anderen Zähnen

Digitized by Google
Original from UNIVERSITY OF MINNESOTA
Generated on 2019-10-18 15:40 GMT / http://hdl.handle.net/2027/umn.31951002762790j
Public Domain in the United States, Google-digitized / http://www.hathitrust.org/access_use#pd-us-google

sprechen dafür, daß dort ein Molar fehlt. Der dem VIII benachbarte Zahn wird daher als VI angesprochen.

Fig. 2. Mesio-distaler Schnitt durch die mesiale Hälfte von VIII und die buccal-distale Wurzel von VI. Letztere liegt nur mit ihrem äußersten buccalen Bereich in der Schnittebene. Haem. v. Gies. 7:1 (Spiegelbild zum Röntgenbild). *a* geschrumpfte Interdentalpapille. *b* Zahnstein. *c* Ansatzstelle des Stratum gingivale an das Wurzelzement von VIII. *d* das Stratum periostale durch Rundzelleninfiltration aufgelockert. Eröffnung des Markraumes.

Fig. 3. Die in Fig. 2 abgebildete Stelle aus einem andern Schnitt derselben Serie. Haem. v. Gies. 10:1. *a* Stratum gingivale circulare in der stark geschrumpften Papille. *b* subepitheliales Granulationsgewebe. *c* Stratum gingivale longitudinale in das Stratum periostale einstrahlend. *d* Rundzelleninfiltration in einem in der Schnittebene liegenden Lymphspalt. *e* Verlängerte Periodontiumfaser nach dentifugaler Resorption des Knochens. *f* von Osteoklasten besetztes Knochenbälkchen, die frühere Breite des Periodontiums anzeigend. *g* erweiterter Gefäßkanal, die Alveolarcorticalis durchbohrend. *h* retrokortikale Zone des Knochenmarks zellig infiltriert und hyperämisch. *i* stark erweitertes Gefäß in der retrocorticalen Zone.

Fig. 4. Mesio-distaler Schnitt durch den frakturierten IV. Haem. v. Gies. 3:1. *a* die distale Zahnfleisch-Knochentasche, der im Röntgenbilde sichtbaren Vertikalatrophie entsprechend. *b* der Spalt zwischen dem großen oralen und kleinen apikalen Frakturstück

TAFEL 32

Fig. 1. Der frakturierte Prämolar (Spiegelbild zu Fig. 4, Tafel 31). *a* Taschenwand in Granulationsgewebe umgewandelt, dahinter das Stratum periostale, gegenüber auf dem Zahn Zahnbelag. *b* das epithelisierte Granulationsgewebe schiebt sich in den Frakturspalt. *c* das straffe Bindegewebe im Frakturspalt um ein Gefäß herum kleinzellig infiltriert.

Fig. 2. Epithelansatz aus Fig. 2, Tafel 31. Haem. v. Gies. 30:1. *a* primäres Saumepithel vom Zement infolge Schrumpfung abgehoben. *b* Taschenepithel, das Saumepithel unterwachsend. *c—c* Stratum gingivale longitudinale.

Fig. 3. Ostitis fibrosa aus der Umgebung der Stelle *a* Fig. 1, Tafel 33. Haem. v. Gies. 70:1.

TAFEL 33

Fig. 1. Die Spongiosa unterhalb des Antrumbodens. Haem. v. Gieson 20:1. *a* die in Fig. 3, Tafel 32 wiedergegebene Stelle. *b* die entzündete Antrumschleimhaut. Zystische Erweiterung der Drüsentubuli.

Ergänzende Bemerkungen zu Kiefer 32

A. Der Kiefer verdient besonderes Interesse, weil er uns einen frakturierten Zahn in situ zeigt, außerdem wie in Kiefer 75 eine diffuse Ostitis wenn auch geringeren Grades vorhanden ist. Zur Erklärung des ostitischen Prozesses möchte ich das die Zahnfraktur verschuldende Trauma heranziehen. Ich bin in der Lage über einen klinischen Fall berichten zu können, dessen Verlauf mir auf den kausalen Zusammhang zwischen Trauma und ostitischen Veränderungen hinzuweisen scheint.

Es handelte sich um einen kräftigen, Anfang der Fünfzig stehenden Patienten, der im Felde durch eine Granatexplosion gegen eine Wand geschleudert wurde und sich eine Fraktur des linken Oberkiefers ohne Dislokation zugezogen hatte. Die Heilung erfolgte ohne Komplikationen. Der Patient erlitt ein Jahr später ein zweites Trauma durch Schlag gegen dieselbe Gesichtshälfte. Nach einem weiteren halben Jahre stellten sich im

Digitized by Google
Original from UNIVERSITY OF MINNESOTA
Generated on 2019-10-18 15:45 GMT / http://hdl.handle.net/2027/umn.31951002762790j
Public Domain in the United States, Google-digitized / http://www.hathitrust.org/access_use#pd-us-google

linken Oberkiefer chronisch-entzündliche Prozesse ein, die zur Sequestration des Alveolarfortsatzes im Bereiche der Prämolaren und Molaren und zum Verlust dieser Zähne führten. Bei der röntgenologischen Untersuchung war außer dem letzten Molaren vom Eckzahn an kein Zahn der erkrankten linken Kieferhälfte mehr vorhanden; es bestanden sezernierende Fisteln. Das Röntgenbild ergab einen größeren hochgelegenen Sequester, der nicht bis zum freien Alveolarrande herabreichte, und ließ oberhalb des letzten Molaren ein Granulom erkennen. Tabes und Diabetes lagen nicht vor; die Wassermannsche Reaktion war negativ; ebensowenig waren anamnestische und klinische Anhaltspunkte für Tuberkulose vorhanden; doch ist sicher Abusus alcoholi in früheren Jahren anzunehmen. Herr Professor Neumann, mit dem zusammen ich diesen Fall beobachtete, und ich kamen auf Grund des Gesamtbefundes zu folgender Erklärung des Entzündungsprozesses: Bei der Fraktur ist es im Bereiche des Alveolarfortsatzes zu einem Hämatom gekommen, das, nicht völlig resorbiert, in der Spongiosa einen Locus minoris resistentiae abgab. Das zweite Trauma erhöhte die Empfindlichkeit für infektiöse Reize durch eventuelle Etablierung eines neuen Blutergusses. Von dem Granulom oberhalb des letzten Molaren ist es dann zur Verschleppung von Eitererregern in den Knochen und damit zur Infektion des in seinem Gewebstonus geschwächten Knochenmarks gekommen. Es entwickelte sich ein subakuter Prozeß mit Sequestration des ganzen durch die vorangegangenen Traumen veränderten Knochenbereiches, der mit Ausstoßung der Alveolen und ihrer Zähne endete.

Ich habe diesen Fall ausführlich mitgeteilt, weil ich auch bei Kiefer 32 das die Zahnfraktur verursachende Trauma für die im mikroskopischen Bilde uns entgegentretende diffuse Ostitis im gleichen Sinne wie dort verantwortlich machen möchte. Dem Krankenblatt des betreffenden Patienten ließ sich nichts über den Zeitpunkt der Fraktur entnehmen. Tuberkulöse Prozesse, wie etwa im Kiefer 75, waren, trotzdem der Patient an Tuberkulose gestorben ist, im Kiefer nicht nachweisbar. Doch ist, wie im mitgeteilten Falle die alkoholische Belastung der Anamnese bei der Erklärung für das Zustandekommen der posttraumatischen Erscheinungen nicht unberücksichtigt bleiben darf, auch hier neben das Trauma die schwere Tuberkulose als belastender Faktor mit in Rechnung zu setzen.

B. Die Vertikalatrophie distal zu IV ist sicher eine direkte Folge des Traumas. Es ist dabei zur Ablösung des supraalveolaren Paradentiums und zu so schwerer Knochenzerstörung gekommen, daß eine Reorganisation des Alveolarrandes nicht mehr möglich war. Mesial besteht nur Horizontalatrophie bis zur Höhe der Frakturstelle; das supraalveolare Paradentium hat dagegen hier keinen schwereren Schaden genommen; es haftet dem Zahn fest an.

Woferri distal zu IV klinisch eine Pyorrhoe bestand, ist sie als intraalveolare Form anzusprechen; denn der Boden der Tasche, markiert durch den Zahnbelag, liegt tiefer als der Knochenrand (Fig. 1, Tafel 32). Hinter der in Granulationsgewebe umgewandelten Taschenwand liegt das Stratum periostale dem Knochen auf. Das Bindegewebe im Frakturspalt hat derb-fibröse Struktur angenommen; in der Umgebung eines in der Mitte liegenden Blutgefäßes macht sich Entzündung bemerkbar. Ebenso erfolgt von distal Auf-

Digitized by Google
Original from UNIVERSITY OF MINNESOTA
Generated on 2019-10-18 15:45 GMT / http://hdl.handle.net/2027/umn.31951002762790j
Public Domain in the United States, Google-digitized / http://www.hathitrust.org/access_use#pd-us-google

lockerung des Bindegewebes, wobei sich gleichzeitig Taschenepithel in den Spalt schiebt und so die Ausstoßung des oralen Frakturstückes einleitet.

C. Mesial zu VIII ist im Röntgenbilde Horizontalatrophie des Knochens und Verbreiterung der Periodontiumlinie sichtbar. Das mikroskopische Bild zeigt hier (Fig. 2 und 3, Tafel 31) eine eben beginnende Vertikalatrophie in einem noch früheren Stadium als Kiefer 52. Daß hier klinisch Eiterung, also eine Pyorrhoea supraalveolaris bestanden hat, glaube ich nicht. Das Taschenepithel ist zwar an einzelnen Stellen recht dünn, auch sind die Papillen erweitert und starke Hyperämie in ihnen bemerkbar; doch dürfte wohl die Leukozytenauswanderung durch die gelegentlichen Epitherosionen nicht so bedeutend gewesen sein, um eine klinisch nachweisbare Eiterung im Sinne der Römerschen Forderung (l. c.) zu unterhalten. Interessant ist das Verhalten des Taschenepithels dicht oberhalb des Saumepithels; es treibt Zapfen in das subepitheliale entzündete Substrat, welche in der Tiefe zusammenfließen und hinter dem Saumepithel sich ausbreiten (vgl. Kiefer 105). Dessen Basis trifft (Fig. 2, Tafel 32) auf den Ansatz der longitudinalen Gingivalfasern an das Zement; an einer andern Stelle des Präparates (*d* in Fig. 3, Tafel 31) ist dem Saumepithel dagegen der Weg in die Tiefe geebnet durch die Lymphspalte, die hier das straffe Gefüge der Zahnfleischfasern auseinanderdrängt und Rundzellengewebe in unmittelbare Nachbarschaft des Zahnes bringt. Die vertikale Epithelwucherung erfolgt also nicht in einheitlicher Front, sondern in Form einzelner zapfenartiger Ausläufer — eben dort, wo entzündliche Prozesse im infraepithelialen Bereich den Anstoß geben (vgl. *b* in Fig. 3, Tafel 37). Wie Fig. 3, Tafel 31 zeigt, ist unterhalb der Basis der Zahnfleischpapille die Randcorticalis breit durchbrochen. Am in Auflösung durch Osteoklasten begriffenen Knochenbälkchen *f* ist gleichfalls der Knochen in dentifugaler Resorption begriffen, wobei wie beim Kiefer 52 das Periodontium erhalten ist. Ausdrücklich betone ich, daß mir auch an diesem Kiefer wie sonst überall stets nur lakunäre Resorption begegnet ist. Wo ich auf Bilder traf, ähnlich den von Fleischmann und Gottlieb in den Fig. 18 und 19 (Fl. u. G. I) abgebildeten, haben sie sich als abfallende Randpartien von Knochenbälkchen mit überlagernden Bindegewebsfasern zu erkennen gegeben. Ich muß das Vorkommen einer Halisteresis, Tripsis oder Osteolyse wenigstens für mein Material in Abrede stellen. Daß an dieser Stelle die Horizontalatrophie beginnt sich in eine solche vertikalen Charakters umzuwandeln, ist nach den Ausführungen bei Kiefer 52 und 75 nicht auffallend. Wie weit daran das Trauma mit verantwortlich ist, bleibe dahingestellt. Aber die starke Hyperämie der retrocorticalen Zone — man beachte das große Gefäß bei *i* (Fig. 3, Tafel 31), unterhalb der Stelle *g* findet sich ein zweites gleichen Kalibers — spricht dafür, daß den entzündlichen Reizen hier die Wege zum vertikalen Einbruch geebnet sind. Dazu kommt die Herabsetzung des Gewebstonus durch diffuse Ostitis und die schwere Tuberkulose.

Digitized by Google
Original from UNIVERSITY OF MINNESOTA
Generated on 2019-10-18 15:46 GMT / http://hdl.handle.net/2027/umn.31951002762790j
Public Domain in the United States, Google-digitized / http://www.hathitrust.org/access_use#pd-us-google

Kiefer 105 ⟨Tafel, 33, 34⟩

Oberkiefer eines an Ca. ventriculi gestorbenen 63Jährigen.

TAFEL 33

Fig. 2. Photogramm des entkalkten Kiefers. Vor der Entkalkung waren die Molaren von einer einheitlichen Zahnsteinkruste eingehüllt; die Falte in der buccalen Schleimhaut oberhalb des letzten Molaren rührt vom Druck des Zahnsteins her.

Fig. 3. Röntgenbild der Molarengegend, Spiegelbild zu Fig. 2; man erkennt deutlich den Umfang des Zahnsteins; mesial zu VIII besteht eine Horizontalatrophie, von der ich glauben möchte, daß sie sich durch allmähliche nivellierende Randresorption aus einer vorher bestandenen vertikalen Atrophie entwickelt hat. Außerdem besteht Verbreiterung der Periodontiumlinie bei VIII.

Fig. 4. Mesio-distaler Schnitt von VI bis VIII reichend. Spiegelbild zu Fig. 3. Haem. v. Gies. 3:1. Die Breite des Periodontiums beträgt apikal 0,8 mm, distal zu VIII 0,4 mm.

TAFEL 34

Fig. 1. Mesio-distaler Schnitt von V bis VIII reichend, mehr buccal gelegen als der in Fig. 4, Tafel 33, dargestellte. Haem. v. Gies. 3:1.

Fig. 2. Die supraalveolare Zone mesial zu VIII aus Fig. 4, Tafel 33. Haem. v. Gies. 10:1. *a* polypös gewuchertes Taschenepithel am Eingang der Tasche. *b* rarefiziertes Saumepithel auf der Taschenoberfläche; zwischen *a* und *b* Mundepithel. *c* durch Schrumpfung vom Zahnzement abgehobenes Saumepithel. *d* siehe nächste Figur.

Fig. 3. Das Knochenbälkchen *d* aus der vorigen Figur.

Ergänzende Bemerkungen zu Kiefer 105

A. Die vertiefte Tasche mesial zu VIII zeigt auf ihrer ganzen Oberfläche das Bild einer ulzerösen Gingivitis interna. Daß hier in vivo eine Pyorrhoe bestanden hat, ist mir nicht zweifelhaft. Bei *a* und *b* ist das zum Teil polypös ⟨*a*⟩ gewucherte Gewebe von mehrschichtigem Epithel unterwachsen, so daß es den Eindruck macht, als bezöge die ulzeröse Oberfläche nur durch einzelne schmale Brücken ihr Blut. An einzelnen Stellen fehlt das Epithel überhaupt, an andern ist es dünn; aber trotz dieses Zustandes zeigt es sich nicht von der Schmächtigkeit, wie wir es bei Kiefer 52 und 75 ⟨Fig. 3, Tafel 28⟩ kennen lernten; es behauptet besonders in der Tiefe stets den Charakter des Pflasterepithels; an einzelnen Stellen zwischen *b* und *c* treibt es breite Sprossen in die Tiefe, bei *c* hinter das Saumepithel. Sein intensiver Wachstumsdrang bekundet sich durch Abplattung der gegen das Bindegewebe sehenden oberflächlichen Zellagen; es macht den Eindruck, als habe das Epithel seine Front geändert, als läge nach dem Taschenlumen zu seine bindegewebige Unterlage — das Granulationsgewebe der erweiterten, fast abgeschnürten Papillen — und seine freie Oberfläche sähe nach innen. Ich werde auf diese Epithelverhältnisse an anderer Stelle unter Beibringung stärkerer Vergrößerung noch genauer eingehen; der schon übermäßig große Umfang meines Materials verbietet mir hier noch weitere Einzelheiten abzubilden. Das subepitheliale Gewebe zeigt — abgesehen von der polypös gewucherten, in Granulationsgewebe umgewandelten Papillarschicht — nur Entzündung mittleren Grades, d. h. ist nur von Rundzellen infiltriert.

B. Ein Vergleich der Fig. 4, Tafel 33 und Fig. 1, Tafel 34 zeigt, daß die Tasche nur auf einem beschränkten Teil der mesialen Fläche von VIII sich

Digitized by Google
Original from UNIVERSITY OF MINNESOTA
Generated on 2019-10-18 15:45 GMT / http://hdl.handle.net/2027/umn.31951002762790j
Public Domain in the United States, Google-digitized / http://www.hathitrust.org/access_use#pd-us-google

entwickelt hat. In Fig. 1, Tafel 34 stößt das Zahnfleisch senkrecht gegen den Zahn; das ursprüngliche Stratum periostale ⟨superficiale⟩ ist hier noch erhalten — der helle Fleck ist ein Riß im Präparat —; es hat sich aber bereits unter ihm oberhalb des Knochens die mächtige Faserlage eines neuen Stratum periostale ⟨profundum⟩ gebildet, ähnlich wie bei Kiefer 102 ⟨*e* in Fig. 1, Tafel 14⟩. Die Randcorticalis darunter ist cribrös, die Knochenbälkchen des Dreiundsechzigjährigen sind zart — senile exzentrische Atrophie. Das Knochenmark weist im oberflächlichen Bereich des erweiterten Interdentalseptums die Zeichen der chronischen Entzündung auf: kein Fettmark, zartes Spindelzellenmark mit kollagenen Fasern durchsetzt. In der Tiefe und sonst im ganzen Paradentium von VIII fällt Hyperämie und Rundzelleneinlagerung auf. Wir sind ihr bei Besprechung des Kiefers 52 und 32 als Ausdruck von Stauungserscheinungen begegnet. Das Periodontium ist frei von Entzündungen, seine Fasern auch dort, wo der Knochen geschwunden ist, erhalten. Im Bereich der allerdings nicht in der Zahnachse getroffenen Wurzelspitze beträgt seine Breite 0,8 mm, auf der distalen Wurzelseite 0,4 mm. Hier fallen Cementikelbildungen auf; ein besonders großer Cementikel ist in Fig. 4, Tafel 33 selbst bei der schwachen Vergrößerung sichtbar. Diese Verbreiterung des Periodontalraumes bringt sich auch im Röntgenbilde zur Geltung. Dagegen verrät sich der cribröse Charakter der Alveolencorticalis an der Wurzelspitze röntgenologisch nicht. Über das Zustandekommen der Vorgänge an diesem Zahn brauche ich mich mit Rücksicht auf das bei Kiefer 52, 75 und 32 Gesagte nicht weiter zu verbreiten. Die dort beobachtete Tatsache, daß die Endäste der Interalveolargefäße die Transportwege der Entzündungsreize sind, erklärt auch hier die Beschränkung der Taschenbildung auf einen kleinen Bezirk, während dicht benachbarte Partien ⟨Fig. 1, Tafel 34⟩ dieselben Vertiefungen des Prozesses nicht erfahren. Offenbar hat in der in Fig. 3, Tafel 33 dargestellten Zone unter der kombinierten Wirkung des Oberflächenreizes, der allgemeinen Stauung eines dort tätigen Umbauvorganges und der lokalisierten höheren Lymphstase ein solches Gefäß die Entzündung jäh in die Tiefe geführt.

C. Interessant ist der in Fig. 3, Tafel 44 wiedergegebene Befund einer Knochenneubildung aus unmittelbarer Nähe der Entzündung ⟨*d* in Fig. 2, Tafel 34⟩. Die Ähnlichkeit mit den oben zitierten Fleischmann-Gottliebschen und Römerschen Bildern fällt in die Augen ⟨s. Kiefer 81, Fig. 2, Tafel 43⟩. Auf dem Gebiete der Knochenpathologie anerkannte Autoren haben meine Auffassung, daß es sich hier um direkte Metaplasie des Bindegewebes in Knochen und nicht um „Osteolyse" handelt, bestätigt.

Kiefer 35 ⟨Tafel 35, 36⟩

Oberkiefer eines an Arteriosklerose gestorbenen 79Jährigen.

TAFEL 35

Fig. 1. Röntgenbild. Distal zum weit distal verschobenen III Vertikalatrophie. Der Alveolarrand ist palatinal bogenförmig ausgebuchtet, nach buccal-mesial liegt der Wurzel sklerotischer Knochen an, weiter davon mesial ein isolierter Sequester.

Digitized by Google
Original from UNIVERSITY OF MINNESOTA
Generated on 2019-10-18 15:45 GMT / http://hdl.handle.net/2027/umn.31951002762790j
Public Domain in the United States, Google-digitized / http://www.hathitrust.org/access_use#pd-us-google

Fig. 2. Labio-palatinaler Schnitt. Haem. v. Gies. 3 : 1. *a* Knochenzement an der palatinalen Seite des apikalen Wurzeldrittels, gegenüber Osteoporose der gleichzeitig verdickten Alveolencorticalis, Breite des Periodontiums 0,48 mm. *b* das labiale 0,24 mm breite Periodontium. *c* Zementresorption auf der labialen Wurzelseite. Der Ausschnitt umgrenzt eine palatinal gelegene Nische.

Fig. 3. Der Ausschnitt aus Fig. 1. Haem. v. Gies. 10 : 1. *a* und *c* Zahnsteinbelag. *b* das aufgelockerte neu gebildete Stratum periostale. *d* Epithelwucherung in der Nischenwand. *e* eröffneter Markraum.

TAFEL 36

Fig. 1. Mesio-distaler Schnitt der mesialen Hälfte von III aus Fig. 1, Tafel 35, Spiegelbild. Haem. v. Gies. 10 : 1. *a* Zahnstein in der Zahnfleischtasche. *b* gemeinsamer breiter Ansatz des Stratum gingivale longitudinale und Stratum periostale an die mesiale Wurzelfläche. *c* epithelausgekleidete Bucht der cirkulär wie palatinal die Wurzel umgreifenden Nischenbildung. *d* Granulationsgewebe. *e* starke gehäufte Rundzelleninfiltration als Ausdruck akuter Entzündung.

Ergänzende Bemerkungen zu Kiefer 35

Die Analyse dieses interessanten Falles muß leider eine unvollkommene bleiben, da während des Krieges eingebettetes Material verlorengegangen ist. So bin ich nicht in der Lage, die distal zu III röntgenologisch nachweisbare Vertikalatrophie mikroskopisch darzustellen. Der labio-palatinale Schnitt (Fig. 2, Tafel 35) stellt uns einer tief unter das Knochenniveau herunterreichenden Nische gegenüber. Wir haben in ihr den Ausgang einer parallel zum analogen distalen Prozeß palatinal zur Entwicklung gelangten Vertikalatrophie vor uns. Interessanterweise sind die oberflächlichen Entzündungserscheinungen hier völlig abgeklungen. Wäre nicht bei *a* und kontinuierlich bis *c* (Fig. 3, Tafel 35) Zahnstein nachweisbar und das Bindegewebe gegenüber *a* von Epithel gedeckt, so würde ich den dort befindlichen Spalt für einen künstlichen halten, so glatt ohne jede Infiltration reicht das fibröse Gewebe bis dicht unter das Epithel heran. Daß hier eine Pyorrhoe bestanden hat, ist mir nicht zweifelhaft, es ist die vollentwickelte intraalveoläre Form, der Knochen im Bereich der Nische ist zwar noch von einem Stratum periostale bekleidet, doch ist es durch die infolge der Sekretstauung anhaltenden Reize stark infiltriert und rarefiziert, der Knochen selbst in lakunärer Resorption begriffen, das Knochenmark in unmittelbarer Umgebung, desgleichen das angrenzende Periodontium hochgradig entzündet. Trotzdem wäre es wohl unangebracht, diese Sekundärerscheinungen im Periodontium als den Angelpunkt des vorliegenden Prozesses im Sinne der Römerschen Periodontitis chronica marginalis purulenta anzusprechen, denn das Sekret entstammt in diesem Falle der granulierenden epitheldurchwachsenen Nischenwand. Gleichfalls als Sekundärerscheinung auf dem Boden der palatinal ausgebildeten Vertikalatrophie hat der entzündliche Vorgang sich cirkulär um den Zahn nach mesial ausgebreitet (Fig. 1, Tafel 36). Es besteht keine direkte Verbindung der Nische mit der Mundhöhle. Das Sekret wird sich naturgemäß hier leicht stauen und weitere Ausbreitung des unterminierenden Prozesses veranlassen. So deute ich die bei *e* sichtbare, besonders dichte Rundzelleninfiltration als Ausdruck eines solchen „akuten Nachschubes".

Digitized by Google Original from UNIVERSITY OF MINNESOTA
Generated on 2019-10-18 15:46 GMT / http://hdl.handle.net/2027/umn.31951002762790j
Public Domain in the United States, Google-digitized / http://www.hathitrust.org/access_use#pd-us-google

Kiefer 98 ⟨Tafel 36, 37, 38, 48⟩

Oberkiefer eines an Lues cerebri gestorbenen 59Jährigen.

TAFEL 36

Fig. 2. Röntgenbild der Molarengegend; mesial und distal zum Molaren, der als VII angesprochen wird, besteht Horizontalatrophie, befördert durch die um die kleinen Wurzelreste von VI und VIII unterhaltenen Entzündungen. Das Interradikulärseptum noch nicht angegriffen, die Linie deutet die in Fig. 3 wiedergegebene Schnitthöhe an, sie liegt $1^1/_2$ mm unterhalb des Zahnfleischrandes.

Fig. 3. Horizontalschnitt I dicht unterhalb des Pulpenbodens durch VII und den Wurzelrest von VI auf der im Röntgenbilde eingezeichneten Schnitthöhe. Haem. Eos. 3 : 1. *b* buccal, *d* distal, *m* mesial, *p* palatinal. Der Zahnhals von VII ist distal und palatinal von Weichteilen entblößt. Der Spalt zwischen Zahn und Zahnfleisch ist nur so weit als in vivo bestandene Tasche anzusprechen, als Zahnbelag nachweisbar ist, d. h. am freien Ende des Zahnfleisches zwischen *m* und *p* und an der buccalen Seite des distalen Wurzelansatzes.

Fig. 4. Horizontalschnitt II etwas weiter apikalwärts. Haem. Eos. 3 : 1. Hier ist keine Zahnfleischtasche mehr vorhanden. Bezeichnungen wie in Fig. 3.

Fig. 5. Horizontalschnitt III weiter apikalwärts als II. Haem. Eos. 3 : 1. Gegenüber der mesialen Wurzelfläche liegt das Gewebe der Wurzeloberfläche dicht an als Ausdruck dessen, daß Epithel bis hierher nicht vorgedrungen ist.

TAFEL 37

Fig. 1. Die bucco-mesiale Ecke der Molarenwurzel aus Fig. 3, Tafel 36 ⟨Spiegelbild⟩. Haem. Eos. 30 : 1. *m* mesial, *b* buccal, *d* distal. Zwischen dem Mundepithel des Zahnfleischsaums und der Zahnfleischinnenfläche ist das Stratum gingivale circulare — hier längsgeschnitten — sichtbar. Die Rauhigkeit des Zements ist durch dort haften gebliebene Epithelien verursacht; der Spalt bestand also in vivo gegenüber dem mesialen Wurzelansatz nicht. Ebenso ist die Zerklüftung der inneren Saumfläche auf Schrumpfung zurückzuführen. — ⟨Vgl. *b* in Fig. 3, Tafel 30, das die gleichen Verhältnisse im Längsschnitt zeigt.⟩

Fig. 2. Die bucco-mesiale Ecke der Molarenwurzel aus Schnitt III. Haem. Eos. 30 : 1. Soweit die entzündete Sauminnenfläche reicht, hat sie sich infolge Schrumpfung bis auf die Stelle *y* vom Zement abgehoben.

Fig. 3. Die Stelle *x* aus Fig. 2. Haem. Eos. 50 : 1. *a* Knochenzement. *b* mehrschichtiges Saumepithel. *c* Rundzelleninfiltration. *d* Fasern des Stratum periostale.

Fig. 4. Aus der Stelle *y* der Fig. 2. Haem. Eos. 70 : 1. *a* oberflächliche dünne Epithellage, dem Zement dicht anliegend. *b* Granulationsgewebe von erweiterten Kapillaren durchzogen. *c* zarte Epithelsprossen.

TAFEL 38

Fig. 1. Aus der Stelle *y* der Fig. 2, Tafel 37. Haem. Eos. 120 : 1. *a* Dentin. *b* lamellöses Fibrillenzement. *c* zarter Epithelsproß. *d* halb abgelöste Epithelien. *e* Cuticula.

Fig. 2. Die Sauminnenfläche gegenüber dem mesialen Zahnabschnitt aus Fig. 1, Tafel 37. Haem. Eos. 50 : 1. *a* künstlicher Spalt infolge Schrumpfung. *b* zarter Epithelsproß im Granulationsgewebe. Die Rauhigkeit der Zahnoberfläche rührt von festhaftenden Epithelien her.

Ergänzende Bemerkungen zu Kiefer 98

A. Wie schon erwähnt, liegt der erste Horizontalschnitt ⟨Fig. 3, Tafel 36⟩ $1^1/_2$ mm unterhalb des Zahnfleischrandes. Trotzdem befinden wir uns hier schon oberhalb der Zahnfleischtasche; sie weist demnach, die unvermeidliche Schrumpfung mit berücksichtigt, nur eine geringe Tiefe auf. Wenngleich in ihrem Bereich ulzeröse Entzündung — Gingivitis ulcerosa interna — besteht, lag hier in vivo nicht das klinische Bild der Alveolarpyorrhoe vor; dazu ist die Tasche nicht tief genug, die Fläche des Sekret liefernden Ge-

Digitized by Google
Original from UNIVERSITY OF MINNESOTA
Generated on 2019-10-18 15:45 GMT / http://hdl.handle.net/2027/umn.31951002762790j
Public Domain in the United States, Google-digitized / http://www.hathitrust.org/access_use#pd-us-google

webes zu klein. Ich möchte hier den ulcerösen Prozeß evtl. als merkuriellen Ursprungs bezeichnen. Leider war dem Kiefer außer der Angabe der Todesursache keine weitere Notiz beigefügt, so daß nachträgliche Feststellungen aus dem Krankenblatt nicht möglich waren. Der betreffende Patient ist aber an Lues cerebri Ende 1912 gestorben, also zu einer Zeit, in der das Hg gegenüber dem Salvarsan noch eine größere Rolle spielte. Es ist wohl anzunehmen, daß er während der zum Exitus führenden Phase der Krankheit eine spezifische Behandlung durchgemacht hat und die hier zu beobachtende hochgradige Entzündung auf das Hg zurückzuführen ist.

Entsprechend dem ulzerösen Charakter der Taschenwand ist auch die apikalwärts sich anschließende Gewebszone in Granulationsgewebe umgewandelt. Die in Fig. 4, Tafel 37 und Fig. 1 und 2, Tafel 38 wiedergegebenen Details entstammen dieser mit dem Zahn durch Epithel oder Cuticula verklebten Zone der inneren Saumfläche, worauf ich besonders aufmerksam machen möchte.

In ihnen ist wohl die Hauptquelle desjenigen eitrigen Sekrets zu sehen, das sich aus den Zahnfleischtaschen ausdrücken läßt; denn aus den freiliegenden, nicht mit dem Zahnkörper verklebten direkt in das Lumen der Tasche sich öffnenden Granulationen entleert sich ja der Eiter mehr oder weniger kontinuierlich, verdünnt sich mit dem Mundspeichel und entzieht sich so der klinischen Wahrnehmung. Üben wir aber einen Druck auf das Zahnfleisch aus, so werden die „gedeckten Granulationen", wie ich sie nennen möchte, ausgepreßt und das in ihnen aufgespeicherte Leukozytenmaterial, zusammen mit dem aus der freien Taschenoberfläche stammenden in das Lumen der Tasche und an die Oberfläche befördert. Ausdrücklich bemerke ich jedoch, daß, wie Kiefer 98 beweist, die „gedeckten Granulationen" nicht pathognomonisch für die Alveolarpyorrhoe sind; ebensowenig die Epithelzapfen im Granulationsgewebe; denn auch diese zeigt Kiefer 98. Daß es in diesem Bereich zu Sekretstauungen kommen muß, ist evident. Auch dort, wo keine Cuticula vorhanden ist, bekundet das Epithel selbst in stark rarefiziertem Zustande eine immer wieder zu beobachtende Klebekraft zum Zahnkörper; der Abfluß kann also nur auf geringer Oberfläche nach dem Taschenboden zu erfolgen. Daher dürften die „gedeckten Granulationen" das Fortschreiten des Tiefenprozesses in besonderem Grade befördern.

B. Interessant ist weiter das Vorhandensein der Cuticula gegenüber dem so hochgradig rarefizierten Epithel beim Neunundfünfzigjährigen. Im Kiefer 52 beim Siebenundfünfzigjährigen sahen wir das gleiche. Man kann nicht gut annehmen, daß das so geschwächte Epithel sie ausscheidet. Es dürfte wohl von dem weiter apikal vorhandenen längs des Zahnes vorkriechenden normalen mehrschichtigen Saumepithel herstammen und am Zahn haftend zurückgeblieben sein.

C. Weiter apikal zu der Zone des Granulationsgewebes liegt, wie Fig. 2, Tafel 37 bei *x* zeigt, Rundzelleninfiltration, das die Interstitien des Stratum periostale ausfüllt, wie wir es im Längsschnitt bei Kiefer 32 und 52 gesehen haben. Solch eine kleinzellig infiltrierte Gewebsspalte zeigt Fig. 3, Tafel 37

Digitized by Google
Original from UNIVERSITY OF MINNESOTA
Generated on 2019-10-18 15:45 GMT / http://hdl.handle.net/2027/umn.31951002762790j
Public Domain in the United States, Google-digitized / http://www.hathitrust.org/access_use#pd-us-google

bei *c*. Wir sehen, wie das Saumepithel, das fibröse Gewebe meidend, nur in diesem entzündeten Bereiche in die Tiefe kriecht, also zapfenartig, nicht in einheitlicher Front wie schon bei Kiefer 32 erwähnt, vorstößt.

Kiefer 108 ⟨Tafel 39, 40, 41⟩

Oberkiefer eines an Sepsis gestorbenen 43Jährigen.

TAFEL 39

Fig. 1. Röntgenbild der Molarengegend. Zwischen dem letzten Molaren, der wohl als VII anzusprechen ist, und den Wurzeln von VI besteht vertikale Atrophie. Die gezogene Linie entspricht der wiedergegebenen Schnitthöhe.

Fig. 2. Horizontalschnitt auf der in Fig. 1 wiedergegebenen Schnitthöhe. Haem. Eos. 3:1. *a* die buccal-distale Wurzel von VI. *b* die buccal-mesiale Wurzel von VII. *c* die buccal-distale Wurzel von VII. Das Interdentalseptum zwischen VI und VII ist eingeschmolzen.

Fig. 3. Die buccal-mesiale Wurzel von VII ⟨*b* Fig. 2⟩. Haem. Eos. 10:1. *a* derzeitiger Bereich des inneren Saumepithels. *b* derzeitiger Bereich des Stratum periostale und Limbus alveolaris. *c* derzeitiger Bereich des stark verbreiterten Periodontiums. *d* Bereich des weniger verbreiterten Periodontiums. Die sonst von Fibrillenzement umgebene Wurzel zeigt gegenüber der distalen Wurzel ebenso wie diese selbst eine eng begrenzte Zone von Knochenzement.

Fig. 4. Die Stelle *a* aus Fig. 3. Haem. Eos. 30:1. Die Rauhigkeit auf der Außenfläche der Zahnwurzel ist durch aufgelagerte Epithelien bedingt. Die schwarze Linie zwischen Wurzel und Gewebe erweist sich bei stärkerer Vergrößerung als aus abgerissenen Epithelien bestehend. Dieser Umstand und die Tatsache der vorher erwähnten, der Wurzelhaut anhaftenden Epithelien beweisen, daß in vivo hier keine Tasche bestanden hat, sondern daß der Spalt ein künstlicher ist. Das Granulationsgewebe ist nur von einer dünnen Epithellage bedeckt. Im Granulationsgewebe treten breite solide Zellsprossen deutlich hervor, die in der Tiefe die Neigung zum Zusammenfließen zeigen.

TAFEL 40

Fig. 1. Die Stelle *b* der Fig. 3, Tafel 39 aus einem anderen Präparat. Haem. v. Gies. 30:1. a_1, a_2 vertikal vorgetriebene Epithelzapfen, *b* Fasern des Stratum periostale. *c* ein in seiner Längsrichtung getroffenes Faserbündel des Stratum periostale dicht oberhalb des Limbus. Zwischen a_2 und *c* in eine andere Schnittebene sich verlierende, daher hier verkürzte Fasern des Stratum periostale mit starker lymphatischer Erweiterung der Interstitien. Rechts davon die pinselartig sich aufzweigenden Endäste der Interalveolargefäße im Querschnitt.

Fig. 2. Stelle *c* der Fig. 3, Tafel 39 aus einem anderen Schnitt. Haem. v. Gies. 30:1. Der Knochen zeigt dentifugale Resorption. Durch Eröffnung von Markräumen und durch perivaskuläre Knochenresorption ist es zu corticaler Osteoporose gekommen, daher steht das fettlose, zellig infiltrierte und stark vaskularisierte Knochenmark in breiter Verbindung mit den Interstitien des Periodontiums.

TAFEL 41

Fig. 1. Die Stelle *d* der Fig. 3, Tafel 39 aus einem anderen Schnitt. Haem. van Gies. 30:1. Hier besteht nur geringe dentifugale Resorption. Die Corticalis ist auf einer größeren Strecke kompakt. In der retrocorticalen, palatinal zur Wurzel liegenden Zone kein Fettmark, sondern Rundzelleninfiltration und hyperämisches Fasermark.

Fig. 2. Eine Stelle der Fig. 4, Tafel 39, das epitheldurchwachsene Granulationsgewebe darstellend. Haem. Eos. 170:1. *a* das rarefizierte Epithel oberhalb des stark vaskularisierten Granulationsgewebes *b*, die freie Fläche lag in vivo dem Zahn dicht an. *c* die soliden Epithelzapfen im Granulationsgewebe.

Digitized by Google
Original from UNIVERSITY OF MINNESOTA
Generated on 2019-10-18 15:45 GMT / http://hdl.handle.net/2027/umn.31951002762790j
Public Domain in the United States, Google-digitized / http://www.hathitrust.org/access_use#pd-us-google

Ergänzende Bemerkungen zu Kiefer 108

An diesem Kiefer eines Dreiundvierzigjährigen wollen wir die im Horizontalschnitt sich zeigenden Einzelheiten mit den Vorstellungen in Einklang bringen, die wir durch das Studium an radialen und mesio-distalen Schnitten der andern Kiefer gewonnen haben. Wir haben die Neigung marginaler Prozesse zum vertikalen Fortschreiten in die Tiefe kennengelernt; wir wissen ferner, daß in einzelnen paradentalen Sektoren die Entzündungserscheinungen ungleich schnell in die Tiefe vordringen. Wir stellen an einer Seite, etwa mesial, eine tiefe Tasche fest (Fig. 10, Tafel 1), während die Reaktion auf die marginalen Insulte sich in den andern Abschnitten der Zahnperipherie auf physiologischer Höhe hält. Wir dürfen daher nicht ohne weiteres die im Horizontalschnitt nebeneinander liegenden Gewebsabschnitte und die in ihnen sich findenden Veränderungen als kausal miteinander in Verbindung stehend betrachten. Die verschiedenen scheinbar ineinander übergehenden Strukturbereiche der Wurzelumgebung sind vielmehr der Tiefenausdruck verschiedener Grade der oralwärts sich abspielenden entzündlichen Vorgänge. In der hier dargestellten Querschnittshöhe dokumentiert sich z. B. bei *d* (Fig. 3, Tafel 39) die oberhalb dieser Zone sich abspielende Entzündung nur durch Veränderung des Knochenmarks, nicht des Knochens und Periodontiums. Dagegen haben die Abschnitte *c b a* der Wurzelperipherie viel mehr unter der Einwirkung der oralwärts zu ihnen tätigen Entzündung gelitten. Es wäre völlig falsch, den fehlenden Knochen im Abschnitt *b* Fig. 3 als Resorptionszone anzusprechen, die unter dem Einfluß des bei *a* befindlichen Granulationsgewebes sich entwickelt hat. Mir will scheinen, daß Römer bei der Deutung seiner Bilder 273 ff. diesen Fehler begangen hat. Ähnlich wie beim Betrachten einer embryonalen Serie der instinktive Eindruck einer kausal zusammenhängenden Zeitfolge der im einzelnen Schnitt zur Beobachtung kommenden verschiedenen Strukturen unterdrückt werden muß, so müssen wir auch hier bei der Bewertung horizontaler Schnitte stets die Rekonstruktion des ganzen Paradentiums in drei Dimensionen gleichzeitig mit Bewußtsein vornehmen.

Kiefer 31 (Tafel 42, Fig. 1 u. 2)

Oberkiefer eines an tuberkulöser Meningitis gestorbenen 31 Jährigen.

Fig. 1. Bucco-palatinaler Schnitt durch den Weisheitszahn. Haem. v. Gieson 3:1. *a* Stratum gingivale longitudinale. *b* Stratum periostale.

Fig. 2. Flachschnitt durch das Periodontium. Haem. Eos. 30:1. Die Faszikel des Periodontiums sind flach geschnitten, man sieht den Gefäßverlauf im Periodontium und die erweiterten Interstitien.

Kiefer 66 (Tafel 42, Fig. 3 und 4)

Oberkiefer eines an Lungentuberkulose gestorbenen 29 Jährigen.

Fig. 3. Bucco-palatinaler Schnitt durch die palatinale Wurzel von VII. Ausschnitt aus deren buccaler Wand. Haem. v. Gieson 30:1. Das Periodontium zeigt keine straffen

Digitized by Google
Original from UNIVERSITY OF MINNESOTA
Generated on 2019-10-18 15:45 GMT / http://hdl.handle.net/2027/umn.31951002762790j
Public Domain in the United States, Google-digitized / http://www.hathitrust.org/access_use#pd-us-google

Faserbündel, die kollagenen Fasern sind unregelmäßig angeordnet, gleichzeitig besteht lakunäre Resorption der inneren Seite der Alveolencorticalis. In der retrocorticalen Zone keine Fettzellen, sondern hyperämisches Fasermark mit Rundzelleninfiltration und zartem Fasergeflecht (vgl. Fig. 2, Tafel 24). Diese erhöhte Aktivität der retrocorticalen Zone und des Periodontiums spricht für an diesem Zahne sich betätigende Umbauprozesse im Gefolge einer Ortsverschiebung.

Fig. 4. Schnitt aus derselben Serie. Haem. Eos., infolge Eosinüberfärbung heben sich die Strukturen nur wenig hervor, 50:1. *a* Zement. *b* Periodontium. *c* Knochen. *d* Cementikel in der retrocorticalen Zone. *e* Farbniederschlag.

Kiefer 81 ⟨Tafel 43, 44⟩

Oberkiefer eines an Apoplexie gestorbenen 53 Jährigen.

TAFEL 43

Fig. 1. Radialer Schnitt durch den linken seitlichen Incisivus. Haem. Eos. 3:1. *a* labiale Außencompacta. *b* palatinale Außencompacta. *c* retroalveolärer Spongiosaraum. *d* Gefäßkanal im Knochen dicht neben dem palatinalen Limbus mündend. *e* dieser Stelle entstammen die in den andern Figuren wiedergegebenen Einzelheiten. *f* palatinale Zahnfleischtasche. *g* kompakte labiale Alveolencorticalis. *h* verbreitertes labiales Periodontium 0,4 mm breit. *i* im Vergleich zu *h* schmales Periodontium gegenüber der cribrösen Alveolencorticalis. Breite des Periodontiums 0,2 mm. (Vgl. zu *h* und *i* Kiefer 116 und 35.)

Fig. 2. Aus der Stelle *e*, Fig. 1. Haem. Eos. 170:1. *a* Haversisches Kanälchen. *b* lamellöser Knochen. *c* hyperchromatische Kittlinien. *d* Bindegewebszellen. *e* junge Knochenzellen der hyperchromatischen Randzone. *f* im Zustand direkter Metaplasie befindliche kollagene Fasern des Periodontiums.

TAFEL 44

Fig. 1. Eine andre Stelle aus *e*, Fig. 1. Haem. Eos. 30:1. a_1, a_2 hyperchromatische Randzone der Alveolencorticalis. *b* Periodontium. *c* Fibrillenzement. *d* Lamellensystem um ein Haversisches Kanälchen. *e* lamellöser Knochen.

Fig. 2. Die Stelle a_1 aus Fig. 1. Haem. Eos. 70:1. *a* das hyperchromatische Knochengewebe von Sharpeyschen Fasern *b* durchzogen. *c* lamellöser Knochen um das Haversische Kanälchen, *d* osteoide Auflagerung auf den hyperchromatischen Knochen.

TAFEL 45

Aus Kiefer 85, Fig. 3, Tafel 5. Haem. v. Gies. 17:1. *a* Dentin. *b* organische Schmelzreste. *c* Cuticula. *d* künstlicher Spalt. e_1 abgestoßene Epithelien. e_2 desquamierendes Epithel. *f* Rundzelleninfiltration. *g* Pflanzenzellen. *h* inneres Saumepithel. *i* Beginn der Cuticula.

TAFEL 46

Fig. 1. Aus Kiefer 77. Vgl. Fig. 4, Tafel 11, ein anderer Schnitt der gleichen Serie. Haem. v. Gies. 30:1. *a* Dentin. *b* organischer Schmelzrest. *c* Cuticula. *d* Fibrillenzement. *e* auf das Zement gewuchertes Saumepithel. *f* subepitheliale Rundzelleninfiltration. *g* Stratum gingivale longitudinale. *h* Stratum gingivale circulare.

Fig. 2. Kiefer 23 — Oberkiefer eines an Larynxabszeß gestorbenen 45 Jährigen — aus einem mesio-distalen Schnitt durch das Interdentalseptum zwischen V und VI. Haem. v. Gies. 70:1. *a* Dentin. *b* Fibrillenzement. *c* Cuticula, glasartig zerbrochen. *d* Saumepithel. *e* Rundzelleninfiltration.

TAFEL 47

Aus Kiefer 77, Fig. 4, Tafel 12. Haem. v. Gies. 70:1. *a* Dentin. *b* organischer Schmelzrest. *c* Cuticula auf dem Fibrillenzement. *d* Fibrillenzement. *e* Riß im Präparat.

Generated on 2019-10-18 15:45 GMT / http://hdl.handle.net/2027/umn.31951002762790j
Public Domain in the United States, Google-digitized / http://www.hathitrust.org/access_use#pd-us-google
Digitized by Google
Original from UNIVERSITY OF MINNESOTA

TAFEL 48

Fig. 1. Aus Kiefer 33, entsprechend *i* in Fig. 1, Tafel 9. Haem. Eos. 70:1. *a* Dentin, die Dentinröhrchen mit Bakterien angefüllt. *b* Zement in den Resorptionslakunen des Dentins. *c* Cuticula — der Farbton ist zu gelb wiedergegeben —. *d* Nischenepithel. *e* Rundzelleninfiltration.

Fig. 2. Aus Kiefer 98, entsprechend der Fig. 1, Tafel 38. Haem. Eos. 70:1. *a* Dentin. *b* Fibrillenzement. *c* Cuticula. *d* Granulationsgewebe. *e* rarefiziertes Epithel.

TAFEL 49

Schematische Darstellung der marginalen Paradentosen. (Grün: Schmelz und Epithel, blau: Zement, rot: Haltefasern, grau: Knochen.)

Fig. 1. Radialschnitt durch den Alveolarfortsatz bei intaktem Paradentium. *a* Stratum fibrosum gingivale longitudinale. *b* Stratum fibrosum gingivale circulare. *c* Stratum fibrosum periostale labiale — buccale. *d* Stratum fibrosum periostale linguale — palatinale.

Fig. 2. Mesio-distaler Schnitt durch das Interdentalseptum bei intaktem Paradentium. *a* Stratum fibrosum periostale interdentale.

Fig. 3. Atrophia paradentii marginalis totalis.

Fig. 4. Atrophia paradentii marginalis partialis Form II_1 — Horizontalatrophie des Knochens ohne Taschenvertiefung.

Fig. 5. Atrophia paradentii marginalis partialis Form II_2a — Horizontalatrophie des Knochens mit Taschenvertiefung.

Fig. 6. Atrophia paradentii marginalis partialis Form II_3b — Vertikalatrophie des Knochens mit Taschenvertiefung.

Digitized by Google
Original from UNIVERSITY OF MINNESOTA
Generated on 2019-10-18 15:45 GMT / http://hdl.handle.net/2027/umn.31951002762790j
Public Domain in the United States, Google-digitized / http://www.hathitrust.org/access_use#pd-us-google

Weski, Röntgenologisch-anatomische Studien aus dem Gebiete der Kieferpathologie

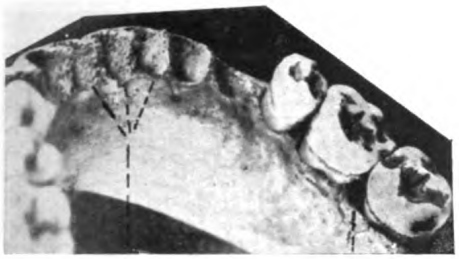

1

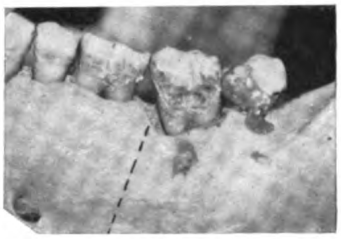

2

3

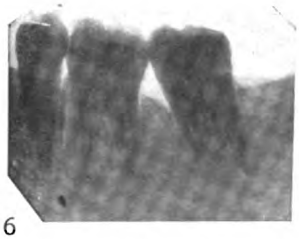

6

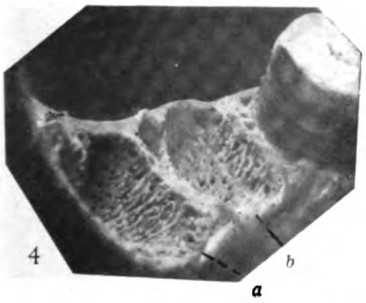

4

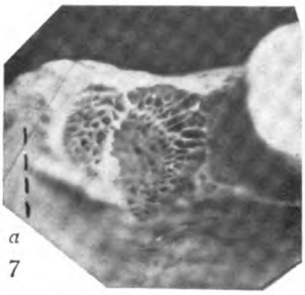

7

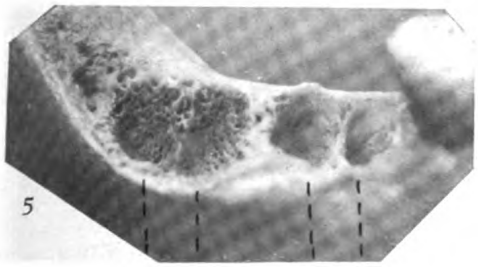

5

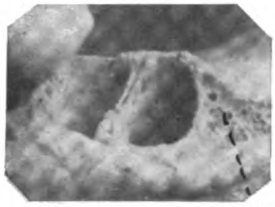

8



9

10

Verlag von Hermann Meusser, Berlin

Generated on 2019-10-18 15:45 GMT / http://hdl.handle.net/2027/umn.31951002762790j
Public Domain in the United States, Google-digitized / http://www.hathitrust.org/access_use#pd-us-google
Digitized by Google
Original from
UNIVERSITY OF MINNESOTA

Weski, Röntgenologisch-anatomische Studien aus dem Gebiete der Kieferpathologie



1

2

3

4

5

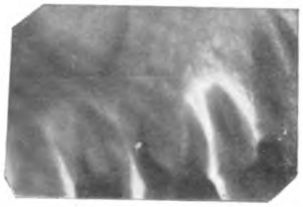

6

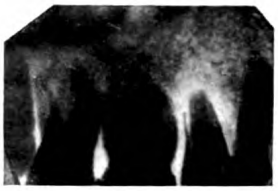

7

8

9

Generated on 2019-10-18 15:45 GMT / http://hdl.handle.net/2027/umn.31951002762790j
Public Domain in the United States, Google-digitized / http://www.hathitrust.org/access_use#pd-us-google
Digitized by Google
Original from UNIVERSITY OF MINNESOTA

Weski, Röntgenologisch-anatomische Studien aus dem Gebiete der Kieferpathologie

1

2

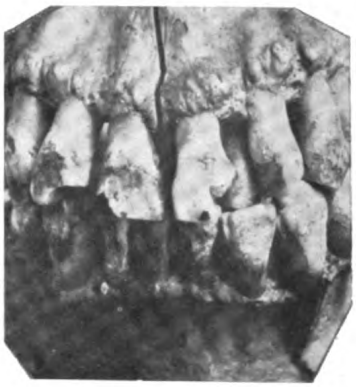

3

4

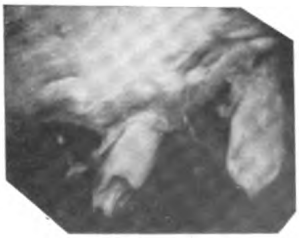

5

Digitized by Google

Original from UNIVERSITY OF MINNESOTA

Generated on 2019-10-18 15:45 GMT / http://hdl.handle.net/2027/umn.31951002762790j
Public Domain in the United States, Google-digitized / http://www.hathitrust.org/access_use#pd-us-google

Weski, Röntgenologisch-anatomische Studien aus dem Gebiete der Kieferpathologie

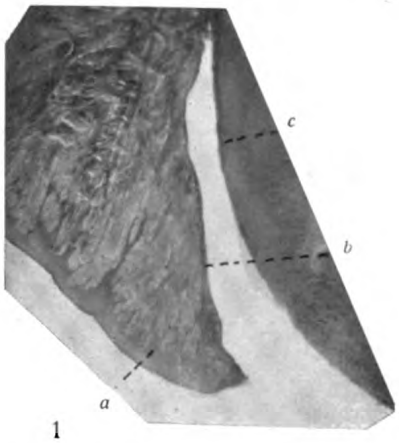

1

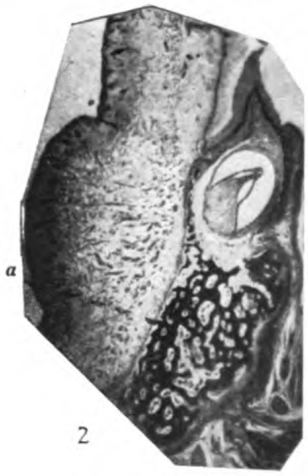

2

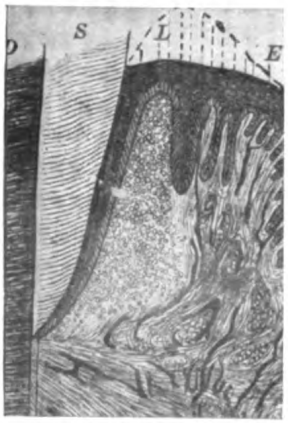

3

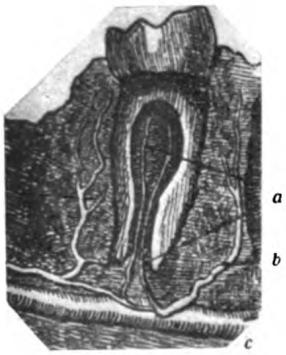

4

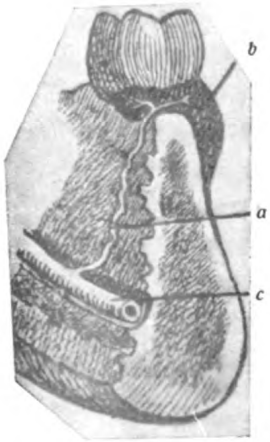

5

Verlag von Hermann Meusser, Berlin

Generated on 2019-10-18 15:45 GMT / http://hdl.handle.net/2027/umn.31951002762790j
Public Domain in the United States, Google-digitized / http://www.hathitrust.org/access_use#pd-us-google
Digitized by Google
Original from UNIVERSITY OF MINNESOTA

Weski, Röntgenologisch-anatomische Studien aus dem Gebiete der Kieferpathologie

1

2

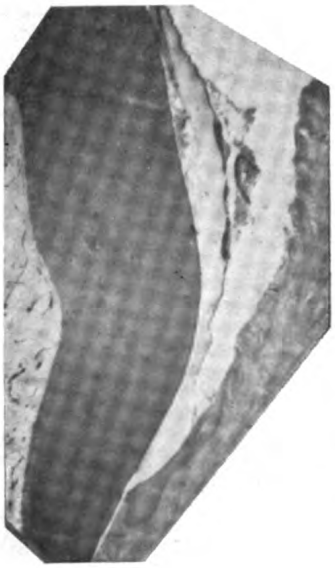

3

Kiefer 85

Verlag von Hermann Meusser, Berlin

Digitized by Google

Original from
UNIVERSITY OF MINNESOTA

Generated on 2019-10-18 15:45 GMT / http://hdl.handle.net/2027/umn.31951002762790j
Public Domain in the United States, Google-digitized / http://www.hathitrust.org/access_use#pd-us-google

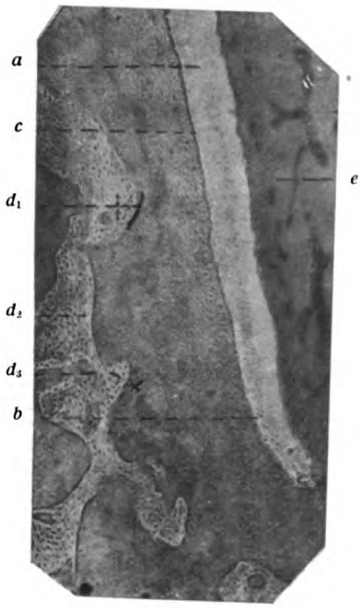

1

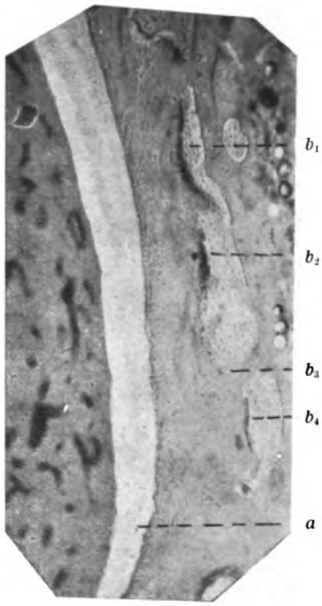

2

Kiefer 85

3

Verlag von Hermann Meusser, Berlin

Generated on 2019-10-18 15:45 GMT / http://hdl.handle.net/2027/umn.31951002762790j
Public Domain in the United States, Google-digitized / http://www.hathitrust.org/access_use#pd-us-google
Digitized by Google
Original from UNIVERSITY OF MINNESOTA

Weski, Röntgenologisch-anatomische Studien aus dem Gebiete der Kieferpathologie

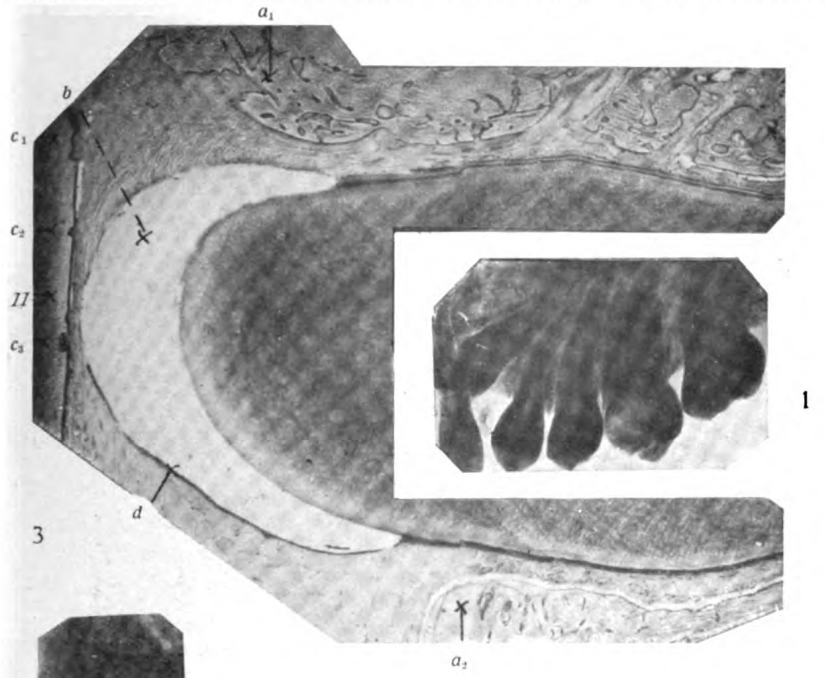

Kiefer 33



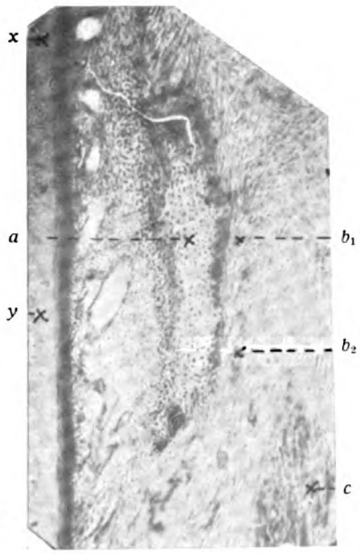

Verlag von Hermann Meusser, Berlin

Generated on 2019-10-18 15:46 GMT / http://hdl.handle.net/2027/umn.31951002762790j
Public Domain in the United States, Google-digitized / http://www.hathitrust.org/access_use#pd-us-google
Digitized by Google
Original from
UNIVERSITY OF MINNESOTA

Weski, Röntgenologisch-anatomische Studien aus dem Gebiete der Kieferpathologie

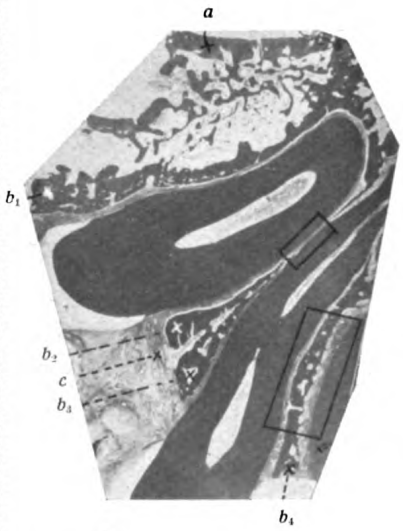

1

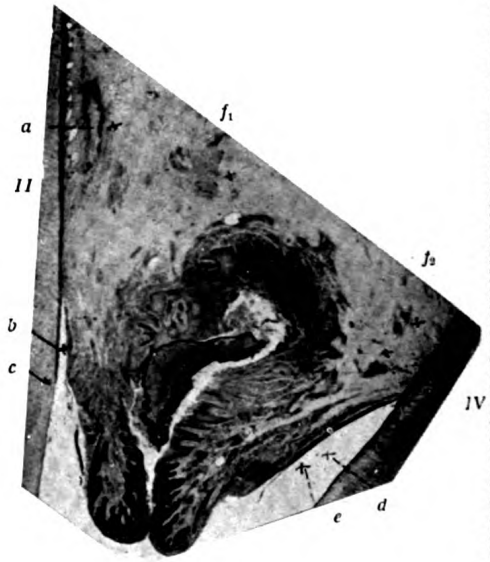

3

Kiefer 33

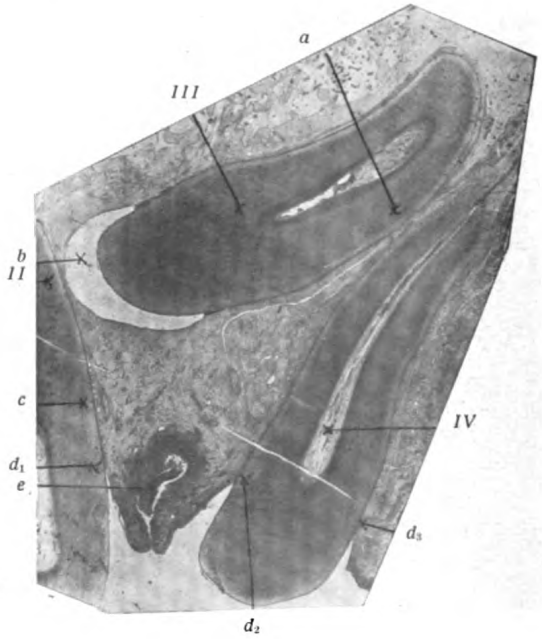

2

Verlag von Hermann Meusser, Berlin

Generated on 2019-10-18 15:46 GMT / http://hdl.handle.net/2027/umn.31951002762790j
Public Domain in the United States, Google-digitized / http://www.hathitrust.org/access_use#pd-us-google
Digitized by Google
Original from UNIVERSITY OF MINNESOTA

Weski, Röntgenologisch-anatomische Studien aus dem Gebiete der Kieferpatholog

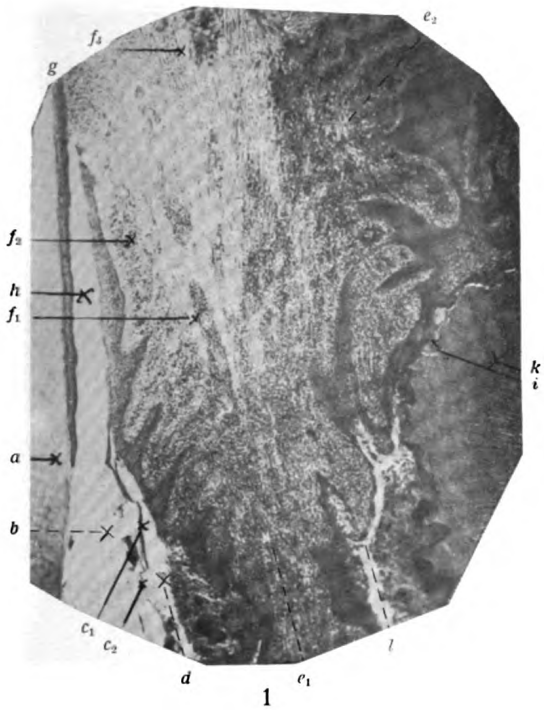

1

2

Kiefer 33



3

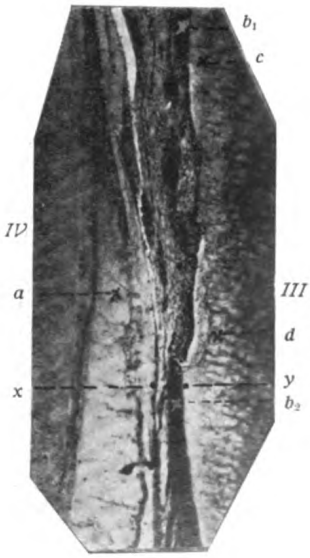

4

Verlag von Hermann Meusser, B

Generated on 2019-10-18 15:46 GMT / http://hdl.handle.net/2027/umn.31951002762790j
Public Domain in the United States, Google-digitized / http://www.hathitrust.org/access_use#pd-us-google
Digitized by Google
Original from
UNIVERSITY OF MINNESOTA

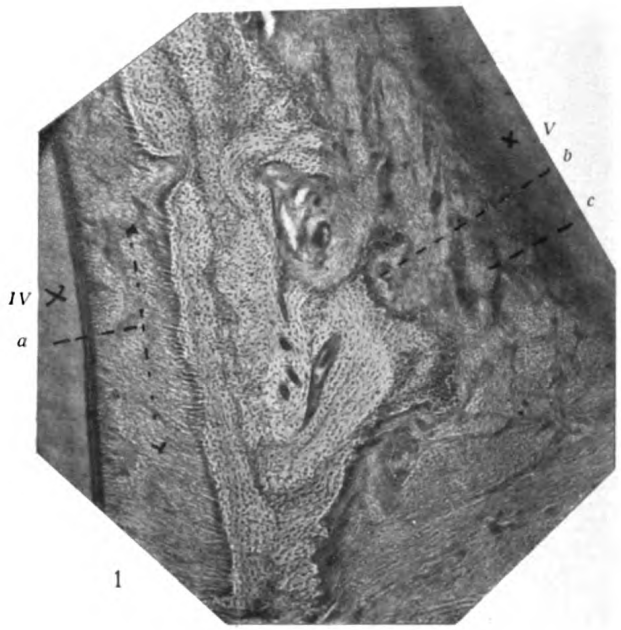

Kiefer 33

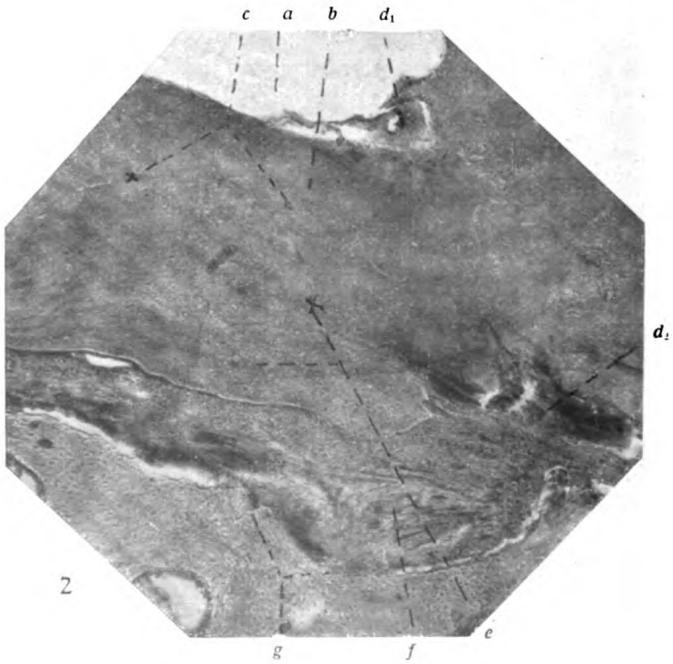

Verlag von Hermann Meusser, Berlin

Digitized by Google
Original from UNIVERSITY OF MINNESOTA
Generated on 2019-10-18 15:46 GMT / http://hdl.handle.net/2027/umn.31951002762790j
Public Domain in the United States, Google-digitized / http://www.hathitrust.org/access_use#pd-us-google

Weski, Röntgenologisch-anatomische Studien aus dem Gebiete der Kieferpathologie

1



4



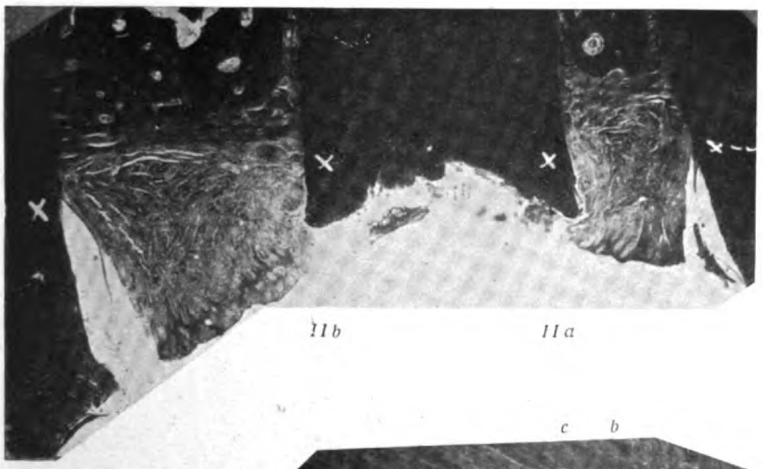

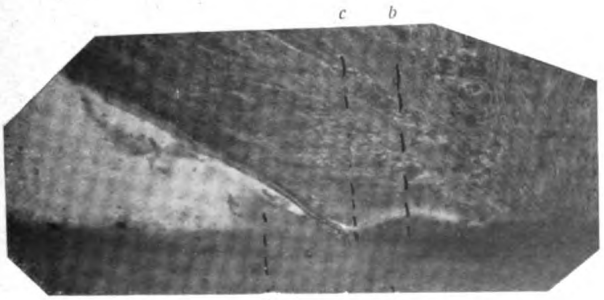

Kiefer 77

5

Digitized by Google
Original from UNIVERSITY OF MINNESOTA
Generated on 2019-10-18 15:46 GMT / http://hdl.handle.net/2027/umn.31951002762790j
Public Domain in the United States, Google-digitized / http://www.hathitrust.org/access_use#pd-us-google

Weski, Röntgenologisch-anatomische Studien aus dem Gebiete der Kieferpathologie

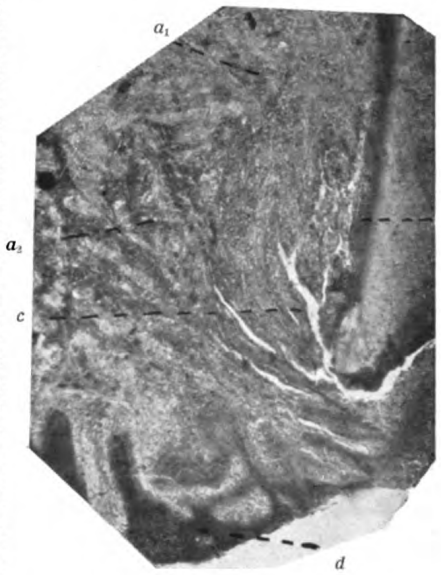

1

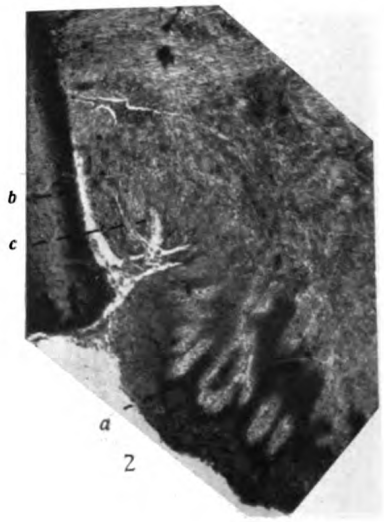

Kiefer 77



3

4

Verlag von Hermann Meusser, Berlin

Generated on 2019-10-18 15:46 GMT / http://hdl.handle.net/2027/umn.31951002762790j
Public Domain in the United States, Google-digitized / http://www.hathitrust.org/access_use#pd-us-google
Digitized by Google
Original from UNIVERSITY OF MINNESOTA

Weski, Röntgenologisch-anatomische Studien aus dem Gebiete der Kieferpathologie

1

2

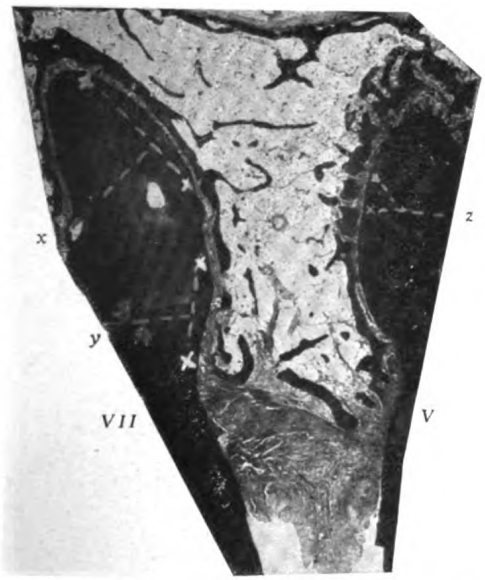

3

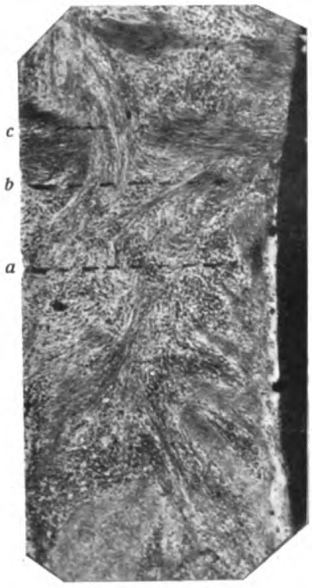

4

Kiefer 102

5



Verlag von Hermann Meusser, Berlin

Digitized by Google

Original from
UNIVERSITY OF MINNESOTA

Generated on 2019-10-18 15:46 GMT / http://hdl.handle.net/2027/umn.31951002762790j
Public Domain in the United States, Google-digitized / http://www.hathitrust.org/access_use#pd-us-google

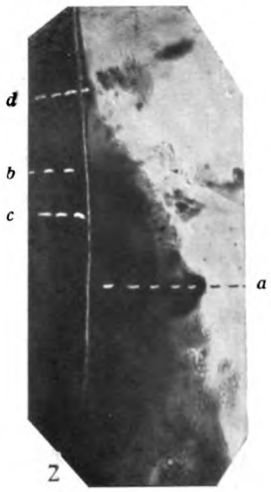

Kiefer 102

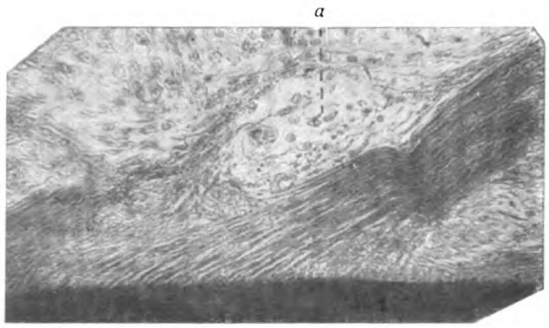

3



4

Generated on 2019-10-18 15:46 GMT / http://hdl.handle.net/2027/umn.31951002762790j
Public Domain in the United States, Google-digitized / http://www.hathitrust.org/access_use#pd-us-google
Digitized by Google
Original from UNIVERSITY OF MINNESOTA

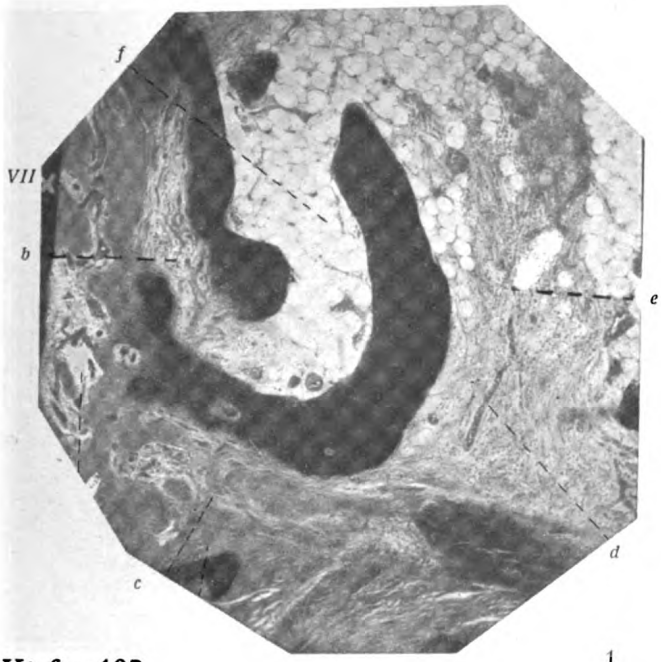

1

Kiefer 102

2

 Verlag von Hermann Meusser, Berli

Generated on 2019-10-18 15:46 GMT / http://hdl.handle.net/2027/umn.31951002762790j
Public Domain in the United States, Google-digitized / http://www.hathitrust.org/access_use#pd-us-google

Digitized by Google

Original from
UNIVERSITY OF MINNESOTA

Weski, Röntgenologisch-anatomische Studien aus dem Gebiete der Kieferpathologie

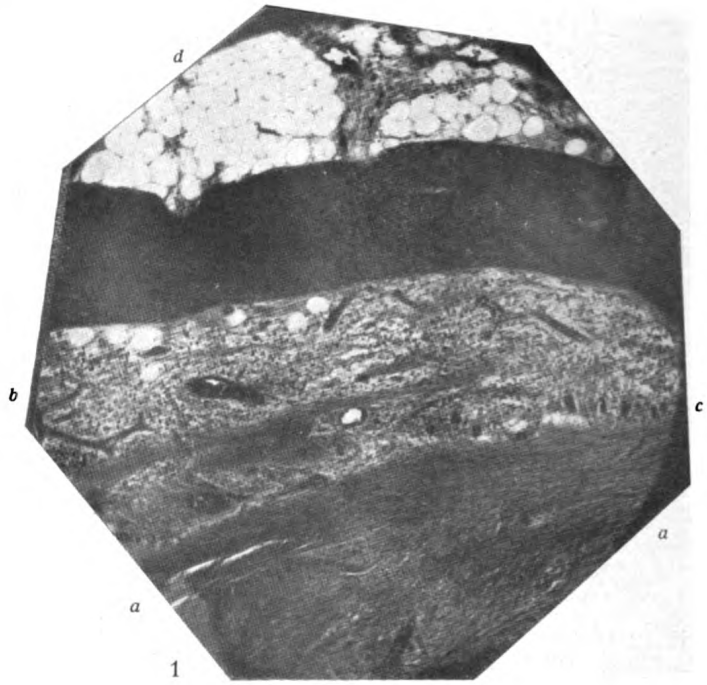

1

Kiefer 102

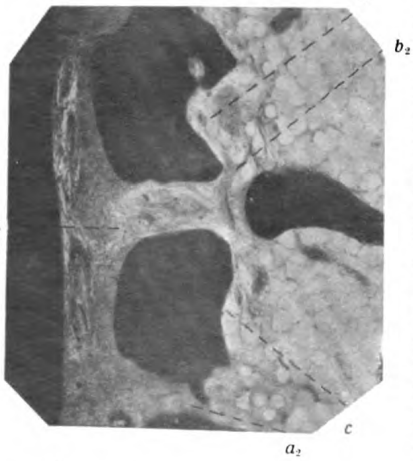

2

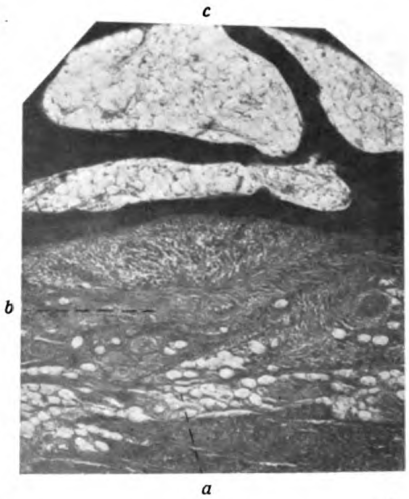

3

Kiefer 117

Verlag von Hermann Meusser, Berlin

Digitized by Google
Original from UNIVERSITY OF MINNESOTA
Generated on 2019-10-18 15:46 GMT / http://hdl.handle.net/2027/umn.31951002762790j
Public Domain in the United States, Google-digitized / http://www.hathitrust.org/access_use#pd-us-google

Weski, Röntgenologisch-anatomische Studien aus dem Gebiete der Kieferpathologie

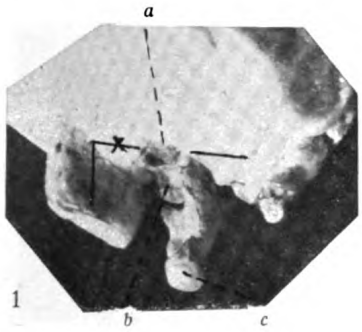

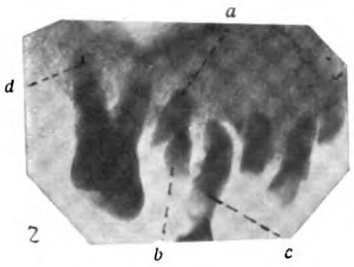

Kiefer 117

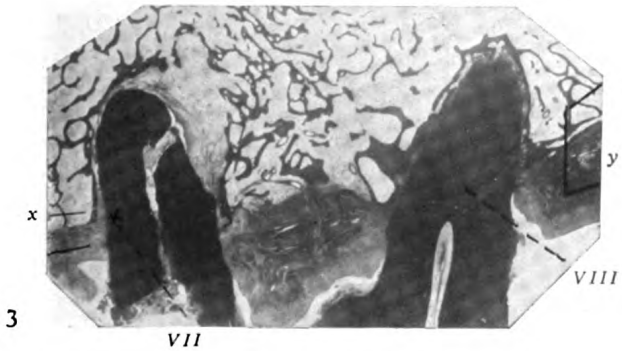

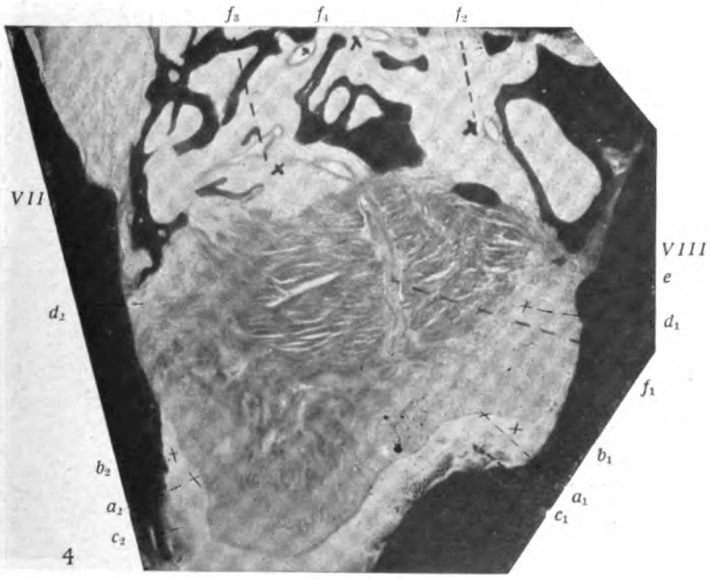

Digitized by Google
Original from UNIVERSITY OF MINNESOTA
Generated on 2019-10-18 15:46 GMT / http://hdl.handle.net/2027/umn.31951002762790j
Public Domain in the United States, Google-digitized / http://www.hathitrust.org/access_use#pd-us-google

Weski, Röntgenologisch-anatomische Studien aus dem Gebiete der Kieferpathologie

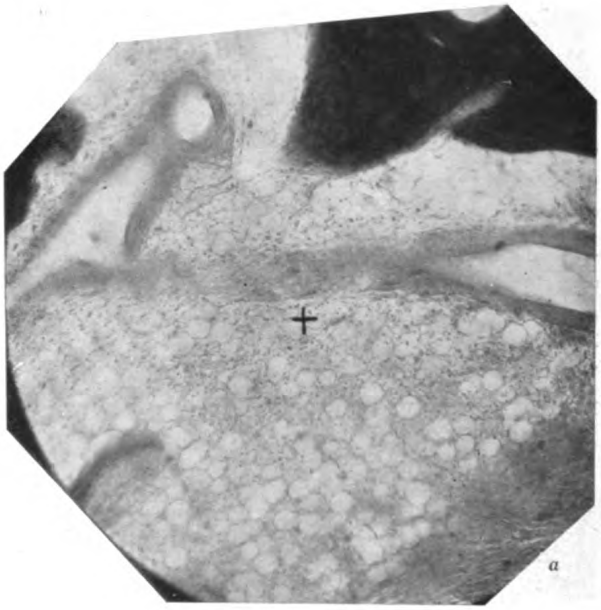

1

Kiefer 117

2

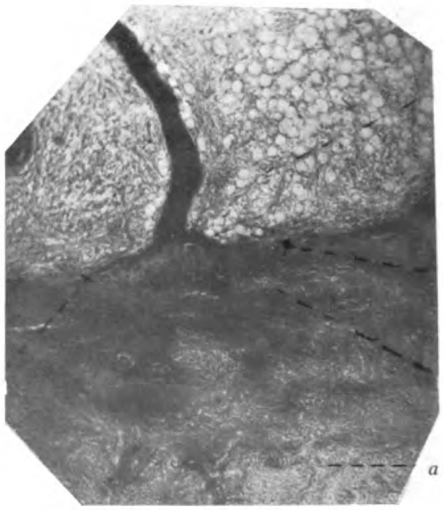

4

3

Verlag von Hermann Meusser, Berlin

Generated on 2019-10-18 15:46 GMT / http://hdl.handle.net/2027/umn.31951002762790j
Public Domain in the United States, Google-digitized / http://www.hathitrust.org/access_use#pd-us-google
Digitized by Google
Original from UNIVERSITY OF MINNESOTA

Weski, Röntgenologisch-anatomische Studien aus dem Gebiete der Kieferpathologie

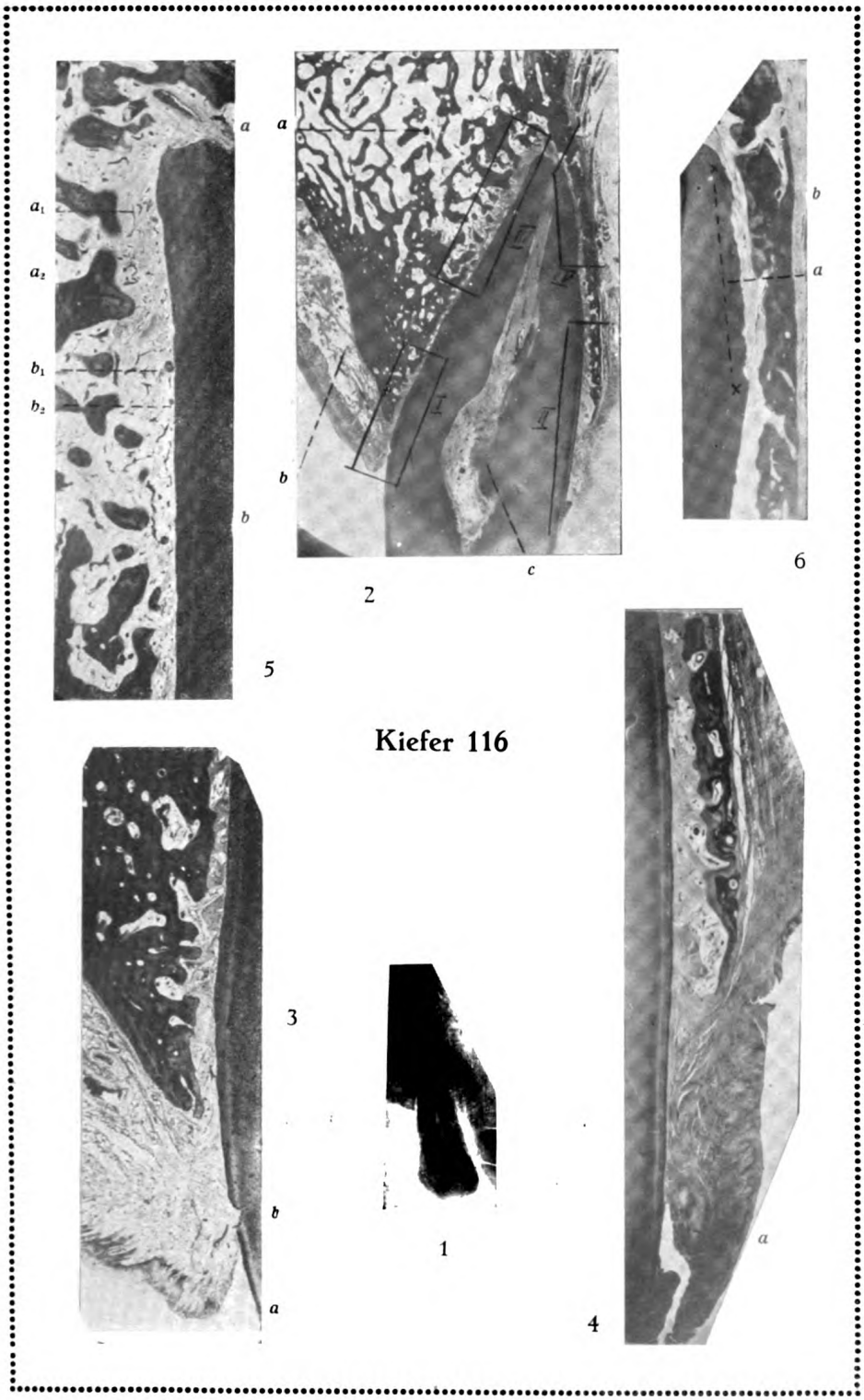

Digitized by Google
Original from UNIVERSITY OF MINNESOTA
Generated on 2019-10-18 15:46 GMT / http://hdl.handle.net/2027/umn.31951002762790j
Public Domain in the United States, Google-digitized / http://www.hathitrust.org/access_use#pd-us-google

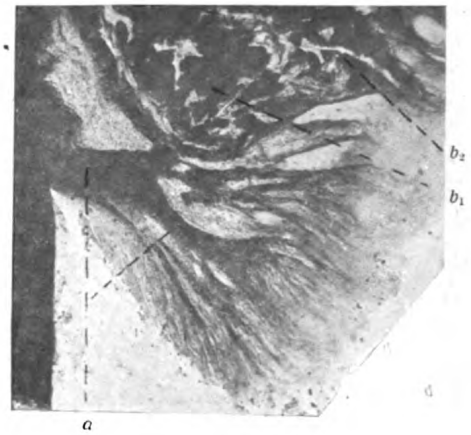

1

Kiefer 116

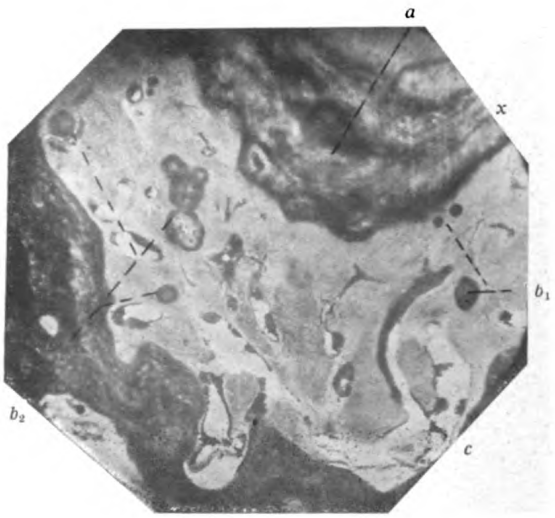

2

Generated on 2019-10-18 15:46 GMT / http://hdl.handle.net/2027/umn.31951002762790j
Public Domain in the United States, Google-digitized / http://www.hathitrust.org/access_use#pd-us-google
Digitized by Google
Original from UNIVERSITY OF MINNESOTA

1

Kiefer 116

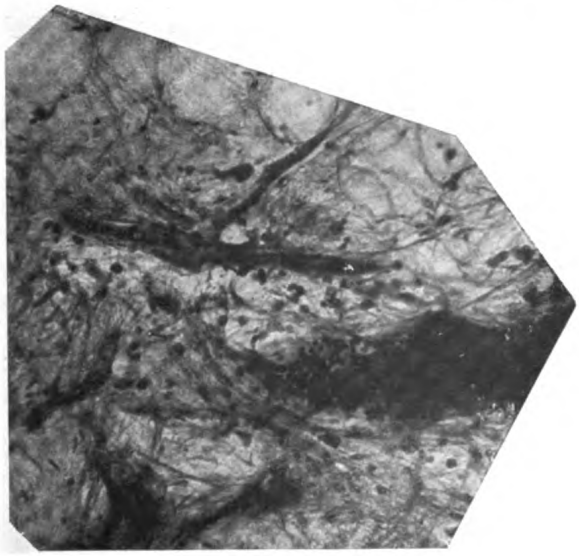

2

Verlag von Hermann Meusser, Berlin

Digitized by Google

Original from
UNIVERSITY OF MINNESOTA

Generated on 2019-10-18 15:46 GMT / http://hdl.handle.net/2027/umn.31951002762790j
Public Domain in the United States, Google-digitized / http://www.hathitrust.org/access_use#pd-us-google

Weski, Röntgenologisch-anatomische Studien aus dem Gebiete der Kieferpathologie

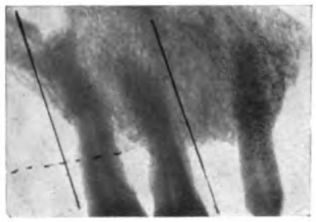

1

2

Kiefer 52

3

4

Verlag von Hermann Meusser, Berlin

Generated on 2019-10-18 15:46 GMT / http://hdl.handle.net/2027/umn.31951002762790j
Public Domain in the United States, Google-digitized / http://www.hathitrust.org/access_use#pd-us-google
Digitized by Google
Original from UNIVERSITY OF MINNESOTA

Weski, Röntgenologisch-anatomische Studien aus dem Gebiete der Kieferpathologie

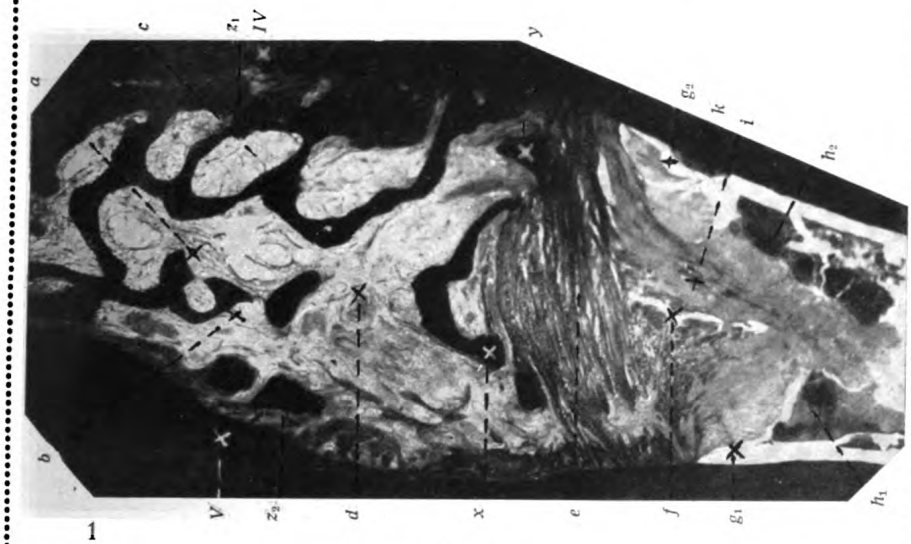

1

Kiefer 52

2

Generated on 2019-10-18 15:46 GMT / http://hdl.handle.net/2027/umn.31951002762790j
Public Domain in the United States, Google-digitized / http://www.hathitrust.org/access_use#pd-us-google
Digitized by Google
Original from UNIVERSITY OF MINNESOTA

Weski, Röntgenologisch-anatomische Studien aus dem Gebiete der Kieferpathologie

1

Kiefer 52

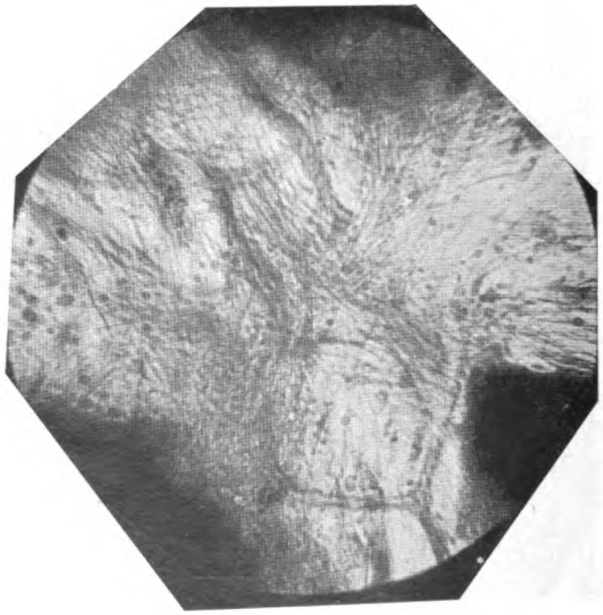

2

Verlag von Hermann Meusser, Berlin

Digitized by Google
Original from UNIVERSITY OF MINNESOTA
Generated on 2019-10-18 15:46 GMT / http://hdl.handle.net/2027/umn.31951002762790j
Public Domain in the United States, Google-digitized / http://www.hathitrust.org/access_use#pd-us-google

1

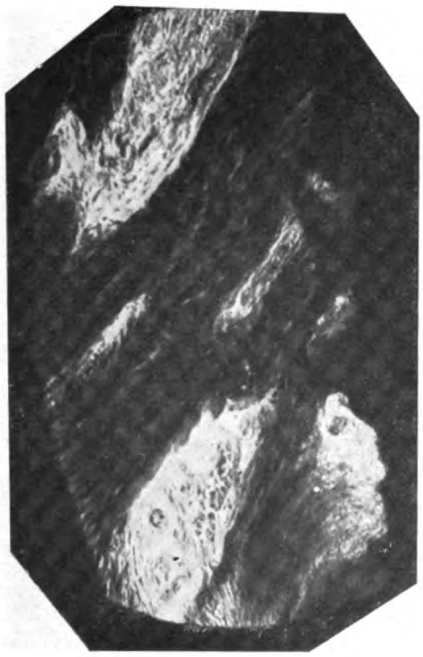

Kiefer 52

2

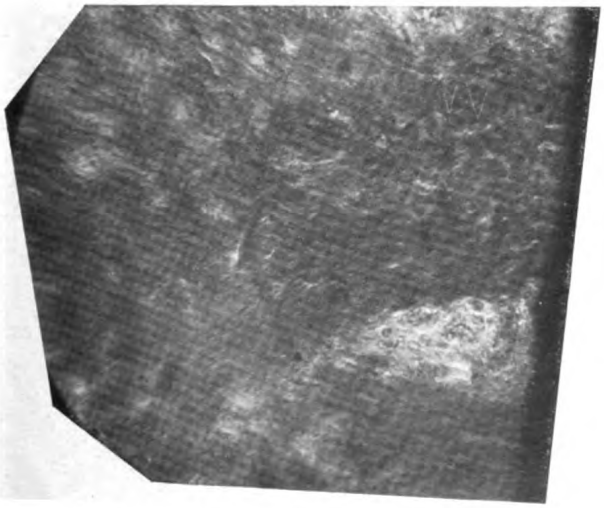

Generated on 2019-10-18 15:46 GMT / http://hdl.handle.net/2027/umn.31951002762790j
Public Domain in the United States, Google-digitized / http://www.hathitrust.org/access_use#pd-us-google
Digitized by Google
Original from UNIVERSITY OF MINNESOTA

Weski, Röntgenologisch-anatomische Studien aus dem Gebiete der Kieferpathologie

1

2

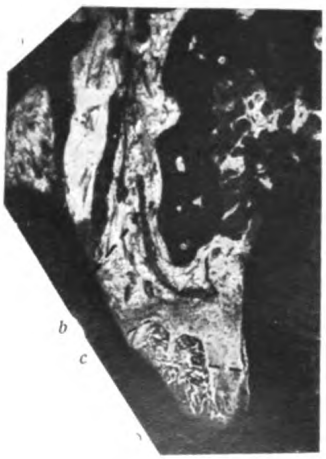

5

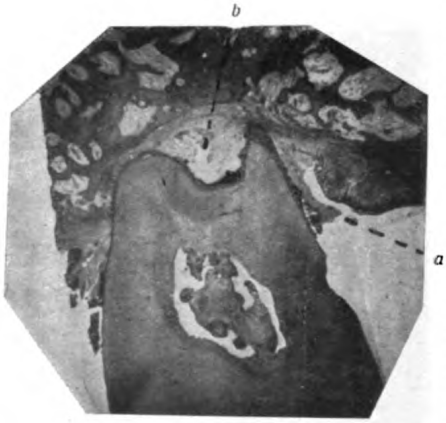

3

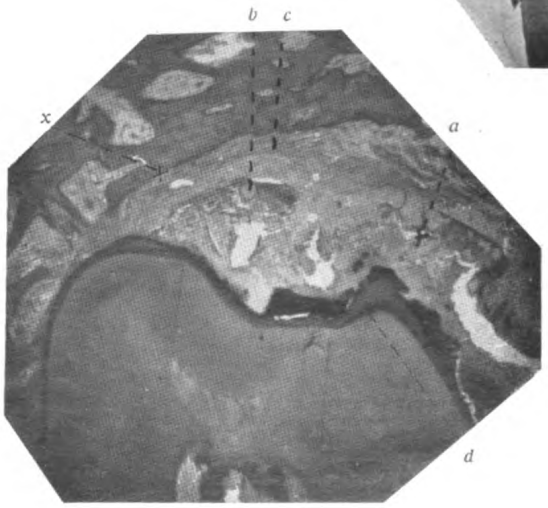

4

Kiefer 7

Verlag von Hermann Meusser, Berlin

Generated on 2019-10-18 15:46 GMT / http://hdl.handle.net/2027/umn.31951002762790j
Public Domain in the United States, Google-digitized / http://www.hathitrust.org/access_use#pd-us-google
Digitized by Google
Original from UNIVERSITY OF MINNESOTA

Weski, Röntgenologisch-anatomische Studien aus dem Gebiete der Kieferpathologie

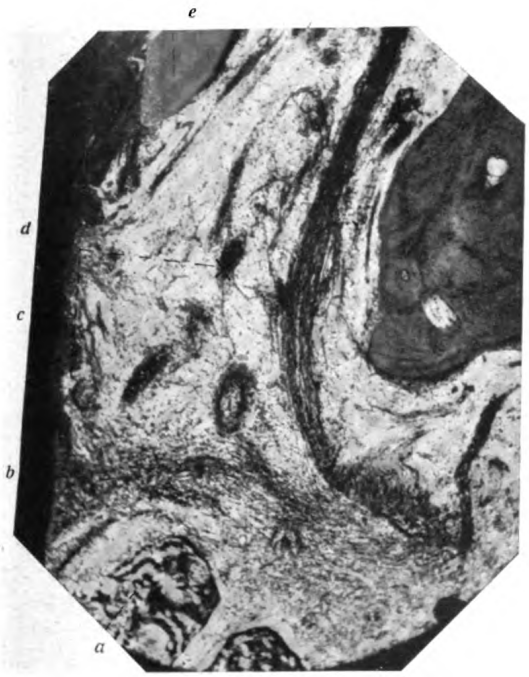

1

Kiefer 7

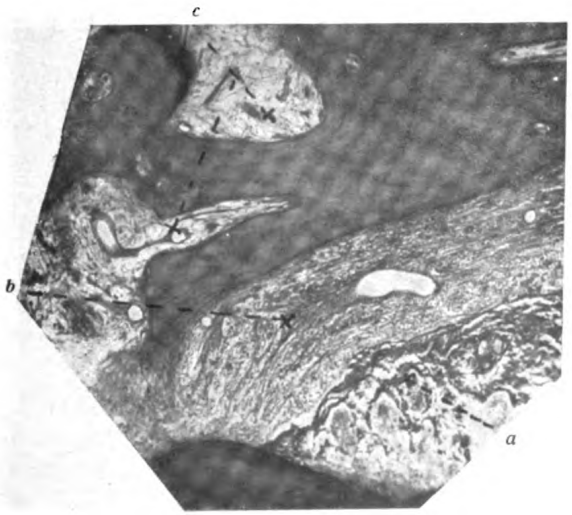

2

Verlag von Hermann Meusser, Berlin

Digitized by Google
Original from UNIVERSITY OF MINNESOTA
Generated on 2019-10-18 15:46 GMT / http://hdl.handle.net/2027/umn.31951002762790j
Public Domain in the United States, Google-digitized / http://www.hathitrust.org/access_use#pd-us-google

Weski, Röntgenologisch-anatomische Studien aus dem Gebiete der Kieferpathologie

Kiefer 7

1

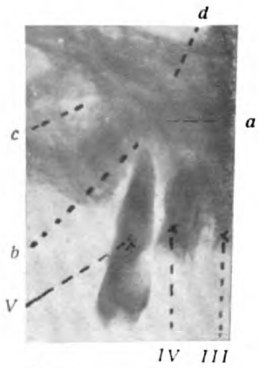

2

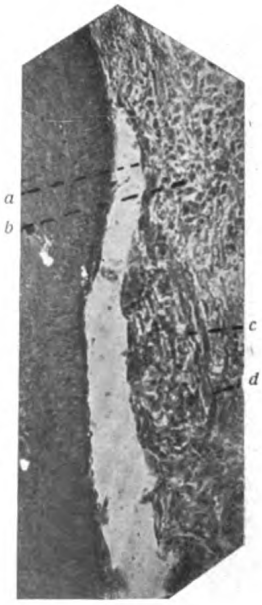

Kiefer 75

3

Verlag von Hermann Meusser, Berlin

Digitized by Google
Original from UNIVERSITY OF MINNESOTA
Generated on 2019-10-18 15:46 GMT / http://hdl.handle.net/2027/umn.31951002762790j
Public Domain in the United States, Google-digitized / http://www.hathitrust.org/access_use#pd-us-google

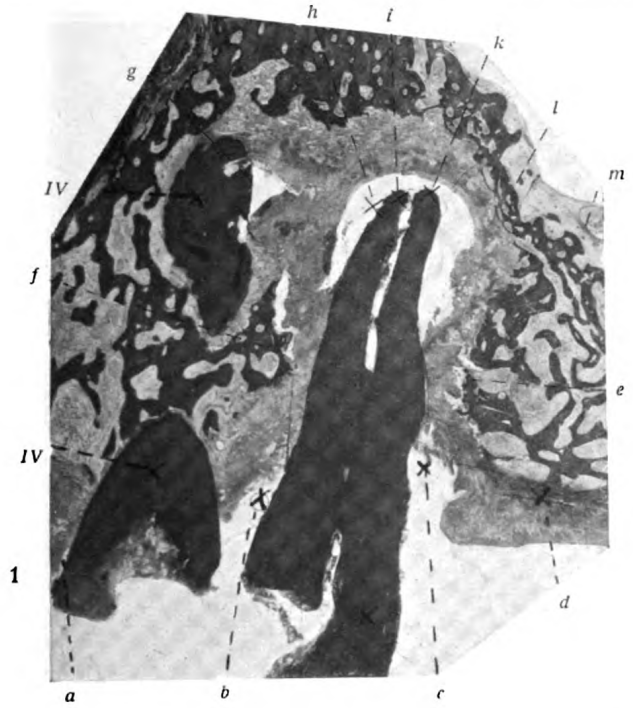

Kiefer 75

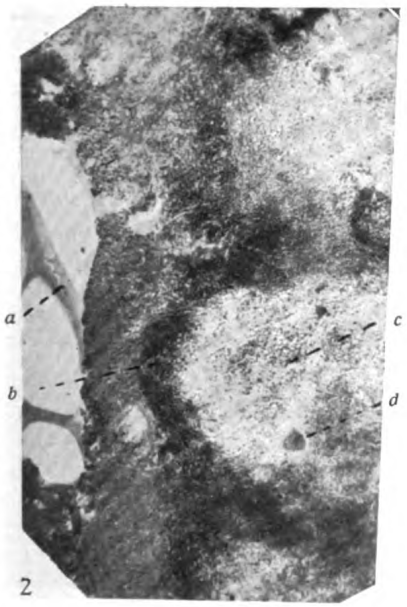

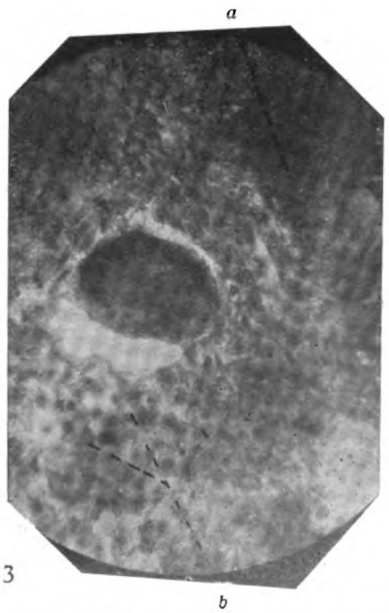

Verlag von Hermann Meusser, Berlin

Digitized by Google

Original from
UNIVERSITY OF MINNESOTA

Generated on 2019-10-18 15:46 GMT / http://hdl.handle.net/2027/umn.31951002762790j
Public Domain in the United States, Google-digitized / http://www.hathitrust.org/access_use#pd-us-google

Weski, Röntgenologisch-anatomische Studien aus dem Gebiete der Kieferpathologie

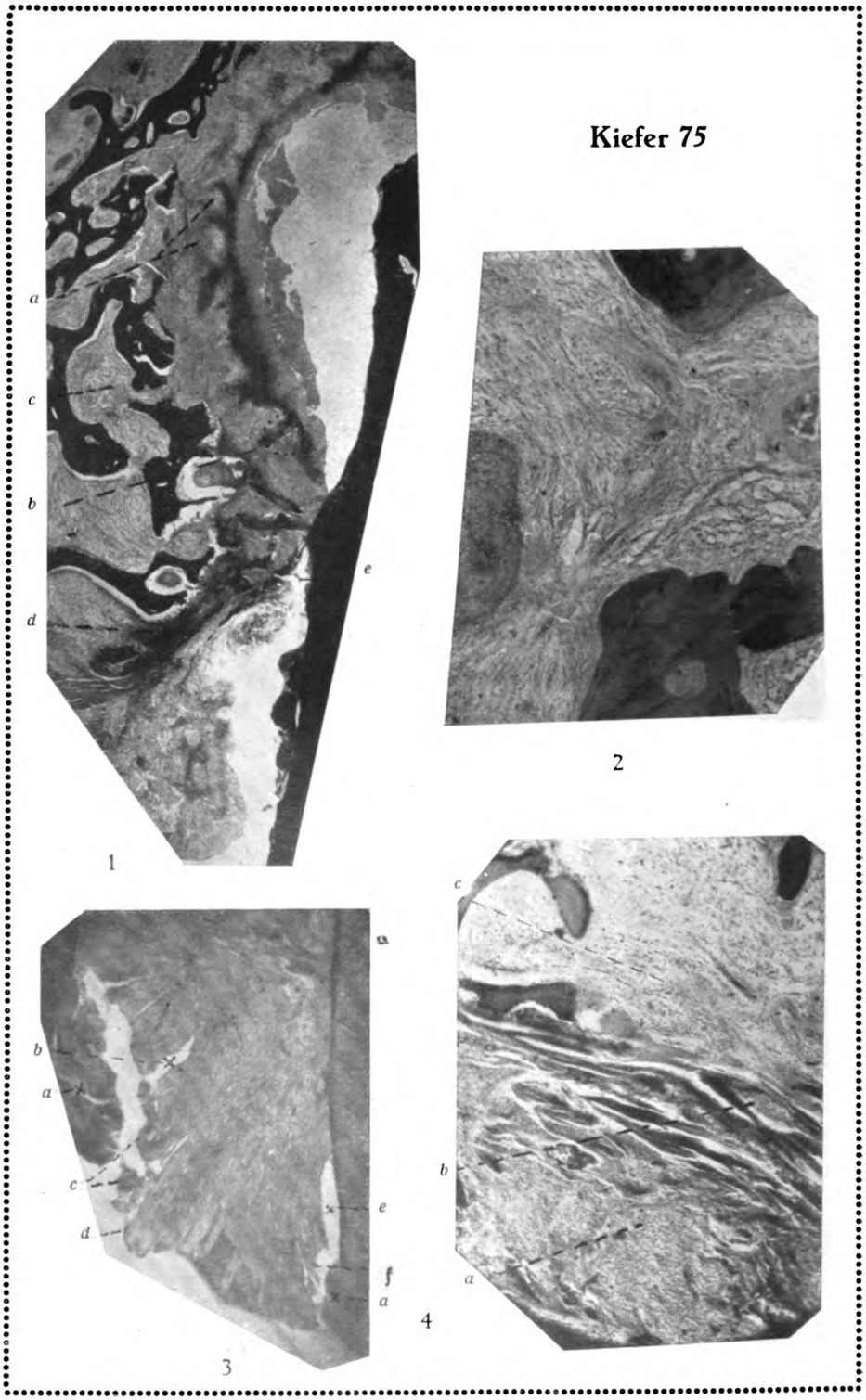

Verlag von Hermann Meusser, Berlin

Digitized by Google
Original from UNIVERSITY OF MINNESOTA
Generated on 2019-10-18 15:46 GMT / http://hdl.handle.net/2027/umn.31951002762790j
Public Domain in the United States, Google-digitized / http://www.hathitrust.org/access_use#pd-us-google

Weski, Röntgenologisch-anatomische Studien aus dem Gebiete der Kieferpathologie

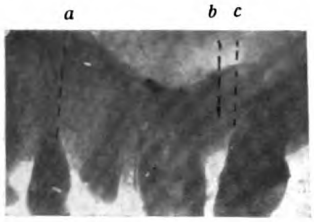

1

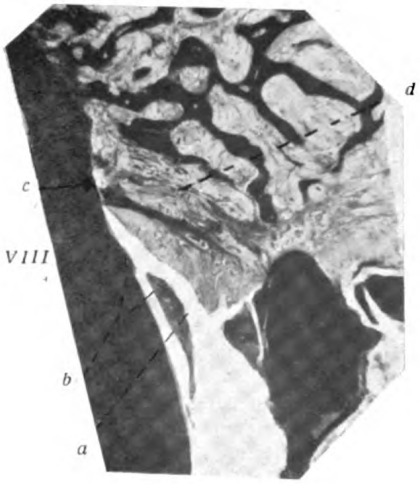

2

Kiefer 32

3

4

Verlag von Hermann Meusser, Berlin

Digitized by Google

Original from
UNIVERSITY OF MINNESOTA

Generated on 2019-10-18 15:46 GMT / http://hdl.handle.net/2027/umn.31951002762790j
Public Domain in the United States, Google-digitized / http://www.hathitrust.org/access_use#pd-us-google

Weski, Röntgenologisch-anatomische Studien aus dem Gebiete der Kieferpathologie

1

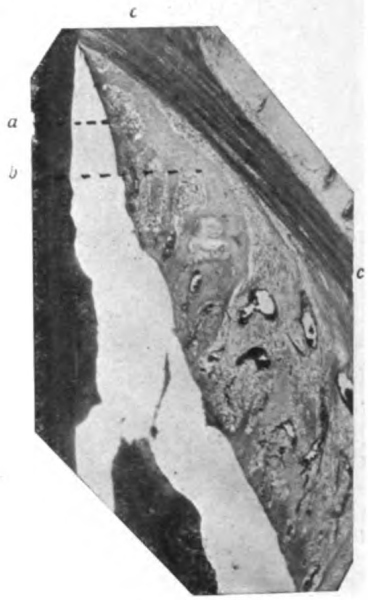

2

Kiefer 32

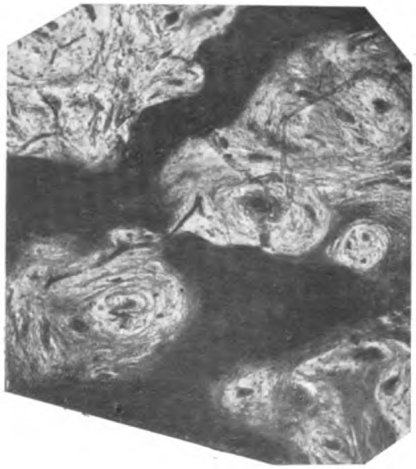

3

Verlag von Hermann Meusser, Berlin

Digitized by Google
Original from UNIVERSITY OF MINNESOTA
Generated on 2019-10-18 15:46 GMT / http://hdl.handle.net/2027/umn.31951002762790j
Public Domain in the United States, Google-digitized / http://www.hathitrust.org/access_use#pd-us-google

Kiefer 32

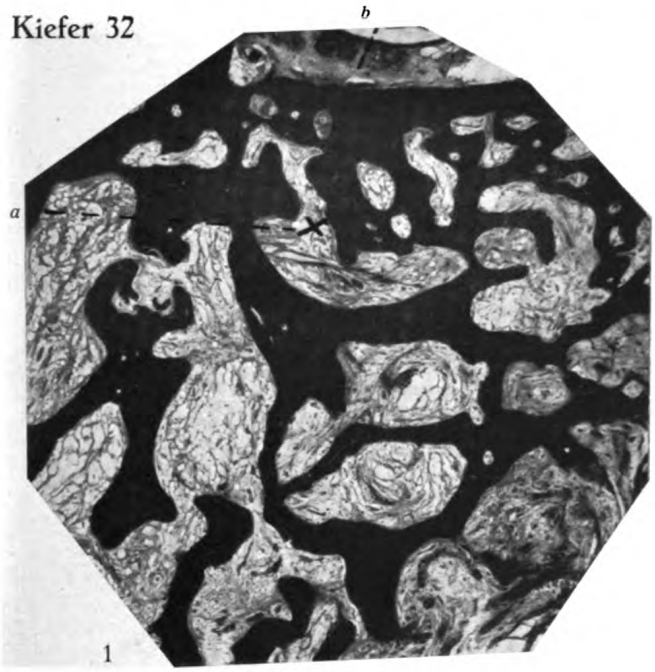

1

2

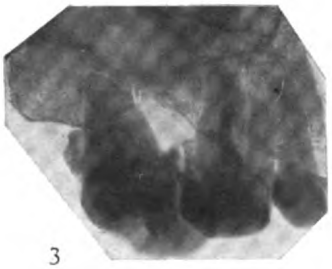

3

Kiefer 105

4

Generated on 2019-10-18 15:46 GMT / http://hdl.handle.net/2027/umn.31951002762790j
Public Domain in the United States, Google-digitized / http://www.hathitrust.org/access_use#pd-us-google
Digitized by Google
Original from
UNIVERSITY OF MINNESOTA

1

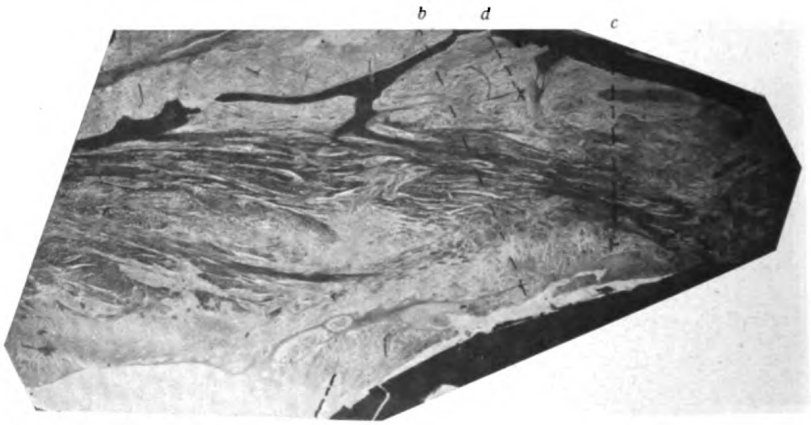

2

Kiefer 105

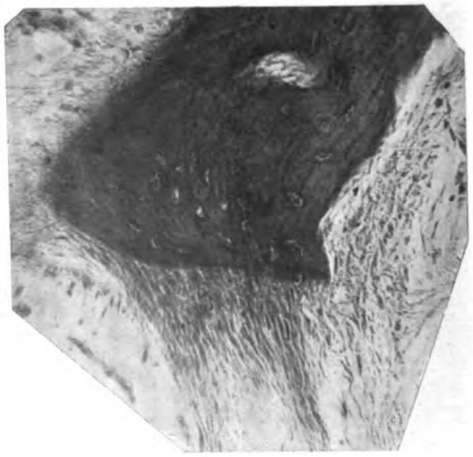

3

Verlag von Hermann Meusser, Berlin

Digitized by Google
Original from UNIVERSITY OF MINNESOTA
Generated on 2019-10-18 15:46 GMT / http://hdl.handle.net/2027/umn.31951002762790j
Public Domain in the United States, Google-digitized / http://www.hathitrust.org/access_use#pd-us-google

1

2

3

Kiefer 35

Digitized by Google
Original from UNIVERSITY OF MINNESOTA
Generated on 2019-10-18 15:46 GMT / http://hdl.handle.net/2027/umn.31951002762790j
Public Domain in the United States, Google-digitized / http://www.hathitrust.org/access_use#pd-us-google

Weski, Röntgenologisch-anatomische Studien aus dem Gebiete der Kieferpathologie

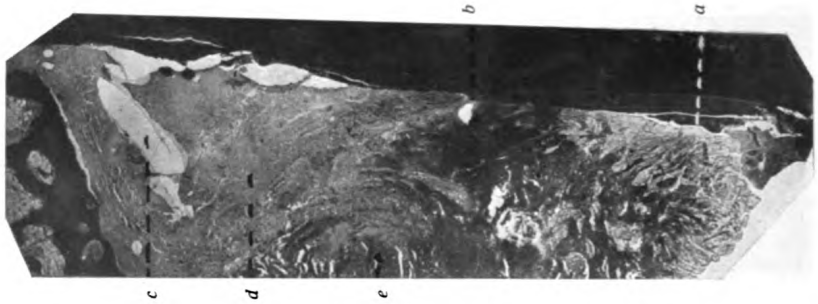

1

Kiefer 35

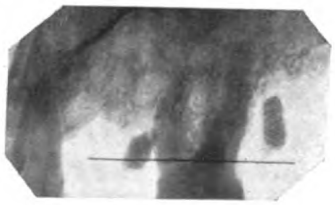

2

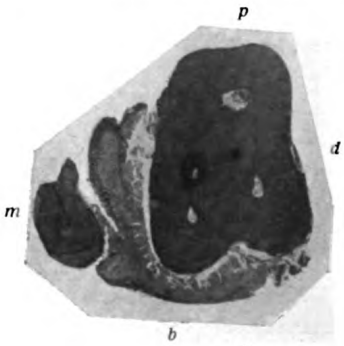

3

Kiefer 98

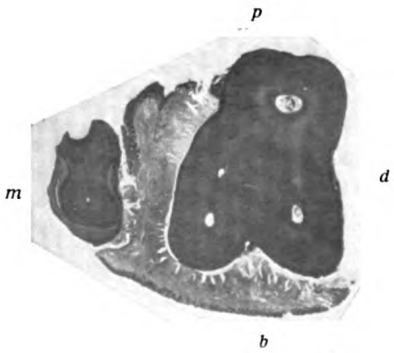

4

5

Verlag von Hermann Meusser, Berlin

Digitized by Google
Original from UNIVERSITY OF MINNESOTA
Generated on 2019-10-18 15:46 GMT / http://hdl.handle.net/2027/umn.31951002762790j
Public Domain in the United States, Google-digitized / http://www.hathitrust.org/access_use#pd-us-google

Weski, Röntgenologisch-anatomische Studien aus dem Gebiete der Kieferpathologie

Kiefer 98

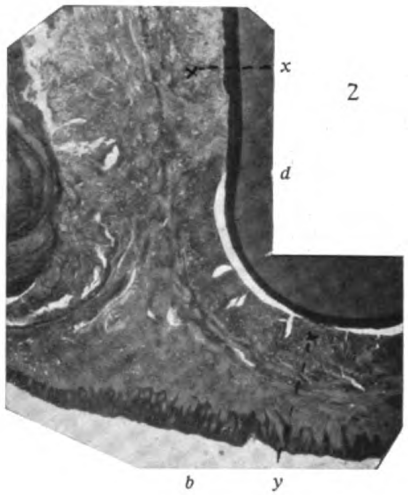

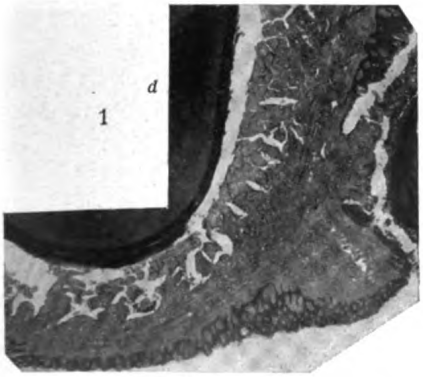



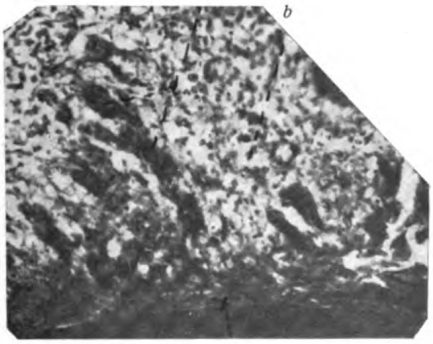

Verlag von Hermann Meusser, Berlin

Generated on 2019-10-18 15:46 GMT / http://hdl.handle.net/2027/umn.31951002762790j
Public Domain in the United States, Google-digitized / http://www.hathitrust.org/access_use#pd-us-google
Digitized by Google
Original from
UNIVERSITY OF MINNESOTA

Weski, Röntgenologisch-anatomische Studien aus dem Gebiete der Kieferpathologie

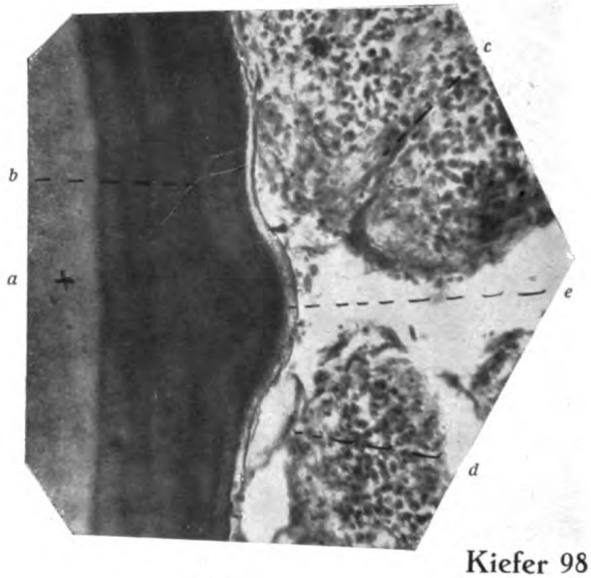

Kiefer 98

1

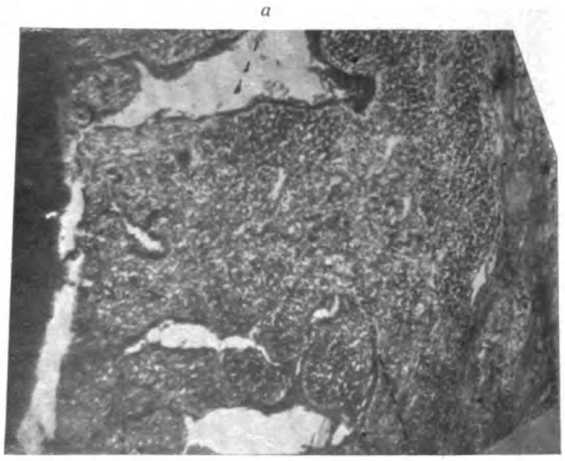

2

Digitized by Google
Original from UNIVERSITY OF MINNESOTA
Generated on 2019-10-18 15:46 GMT / http://hdl.handle.net/2027/umn.31951002762790j
Public Domain in the United States, Google-digitized / http://www.hathitrust.org/access_use#pd-us-google

Weski, Röntgenologisch-anatomische Studien aus dem Gebiete der Kieferpathologie

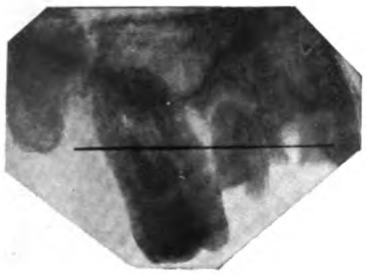

1

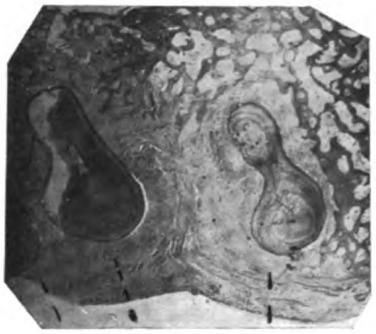

2

Kiefer 108

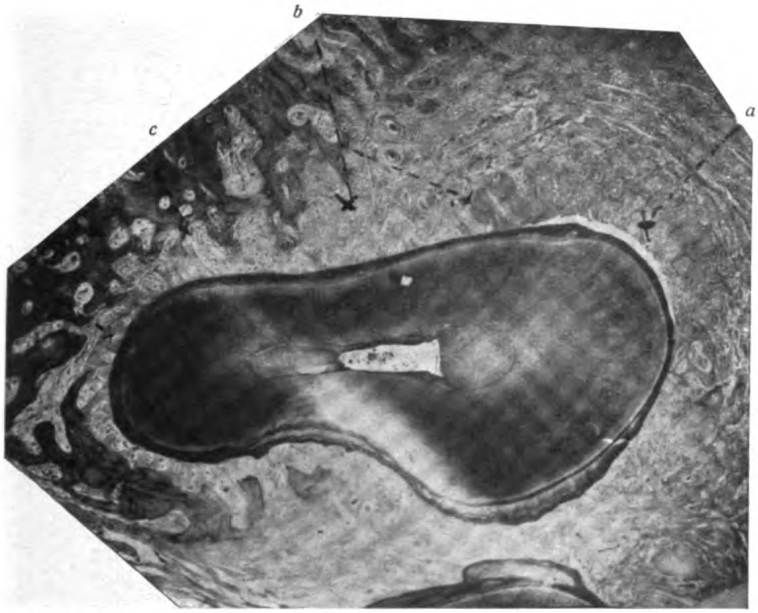

3

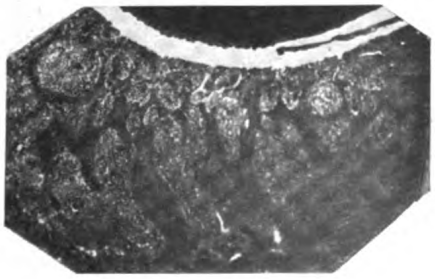

4

Digitized by Google
Original from UNIVERSITY OF MINNESOTA
Generated on 2019-10-18 15:46 GMT / http://hdl.handle.net/2027/umn.31951002762790j
Public Domain in the United States, Google-digitized / http://www.hathitrust.org/access_use#pd-us-google

Weski, Röntgenologisch-anatomische Studien aus dem Gebiete der Kieferpathologie

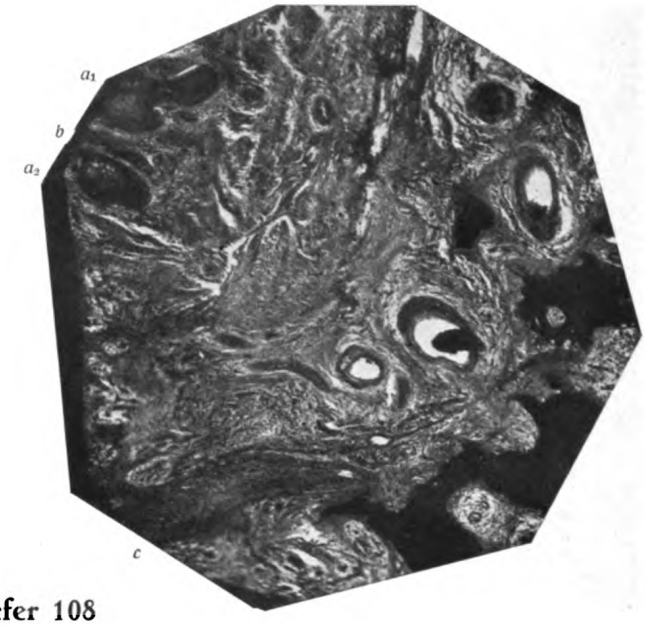

1

Kiefer 108

2

Digitized by Google
Original from UNIVERSITY OF MINNESOTA
Generated on 2019-10-18 15:46 GMT / http://hdl.handle.net/2027/umn.31951002762790j
Public Domain in the United States, Google-digitized / http://www.hathitrust.org/access_use#pd-us-google

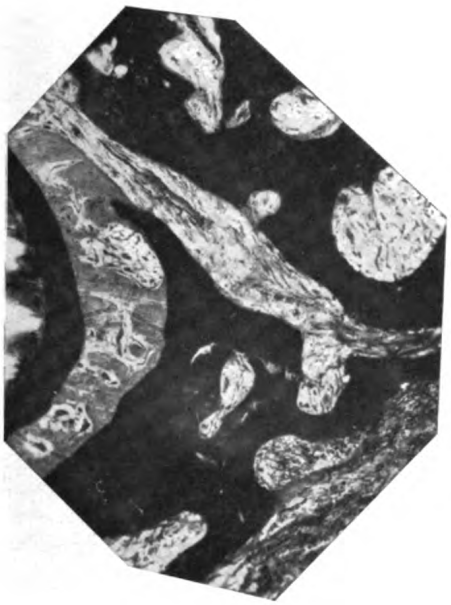

1

Kiefer 108

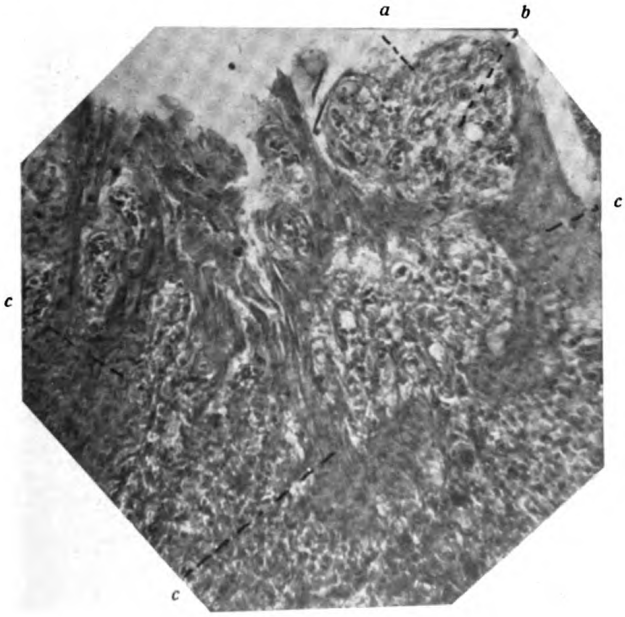

2

 Verlag von Hermann Meusser, Berlin

Generated on 2019-10-18 15:46 GMT / http://hdl.handle.net/2027/umn.31951002762790j
Public Domain in the United States, Google-digitized / http://www.hathitrust.org/access_use#pd-us-google

Digitized by Google

Original from
UNIVERSITY OF MINNESOTA

Weski, Röntgenologisch-anatomische Studien aus dem Gebiete der Kieferpathologie

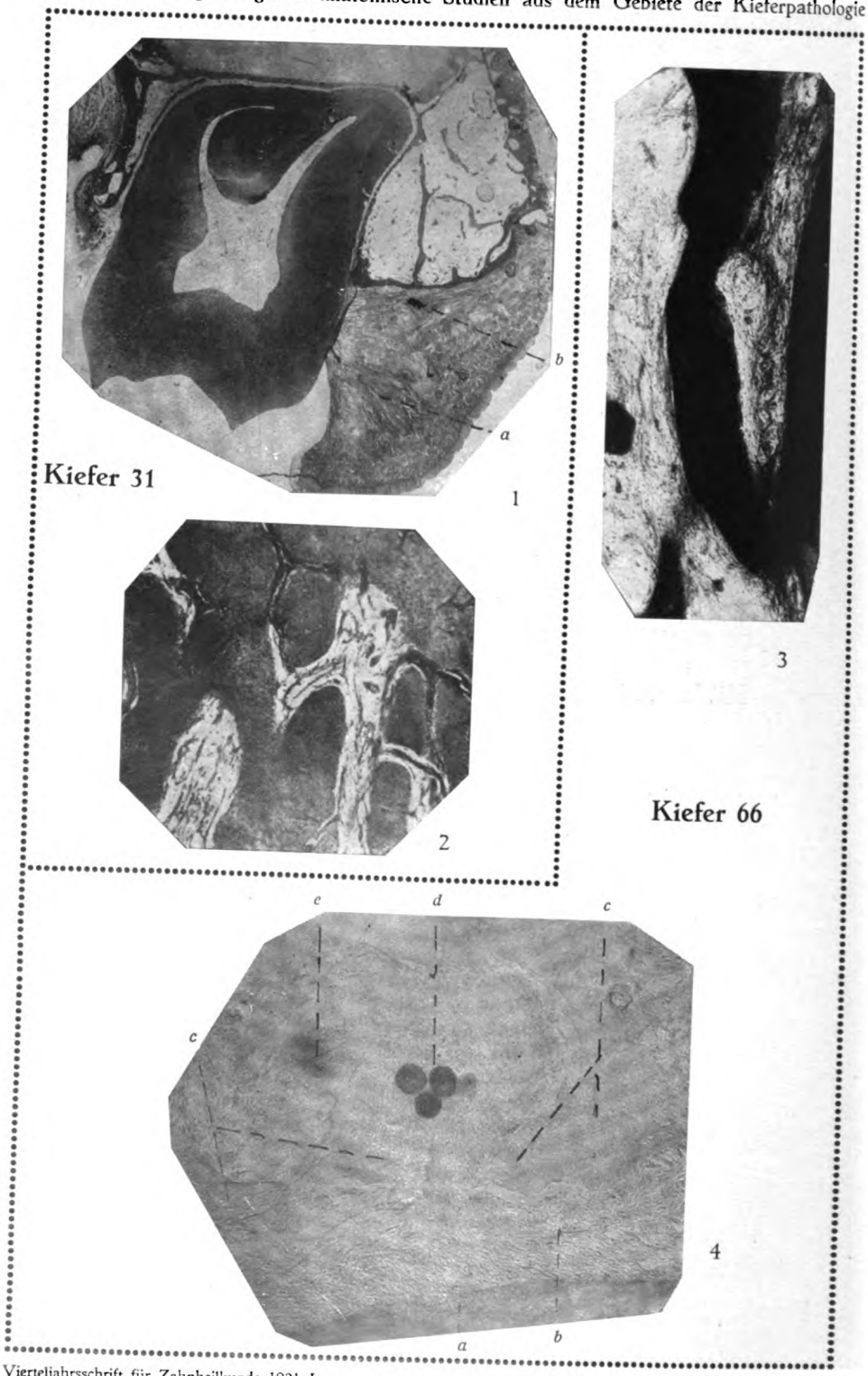

Verlag von Hermann Meusser, Berlin

Digitized by Google
Original from UNIVERSITY OF MINNESOTA
Generated on 2019-10-18 15:47 GMT / http://hdl.handle.net/2027/umn.31951002762790j
Public Domain in the United States, Google-digitized / http://www.hathitrust.org/access_use#pd-us-google

Weski, Röntgenologisch-anatomische Studien aus dem Gebiete der Kieferpathologie

Kiefer 81

1

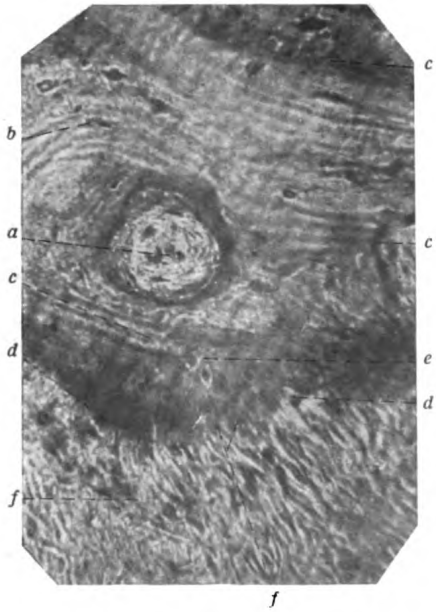

2

Verlag von Hermann Meusser, Berlin

Generated on 2019-10-18 15:46 GMT / http://hdl.handle.net/2027/umn.31951002762790j
Public Domain in the United States, Google-digitized / http://www.hathitrust.org/access_use#pd-us-google
Digitized by Google
Original from
UNIVERSITY OF MINNESOTA

Weski, Röntgenologisch-anatomische Studien aus dem Gebiete der Kieferpathologie

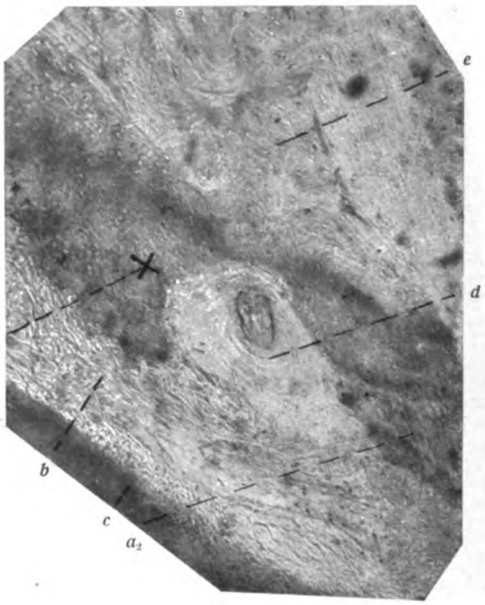

1

Kiefer 81

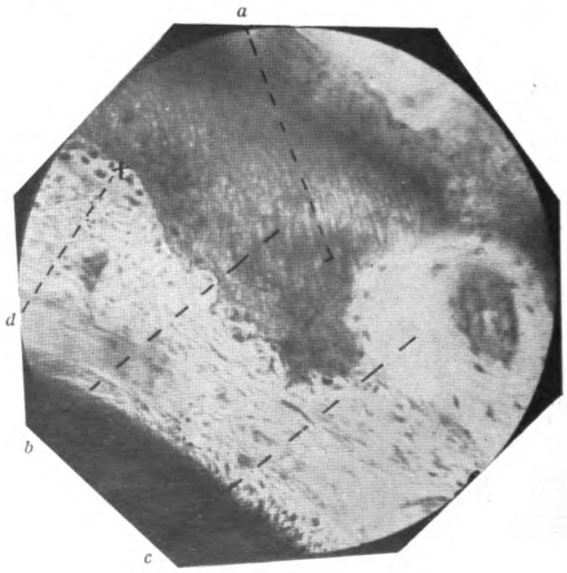

2

Verlag von Hermann Meusser, Berlin

Digitized by Google
Original from UNIVERSITY OF MINNESOTA
Generated on 2019-10-18 15:46 GMT / http://hdl.handle.net/2027/umn.31951002762790j
Public Domain in the United States, Google-digitized / http://www.hathitrust.org/access_use#pd-us-google

Weski, Röntgenologisch-anatomische Studien aus dem Gebiete der Kieferpathologie

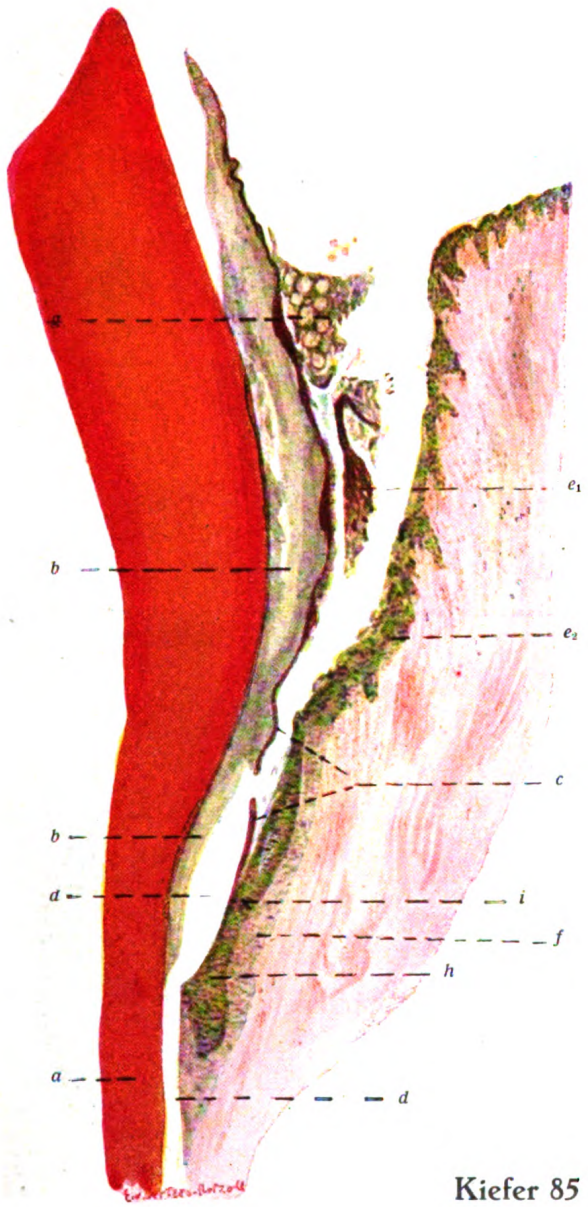

Kiefer 85

Verlag von Hermann Meusser, Berlin

Digitized by Google

Original from
UNIVERSITY OF MINNESOTA

Generated on 2019-10-18 15:46 GMT / http://hdl.handle.net/2027/umn.31951002762790j
Public Domain in the United States, Google-digitized / http://www.hathitrust.org/access_use#pd-us-google

Weski, Röntgenologisch-anatomische Studien aus dem Gebiete der Kieferpathologie

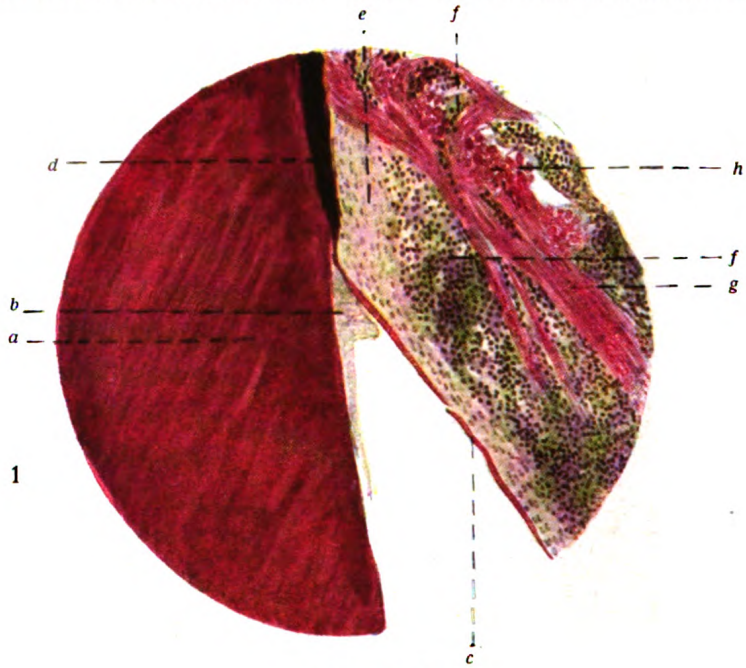

Kiefer 77

Kiefer 23

Verlag von Hermann Meusser, Berlin

Digitized by Google
Original from UNIVERSITY OF MINNESOTA
Generated on 2019-10-18 15:46 GMT / http://hdl.handle.net/2027/umn.31951002762790j
Public Domain in the United States, Google-digitized / http://www.hathitrust.org/access_use#pd-us-google

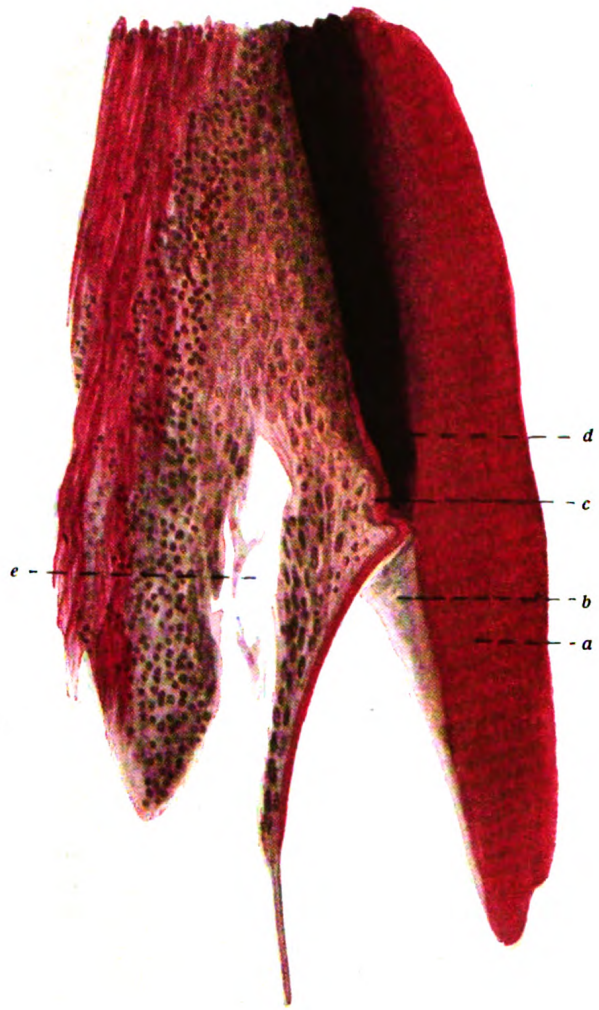

Kiefer 77

Verlag von Hermann Meusser, Berlin

Generated on 2019-10-18 15:46 GMT / http://hdl.handle.net/2027/umn.31951002762790j
Public Domain in the United States, Google-digitized / http://www.hathitrust.org/access_use#pd-us-google

Digitized by Google

Original from
UNIVERSITY OF MINNESOTA

Weski, Röntgenologisch-anatomische Studien aus dem Gebiete der Kieferpathologie

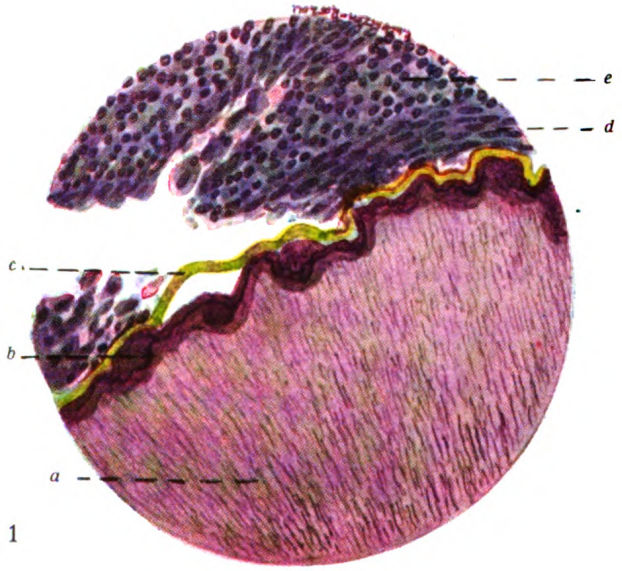

Kiefer 33

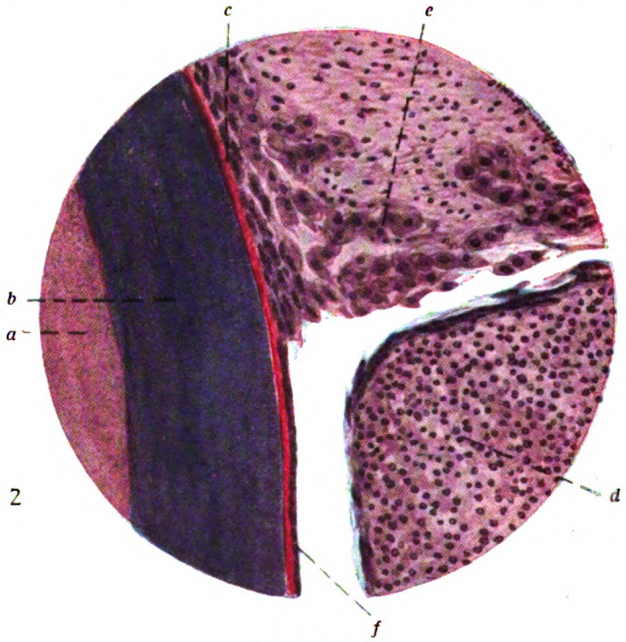

Kiefer 98

Verlag von Hermann Meusser, Berlin

Generated on 2019-10-18 15:46 GMT / http://hdl.handle.net/2027/umn.31951002762790j
Public Domain in the United States, Google-digitized / http://www.hathitrust.org/access_use#pd-us-google
Digitized by Google
Original from UNIVERSITY OF MINNESOTA

Weski, Röntgenologisch-anatomische Studien aus dem Gebiete der Kieferpathologie

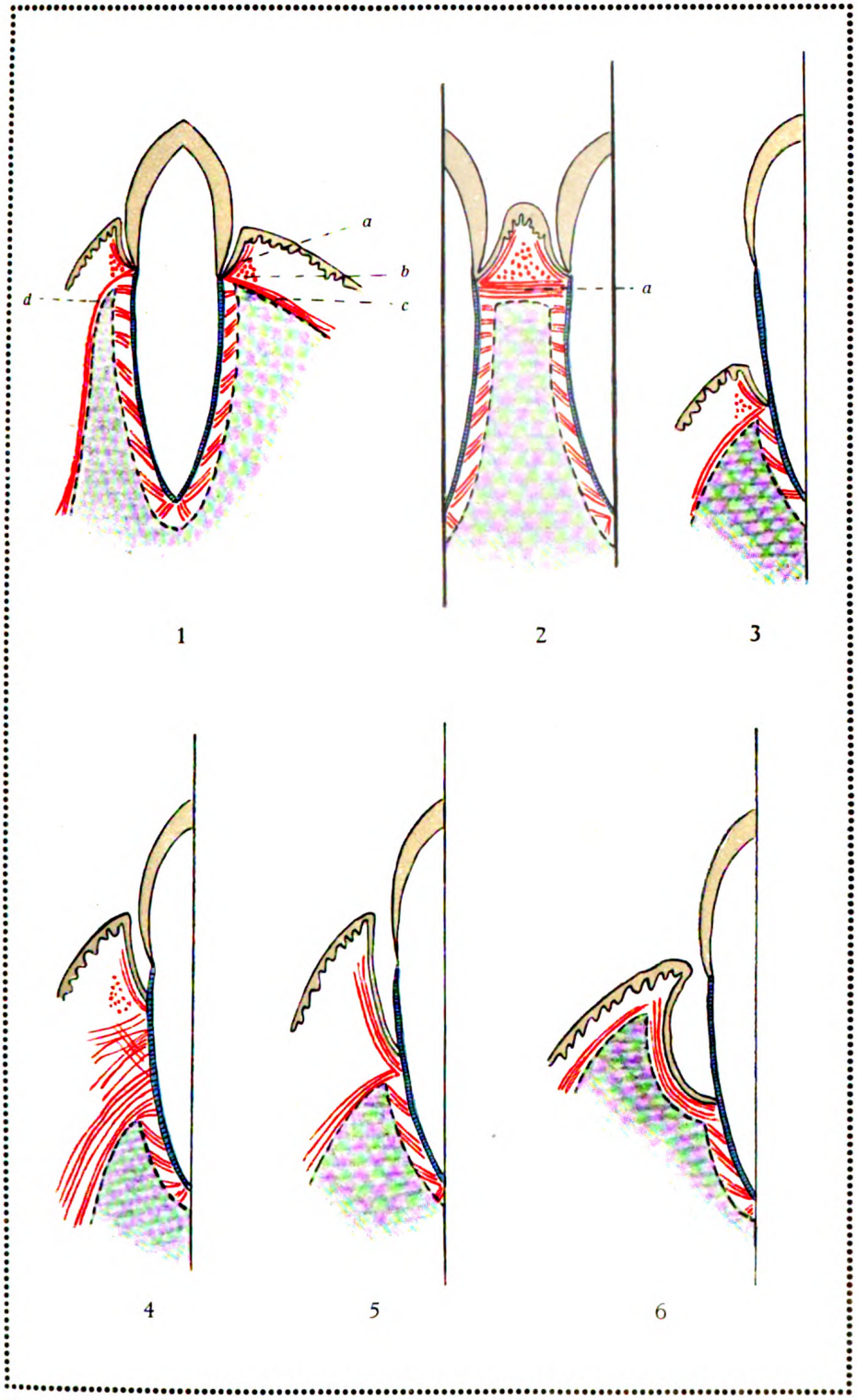

Verlag von Hermann Meusser, Berlin

Digitized by Google
Original from UNIVERSITY OF MINNESOTA
Generated on 2019-10-18 15:46 GMT / http://hdl.handle.net/2027/umn.31951002762790j
Public Domain in the United States, Google-digitized / http://www.hathitrust.org/access_use#pd-us-google

Generated on 2019-10-18 15:47 GMT / http://hdl.handle.net/2027/umn.31951002762790j
Public Domain in the United States, Google-digitized / http://www.hathitrust.org/access_use#pd-us-google
Digitized by Google
Original from
UNIVERSITY OF MINNESOTA

ÜBER DIE BEWÄHRUNG GEGOSSENER METALL-FÜLLUNGEN IN DER KONSERVIERENDEN ZAHN-HEILKUNDE

VON

HOFRAT DR. H. R. WITT IN DARMSTADT

EINLEITUNG

Bis zur Jahrhundertwende war die Auswahl der Materialien für das Füllen der Zähne eine sehr beschränkte. Phosphatzemente, Amalgame und Goldfolie standen den Zahnärzten hierfür zur Verfügung, noch dazu nur in wenigen altbewährten Fabrikaten, wenn ich von Guttapercha absehen will, die auch damals schon in der Hauptsache nur zur provisorischen Füllung benutzt wurde. Die Indikationsfrage machte wenig Kopfzerbrechen. In die Frontzähne füllte man die Phosphatzemente, in die Seitenzähne die Amalgame. Goldfolie wurde in kleineren und mittleren Kavitäten, sowohl der vorderen, wie auch der seitlichen Zähne verwendet, vorausgesetzt, daß der Patient die erhöhten Kosten und Strapazen auf sich nehmen konnte oder wollte, und die Geschicklichkeit des Zahnarztes es gestattete. Immer mehr hatte sich die Vorliebe für die gehämmerte Goldfoliefüllung herausgebildet, die bei einigen Zahnärzten direkt in eine offen zugegebene Schwärmerei überging. Diese erklärt sich zum Teil wohl aus einer leicht verzeihlichen Eitelkeit der Praktiker, welche durch die Beherrschung einer schwierigen Spezialität gegenüber manchen Fachgenossen bedingt war, zum größten Teil jedoch durch die meistens längere Lebensdauer dieser Füllungsart gegenüber den anderen bekannten. Ob hieran das Material an sich oder die größere Sorgfalt, welche man dem edlen Metall schuldig zu sein glaubte, die Ursache war, will ich hier nicht erörtern. In diese Zeit, wo die Tüchtigkeit des Zahnarztes nur nach seiner Routine im Goldfüllen bewertet wurde, fällt die kurze Ära der gebrannten Porzellanfüllung. Diese hatte sich in erstaunlicher Schnelle vom einfachen Glasflusse zum schwer schmelzbaren und recht widerstandsfähigen Porzellan entwickelt. Jenkins, mit dessen Namen die Porzellanfüllung untrennbar verknüpft ist, schreibt noch 1913 im „Dental-Kosmos": „Es gibt keine Kavität im Munde, in der ein geschickter Zahnarzt, falls er diese für

Digitized by Google

Original from
UNIVERSITY OF MINNESOTA

Generated on 2019-10-18 15:47 GMT / http://hdl.handle.net/2027/umn.31951002762790j
Public Domain in the United States, Google-digitized / http://www.hathitrust.org/access_use#pd-us-google

nötig hält, nicht eine Porzellaneinlage anbringen kann, ohne daß diese durch den Kaudruck beschädigt wird. Eine gut ausgeführte Porzellaneinlage verhindert fast ausnahmslos das Auftreten von sekundärer Karies." Aber schon als diese Worte veröffentlicht wurden, war das Schicksal der Porzellaneinlage besiegelt. Die Silikatzementfüllungen waren auf dem Plan erschienen und erwarben schnell durch ihre einfache Herstellung, ihr zahnähnliches Aussehen und ihre Billigkeit die Gunst von Zahnarzt und Patient, ersetzten das Porzellan fast völlig, obwohl, wie schon Peckert 1910 angab, ihr Indikationsbereich keineswegs identisch ist. Trotz vieler begeisterter Anhänger der Porzellaneinlage ging die allgemeine Anwendung derselben rasch zurück, schon allein deswegen, weil die für diese schwierige Intarsienarbeit unerläßlich nötige fortgesetzte Übung fehlte. Das bedauerliche Schicksal der Porzellanfüllung wurde noch beschleunigt durch den Einzug der gegossenen Goldeinlagen, die zuerst zaghaft, dann aber mit einem Schlage sich die Gunst der Zahnärzte, der ganzen Welt eroberten. Ihre allgemeine Verwendung wurde erleichtert durch Blacks epochemachendes Werk über die Kavitätenpräparation, das allerdings ganz unabhängig hiervon entstanden und ursprünglich nur auf die gehämmerte Goldfüllung berechnet war.

Das Erscheinen der Goldeinlage begrüßt Osre mit folgenden allgemein gehaltenen Worten: „Die Notwendigkeit ist die Mutter der Erfindung, ob das Ende in jedem Sinne das Korrekteste ist oder nicht. Wir bewegen uns schnell, fast zu schnell, scheint es, für permanente Anpassung, aber wir waren vorsichtig genug, gerade zur rechten Zeit Goldeinlage zu machen. Wir borgten von den Wissenschaften und Künsten, der Drang nach etwas, das dem Zeitalter mehr entsprach, war gewaltig. Ein Versuch, dieser Bewegung entgegenzutreten, wäre nutzlos, das Goldinlay oder etwas gleich Brauchbares, der Umgebung sich Anpassendes mußte kommen. Ich glaube nicht, daß irgendeine Entdeckung oder Erfindung einen besseren Empfang haben konnte als das Goldinlay, weil die Bedingungen dafür in solcher Promptheit vorhanden waren. Wir alle waren bereit dafür, sowohl die Zahnärzte als die Patienten, sogar ohne die Presse verbreiteten sich die Nachrichten blitzschnell, und die, welche noch beharrlich an den alten Methoden hingen, wurden auch schnell mit herangezogen, und jetzt gibt es sogar in den entferntesten Distrikten wenig Zahnärzte, die nicht von der Epidemie mit ergriffen wären." Wir sind jetzt wieder zehn Jahre weiter, und kühle Beobachtung hat zu kühne Erwartungen und durch die Neuheit bedingten Enthusiasmus so weit zurückgedrängt, daß wir nunmehr beurteilen können, inwieweit sich die gegossenen Metallfüllungen in der Praxis bewährt haben.

Wann hat sich eigentlich eine Füllung bewährt? Wenn sie sich bis zum physiologischen Ausfall des Zahnes unverändert darin halten kann. So einfach diese Beantwortung an sich klingen mag, sie enthält eine ganze Reihe von Forderungen an ein gutes Füllungsmaterial, die Miller zuerst zusammenstellte, und die Tryfuß nach dem Standpunkt unserer heutigen Wissenschaft um einige erweiterte. Ohne die Reihenfolge einzuhalten, zähle ich sie hier auf:

Digitized by Google Original from UNIVERSITY OF MINNESOTA
Generated on 2019-10-18 15:47 GMT / http://hdl.handle.net/2027/umn.31951002762790j
Public Domain in the United States, Google-digitized / http://www.hathitrust.org/access_use#pd-us-google

1. Unzerstörbarkeit durch die Mundflüssigkeiten. (Chemische Unveränderlichkeit.)
2. Guter Anschluß an die Kavitätenwände.
3. Fehlen von Schrumpfung oder Ausdehnung nach Fertigstellung der Füllung. (Physikalische Formbeständigkeit.)
4. Widerstand gegen Abnutzung. (Härte.)
5. Widerstand gegen Kaudruck. (Zähigkeit.)
6. Eine dem Zahn möglichst ähnliche Farbe. (Evtl. gutes Aussehen.)
7. Schlechte Wärmeleitung.
8. Leichte Verarbeitung.
9. Fehlen schädlicher Nebenwirkungen auf Pulpa, Dentin und Mundschleimhaut.
10. Rekonstruktionsmöglichkeit des Kontaktpunktes.
11. Rekonstruktionsmöglichkeit der Höcker und Zahnkanten.
12. Eine in frischem Zustand wenigstens leichte antiseptische Wirkung.
13. Adhäsionskraft.
14. Vielseitige Indikationsmöglichkeit.
15. Leichtigkeit der eventuellen Entfernung.

Tryfuß bejaht alle Punkte bis zu Punkt 6. Auch Boedecker kommt in seinem Buche „Das Metalleinlageverfahren" und Smrecker in seinem Handbuch der Goldeinlagen zu gleichem Resultat. So ohne weiteres kann man wohl aber kaum die Fragen bei der Einlagemethode abtun, die Miller noch nicht kannte.

DIE TECHNISCHE HERSTELLUNG DER METALLEINLAGEN

a) Allgemeines Verfahren und Fehlerquellen

Das Verfahren teilt sich streng in zwei Phasen:

1. Die technische Herstellung der Einlage außerhalb des Mundes.
2. Die Vorbereitung der Kavität nebst Abdrucknehmen und Einzementieren der fertigen Einlage im Munde.

Trotz der heute allgemeinen Verbreitung der gegossenen Metalleinlagen ist die Frage, ob sich überhaupt Einlagen völlig genau gießen lassen, keine unberechtigte. Denn nur bei Bejahung dieser Frage ist die Grundbedingung für eine Bewährung der Einlage gegeben. Es erübrigt sich, hier eine genaue Geschichte des Gußverfahrens und aller Phasen der Herstellung zu geben, durch die Bücher von Boedecker und Smrecker ist beides ja zur Genüge bekannt. Mir kommt es hier darauf an, Mißerfolge auszuschalten, deren Ursachen nach Möglichkeit aufzuklären und das ganze Verfahren etwas aus der Empirie zu rücken, letzten Endes zu beweisen, daß die technische Herstellung eines genau passenden Inlays möglich ist.

Mehr als bei uns in Deutschland hatte sich in den Vereinigten Staaten aus der Porzellaneinlage heraus die Herstellung von Goldeinlagen entwickelt. Anfänglich nahm man von der Kavität Abdruck mit Gold oder Platinfolie, analog wie für die Herstellung von Porzellaneinlagen, nur daß man sie mit

Generated on 2019-10-18 15:47 GMT / http://hdl.handle.net/2027/umn.31951002762790j
Public Domain in the United States, Google-digitized / http://www.hathitrust.org/access_use#pd-us-google
Digitized by Google
Original from UNIVERSITY OF MINNESOTA

Gold oder Lot ausschwemmte. Dann ging man dazu über, bei großen Kavitäten nur die Wände des Folienabdruckes mit Gold zu verstärken und einen gestanzten Deckel aufzulöten; so entstanden die hohlen Einlagen. Fast jede Nummer der periodisch erscheinenden Fachliteratur in den Vereinigten Staaten brachte Neuerungen und Verbesserungen auf diesem Gebiete; die Einlagen wurden wohl genauer, sicher aber auch immer zeitraubender und schwieriger in der Herstellung. Bei uns können wir erst von allgemeiner Einführung der Einlagefüllungen reden, seit die epochemachende Erfindung Taggarts bekannt wurde, der Ollendorfs Methode des Modellierens, Einbettens und Ausbrennens des Wachses beibehielt und den Einguß des Metalls durch eigene Schwere, durch den Guß unter Druck ersetzte. So genial die Erfindung auch war, Taggarts Apparat war zu kompliziert, um sich dauernd einzuführen. Die Erfindungen der Gußapparate überstürzten sich. Zunächst wurden sie in der irrigen Annahme, hierdurch die Sicherheit des Gusses zu gewährleisten, immer komplizierter, bis sie sich zur denkbar einfachsten Form entwickelten, eine Erscheinung, die man ja auch sonst in der Technik häufig findet. Wir können zwei große Gruppen unterscheiden:

1. Die Druckmethoden.
2. Die Schleudermethoden.

Bei der ersteren sucht man das geschmolzene Metall unter dem Einfluß einer vis a tergo in die Gußform zu drücken. Dampf, Gas, komprimierte Luft und sogar zur Entzündung gebrachtes Schießpulver wurden als vis verwendet. Bei der zweiten benutzte man die in der Schwere des flüssigen Metalls schlummernden Kräfte selbst, die durch Elektrizität, Federung, Kreiselbewegung oder Muskelkraft ausgelöst wurden, um das Gold in die Form zu treiben. Alle diese Apparate haben heute nur historisches Interesse. Der einfachste Repräsentant der Druckmethode ist der mit zwei feuchten Asbestscheiben versehene Stempel, der mit Handdruck auf die glühende Form gestülpt, durch den entstehenden und nicht entweichen könnenden Dampfdruck das Gold in die Hohlform treibt. Der wohl nicht mehr an Einfachheit zu übertreffende Schleuderapparat ist die von Bardet-Genf zuerst angegebene Handschleuder. An einem Handgriff ist eine kräftige, etwa 35 cm lange Kette so angebracht, daß sie sich leicht durch Handbewegung um den Griff schwingen läßt. Am freien Ende der Kette wird der Gußzylinder befestigt. Wenn in demselben das Gold geschmolzen ist, wird die Schleuder gedreht und die Zentrifugalkraft bringt das Gold in die Hohlform. Beide gewiß einfachen Apparate gewährleisten ein gutes Gußresultat und nehmen den monströsen und komplizierten Apparaten jede Berechtigung. Mit beiden Apparaten kann ein dünnes Rosenblatt mit seinen feinsten Stacheln aufs genaueste in Metall gegossen werden, so daß ein ungenaues Passen der Einlage in anderen Ursachen als in der Anwendung von einem dieser beiden Apparate zu suchen ist. Die Erfahrung hat nun gezeigt, daß die Einlagen trotz völlig gelungenen Gusses sich nicht immer in die Kavität respektive das Modell drücken lassen. Wir treffen diesen Umstand seltener bei Einlagen, die für zentrale Kavitäten geschaffen werden, häufig aber bei mesio-okklusalen oder

Digitized by Google Original from UNIVERSITY OF MINNESOTA
Generated on 2019-10-18 15:47 GMT / http://hdl.handle.net/2027/umn.31951002762790j
Public Domain in the United States, Google-digitized / http://www.hathitrust.org/access_use#pd-us-google

mesio-okkluso-distalen Kavitäten. Im ersteren Falle können wir meistenteils durch leichtes Abschleifen des Goldes ohne Verletzung des Randes die Einlage zum einwandfreien Passen bringen, im letzteren Falle gelingt es uns aber nicht, mit dieser einfachen Rektifizierung auszukommen. Hauptsächlich wird der gingivale Rand klaffen, eine einfache Rektifizierung wie bei zentralen Kavitäteneinlagen führt nicht zum Ziel. Woher kommt dieses ungenaue Passen? Und wie können wir es am besten vermeiden? Jedenfalls können wir den Gußapparat als Fehlerquelle, dem man im Beginn der Gußtechnik die Schuld zuschob, völlig ausschalten. N. A. Price war der erste, der dieser Erscheinung systematisch nachging und sie wissenschaftlich zu klären suchte. Mit Hilfe von so genauen wissenschaftlichen Apparaten, wie sie nur wenigen zur Verfügung stehen, wies er bei den einzelnen Phasen der Inlayherstellung Fehlerquellen nach, daß man an der Möglichkeit, wirklich exakte Metalleinlagen gießen zu können, schier verzweifeln möchte. Als wesentliche Fehler stellte Price fest:

1. Veränderung des Wachsmodells beim Abkühlen vor und nach dem Entfernen aus der Kavität.
2. Veränderung des Wachsmodells durch Temperaturveränderungen beim Einbetten.
3. Kontraktion des Goldes beim Gießen von 2,2%.
4. Expansion und Kontraktion der Einbettungsmassen beim Erhitzen und Abkühlen.

Im allgemeinen, schreibt Price, dehnen sich alle Einbettungsmassen, welche Gips als Bindemittel und Sand im Überschuß enthalten, regelmäßig mit dem Ansteigen der Temperatur von 800—1000° F an aus. Über diesen Temperaturen kontrahieren sie sich rapide beim Erhitzen, und alle erleiden beim Abkühlen eine beträchtliche Kontraktion im Vergleich mit ihrer Dimension sowohl während, als auch vor dem Erhitzen. Diese experimentell festgestellten Fehlerquellen, die in den physikalischen Eigenschaften der Materialien begründet sind, lassen sich ungefähr durch entgegengesetztes Verhalten der einzelnen Materialien kompensieren. Price schlägt zur Behebung der Fehler vor:

Erstens nicht direktes Modellieren in der Kavität, sondern Abdrucknehmen von derselben, Ausgießen des Abdruckes mit artificiel stone, das sich beim Erhitzen auf 700° um 0,012 seiner Länge ausdehnt. In diesem Modell wird modelliert, das Ganze eingebettet, um es direkt in das Artificial-stone-Modell zu gießen. Da letzteres sich weder kontrahiert noch expandiert, hält es das Gold beim Erstarren fest, wodurch das Gold sich dehnt.

Zweitens schlägt Price eine Rektifizierung durch Abschrägen der Kavitätenränder und Anpolieren des Einlagerandes vor. Die Kavitäten sollen aber mit abgeschrägten Rändern präpariert werden, so daß ein meißelförmiger Füllungsrand entsteht, der, solange der zur Befestigung benutzte Zement noch nicht erhärtet ist, anpoliert werden soll.

Drittens wünscht Price die Anwendung eines hohen Druckes beim Gießen.

J. G. Lane verwirft die von Price gewünschte Abdrucksmethode, da man direkt in die Kavität modellierend bessere Erfolge hätte. Hier hätte man

Digitized by Google
Original from UNIVERSITY OF MINNESOTA
Generated on 2019-10-18 15:47 GMT / http://hdl.handle.net/2027/umn.31951002762790j
Public Domain in the United States, Google-digitized / http://www.hathitrust.org/access_use#pd-us-google

nur drei Übertragungen: 1. Zahnhöhle-Wachsschablone, 2. Wachsschablone-Einbettung, 3. Einbettung-Guß. Beim Verfahren von Price aber hätten wir es mit vier resp. fünf Übertragungen zu tun:

1. Zahnhöhle-Abdruck,
2. Abdruck-Modell,
3. Modell-Schablone,
4. Schablone-Einbettung,
5. Einbettung-Guß.

Selbst wenn direkt gegossen würde, hätten wir noch vier Übertragungen. Bei jeder einzelnen seien Fehler möglich, ja es seien nach Price selbst durch das physikalische Verhalten der Materialien solche bedingt. Ein Abdruck könnte sich auch viel leichter als eine Wachsform verziehen, da letztere sich nur auf die eigentliche Zahnhöhle und ihre inneren Wandungen beschränke, während der Abdruck nicht nur das Innere der Höhle, sondern auch die äußeren Partien des Zahnes und der Nachbarzähne zu bringen hätte. Mit diesen Einwänden hat ja Lane an und für sich recht, er übersieht aber dabei, daß man schließlich auch die in der Kavität modellierte Wachsform mit Artificial stone genau unterkleiden kann, um dann das Ganze einzubetten. In der Elastizität des Wachses findet C. S. von Horn den alleinigen Grund für das Nichtpassen der Einlagen. „Um eine Gußarbeit zu sichern, welche an allen Punkten den Kavitätswänden genau gleich anliegt, ist es notwendig, daß das Wachsmodell bei einer Temperatur eingebettet wird, die genügend über der normalen Körpertemperatur liegt, um die Schrumpfung im Golde aufzuheben, welche sich bei jeder Änderung zur Zeit des Gusses bemerkbar macht."

Noch sei keine Methode, kein Material und kein Apparat angegeben worden, mit welchem es möglich sei, zwei Goldeinlagen der gleichen Größe für die gleiche Kavität zu gießen, wenn die Modelle nicht bei der gleichen Temperatur eingebettet würden. 98,6° F gibt er als richtige Temperatur an zur Einbettung des Wachsmodells.

F. S. Meyer findet auch die größte Schwierigkeit im Anpassen des gingivalen Randschlusses und gibt vier Gründe hierfür an, die auf der Schrumpfung allein beruhen und die er praktisch beheben will.

1. Schrumpfung des Wachses beim Abkühlen auf die Mundtemperatur,
2. Schrumpfung des Wachses beim Übergang zur Temperatur der Einbettung,
3. Schrumpfung des Goldes beim Abkühlen,
4. Unmöglichkeit, das Inlay wegen des „Aufsitzens" an Ort und Stelle zu pressen.

Meyer ermöglicht genaues Passen der Einlage auf folgende Weise: Er improvisiert aus einer Blechbüchse mit einer vierkerzigen Glühlampe einen kleinen Ofen. Die Einbettungsmasse ⟨Taggart⟩ rührt er mit Wasser von 49° C an, das, bis sie zum Gebrauch fertig war, auf ungefähr 38° C abkühlte. Das eingebettete Wachsmodell setzt er in den oben beschriebenen Ofen. Bis zum Kristallisieren der Einbettungsmasse hat diese sich bedeutend erwärmt und das Modell, das die Temperatur der Einbettungsmasse

Digitized by Google Original from UNIVERSITY OF MINNESOTA
Generated on 2019-10-18 15:47 GMT / http://hdl.handle.net/2027/umn.31951002762790j
Public Domain in the United States, Google-digitized / http://www.hathitrust.org/access_use#pd-us-google

angenommen, hatte sich entsprechend ausgedehnt. Bei schneller härtenden Einbettungsmassen bleibt für die Erwärmung nicht soviel Zeit, deshalb muß auch die Masse wärmer angerührt werden. Als gutes Hilfsmittel hierfür gibt er das Erwärmen des Gußringes an. Wenn die Einbettungsmasse bei 37° C erhärtet, so müßte die Form richtig sein, ein weiteres Erhitzen käme der Kompensation, der Schrumpfung des Goldes beim Erhärten zugute.

M. Ward glaubt nicht an das schlechte Passen der Einlagen durch die Goldschrumpfung. Der Ausdehnungskoeffizient, den Price für mehrere Zentimeter lange Stäbe berechnet, sei keine unveränderliche Zahl, sondern wechsele mit der Form und Größe des Gegenstandes. Stäbe besäßen einen größeren Koeffizienten als kugelige Körper. Ward verwirft das Gießen in stark erhitzte Formen. Der Kontraktion der Einbettungsmassen schreibt Ward die Hauptschuld an der Veränderung zu. Price will weiter nichts von der Erwärmung des Wachsmodells wissen. Zusammengepreßtes Wachs suche sich auszudehnen, gestrecktes Wachs zusammenzuziehen. Erwärme man nun das durch Modellieren in der Kavität zusammengepreßte und gestreckte Wachs, so bedinge die Elastizität Verziehungen. Diesen Fehler will Smrecker durch Bespritzen des Wachsmodells mit warmem Wasser in der Kavität vermeiden. Dieser Autor erhitzt die Einbettungsmassen nur bis zum Verbrennen des Wachses und erzielt hierdurch ein Passen der Einlage ohne nennenswertes Abschleifen der Wände; außerdem gibt er an, die Seitenwände der Wachseinlage mit Ausnahme des Randes ein wenig abzuschaben, um so für ein Passen der Einlage und für ein genügendes Zementlager Vorsorge zu treffen. Auch Tryfuß beschäftigt sich mit den Fehlerquellen in der Methodik der Goldeinlage und veröffentlicht dort experimentelle Untersuchungen zu deren Beseitigung. Den Streit, ob eine Volumenveränderung der Einlage eintritt, hält er für entschieden; nur die Frage, wodurch die Differenz zwischen Wachsform und fertiger Einlage zustande kommt, sei noch ungelöst. Die Annahme der Kontraktion des Goldes hält er für irrig und sucht die Ausdehnung der Einbettungsmasse durch folgenden Versuch zu beweisen: Eine Platinhülse aus ganz dünner Folie, deren eventuelle Ausdehnung fast null sei, füllt er zur Hälfte mit Wachs, in das er den Gußstift steckt. Auf der glatten horizontalen Außenseite dieser Platinhülse schmilzt er einen dickwandigen Wachszylinder. Das Ganze bettet er ein, so daß auch das Lumen des Wachszylinders mit Einbettungsmasse angefüllt ist, die den Außenboden der Platinhülse berührt. Der Wachszylinder hat also nach außen keinen Abfluß für das zu schmelzende Wachs. Nach Trocknen der Einbettung und Ausbrennen des Wachses hatte er also gewissermaßen im unteren abgeschlossenen Raum einen Stempel von Einbettungsmasse, der den Außenboden der Platinhülse berührt. Das in letzterer gegossene Silber zeigt nach dem Erkalten eine deutliche Konkavität am Boden. Tryfuß folgert nun, daß der oben beschriebene Einbettungsstempel den Außenboden der Platinhülse durch Ausdehnung beim Erhitzen der Form vor sich hergetrieben und so die Konkavität bewirkt hätte. Hierdurch erkläre sich auch das Kleinerwerden der Einlage, und es sei ferner ein Beweis dafür, daß das Kleinerwerden nicht auf die hypothetische Kon-

Generated on 2019-10-18 15:47 GMT / http://hdl.handle.net/2027/umn.31951002762790j
Public Domain in the United States, Google-digitized / http://www.hathitrust.org/access_use#pd-us-google
Digitized by Google
Original from UNIVERSITY OF MINNESOTA

traktion des Goldes zurückzuführen sei. Da mir der strikte Beweis hiermit noch nicht gegeben schien, prüfte ich Tryfuß' Versuche nach, und zwar:

1. Ich verfuhr ganz, wie Tryfuß angegeben,
2. ich machte den nach Tryfuß hohlen Wachszylinder massiv in Wachs, so daß kein Stempel aus Einbettungsmasse entstand,
3. ich stanzte einen Goldzylinder 0,8 mm stark, bettete ihn ein wie Tryfuß mit hohlem Wachszylinder, glühte ihn gründlich aus, und entfernte ihn dann aus der Einbettungsmasse, ohne ihn auszugießen.

Beim Versuch 1 erhielt ich auch im mit Silber ausgegossenen Platinzylinder eine Konkavität, bei Versuch 2 hingegen eine starke Konvexität am Zylinderboden. Die Erklärung für dieses verschiedene Verhalten ist sehr einfach. Das unter Druck in den Platinzylinder gespritzte Silber bauscht den dünnen Zylinderboden in beiden Versuchen aus, nur konnte er in Versuch 1 nicht derartig nachgeben wie in Versuch 2, weil der darunter befindliche Stempel aus Einbettungsmasse ihn daran hinderte. Es bauscht sich daher bei Versuch 1 nur der zwischen Zylinderwand und Einbettungsstempel befindliche Platinboden etwas aus. Die Konkavität, die hierdurch entsteht, wird also in der Hauptsache durch das Nachgeben des Bodens beim Guß hervorgerufen. Mit Versuch 3 wollte ich prüfen, ob der Einbettungsstempel in etwas an der Konkavität mit Schuld trug. Wäre das der Fall, so müßte der Zylinderboden eine Konkavität zeigen. Ich glühte die Form mit dem 0,8 mm starken Goldzylinder gründlich aus, ohne ihn dann mit Silber auszugießen. Würde ich den Zylinder ausgegossen haben, so konnte der Druck des eingegossenen Silbers die eventuelle Ausbeulung zurückdrücken. Nach Erkaltung der Form wurde der Goldzylinder vorsichtig entfernt und zeigte nicht die geringste Konkavität. Ich wählte zu diesem Versuch dünnstes Blech, um die Möglichkeit zu haben, dieselbe aus dem Gips ohne Veränderung durch Fingerabdruck herauszubekommen, was bei dünner Platinfolie schwer möglich ist.

Eine Erklärung für die Größenreduktion der gegossenen Einlage gegenüber dem Wachsmodell und damit eine Deutung für die irrige Annahme der Kontraktion des Goldes gefunden zu haben, wie Tryfuß schreibt, ist ihm nach meinen obigen Gegenversuchen nicht gelungen. Ferner gibt Tryfuß an, daß die Unebenheiten und Rauhigkeiten, trotz größter Sorgfalt beim Abdrucknehmen und peinlichster Behandlung des Wachsmodells und trotz einwandfreiem Vorwärmen und Gießen resp. Schleudern, einmal auf das Einölen der Kavitätenwände, das öfters zwecks leichterer Entfernung des Wachsabdruckes üblich sei, zurückzuführen wäre. Hierin muß ich ihm völlig recht geben. Wenn Tryfuß weiter angibt, das Wachsmodell mit einer alkoholischen Seife-Sandaraklösung zu bestreichen, um Blasenbildung zu vermeiden und auch eine Volumendifferenz zu kompensieren, so kann ich auch seine Angaben hinsichtlich der erzielten Glätte durchaus nicht bestätigen. Das ist ja auch erklärlich, da Sandarak beim Verbrennen Asche hinterläßt und durch diese einen rauhen Guß bedingt. Wirklich bewährt dagegen hat sich Boedeckers Angabe, abgekochtes Wasser zum Anrühren der Einbettungsmasse zu nehmen, um die Unebenheiten im Guß zu vermeiden. Er erreicht hier-

Digitized by Google
Original from UNIVERSITY OF MINNESOTA
Generated on 2019-10-18 15:47 GMT / http://hdl.handle.net/2027/umn.31951002762790j
Public Domain in the United States, Google-digitized / http://www.hathitrust.org/access_use#pd-us-google

durch auf die einfachste Weise die Entfernung der Luftbläschen aus dem Wasser. Deshalb brauchen wir auch auf seine Anregung, die Luft aus dem Wasser bzw. dem Einbettungsbrei mittels Luftpumpe herauszusaugen, nicht weiter einzugehen, da sie unnötigerweise die Arbeit erschweren würde.

b) Technische Winke zur Erzielung genau passender Einlagen

Aus allem oben Gesagten können wir weder aus theoretischer noch praktischer Erkenntnis heraus heute mit Bestimmtheit sagen, in welcher Phase der Herstellung der Einlagen der Hauptfehler des Nichtpassens der im Guß sonst gelungenen Einlage liegt. Auffallend ist jedenfalls der von mir weiter oben schon erwähnte Umstand, daß eine Einlage für eine zentrale Kavität so gut wie regelmäßig paßt, eine mesio-okkluso-distale Einlage, bei welcher zwei voluminösere Teile durch einen schmalen Steg verbunden sind (sog. Isthmuseinlage), hingegen häufiger nicht in die Kavität zu bringen ist. Weder die Elastizität des Wachses noch die Ausdehnung der Einbettungsmasse, noch die Schrumpfung des Goldes können hierfür die Erklärung geben, da die Bedingungen für beide Formen der Einlage die gleichen sind. Ich kann mir das nur dadurch erklären, daß der schmale Isthmus eher erstarrt als die massiveren Teile. Letztere werden hierdurch vom eigentlichen Druck abgesperrt, so daß sie der Tendenz der sphäroiden Gestaltung nachgeben können. Hierfür spricht auch das auffällige Klaffen gerade am gingivalen Rande. Die Kontraktion des Goldes von 2,2% ist ja konstant und kommt daher an allen Stellen der Einlage zum Ausdruck. Es ist mir leider nicht möglich gewesen, festzustellen, wie sich die durch das unterschiedliche physikalische Verhalten der einzelnen zum Guß benötigten Materialien bedingten Fehlerquellen gegenseitig aufheben. Rein praktisch haben sie bei Einhaltung der von mir später angegebenen Arbeitsweise keine Bedeutung mehr. Aus der Überzeugung heraus, daß diejenige Arbeitsweise, welche weder eine Nacharbeit an der gegossenen Einlage, noch ein Nachschaben des Wachsmodells erforderte, für ein wirklich genaues Passen der Einlage am besten bürgte, stellte ich mir die Aufgabe, für eine an einem extrahierten Zahne ausgebohrte mesio-okkluso-distale Kavität sechs Einlagen zu gießen — bei Wechsel der Preßguß- und Schleudermethode —, die unbedingt ohne jegliche Nacharbeit passen sollten. Paßte z. B. die als fünfte gegossene Einlage nicht völlig, wurde wieder eine neue Serie von sechs Einlagen begonnen. Nachdem diese mir selbst gestellte Aufgabe zweimal völlig gelungen ist, glaube ich berechtigt zu sein, die Frage: Besteht die Möglichkeit, ein völlig passendes Inlay zu gießen? unbedenklich mit „Ja" zu beantworten.

Da das Gußverfahren heute Allgemeingut der Zahnärzte ist, will ich nicht jede Phase der Herstellung genau beschreiben, sondern nur das erwähnen, was ich für einen guten Guß und genaues Passen zu beobachten für nötig erachte. Bei einfachen, z. B. zentralen Kavitäten modelliere ich mit Boedeckerwachs direkt in der Kavität, bei schwierigen, z. B. bei mesio-okkluso-distalen Kavitäten nehme ich Abdruck mit Kerrmasse, als Träger derselben dient eine passend ausgeschnittene Aluminiumkapsel. Die Kerrmasse wird

Digitized by Google
Original from UNIVERSITY OF MINNESOTA
Generated on 2019-10-18 15:47 GMT / http://hdl.handle.net/2027/umn.31951002762790j
Public Domain in the United States, Google-digitized / http://www.hathitrust.org/access_use#pd-us-google

nur sehr wenig erweicht, die Oberfläche mehr, und zwar unmittelbar vor dem Abdrucknehmen über der offenen Flamme, so daß der weniger erweichte Kern gewissermaßen als Stempel dient. Im Mund völlig erkalten lassen, eventuell beschleunigen durch Aufspritzen von kaltem Wasser. Nach Entfernung aus dem Munde Ausgießen des Abdruckes mit Inlayzement (von Richter und Hoffmann), Modellieren mit Boedeckerwachs. In den eventuellen Isthmus wird ein dünner Golddraht oder ein Seidenfaden gebettet, dessen außerhalb des Wachses befindliche Enden zum Anfassen dienen. Auf die gingivalen Ränder der Einlage Aufschmelzen einer papierdünnen Schicht flüssigen Boedeckerwachses und sofortiges Probieren. Bei Nichtpassen bis zum genauen Passen. Nachdem man sich hiervon überzeugt, Prüfung der Artikulation, darauf mehrmaliges Herausnehmen und Wiedereinpassen, nicht Abkühlen mit kaltem Wasser. Der nicht stärker wie 0,8 cm starke Gußstift ist stets in den voluminösesten Teil einzuschmelzen. Wachsmodell vorsichtig mit einem in Benzin getauchten Wattbäuschchen abwaschen, Gußstift dient als Halter. Die Einbettungsmasse (ein Teil Gips und zwei Teile Porzellansand nach Sachs) mit frisch abgekochtem Wasser, das auf zirka 40° C erkaltet ist, intensivst anrühren. (Die Gipssandmischung soll nicht älter als 14 Tage werden, da sie sich bei längerem Lagern verändert.) Im Gußzylinder soll die zum Metallschmelzen dienende Mulde nicht spitz, sondern eiförmig gestaltet sein; das Wachsmodell muß in der Mitte zwischen dem Boden der Schmelzmulde und dem Zylinderboden stehen, also möglichst gleichmäßig von Einbettungsmasse umgeben sein. Wachs langsam ausschmelzen, dann den Gußzylinder bis zur beginnenden Kirschröte erhitzen. Das Gold wird hierauf in der Gußmulde geschmolzen, bis das Goldauge erscheint, dann sofort pressen resp. schleudern. Hiermit schließe ich meine Betrachtungen und Erfahrungen über die Herstellungstechnik der Einlage und komme nun zu dem so wichtigen Abschnitt der Metalleinlagen: der Kavitätenvorbereitung.

DIE KAVITÄTENPRÄPARATION

a) Die Bearbeitung des Dentins

Nicht umsonst finden wir fast bei allen Abhandlungen über Metalleinlagen der Kavitätenvorbereitung einen breiten Raum gewidmet. Während man im Beginn der Methode sich darauf beschränkte, die Forderung zu stellen, die Kavität so zu formen, daß die Einlage nur auf einem Wege in und aus der Kavität gehen dürfte, legte man doch bald Wert auf Einzelheiten. Es kann nicht wundernehmen, daß man bald darauf verfiel, die von Black angegebenen Kavitätenformen für das Inlay zu verwenden. Man hatte eine gute Auflage (nach Black Widerstandsform) und eine gute Retention der Einlage, auch den Forderungen der Extension for prevention war Rechnung getragen. Wenn ich auch zugeben muß, daß es immerhin besser ist, einer Schule zu folgen, anstatt systemlos zu arbeiten, so hat doch die Blacksche Schule bei uns mancherlei Verwirrung angerichtet. Aus diesem Grunde

Digitized by Google Original from UNIVERSITY OF MINNESOTA
Generated on 2019-10-18 15:47 GMT / http://hdl.handle.net/2027/umn.31951002762790j
Public Domain in the United States, Google-digitized / http://www.hathitrust.org/access_use#pd-us-google

schreibt Peckert: „In den amerikanischen Publikationen tritt die klassische rechtwinklige Form der Grenzlinien möglichst aller Innenflächen so dominierend auf, daß sie als anerkannter Wert zu gelten scheint, wenn sie vielleicht auch nur Modesache sein mag. Denn daß das Prinzip der Durchführung dieser Formation auch seine Grenzen hat, dafür sorgt schon die Pulpa, deren Topographie jenseits aller Mode steht, dafür sorgt auch die Karies, die nicht die Güte hat, das Zahnbein an den Stellen intakt zu lassen, an denen ich es gern zu einer widerstandskräftigen Stufe gestalten möchte. Immer wieder fällt mir beim Studieren der ausländischen Literatur dieses merkwürdige Mißverhältnis zwischen den durch schöne Bilder inaugurierten und den tatsächlich durch die Karies geschaffenen Zuständen auf. So sehen wir z. B., anstatt vieler gleichartiger Belege ein einziges typisches Paradigma hervorzuholen, im Items of interest 1910/11 eine lange Artikelserie von Gonzettait ausgezeichneten Illustrationen dieser Art architektonisch mustergültiger Kavitätenformen. Warum machen wir denn das nicht einfach nach? Weil die Sache einen Haken hat, der leider viel reeller ist, als alle diese wunderschönen Zeichnungen. Oder sollen unsere Hände, unser Instrumentarium und unsere Methoden soviel plumper sein, als die unserer Kollegen da drüben? Wo mag da die Wahrheit liegen? Ich vermag nur den schreienden Kontrast zu konstatieren. Eine reinliche Klarlegung dieser auffälligen Unterschiede ist dringend erforderlich." Diese Fragen Peckerts sind an sich sehr berechtigt, sie mußten jedem, der die amerikanische Literatur verfolgt hat, kommen und Peckert kann das Verdienst in Anspruch nehmen, auf dieses Mißverhältnis zwischen diesen auffälligen Kavitätenformen und der Ausbreitung der Karies zuerst hingewiesen zu haben. Schon beim Durcharbeiten des Blackschen Lehrbuches war mir aufgefallen, daß er bei Anlage aller seiner Formen für approximale Kavitäten auf der im Schmelz beginnenden und nur wenig ins Dentin übergreifenden Karies fußte. Nur für diese hat er, zwecks Verhütung der Kariesrezidive, sein System geschaffen, dabei immer nur die spätere Ausfüllung der Kavität mit einer gehämmerten Goldfüllung im Auge habend. Nachdem seine Methode soweit feststand, wurden größere kariöse Prozesse erst mit in das Reich der Betrachtungen gezogen, ebenso schenkte er den übrigen Füllungsmaterialien erst in zweiter Linie Beachtung. Das geht aus allen Abbildungen Blacks und seinen Erläuterungen ganz deutlich hervor. Im Grunde genommen kommt Black auf tiefer im Dentin ausgebreitete Karies nur mit wenigen Sätzen zu sprechen. Der Angelpunkt für sein ganzes System ist die eben beginnende Berührungskaries. Black begründet seine uns übertrieben anmutende Forderung im zweiten Bande S. 196 folgendermaßen: Die Reste des kariösen Schmelzes sind nämlich oft außerordentlich brüchig. Das Dentin ist noch fast unversehrt. Wenn man jede Kavität in solch frühem Stadium der Erkrankung füllen könnte, wäre es für die Zähne viel besser. Eine Dentinkaries, die so tief geht ⟨Black verweist hier auf eine Abbildung mit eben beginnender Dentinkaries⟩, schade dem Zahn viel mehr, als das Ausschneiden einer ebenso tiefen Kavität im gesundem Zahnbein. Es ist durch Untersuchungen nachgewiesen, daß in

Digitized by Google
Original from UNIVERSITY OF MINNESOTA
Generated on 2019-10-18 15:47 GMT / http://hdl.handle.net/2027/umn.31951002762790j
Public Domain in the United States, Google-digitized / http://www.hathitrust.org/access_use#pd-us-google

letzterem Falle der Inhalt der Dentinkanälchen zwischen der Füllung und der Pulpa in der Regel lebend bleibt, während man dort, wo das Zahnbein „kariös" war, nach einigen Jahren die Odontoblastenfortsätze bis zur Pulpakammer hin, abgestorben findet." Die guten Erfolge der gehämmerten Goldfüllung bei Befolgung der Blackschen Forderungen für die Kavitätenvorbereitung mußten ja geradezu dazu verführen, sie auf die Metalleinlagen zu übertragen, für die ja noch keine Erfahrungen vorhanden waren. Hierzu kommt noch, daß die nach Black rite präparierte Kavität vorzüglich zum Abdrucknehmen respektiv direktem Modellieren geeignet war. Denn seine Vorbereitungen der Kavitäten gipfeln in folgenden drei Forderungen, die ich Boedeckers D. Monatsschrift für d. J. 1914 entnehme:

1. Senkrechte Wände.
2. Scharfe Winkel.
3. Möglichst große wagrechte Bodenfläche.

Wie kam Black zu diesen Forderungen?

ad 1. Die senkrechten Wände dienen zur Retention der fertigen gehämmerten Goldfüllung. Da das Dentin eine der elastischsten Substanzen ist, die wir kennen, die Größe seiner elastischen Formveränderung gering ist, außerdem die Kraft, welche es aushält, ohne sich dauernd zu deformieren, groß ist, und der Festigkeit von gehämmertem reinen Gold sehr naheliegt, so sagt Black nach seinen Messungen und Belastungsproben, daß im großen ganzen die elastische Kraft des menschlichen Zahnbeines, wenn sie voll ausgenützt wird, imstande ist, auf gehämmertes Gold einen so starken Druck auszuüben, daß das Gold ein wenig deformiert wird, wobei natürlich auch die elastische Spannung ein wenig nachläßt. Dabei würde aber in den Wänden der mit Gold gefüllten Kavität noch reichlich elastische Spannung zurückbleiben, die das hineingekeilte Gold dauernd mit großer Kraft festhielte. — Eine gehämmerte Goldfüllung sitzt demnach fest wie ein Pfropfen im Flaschenhalse. Bei der Metalleinlage liegen aber die Verhältnisse ganz anders. Die Elastizität des Dentins können wir zur Retention nicht benutzen, weil ja die Einlage nicht in die Kavität gekeilt wird. Die Retention der Einlage erhalten wir durch die Form, eine restlose Parallelität der Wände ist darum hinfällig. Es genügt zum mechanischen Halt, z. B. in einer approximo-okklusalen Kavität im okklusalen Teil, das Vorhandensein von zwei Flächen, die zur Entfernungsrichtung der Einlage aus der Kavität parallel sind, im approximalen können wir die Parallelität entbehren.

ad 2. Der Zweck der scharfen Winkel ist, beim Kondensieren des Goldes eine Verlagerung zu verhüten. Da wir die Einlage nicht zu kondensieren brauchen, so sind sie für diesen Zweck überflüssig. Einzig bei flachen zentralen Kavitäten können sie dem Heraushebeln durch den senkrechten und seitlichen Kaudruck Widerstand leisten, in allen anderen Fällen ist es zwecklos, hierfür gesunde Substanz zu opfern.

ad 3. Der große wagrechte Boden dient als geeignete Fläche, gegen welche man das Gold stark kondensieren kann, und zweitens, um den auf der fertigen Füllung ausgeübten Kaudruck auf den Zahn zu übertragen. Diese

Digitized by Google — Original from UNIVERSITY OF MINNESOTA
Generated on 2019-10-18 15:47 GMT / http://hdl.handle.net/2027/umn.31951002762790j
Public Domain in the United States, Google-digitized / http://www.hathitrust.org/access_use#pd-us-google

Forderung ist aber wieder eine Notwendigkeit für die gehämmerte Goldfüllung. Für die Einlage kommt sie nur insofern in Betracht, als sie bei nicht allzustarken Zahnwänden dazu dient, den Kaudruck von der Füllung auf eine große horizontale Fläche des Zahnes zur Entlastung der Seitenwände zu übertragen. Nach allem eben Gesagten ergibt sich zur Evidenz, daß erstens alle Forderungen Blacks für die Vorbereitung von Kavitäten für Aufnahme von gehämmerten Goldfüllungen erhoben sind, zweitens, daß für die Metalleinlagen nur der eine oder der andere Punkt, und dann nur für gewisse Formen der Einlage in Betracht kommt. Drittens die kritiklose Übernahme der Blackschen Forderungen nur zu überflüssigem Substanzverlust bei der Präparation führen muß, ohne irgendwelche Vorteile zu bringen. Mit Obigem will ich durchaus nicht die Blacksche Methode verwerfen, sondern vor einer Verallgemeinerung warnen, die nur schaden kann. Viele seiner Jünger sind weit über das Ziel hinausgeschossen, und auch Smrecker bringt Abbildungen, die ein Mißverstehen Blackscher Theorien offenbaren. Die Vielgestaltigkeit der Kavitäten, die wir immer und immer wieder in Abbildungen sehen, gibt nur den Beweis, daß man noch immer den tatsächlichen Verhältnissen so wenig Rechnung trägt. Ganz entgegengesetzte Ansichten stehen sich noch immer schroff gegenüber. Noch immer findet die eckige Form der Höhlenpräparation — die Blacksche Methode — ihre Verteidiger. Da ich besonders stichhaltige Gründe nicht angegeben fand, so wird meine oben angegebene Erklärung wohl den wahren Kern der Sache treffen. Auch die Gegner der scharfen Winkel sind in ihrer Begründung nicht allzu genau. So sagt Lane: Scharfe Winkel an den zervikobukkalen und lingualen Partien von approximo-okklusalen Höhlen sind ganz wertlos und führen nur dazu, daß der Zahn als ganzer geschwächt wird. Er führt weiter an, die Möglichkeit einer Fraktur sei viel größer als bei einer rund angelegten Präparation. Auch mache das Einsetzen einer scharfwinkligen Füllung viel mehr Schwierigkeiten, als das Fixieren einer abgerundeten, schon darum, weil der überflüssige Zement im ersteren Falle schwerer ausweichen könne. Eine kantige, scharfwinklige Wachsschablone sei auch viel schwerer auszuarbeiten, als eine runde.

Auch Trigger (Dental-Kosmos L. I.) wendet sich gegen die kantige Präparation: „Die Schmelzwand soll nicht zu plötzlich mit einer kurzen Krümmung abschließen, scharfe Winkel sind bei der Präparation von Höhlen nicht gut verwendbar. Der Übergang der gingivolabialen Fläche der Höhle in die buccale soll in Form einer abgerundeten Kurve geschehen."

Je genauer man mit der Materie vertraut wird und je mehr man Verständnis für die Grundsätze der Kavitätenpräparation für Einlagen bekommt, um so weniger erhält man atypische Formen in der Kavitätengestalt. Man hat dann auch nicht mehr nötig, sich nach Beschreibungen und Abbildungen zu richten, sondern wird nach eigenem Ermessen von Fall zu Fall entscheiden können, welches die günstige Kavitätenform und Verankerung für eine Einlage ist.

In allen zentralen Kavitäten sind zwei gegenüberliegende Wände parallel zu gestalten. Nur bei seichten zentralen Kavitäten sind die Winkel im Den-

Digitized by Google
Original from UNIVERSITY OF MINNESOTA
Generated on 2019-10-18 15:47 GMT / http://hdl.handle.net/2027/umn.31951002762790j
Public Domain in the United States, Google-digitized / http://www.hathitrust.org/access_use#pd-us-google

tin scharf rechtwinklig auszuschneiden. In allen übrigen Fällen, in denen die Kavität auf zwei Flächen des Zahnes greift, genügt die Parallelität zweier Wände in dem Teil der Kavität, der die Verankerung gewährleisten soll. Ungewollt erhalten wir hierdurch auch an den parallelen Wänden zum Boden rechte Winkel, die aber nicht unbedingt scharf ausgeschnitten zu werden brauchen.

Gegen den seitlichen Druck sichern wir die Einlage durch ampullenartige Erweiterung meistens im Bereich der Kaufurchen oder versenken einen parallelwandigen Zapfen ins Dentin. Dieser muß sich am Ende des Teiles der Einlage befinden, auf den der Druck zunächst wirkt. Zur Erläuterung hierfür diene eine Schneidezahnkavität, welche von der approximalen Fläche auf die Schneidefläche übergreift. Eine ampullenartige Erweiterung am Ende der Einlage in der Schneidefläche wird wohl in den allerseltensten Fällen möglich sein, wohl aber läßt von hier ein parallelwandiger Zapfen sich ins Dentin versenken, ohne die Pulpa zu gefährden. Ein seitliches Ausweichen der Einlage ist hierdurch vermieden. Hier einen Zapfen im approximalen Teile anzubringen, also dem Teile, der den Seitendruck nicht in allererster Linie aufnimmt, wäre zwecklos. Dies Beispiel spricht für sich selbst und bedarf deshalb keiner weiteren Erklärung. Eine zweckmäßige Unterstützung findet die ampullenartige Erweiterung, respektive der ins Dentin versenkte Zapfen dadurch, daß man am gingivalen Teil der Kavität die Fläche etwas vom Schmelzrand zur Pulpa hin abschrägt. Der Schmelzrand steht also hier im Niveau am höchsten, und die Einlage wird hier durch jeglichen Druck geradezu in die Kavität gekeilt. Mit dieser Anordnung habe ich die in der Literatur angegebenen Stifte und Schrauben stets vermeiden können. So fand ich auch, daß der im Wurzelkanal versenkte Platinstift als Halt für eine bis zur Schneidekante reichende Einlage nicht genügt. Zwischen Gold und Zahn entstand ein Spalt, der vermieden wurde, als die Einlage im Dentin im Bereich der Schneidekante durch einen Zapfen verankert wurde. Bei der von mir angegebenen Anordnung ist ein Herausfallen der Einlage so gut wie ausgeschlossen. Geht man in der Erhaltung dünnwandiger Zahnwände nicht zu weit, so werden auch hier Mißerfolge ausgeschaltet. Besonders bei den extremen Fällen, bei denen man den ganzen oder größten Teil der Kaufläche zu ersetzen hat, werden häufig, um Halt für die Einlage zu gewinnen, Wände geschont, die unmöglich sich lange halten können. Ich brauche hier nur an das Vorgehen Adolf Witzels bei der Präparation für Amalgamkuppelfüllungen zu erinnern, um zu zeigen, wie Mißerfolge leicht vermieden werden können.

Was die zur Dentinbearbeitung verwendeten Instrumente anbelangt, so habe ich mich persönlich zum Gebrauch der von Black angegebenen Hauen, Beile und Löffel umgestellt, ohne die Bohrmaschine so auszuschalten, wie Black es verlangt. Die architektonisch schönen Formen, von denen Peckert schreibt, kann man nur mit den Handinstrumenten erzielen. Sie herzustellen ist auch uns hiermit — ich verweise auf meine Demonstrationen im Frankfurter Carolinum — möglich, wenn ich auch eine strenge Durchführung nach meinen obigen Erklärungen für unnötig erachte. Nur ein Instrument sollten

Digitized by Google
Original from UNIVERSITY OF MINNESOTA
Generated on 2019-10-18 15:47 GMT / http://hdl.handle.net/2027/umn.31951002762790j
Public Domain in the United States, Google-digitized / http://www.hathitrust.org/access_use#pd-us-google

wir in Acht und Bann tun, das ist der sogenannte Roachbohrer. Diesen ersetzen wir am besten durch den umgekehrt kegelförmigen Bohrer. Manche ungünstig und unrichtig für eine Einlage vorbereitete Kavität läßt auf die Nichtbenutzung des Winkelstückes in der Bohrmaschine bei der Höhlenbearbeitung schließen. Der leichteren Handhabung wegen ziehe ich das konvexwinklige dem rechtwinkligen vor.

b) Die Bearbeitung des Schmelzrandes

Sichert uns die geeignete Vorbereitung des Dentins den Halt der Füllung, so ist die korrekte Vorbereitung der Schmelzränder der Kavität von höchster Bedeutung für die Dauer der Füllung. Man hat wohl bei der Präparation wie auch in der Flächengestaltung zwischen Dentin und Schmelz stets deutlich zu unterscheiden. Darum beschäftigte ich mich im vorigen Abschnitt nur mit dem Dentin, und wende mich nun der Schmelzbearbeitung und Gestaltung zu. Als man begann die Einlagemethode anzuwenden, glaubte man schon große Sorgfalt bei der Schmelzpräparation verwendet zu haben, wenn man den Schmelzrand mit Finierern, Karborund und Arkansasteinchen bearbeitete. Trotzdem fand man wider Erwarten bei Einlagen, die anfangs tadellosen Randschluß gezeigt hatten, nach einiger Zeit an gewissen Stellen einen Spalt zwischen Einlage und Zahnrand, ja manchmal sogar neue Kariesstellen. Solches Nachlassen des Randes hatte man weder bei gehämmerten Goldfüllungen noch bei Amalgamfüllungen beobachtet, obwohl besonders letztere kaum solche Sorgfalt in der Randpräparation gefunden hatten. Man stand vor einem Rätsel und war schon geneigt, der Einlagemethode als solche die Schuld zu geben. Da kam mir im Jahre 1908 Blacks Werk, Operative Dentistry, in die Hände. Bei der Durcharbeitung desselben zwecks eines Vortrages im zahnärztlichen Verein zu Frankfurt fand ich dann Aufschluß über diese sonderbare Erscheinung und erkannte, daß sie in dem anatomischen Bau des Schmelzes begründet war. Mir wurde auch damals schon klar, warum man bei Amalgamfüllungen viel seltener solche Mißerfolge hatte. Durch die weite Eröffnung der Kavitäten (zur Erzielung eines guten Abdruckes) kam man während der Präparation von Einlagen in Regionen des Schmelzes bei den Zahnhöckern, die man bei Amalgamfüllungen selten oder nie erreichte, denn sonst hätten wir auch hier denselben Mißerfolg gehabt. Black legte mit Recht bei der Präparation großen Wert auf die Struktur des Schmelzes. Da die Prismen fester als die Kittsubstanz sind, so läßt der Schmelz sich leicht in der Längsrichtung der Prismen spalten. Möglichst genaue Kenntnis der Prismenrichtung ist daher erforderlich. Wenn auch der innere, dem Dentin zugewandte Schmelz eine verschlungenere Form zeigt, so ist der äußere Bezirk regelmäßig gefasert. Die Schmelzprismen enden an der Oberfläche und stehen in der Hauptsache zu ihr senkrecht. Aber nur in der Hauptsache, und die Abweichungen zu wissen ist für die Bearbeitung des Schmelzes notwendig. Erinnern wir uns znnächst daran, daß die Konturen des Dentins den Schmelzkonturen entsprechen. Nehmen wir an, daß jede Höckerspitze mit der Spitze des unter ihr liegenden Dentins ebenso jede

Digitized by Google
Original from UNIVERSITY OF MINNESOTA
Generated on 2019-10-18 15:47 GMT / http://hdl.handle.net/2027/umn.31951002762790j
Public Domain in the United States, Google-digitized / http://www.hathitrust.org/access_use#pd-us-google

Kaufurche senkrecht zum Dentin durch ein Schmelzprisma verbunden wäre, so müßten alle dazwischenliegenden Prismen radiär vom Dentin aus angeordnet am Dentin sehr eng, an der Schmelzoberfläche weiter stehen. In der Mitte zwischen Höckerspitze und Kaufurche würden dann die Schmelzprismen auf dem Dentin zur Schmelzoberfläche senkrecht stehen, und sich dann sowohl nach dem Höcker wie nach der Kaufurche geneigt, nebeneinander anordnen. Nehmen wir weiter an, daß die Kante des äußeren Schmelzrandwulstes mit der Kante des Dentinkernes durch ein gerades Prisma verbunden wäre, und außerdem am Gingivalrand durch die an dieser Stelle verjüngte Schmelzwand die Prismen entgegengesetzt strahlten, so würden wir in der Mitte zwischen Randwulst und gingivalem Schmelzrande die auf dem Dentin zur Schmelzoberfläche senkrecht stehenden Prismen finden. Nach dem Schmelzrandwulst und dem Gingivalrande ordnen sich die Prismen weiter radiär an. Und in der Tat, halten wir uns dieses Schema bei der Schmelzbearbeitung vor Augen, so werden wir immer sehr schnell die richtige Spaltung finden. Wir müssen beim Schneiden des Schmelzes darauf achten, daß keine Stelle der äußeren Schmelzschicht kurze Endstücke von Prismen oder nicht unterstützte Prismen aufweist. Das läßt sich natürlich nie durch die in der Bohrmaschine rotierenden Finierer und Karborundsteine ermöglichen, sondern hierzu sind ausschließlich die Schmelzmesser zu verwenden. Nach obigen Erläuterungen sind wir über die ungefähre Richtung des Prismenverlaufes orientiert, das feine Gefühl in der Hand wird immer mit dem Schmelzmesser die korrekte Spaltung erreichen lassen, selbst wenn Unregelmäßigkeiten im Prismenverlaufe vorkommen. Ihre Anwendung ist einfach und wohl allbekannt. Man hobelt solange, bis die Schmelzwand klar, fest und glasartig erscheint. Nur am gingivalen Rande der Seitenzähne benutzt man am besten die von Black angegebenen Gingivalrandschräger. Dieselben existieren in je zwei Größen für mesiale und distale Kavitäten. Die Schneide ist in einen derartigen Winkel gestellt, daß die Abschrägung des Schmelzes in geeignetster Weise erfolgen muß. Gerade hier am Gingivalrande war es besonders schwierig, den Schmelz gut zu bearbeiten. Aus diesem Grunde empfiehlt auch Boedecker hier besondere Instrumente, und zwar die Nehlig Trimser (von d. W. Ivory Dental Co. hergestellt). Wenn man auch mit ihnen einen schönen glatten Schmelzrand erzielen kann, so fehlt doch die Möglichkeit einer Abschrägung, welche an dieser Stelle durch die schräge Anordnung der Schmelzprismen notwendig ist. Erinnern möchte ich hier daran, daß ich für diesen Gingivalrand im Dentin eine zur Pulpawand abfallende Neigung empfohlen habe. Da der Schmelz hier (durch die Gingivalrandschräger) nach außen abgeschrägt wird, so muß die Schmelz-Dentingrenze im Niveau am höchsten liegen. Obwohl ich annehmen muß, daß ich mit obigen Ausführungen alles Wissenswerte für die Schmelzbearbeitung gesagt habe, möchte ich doch noch auf vier Schmelzregionen, ihrer eigenartigen Verhältnisse wegen, die besondere Aufmerksamkeit lenken, weil ich gefunden habe, daß nicht genaue Kenntnis dieser Verhältnisse die Haltbarkeitsdauer der Gußfüllungen oft beeinträchtigt hat.

Digitized by Google
Original from UNIVERSITY OF MINNESOTA
Generated on 2019-10-18 15:47 GMT / http://hdl.handle.net/2027/umn.31951002762790j
Public Domain in the United States, Google-digitized / http://www.hathitrust.org/access_use#pd-us-google

1. In Molaren werden die Höcker am Randwulst häufig so weit durch Karies unterminiert, daß nur (oder wenig mehr als) die Spitze des Höckers stehen bleiben kann. Hier haben die Schmelzprismen eine derartig schräge Lagerung, daß die Füllung zu dünn auslaufen würde, um dem Kaudruck widerstehen zu können. Binnen kurzem ist der Schmelzrand beschädigt und neuer Karies eine Niststätte geschaffen. Wir tragen hier am besten den Höcker nach der lingualen respektiv buccalen Seitenfläche so weit ab, bis wir auf die mehr horizontal gelagerten Prismen treffen. Hierdurch erzielen wir einen Rand, der nicht mehr verletzt werden kann.

2. Auf der axialen Fläche der Seitenzähne (mesial- oder distalwärts — also den Berührungsflächen —) treffen wir häufig Karies an, die sich dem Randwulst nähert, diesen aber noch nicht erreicht. Diese Karies finden wir auch, wenn kein Nachbar mehr steht. Es liegt zunächst kein Grund vor, mit der Präparation auf die okklusale Fläche überzugreifen. Hier muß die Schmelzwand, je näher sie dem Randwulst liegt, um so schräger gestaltet werden, weil sonst an der Oberfläche kurze Endstücke von Schmelzprismen stehen bleiben würden. Da hier der Kaudruck keine Rolle spielt, können wir wohl eine scharf auslaufende Einlage einsetzen, sonst müssen wir bei der Präparation auf die Kaufläche übergreifen.

3. Wenn auch die Frontzähne nicht zur eigentlichen Domäne der Einlage zählen, so entschließen wir uns doch öfters aus Gründen, die ich später in dem Abschnitt über Indikation präzisieren werde, auch hier Einlagen anzubringen. Naturgemäß sind es immer größere Defekte, die für uns in Betracht kommen, und ich möchte die besondere Aufmerksamkeit darauf lenken, daß wir in den Inzisiven mesialwärts weiter nach der Schneidekante zu präparieren dürfen, als distalwärts. Die distale abgerundete Schneidekante läßt uns schon rein äußerlich erkennen, daß die Schmelzfaserung komplizierter angelegt sein muß, als die mehr rechtwinklige mesiale Kante. Distalwärts entschließe man sich deshalb aus prophylaktischen Gründen viel leichter zur Opferung der Schneidekante, als mesialwärts.

4. Haben wir Schneidezähne mit kräftigen mesialen und distalen Randwülsten an der lingualen Fläche — besonders treten sie an den kleinen Schneidezähnen auf —, so lege man nie in diesen den Schmelzrand an. Obgleich sie so überaus kräftig erscheinen, ist die Prismenordnung in ihnen so unregelmäßig, daß wir uns nie auf den Rand verlassen können. Arbeiten wir, wie angegeben, mit Schmelzmessern, so merken wir, beim Bearbeiten sehr bald, daß wir nicht eher einen glatten Schmelzrand erhalten, als bis die letzten Reste des Wulstes entfernt sind.

Ein leichtes Abschrägen der äußersten Schneidekante scheint mir überall wohl angebracht, und es ist dann notwendig, wenn wir uns über die Prismenlagerung nicht ganz klar sein sollten. Hierdurch wird ein genaues Anpolieren des Einlagerandes an den Schmelzrand erleichtert.

Nicht alle Autoren halten sich an diese durch die Struktur des Schmelzes vorgeschriebene Schmelzbearbeitung. Hauptsächlich sind es wieder die Amerikaner, welche in ihrer Fachpresse einen heftigen Kampf führen, ob der ganze

Digitized by Google
Original from UNIVERSITY OF MINNESOTA
Generated on 2019-10-18 15:47 GMT / http://hdl.handle.net/2027/umn.31951002762790j
Public Domain in the United States, Google-digitized / http://www.hathitrust.org/access_use#pd-us-google

Schmelzrand bei Einlagen abgeschrägt werden soll oder nicht. Noch sind die Ansichten geteilt, und es will mir den Anschein haben, als wenn die Anhänger der Abschrägung (lap joint) in letzter Zeit zugenommen und die Befürworter des rechtwinkligen Aneinanderstoßens von Füllung und Kavitätenrand (butt joint) abgenommen hätten. Mister Coulongh sagt: „Kein Füllungsmaterial besitzt in seiner Kante jene Stärke, die dem Schmelz zukommt. Das Abschrägen des Schmelzrandes und der Ersatz der fehlenden Schmelzpartie durch das Füllungsmaterial ist daher unlogisch, der schwächere Körper kann nicht gut dem stärkeren Schutz gewähren. Ebenso ist T. C. Trigger (Dental-Kosmos L. I) der Ansicht, daß die Randpartien der Höhle ganz gerade verlaufen müssen und man ein Abschrägen der Kanten vermeiden müsse." Lane hingegen hält den Rand einer Einlage bei einem Kantenwinkel von nur 65° ganz verläßlich, da es dem Schmelzrand eine Stärke von 115° erlaubt. So bestimmt auch diese Angaben sind, so scheinen sie mir für die Praxis nur sehr bedingten Wert zu haben, da wir hier wohl kaum zum Winkelmessen der Einlage kommen werden. Sehr ausführlich begründet Gonzett seine Befürwortung für die Abschrägung rings um die ganze Kavität. Er will den Rand abgeschrägt haben:

1. Um die Schmelzform zu schützen, da nach dem Abschrägen am Schmelzrand die nicht unterstützten Schmelzprismen wären.

2. Nur mit einer relativ breiten Goldleiste den Höhlenrand zu decken, ein besseres Anpolieren zu ermöglichen, und hierdurch die Zementkittlinie auf ein Minimum zu beschränken. Bei butt joint müsse man auf das Anpolieren verzichten, da es die am Rand ungeschützten Schmelzprismen verletzen und zum Abspringen bringen könne.

3. Um die Zementkittlinie vor dem Kaudruck zu schützen, die den Zement zum Ausfallen brächte.

Blacks Ansichten scheinen auch hier zu triumphieren, auch wenn er in mancher langen Abhandlung seiner Landsleute nicht erwähnt wird. Völlig eigene Wege geht in der Schmelzrandbehandlung, zumal bei der Präparation approximaler Höhlen, Thiersch, Basel, die auch von Amerikanern (Otto-Lengui) eingeschlagen worden sind. Mit Hilfe von Scheiben und Meißeln wird der approximale Kavitätenrand so stark abgeflacht, daß hier der Zahn seine unter sich gehende Glockenform verliert. Der abgeflachte Approximalrand liegt dann buccal-lingual in einer Ebene. Man kann am bukkalen und am lingualen Approximalrand zwei Kanten deutlich unterscheiden, eine äußere, die durch das Zusammenstoßen des Randes mit der Schmelzoberfläche entsteht, und eine zweite innere Kante, welche der Approximalrand mit der Dentinfläche der Kavität bildet. Das weite Übergreifen der Einlage über diesen relativ breiten und flachen Rand gibt ihm mit Recht den Charakter des lap joint. Durch den erheblich größeren interproximalen Raum wird das Formen der Wachsschablone respektive Abdrucknehmen erleichtert, ebenso die diffizile Bearbeitung der lingualen und bukkalen Schmelzränder. Diese, mir von Thiersch persönlich demonstrierte Methode hat gewiß ihre Vorteile, besonders bei dünnen Lingual- und Buccalwänden, dann auch in

Digitized by Google
Original from UNIVERSITY OF MINNESOTA
Generated on 2019-10-18 15:47 GMT / http://hdl.handle.net/2027/umn.31951002762790j
Public Domain in the United States, Google-digitized / http://www.hathitrust.org/access_use#pd-us-google

der leichten Kavitätengestaltung. Hingegen ist der dünne, breite (linguale und buccale) Rand schwierig zu modellieren, ebenso auch die gingivo-buccalen und gingivo-lingualen Winkelübergänge. Auch der Guß gelingt nicht so leicht, wegen des feinen Federrandes. Aus diesem Grunde schräge ich die nach Thiersch in einer Ebene liegenden linguale und buccale Approximalwand nach der eigentlichen Kavität zu, etwas mit kleinen Papierscheiben ab. Hierdurch vermeide ich den dünnen Federrand. Die Verankerung erfolgt natürlich stets in den Kaufurchen.

DER ZEMENTSAUM UND DAS EINSETZEN DER METALL-EINLAGE

Anfangs hielt man den zur Befestigung der Einlagen nötigen Zement für die Achillesferse des ganzen Verfahrens. Im Laufe der Zeit erkannte man aber doch, daß bei genauer Arbeit die Gefahr nur eine eingebildete war. Auch hier liegt der Angelpunkt des Ganzen in der geeigneten Höhlenvorbereitung. Zwar sagte der Begründer des modernen Gußverfahrens, Taggart, daß der Zement sich in der Tiefe nur so weit auflöse, wie die Fuge breit sei. Meiner Meinung nach ist es bei der Zähigkeit des Speichels wohl möglich, daß in diesem Stadium der Zementauflösung eine gewisse Verlangsamung eintritt, ein Stillstand tritt aber sicher nicht ein. Da diese irrige Ansicht seit Taggart bis heutigen Tages durch die ganze Literatur mitgeschleppt worden ist, sehe ich mich veranlaßt, dies besonders zu betonen. Ich habe Auflösungen des Zements angetroffen, die das Vielfache, der kaum für die dünne Sonde passierbaren Spaltbreite betragen. Dies besonders auf den Kauflächenrändern. Wahrscheinlich wird hier der Speichel durch den Kaudruck in die Zementspalten gepreßt, während er an anderen Stellen die Zementgrenze nur umspült. Auch dieser Umstand spricht für die etwas gelappte Einlage, um den unmittelbaren Einkauen des Speichels auf die Zementgrenze aus dem Wege zu gehen.

Eine Begrenzung der Haltbarkeit der Einlagen durch mangelhaften Zement ist mir nicht begegnet, vorausgesetzt, daß dem Zement nicht mehr zugemutet worden ist, wie er nach seinen Eigenschaften leisten kann. Der eigentliche Halt der Einlage wird durch die Form der Kavität erzielt, nie durch den Zement, selbst wenn man auch noch so tiefe Unterschnitte anbringt. Ich verzichte auf letztere völlig und bringe nur an der Einlage mit einem radförmigen Bohrer leichte Rauhigkeiten an, weil hieran der Zement besser haftet, als an einer glatten Fläche. Am Schmelzrande muß natürlich die Dicke des Zements auf ein Minimum reduziert werden, und da die Dicke einer Zementschicht von der Größe der Zementkörner abhängig ist, so sollte man nur Zemente mit feinstem Pulver verwenden. Mehr als auf eine gute Austrocknung der Kavität im Rahmen dieser Arbeit hinzuweisen, erübrigt sich wohl, da eine Unterlassung des Austrocknens ein unentschuldbarer Kunstfehler wäre. Warnen möchte ich auch vor der von Boedecker angegebenen Methode, der die Kavität mit unterchlorsaurem Natron (KClO)

Generated on 2019-10-18 15:47 GMT / http://hdl.handle.net/2027/umn.31951002762790j
Public Domain in the United States, Google-digitized / http://www.hathitrust.org/access_use#pd-us-google
Digitized by Google
Original from UNIVERSITY OF MINNESOTA

und unterbromsaurem Kali (KBrO) beschickt, in das er verdünnte Schwefelsäure bis zum Aufhören der Reaktion bringt. Hierdurch will er auf dem Dentin eine Oberfläche erzeugen, die eine innige Verbindung mit dem Zement gewährleistet. Diese schiebt er selbst auf die Ätzwirkung der Säure, auf das Dentin. Hat Boedecker hiermit recht, so weiß ich nicht, wie er den so empfindlichen Schmelzrand vor der Ätzwirkung bewahren will. Hier bedeutet sie eine Schädigung, die wir doch auf jeden Fall vermeiden sollten. Für die Desinfektion der Höhle stehen uns harmlosere Mittel zur Verfügung, und die leicht angerauhten Dentinflächen habe ich noch nie vermißt. Das definitive Einsetzen der Einlage hat unter hebelndem Druck zu geschehen, denn der senkrechte Druck läßt den in der Kavität befindlichen überschüssigen Zement nicht so rasch aus der Kavität fließen und erhärtet schließlich, bevor die Einlage genau an Ort und Stelle sitzt. Eine solche Füllung ist, mag sie bei der Anprobe noch so gut gepaßt haben, nicht mehr wert, als eine mit unvollkommenem Randschluß und sollte schleunigst entfernt werden, bevor der Zement ganz erhärtet.

DIE FÜR EINLAGEN ZU VERWENDENDEN METALLE

Wenn ich vor dem Kriege gefragt worden wäre, welches Material für die Metalleinlagen das geeignetste wäre, so hätte ich unbedenklich geantwortet: 22- oder 23 kar. Gold. Heutigen Tages müßten wir aber weite Kreise unserer Bevölkerung, und gerade die, welche den Wert geeigneter Zahnbehandlung am meisten zu schätzen gelernt haben und zu würdigen verstehen, von der Behandlung ausschließen, die uns gegebenenfalls die günstigste Prognose gestattet. Schon im Frieden habe ich Versuche mit anderen Metallen angestellt, weil es mir unangenehm war, die wirtschaftlichen Verhältnisse der Patienten als ausschlaggebenden Faktor in der Indikationsstellung mit heranzuziehen. Die in der Zahntechnik als Goldersatz empfohlenen Bronzemetalle befriedigten mich nicht, sei es, daß der Randschluß oder die Farbe im Munde zu wünschen übrig ließ. Silber war auch im Guß nicht günstig, ganz abgesehen von der im Munde stattfindenden Verfärbung. Sehr gut bewährte sich hingegen eine Silberzinnlegierung (60 % Silber und 40 % Zinn). Diese Legierung ließ sich ebenso gut gießen wie Gold und hielt auch im Munde die Farbe soweit, daß ich sie so gar in Vorderzähnen zu der Patienten, und was noch wichtiger ist, zu meiner Zufriedenheit anwenden konnte. Solche Füllungen habe ich jetzt nach sieben und acht Jahren wieder gesehen, ohne daß ich irgend etwas an ihnen aussetzen könnte. Aus diesem Grunde werde ich sie von jetzt ab öfters verwenden, wenn ich eine Einlage für angezeigt halte, und Gold zu kostbar sein würde. Für einen Massenverbrauch in Kliniken mag selbst diese Legierung noch zu teuer sein. Hier möchte ich die von Pollak (Österr.-Ung. V. 1916) gegebene Anregung empfehlen, die mir im Felde des öfteren gute Dienste geleistet hat. Es sind dies die Überbleibsel hart gewordener Silberamalgamfüllungen, welche eingeschmolzen, ein ganz gutes, kantenfestes Einlegemetall ergeben. Aller Wahrscheinlichkeit nach wird dies ja auch auf eine Silberzinnlegierung herauskommen.

Digitized by Google
Original from UNIVERSITY OF MINNESOTA
Generated on 2019-10-18 15:47 GMT / http://hdl.handle.net/2027/umn.31951002762790j
Public Domain in the United States, Google-digitized / http://www.hathitrust.org/access_use#pd-us-google

INDIKATIONSSTELLUNG FÜR METALLEINLAGEN

Wie ich in der Einleitung schon erwähnte, standen den Zahnärzten um die Jahrhundertwende nur Goldfolie, Amalgame und Phosphatzemente zum Füllen der Zähne zur Verfügung, zu denen bis heute noch drei weitere Füllungsmittel, die gebrannten Porzellaneinlagen, die Silikatzemente und die Metalleinlagen traten. Eines läßt sich nicht ohne weiteres durch das andere ersetzen. Wir müssen uns bestreben, jedes am rechten Platze zu verwenden. Die richtige Indikation spielt also eine wichtige Rolle für einen vollen Erfolg. Wenn wir auch schon in den ältesten Lehrbüchern Spuren einer Indikationsstellung für die einzelnen Materialien finden, so nahm dieselbe erst bestimmte Formen an, seit Miller fundamental festlegte, daß „die Wahl des Füllungsmaterials sich immer nach den vorliegenden Verhältnissen richten müsse, und daß dasjenige Material, welches für den einen Fall das beste wäre, für einen anderen als das ungeeignetste erscheinen kann." Je enger wir für das einzelne Material die Grenzen der Indikation ziehen, um so mehr können wir Mißerfolge ausschalten. Selbstverständlich sind subjektive Anschauungen oder gar Liebhabereien bei der Indikation nicht zu berücksichtigen, wohl aber soll man die Grenzen seines Könnens kennen und damit rechnen. Wir sind — ich möchte sagen leider — noch immer bei der Indikation des Füllungsmaterials von solchen äußeren Momenten abhängig, und können nicht einfach dasselbe wie ein Medikament zu einer therapeutischen Behandlung verordnen, denn im Kampf gegen die Karies kommt es nicht allein darauf an, was man zum Füllen verwendet, sondern wie man es verwendet. Darum ist der größte Vorteil des Einlageverfahrens der, daß wir die nicht jedem gegebene Geschicklichkeit durch Gewissenhaftigkeit ersetzen können, der kein Zahnarzt entraten kann.

Die eigentliche Domäne der Einlagen sind die Prämolaren und Molaren, die Vorderzähne kommen hierfür nur bei großen Defekten in Betracht, wenn das ästhetische Moment keine Rolle spielt. Überhaupt setzt die Einlage stets eine gewisse Größe der Kavität voraus, die nicht erst der Einlage zuliebe geschaffen werden darf. Andererseits werden wir uns gerade dann, wenn viel Zahnsubstanz zu ersetzen ist, für die Metalleinlage entscheiden. Sie bedingt bei zunehmender Größe keine Mehrarbeit und vermehrt hierbei nicht die Schwierigkeiten. Der Wert der Einlagen wird noch dadurch erhöht, daß wir den beiden modernen Forderungen der Prophylaxe gegen die Kariesrezidive ‹sekundäre Karies› ganz besonders leicht Rechnung tragen können: Dem ordnungsgemäßen Kontaktpunkt und der extension for prevention. Auch gibt es gewisse Momente, Vorteile und Annehmlichkeiten, die nicht gerade die Verwendung der Einlagen unbedingt indiziert erscheinen lassen, uns aber willkommen sind. Bei temperaturempfindlichen Zähnen respektive Kavitäten, die in Pulpennähe reichen, wird die zur Befestigung nötige Zementschicht automatisch die gute Wärmeleitung des Metalls kompensieren. In die Zähne jugendlicher Personen, d. h. unter 16—17 Jahren, Anämischer und Chlorotiker eine Goldfolienfüllung zu legen, wurde von

Digitized by Google
Original from UNIVERSITY OF MINNESOTA
Generated on 2019-10-18 15:47 GMT / http://hdl.handle.net/2027/umn.31951002762790j
Public Domain in the United States, Google-digitized / http://www.hathitrust.org/access_use#pd-us-google

Alters her gewarnt, dem Setzen einer Metalleinlage steht nichts im Wege, vorausgesetzt, daß ihre Größe und Lage es zuläßt. Ferner möchte ich noch die Momente nennen, welche die Verwendung der Einlage nicht ausschließen, sie zu kennen ist wichtig, wenn sie mit einem bestimmten anderen Füllungsmaterial in Konkurrenz treten. Das Temperament sowie das Verhalten des Nervensystems des betreffenden Patienten können uns bald pro, bald contra Einlagefüllung beeinflussen. So kann ein Patient eine Kavität von einer Größe haben, die sowohl für eine Einlage, wie für eine gehämmerte Goldfüllung oder eine Amalgamfüllung in Frage kommen kann. Er ist zu nervös, oder behauptet es zu sein, das Hämmern einer Goldfüllung auszuhalten, hier können wir uns zu einer Einlage entschließen. Ein anderer nervöser Patient will in einer Sitzung fertig werden, weil er sich nicht zum Wiederkommen entschließen kann, und hält geduldig das Hämmern aus. In solchen Grenzfällen dürfen wir da ruhig nachgeben, ja es erleichtert uns in späteren Fällen, in denen wir aus besserer Einsicht nicht nachgeben dürfen, zum Wohle des Patienten unseren Willen durchzusetzen. Starker Kaudruck, die Empfindlichkeit des Zahnes, der Zustand der peridentalen Membran, auch die Anzahl der erkrankten Zähne und der Zustand der Karies können den Ausschlag geben, eine Metalleinlage anderen Füllungen vorzuziehen.

Da ich im Laufe der Arbeit nachgewiesen habe, daß die Metalleinlage sich

1. hinsichtlich der Festigkeit des Materials selbst;
2. hinsichtlich der Haltbarkeit vom mechanischen Standpunkt aus in der Kavität;
3. hinsichtlich der Dauerhaftigkeit gegen Wiederkehr der Karies unbedingt, bei richtiger Auswahl der Fälle, d. h. geeigneter Indikation, bewährt hat;

so steht der Verwendung nichts entgegen, und wir können sie als wirkliche Bereicherung unserer Mittel im Kampfe gegen die Karies betrachten.

Generated on 2019-10-18 15:47 GMT / http://hdl.handle.net/2027/umn.31951002762790j
Public Domain in the United States, Google-digitized / http://www.hathitrust.org/access_use#pd-us-google
Digitized by Google
Original from UNIVERSITY OF MINNESOTA

ÜBER DAS GIESSEN VON PORZELLAN

VON

PRIVAT-DOZENT DR. C. J. GRAWINKEL

LEITER DER TECHNISCHEN ABTEILUNG DER ZAHNÄRZTLICHEN UNIVERSITÄTSKLINIK IN HAMBURG

Wer von den älteren Kollegen an die Zeit zurückdenkt, in welcher in den Vereinen zum ersten Male ein Goldguß demonstriert wurde, der wird sich an die überschwenglichen Hoffnungen erinnern, welche sich anfangs an dieses Verfahren knüpften.

Die mühsam aufgebaute Blattgoldfüllung, die mit vielen Schablonen und Stanzen hergestellte Brücke, der sorgfältig belegte und verlötete Zahn, alles wurde als veraltet erklärt, um jetzt durch dieses so einfache Gußverfahren hergestellt zu werden.

Mit der weiteren Entwickelung und Vervollkommnung des Gußverfahrens kamen dann auch die Erfahrungen.

Diese waren derart, daß der gewissenhaft arbeitende Zahnarzt wohl den ungeheuren Nutzen des neuen Gußverfahrens zu würdigen verstand, daneben aber die alten erprobten Methoden keineswegs verwarf, sondern sie nach wie vor in geeigneten Fällen zur Anwendung brachte, und dies um so mehr, als sich herausgestellt hat, daß auch bei dem Gußverfahren, man denke nur an die Einlagefüllungen, der Erfolg nur von einer peinlich genauen Arbeit abhängig ist, und daß der schlechte Blattgoldfüller gewöhnlich auch keine passenden Einlagefüllungen fertig bekommt.

Wenn ich daran, was sich damals bei dem Erscheinen des Goldgußverfahrens ereignet hat, hier erinnere, so geschieht dies in der Absicht, ähnlichen bitteren Enttäuschungen heute vorzubeugen, wo ein neues Gußverfahren „Das Gießen von Porzellan" der Öffentlichkeit übergeben wird.

Heute, wo wir gelernt haben, daß es nötig ist, sich mit dem Bau und dem Mechanismus unserer Apparate und Instrumente zu beschäftigen, wo bereits der junge Student in der Materialien- und Instrumentenkunde Unterricht erhält, wäre es ein nicht wieder gut zu machender Fehler, wenn wir uns über den Wert von Neuerungen nicht vor der Anschaffung der nötigen Hilfsmittel eingehend informieren würden.

Generated on 2019-10-18 15:47 GMT / http://hdl.handle.net/2027/umn.31951002762790j
Public Domain in the United States, Google-digitized / http://www.hathitrust.org/access_use#pd-us-google
Digitized by Google
Original from UNIVERSITY OF MINNESOTA

Dies gilt besonders von solchen Neuerungen, deren Einführung in unser Laboratorium mit großen Ausgaben verknüpft sind.

Der von dem amerikanischen Zahnarzt Dr. D. D. S. Kaiser in Hamburg zum Gießen von Porzellan gebaute Apparat ist in folgender Weise konstruiert.

Die Grundplatte des Apparates besteht aus einem gußeisernen nach allen Seiten hin geschlossenen Behälter „*V*", welcher dazu dient, durch Auspumpen der in ihm enthaltenen Luft einen Vacuum herzustellen.

Zu diesem Zwecke ist in den Behälter eine Vacuum-Luftpumpe eingebaut, welche durch den aus ihm herausragenden Kolbengriff „*P*" in Tätigkeit gesetzt werden kann. Außerdem steht der Vacuumbehälter zur Feststellung des erzielten Unterdruckes mit einem Manometer „*M*" in Verbindung, welcher auf dem Behälter aufgeschraubt ist.

Ferner befindet sich in der Mitte der Oberfläche des Behälters ein Loch „*N*", durch das luftdicht abgeschlossen ein Rohrstutzen „*R*" führt, welcher an seinem oberen Ende einen flachen Teller „*T*" trägt. Auf diesem Rohr ist ein Kegelzahnrad „*W*" aufgekeilt, in dessen Zähne ein zweites Kegelzahnrad „*W*" eingreift.

Durch eine an der Achse „*b*" dieses zweiten Kegelzahnrades befestigte Kurbel „*Ku*" können die beiden Kegelzahnräder und dadurch das Rohr „*R*" in Deckung versetzt werden.

Auf der Oberfläche des Behälters sind ferner zwei kräftige eiserne Träger „*x,x*" befestigt, zwischen denen in einer Entfernung von ca. 30 cm über dem Behälter ein Zylindersegment „*y y*" befestigt ist. Nach unten ist der Zylinder durch einen festverschraubten Boden „y^1 y^1" abgeschlossen, welcher in der Mitte ein Loch „*L*" besitzt.

Auf der oberen Seite wird der Zylinder durch einen abnehmbaren Deckel „*D*" verschlossen, welcher an 3 Stellen durchbohrt ist. Das größte dieser 3 Löcher „*m*" befindet sich genau in der Mitte des Deckels „*D*" und ist etwa 3 cm im Durchmesser, während die zwei andern Löcher „*a, a*" nur etwa 1 cm im Durchmesser groß und seitlich angebracht sind. Der eigentliche Gußzylinder „*Z*" besteht aus Schamottemasse und ist auf einem eisernen Rohre „*r*" befestigt, welches an seinem unteren Ende einen flachen Teller „*t*" trägt.

Dieser Teller „*t*" paßt genau auf den enstprechenden Teller „*T*" des drehbaren Rohres „*R*", das Rohr „*r*" ist bei „*L*" durch den Boden des Zylinders „*y*" in der Weise durchgeführt, daß es sich wie die Achse einer Maschine in dem Lager „*L*" drehen kann.

Auf den oben offenen Schamottezylinder läßt sich ein Schamotteschornstein „*Sch*" aufsetzen, welcher aus dem mittleren Loch des Deckels „*D*" hervorragt.

Zu beiden Seiten des Zylinders sind in entsprechenden Haltern 2 Paar Bogenlampenkohlen „*K, K, K, K,*" in der Weise befestigt, daß die beiden unteren Kohlen feststehen, und die beiden oberen Kohlen mittels der Haltevorrichtungen „*a, a*", welche an den Durchgangsstellen des Zylinderdeckels angebracht sind, in der richtigen Brennweite eingestellt werden können.

Digitized by Google Original from UNIVERSITY OF MINNESOTA
Generated on 2019-10-18 15:47 GMT / http://hdl.handle.net/2027/umn.31951002762790j
Public Domain in the United States, Google-digitized / http://www.hathitrust.org/access_use#pd-us-google

Von jeder der 4 Kohlen führt eine Drahtleitung nach der Außenwand des Zylinders und von dort die beiden + Leitungen zu der + Klemme und die beiden — Leitungen zu der — Klemme auf der Oberfläche des Vacuum-Behälters.

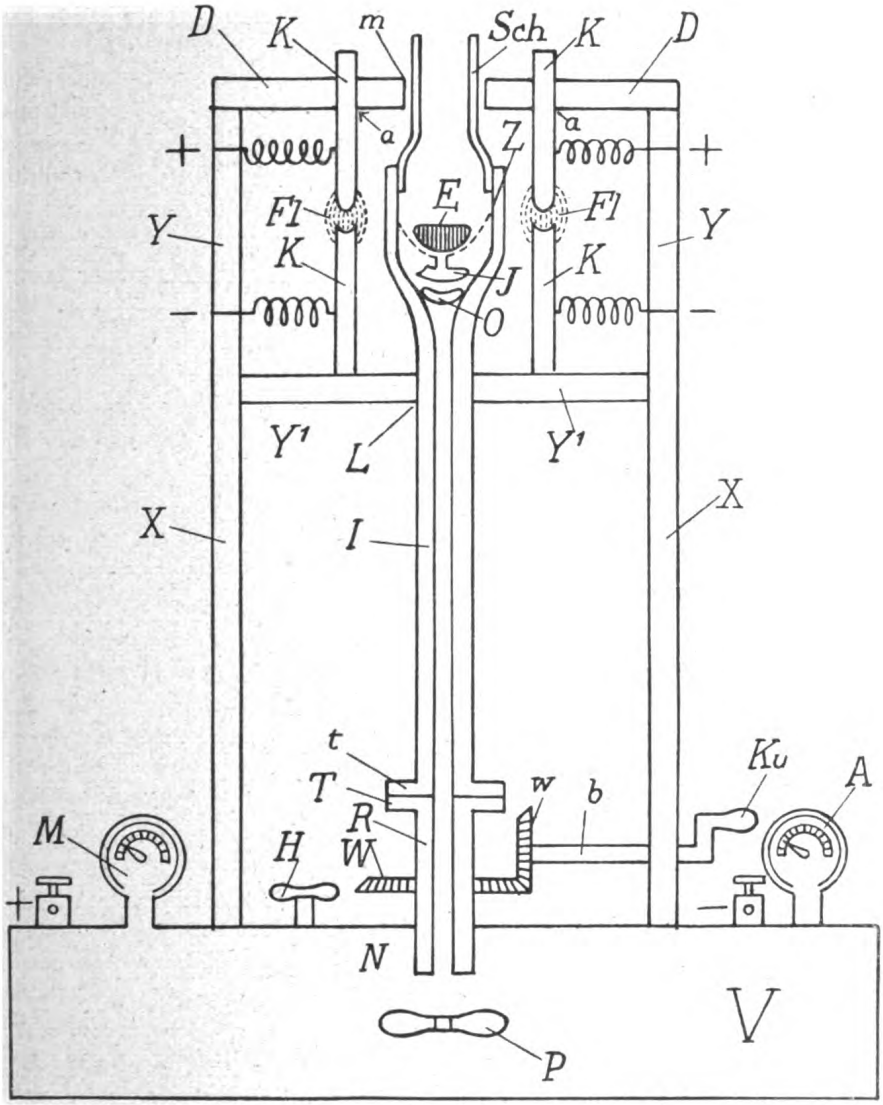

Schematische Darstellung des Kaiserschen Porzellanguß-Apparates.

Außerdem ist in dieser Zuleitung ein Ampèremeter „*A*" eingeschaltet, mit dessen Hilfe man die aufgewandte elektrische Energie in allen Stadien des Gusses verfolgen kann.

Mit Hilfe dieses Apparates wird der Porzellanguß in folgender Weise ausgeführt:

Digitized by Google
Original from UNIVERSITY OF MINNESOTA
Generated on 2019-10-18 15:47 GMT / http://hdl.handle.net/2027/umn.31951002762790j
Public Domain in the United States, Google-digitized / http://www.hathitrust.org/access_use#pd-us-google

Zuerst wird von dem zu gießenden Objekt, ebenso wie beim Goldgußverfahren, ein Wachsmodell angefertigt.

Hierbei ist zu berücksichtigen, daß größere Mengen von flüssigem Porzellan beim Erkalten Schrumpfungen erleiden. Es ist darum ratsam, größere Teile wie z. B. ganze Blöcke nicht zu knapp zu modellieren.

Es folgt das Einbetten des Wachsmodelles. Dieses wird in der üblichen Weise durch Anbringung eines Gußstiftes eingeleitet.

Da flüssig gemachtes Porzellan im Unterschiede von dem bei zunehmender Hitze immer dünnflüssiger werdenden Golde über eine gewisse Zähflüssigkeit nicht hinauskommt, so muß man den Gußstift etwa 4—5fach so stark wie die Mine eines Bleistiftes und für Zähne etwa so stark wie einen Bohrerschaft wählen.

Der schwere Fluß des zähflüssigen Porzellans macht es zur Bedingung, daß man das Modell so einbettet, daß der spätere Gußkanal möglichst kurz wird. Nur, wenn dies der Fall ist, wird bei größeren Objekten das Ausfließen der Form mit Porzellan sicher gestellt.

Während man es ferner bei Goldgüssen ängstlich vermeidet, das Modell zu tief, d. h. zu nahe am Boden des Gußzylinders einzubetten, ist ein tiefes Einbetten des Modells bei Porzellangüssen von größtem Werte.

Der Grund ist der, daß die Saugwirkung die in der Form eingeschlossene Luft durch die den Boden des Gußzylinders bildende Einbettungsmasse hindurch fortschaffen muß, um in der Form das zum Guß nötige Vacuum herzustellen. Obwohl die in Anwendung kommende Einbettungsmasse, welche aus einer Mischung von Schamotte mit Gips besteht, luftdurchlässig ist, verlangt die zähflüssige Porzellanmasse, daß der eigentliche Gußvorgang möglichst beschleunigt wird. Dies kann aber nur geschehen, wenn die den Boden des Gußzylinders bildende Schicht der Einbettungsmasse möglichst dünnwandig ist.

Auf der andern Seite ist zu beachten, daß die Bodenschicht auch nicht zu dünn wird, weil es sonst sehr leicht eintreten kann, daß der hohe atmosphärische Druck die ganze Bodenschicht eindrückt und die flüssige Porzellanmasse in das Rohr „*r*" hineinzieht.

Unter Berücksichtigung der angeführten Momente wird das mit dem Gußstift versehene Wachsmodell in folgender Weise eingebettet.

Man zieht die bei „*a*" „*a*" durch den Deckel „*D*" gesteckten beiden oberen Kohlen „*K*, *K*" heraus und nimmt dann den Deckel „*D*" ab. Hierauf hebt man den Gußzylinder „*Z*" und das daran befestigte Rohr „*r*" nach oben aus dem Apparat heraus, hebt den Schornstein „*Sch*" ab und steckt das Rohr, da es sich schlecht hinstellen läßt, auf ein eigens für diesen Zweck konstruiertes Stativ, welches zur Aufnahme von mehreren Gußzylindern eingerichtet ist.

Nun rührt man eine kleine Menge der Einbettungsmasse an und läßt von dieser einen Tropfen „*O*" auf die Einmündungsstelle des Rohres „*r*" in den Zylinder „*Z*" fallen.

Die verwendete Einbettungsmasse, deren Zusammensetzung der Konstrukteur des Apparates bis jetzt noch nicht bekannt gegeben hat, besteht

Digitized by Google Original from UNIVERSITY OF MINNESOTA
Generated on 2019-10-18 15:47 GMT / http://hdl.handle.net/2027/umn.31951002762790j
Public Domain in the United States, Google-digitized / http://www.hathitrust.org/access_use#pd-us-google

nach meinen Untersuchungsergebnissen aus Schamottemehl, Seesand und Gips zu gleichen Teilen. Das Schamottemehl ist offenbar aus dem Grunde beigefügt, um ein Sintern der Masse zu verhindern.

Der auf diese Weise hergestellte Verschluß „*O*" der Rohrmündung „*r*" soll verhindern, daß die Einbettungsmasse dann, wenn sie in größeren Mengen in den Gußzylinder eingefüllt wird, tiefer in das Rohr „*r*" eindringt und dieses dadurch verstopft.

Sobald die den Rohrabschluß bildende Einbettungsmasse „*o*" hart geworden ist, rührt man eine größere Menge neuer Einbettungsmasse an und füllt mit dieser den Gußzylinder „*Z*" an.

Hierauf ergreift man das Gußmodell an dem Gußstift, bepinselt nach der üblichen Entfettung des Wachsmodelles dieses mit der Einbettungsmasse und senkt darauf das ganze Modell in den gefüllten Gußylinder.

Hierbei muß man darauf achten, daß sich zwischen Gußmodell „*I*" und Rohrverschluß „*r*" eine nicht zu starkwandige Schicht Einbettungsmasse befindet, weil sonst, wie oben erklärt, die in der Richtung nach unten durch gesaugte Luft zu großen Widerstand finden würde.

Ferner muß man bei dem Einsenken des Wachsmodelles in die Einbettungsmasse dafür sorgen, daß der Gußstift möglichst senkrecht und in die Mitte des Gußzylinders zu stehen kommt.

Ist die Einbettungsmasse hart geworden, so schabt man mit einem Modelliermesser so viel Einbettungsmasse aus dem Gußzylinder heraus, bis die bekannte trichterförmige Gußmulde entstanden ist.

Auch hierbei muß man darauf achten, daß sich der Boden der Gußmulde in unmittelbarer Nähe des Gußobjektes befindet, damit ein möglichst kurzer Gußkanal entsteht.

Hiermit ist das Einbetten beendet und es folgt, genau wie bei dem Goldgußverfahren, das Auschmelzen des Wachses und daran anschließend das Abdampfen des in der Einbettungsmasse enthaltenden Wassers.

Es folgt jetzt der eigentliche Guß.

Zu diesem Zwecke füllt man die Gußmulde mit einer entsprechenden Menge von pulverisierter Porzellanmasse und befestigt dann den Schornstein „*Sch*" auf dem Gußzylinder. Hierauf nimmt man den Gußzylinder mit dem daran befestigten Rohr „*r*" von dem Stativ, bestreicht den unten an dem Rohre befindlichen Teller „*t*" mit Vaseline und setzt das Rohr in der beschriebenen Weise wieder in den Gußapparat ein.

Ist der Gußzylinder richtig eingesetzt, so muß der Teller „*t*" genau auf den Teller „*T*" passen und sich der ganze Gußzylinder durch Drehen der Kurbel „*Ku*" mitdrehen lassen.

Das Vaselin zwischen den beiden plan gedrehten Tellern hat den Zweck, einen luftdichten Abschluß zwischen den Rohren „*R*" und „*r*" herzustellen.

Als letztes wird der Deckel „*D*" wieder aufgesetzt und die beiden Kohlen „*K, K*" durch die Löcher „a, a" eingeführt.

Bevor man jetzt den Apparat in Tätigkeit setzt, wird der Hahn „*H*" geschlossen und mit Hilfe der eingebauten Luftpumpe „*P*" aus dem Behälter

Digitized by Google
Original from UNIVERSITY OF MINNESOTA
Generated on 2019-10-18 15:47 GMT / http://hdl.handle.net/2027/umn.31951002762790j
Public Domain in the United States, Google-digitized / http://www.hathitrust.org/access_use#pd-us-google

„*V*" die Luft so lange herausgepumpt, bis ein Vacuum von ca. 50 Atmosphären Unterdruck entstanden ist.

Ist dieser Unterdruck laut Manometerkontrolle erreicht, so wird der Apparat mittels der + und — Klemmen mit der Starkstromleitung in Verbindung gesetzt und eingeschaltet. Sofort beginnen die beiden Bogenlampen-Kohlenpaare ihre Tätigkeit und es entstehen zwei starke Flammenbogen „*Fl*, *Fl*".

Nun setzt man durch Betätigung der Kurbel „*Ku*" den Gußzylinder in Drehung und erreicht auf diese Weise eine gleichmäßige Erwärmung des ganzen Zylinders.

Durch die intensive und rasch zunehmende Wärmeentwickelung befindet sich bei normaler Funktion des Apparates nach etwa 9 Minuten das ganze Porzellanpulver in Fluß.

Hat man sich hiervon durch einen Blick in den aufgesetzten Schornstein „*Sch*" überzeugt, so öffnet man den Hahn „*H*" und setzt damit die Saugvorrichtung in Tätigkeit.

Der durch das Auspumpen der Luft in dem Behälter „*V*" erzeugte Unterdruck sucht durch das geöffnete Rohr „*R*" hindurch einen Ausgleich mit der atmosphärischen Luft, welche durch den Schornstein „*Sch*", Zylinder „*Z*", Rohr „*r*" und Rohr „*R*" hindurch in den Behälter „*V*" strömt. Dieser Luftstrom saugt das flüssige Porzellan in die Gußform.

Ist der Gußprozeß beendigt, so wird die Stromzuführung ausgeschaltet und gewartet, bis der Gußzylinder abgekühlt ist. Dann wird die Einbettungsmasse entfernt und der Guß mit Wasser und Bürste gereinigt. Zum Schluß wird der Gußstift hart an dem Gußkörper abgeschliffen.

Da die Oberfläche der gegossenen Objekte entsprechend der verwendeten Einbettungsmasse rauh ist, also nicht die Glasur einer z. B. nach dem Jenkinschen Verfahren durch Brennen hergestellten Porzellaneinlage besitzt, so muß, ähnlich wie bei dem Goldguß, eine nachträgliche Politur des Porzellans stattfinden.

Untersucht man das Verfahren und die damit erzielten Resultate auf ihre Brauchbarkeit, so muß man in bezug auf den Apparat zuerst feststellen, daß es sich um eine gut durchdachte Konstruktion handelt, bei welcher der Hauptvorteil darin besteht, daß der Gußzylinder bis zur Beendigung des Gusses von der Wärmequelle umgeben ist.

Der Wert der neuen Idee wird dadurch nicht beeinträchtigt, daß dem Apparat sowohl wie auch den gegossenen Objekten noch einige Fehler anhaften, welche sich sicher durch weitere Versuche beseitigen lassen.

Der schwerwiegendste Nachteil ist der, daß die Struktur des Gusses noch nicht dicht genug ist.

Der Grund hierfür liegt meiner Ansicht nach in 3 Faktoren.

1. Der auf dem Gußzylinder aufgesetzte Schornstein „*Sch*" ist zu kurz. Die Folge hiervon ist, daß die durch ihn eingesaugte Luft die an sich schon schwerfließende Porzellanmasse im Moment des Gusses um ein beträchtliches abkühlt und dadurch den Fluß der Masse verzögert.

Digitized by Google — Original from UNIVERSITY OF MINNESOTA
Generated on 2019-10-18 15:47 GMT / http://hdl.handle.net/2027/umn.31951002762790j
Public Domain in the United States, Google-digitized / http://www.hathitrust.org/access_use#pd-us-google

Der Schornstein muß also länger sein, oder, was noch besser ist, er muß oben ganz geschlossen werden und statt dessen mehrere seitlich angebrachte Einströmöffnungen erhalten, durch welche die stark erhitzte Luft aus der direkten Umgebung der Wärmequelle in den Gußzylinder einströmen kann.

Die bei der jetzigen Konstruktion vorhandene Möglichkeit, den Fluß der Porzellanmasse von oben durch den Schornstein zu beobachten, kann dadurch erhalten bleiben, daß der Deckel des Schornsteins aus Glimmer hergestellt wird.

2. Um die Gußgeschwindigkeit, von welcher die Dichte eines jeden Gusses, sei es ein Metall- oder ein Porzellanguß, abhängt, noch zu erhöhen, muß ferner die Saugkraft wesentlich gesteigert werden.

Da flüssiges Porzellan im Vergleich mit flüssigem Gold erstens zähflüssiger und zweitens viel leichter ist, kann man bei dem Porzellanguß eine starke treibende Kraft nicht missen.

Während beim Goldguß ein kleiner Überdruck in der Gußmulde hinreicht, um das bei hoher Erhitzung sehr dünnflüssige Metall rasch in die Form fließen zu lassen, wobei das Gewicht des Goldes in der Gußmulde eine bedeutende Mitarbeit leistet, sind weit größere Kräfte nötig, um das zähflüssige Porzellan zu einem schnellen Fließen zu bewegen. Außerdem schaltet bei dem geringen Gewicht des Porzellans die Mitarbeit der in der Gußmulde befindlichen flüssigen Porzellanmasse durch ihre eigene Schwere ganz aus.

Der Erfinder verwendet zu seinen Güssen einen Überdruck von 50 Atm. Es wirken also auf jeden □cm 50 Kilo und auf jeden □mm 500 g Druck.

Da nun die lichte Weite des in den Gußzylinder einmündenden Rohres „*r*" etwa 3 mm im Durchmesser beträgt, so kommt eine Bodenfläche von (1,5) 2×3 mm $= 6{,}75$ □mm in Frage.

Der hierauf wirkende Druck beträgt bei 50 Atm.

$$X = 6{,}75 \; x \; 500 \text{ g}$$
$$X = 3375{,}00 \text{ g}$$

Der wirkende Unterdruck beträgt an der Eintrittstelle des Saugrohres demnach 3375 g, also nur $3^1/_3$ Kilo.

Aus dieser Rechnung ist klar ersichtlich, daß der Unterdruck in dem Vacuumbehälter ganz erheblich gesteigert werden muß, damit die nötige Beschleunigung des Gusses herbeigeführt wird.

3. Ein weiterer Nachteil des Verfahrens, welcher sich aber sicher auch durch weitere Versuche in dieser Richtung hin beseitigen lassen wird, liegt in der Einbettungsmasse, deren Körnung noch zu grob ist. Die Folge davon ist, daß die Oberfläche des Gusses noch zu rauh ist.

Das Glättungs- und Polierverfahren, mit Tripel und Schlämmkreide, welches der Erfinder zur Erzielung einer Glasur anwendet, kann wegen der damit verbundenen Substanzverluste diesen Nachteil nur unvollkommen beseitigen und es ist darum absolut notwendig, eine bedeutende Verfeinerung der Einbettungsmassen ausfindig zu machen.

Als letztes bedürfen die Farbnüancierungen noch einer gründlichen Verbesserung.

Digitized by Google
Original from UNIVERSITY OF MINNESOTA
Generated on 2019-10-18 15:47 GMT / http://hdl.handle.net/2027/umn.31951002762790j
Public Domain in the United States, Google-digitized / http://www.hathitrust.org/access_use#pd-us-google

Wie der Erfinder mir mitteilte, haben seine Versuche hierin schon große Fortschritte gemacht, so daß zu hoffen ist, daß diese Fehlerquelle schon in nächster Zeit ausschaltet.

Wenn auch diesem neuen Gußverfahren, wie dies bei allen Neuerungen unvermeidlich ist, noch mancher Mangel anhaftet, so hat der Erfinder doch das Verdienst, der Technik ein bisher ganz neues Gebiet erschlossen zu haben.

Von einer weiteren Vereinfachung des Apparates und von der Vermehrung der Verwendungsmöglichkeiten wird es abhängen, welche Stellung der Porzellanguß unter unseren technischen Hilfsmitteln einnehmen wird.

Generated on 2019-10-18 15:47 GMT / http://hdl.handle.net/2027/umn.31951002762790j
Public Domain in the United States, Google-digitized / http://www.hathitrust.org/access_use#pd-us-google
Digitized by Google
Original from UNIVERSITY OF MINNESOTA

AUS DEM GRAZER HISTOLOGISCH-EMBRYOLOGISCHEN UNIVERSITÄTS-INSTITUT
(VORSTAND: PROF. DR. H. RABL)

BEITRAG ZU EINIGEN STREITFRAGEN ÜBER DEN FEINEREN BAU DES DENTINS

VON

PRIVAT-DOZENT DR. EDUARD H. URBANTSCHITSCH

Die Frage über den feineren Bau des Dentins ist trotz vielfacher Untersuchungen noch immer nicht einwandfrei gelöst; vor allem bestehen über die Tomesschen Fasern und Neumannschen Scheiden die verschiedensten Meinungen. Zwar hat Fleischmann vor etwa sechzehn Jahren durch einige ausgezeichnete Publikationen Ordnung in das ganze Chaos zu bringen gesucht, doch drang er mit seiner Ansicht nicht allenthalben durch. Von einer Seite wurde ihm nur teilweise recht gegeben (Kantorowicz, Fritsch), von einer anderen sogar aufs schärfste opponiert (Walkhoff).

Nach Fleischmann ist intra vitam das normale Dentinkanälchen vollkommen von der Tomesschen Faser ausgefüllt und erst durch das Fixierungsmittel — Fleischmann verwendete eine 5%-Formalinlösung — und durch andere Prozeduren, um den Zahn schnittfähig zu machen, tritt eine Schrumpfung der Tomesschen Faser ein, wodurch sie sowohl in der Quer- als auch Längsrichtung eine Verkürzung erfährt.

Die Folge davon ist, „daß die in gewundenen Kanälchen ebenfalls gewunden verlaufende Faser sich gerade zu strecken versuchen wird, und da die Verlaufsrichtung des Kanälchens noch eine gewundene bleibt, wird die gerade gestreckte Faser immer den kürzesten Weg suchend bald da bald dort anliegen".

Die Faser liegt also nach Ansicht Fleischmanns, wenn sie nicht direkt der Wand der Dentinkanälchen anliegt, frei in einem Hohlraum des Dentinkanälchens, welcher eben durch diese Schrumpfung entstanden ist. Was nun Fleischmann als artifiziell entstandenen Hohlraum deutet, betrachtet Fritsch als Lymphraum, wohingegen Römer und Walkhoff wieder eine ganz andere Auslegung dafür haben. Beide negieren einen Hohlraum, doch während ersterer diese Stelle als mangelhaft verkalkte Grundsubstanz (von Fritsch als „Römersche Zone" bezeichnet) erklärt, sieht letzterer darin die Neu-

Digitized by Google
Original from UNIVERSITY OF MINNESOTA
Generated on 2019-10-18 15:47 GMT / http://hdl.handle.net/2027/umn.31951002762790j
Public Domain in the United States, Google-digitized / http://www.hathitrust.org/access_use#pd-us-google

mannsche Scheide. Die ganze Streitfrage über den feineren Bau des Dentins — ich schließe vorläufig die Frage der Dentininnervation aus — dreht sich also hauptsächlich um die Deutung des Inhaltes der Zahnbeinröhrchen, denn bezüglich Richtung und Verzweigungen der Dentinanälchen, wie auch über die fibrilläre Struktur der Grundsubstanz stimmen wohl die Ansichten sämtlicher Autoren, abgesehen von einigen kleinen Meinungsdifferenzen, z. B. Reichhaltigkeit der Kanalverzweigungen, heutzutage vollkommen überein.

Zum besseren Verständnis des Vorhergesagten bringe ich ein schematisches Übersichtsbild aus „Bakteriologische und histologische Studien über die Karies des Dentins" von Kantorowicz, welches die drei heutzutage herrschenden Hauptansichten ⟨Walkhoff, Römer und Fleischmann⟩ darüber, was als

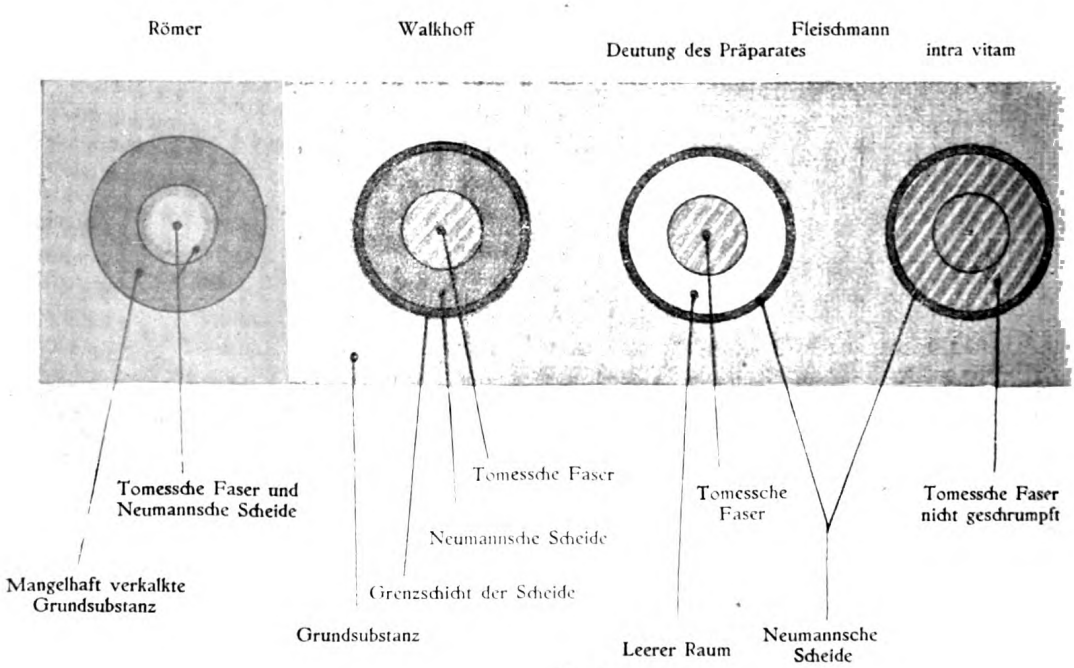

Fig. 1

Tomessche Faser und Neumannsche Scheide zu deuten sei, im Querschnitt in ausgezeichneter Weise illustriert.

Kantorowicz selbst schließt sich „im wesentlichen der von Fleischmann jüngst vertretenen Ansicht gegen Römer und in der Frage der Dicke der Scheiden auch gegen Walkhoff an".

Von der neueren Literatur wäre noch in dieser Hinsicht die Arbeit Fritschs „Untersuchungen über den Bau und Innervierung des Dentins" aus dem Jahre 1914 zu erwähnen, welche diesbezüglich etwas ganz Neues bringt, nämlich „Lymphräume" in den Dentinkanälchen, und zwar befinden sich jene Lymphräume nach der Ansicht Fritschs an jener Stelle, die — wie bereits

Digitized by Google — Original from UNIVERSITY OF MINNESOTA
Generated on 2019-10-18 15:47 GMT / http://hdl.handle.net/2027/umn.31951002762790j
Public Domain in the United States, Google-digitized / http://www.hathitrust.org/access_use#pd-us-google

erwähnt — Fleischmann als Hohlraum und Walkhoff als Neumannsche Scheide erklärt. Fritsch injizierte in extrahierte Zähne von einer Trepanationsöffnung aus Asphalt resp. Tuschlösungen und fand dann diese injizierte Masse in den Dentinkanälchen um die Tomesschen Fasern. Er nimmt infolgedessen an, „daß wir es hier normalerweise mit einem vorhandenen Raum zu tun haben, der nach theoretischen Erwägungen nichts anderes sein kann als ein Lymphraum". Gleichzeitig aber fand er, daß „an vielen Stellen die Injektionsmassen das ganze Röhrchen erfüllen".

Dadurch allein schon fällt meines Erachtens seine ganze Lymphraumtheorie, denn da er annimmt, daß jener Raum um die Tomessche Faser deshalb, weil die Injizierungslösung dort vorgefunden wird, intra vitam einen Lymphraum vorstellt, müßten logischerweise jene Kanälchen, wo er überhaupt keine Odontoblastenfortsätze vorfand, sondern nur seine Injektionsflüssigkeit in toto Lymphräume sein. Er spricht dies natürlich nicht aus, aber nach seiner Prämisse muß man diesen Schluß ziehen. Wenn man durch Einstich Masse in ein Gewebe treibt, sind die Stellen, wo sich jene ablagert, noch lange nicht dadurch als Lymphräume erwiesen.

In meiner Arbeit „Über das Kanalsystem des Dentins mit besonderer Berücksichtigung der Schmorlschen Knochenfärbung", schrieb ich: „Bringt uns die Schmorlsche Färbung auch völlige Klarheit über das Kanalsystem des Dentins, so läßt sie uns leider bezüglich der Neumannschen Scheiden und Tomesschen Fasern im unklaren. Nur manchmal gelang es mir, die Tomesschen Fasern als rote Stränge sichtbar zu machen. Derzeit ist es mir nicht möglich, ein bestimmtes Urteil zu fällen, ob Römers, Walkhoffs oder Fleischmanns Deutung der Neumannschen Scheiden und Tomesschen Faser zu Recht besteht."

Heutzutage bin ich nun in der Lage, auf Grund eigener Untersuchungen meine Ansicht in dieser Frage abzugeben und durch Präparate zu beweisen.

Wer sich mit Histologie des Dentins näher beschäftigt und gleiche Schnitte nach verschiedenen Färbungsmethoden behandelt, wird sicher die Erfahrung gemacht haben, daß ein und dasselbe Präparat je nach der angewandten Färbung ganz verschiedene Bilder darbietet und ist schon allein dadurch die Möglichkeit der verschiedenen Deutungen der einzelnen Bestandteile im Präparate gegeben.

Um zu einem einwandfreien Resultate zu gelangen, ist eine conditio sine qua non nach den verschiedensten Färbungstechniken vorzugehen und vergleichsweise seine Schlüsse zu ziehen. Daß man dazu auch Schliffe nicht unberücksichtigt lassen darf, versteht sich von selbst. Aber auch das Fixationsmittel übt einen ganz bedeutenden Einfluß aus. Als gebräuchlichstes gilt in der Zahnhistologie wohl das Formalin, meist in einer Konzentration von 5% und für typische Knochenfärbungen, wodurch sehr instruktive Dentinbilder gewonnen werden, das Müller-Formol. Für sehr empfindliche Untersuchungsobjekte, wie z. B. in meinem Falle die Tomesschen Fasern, eignen sich die vorhergenannten Mittel nicht, da ja eben die artifizielle Schrumpfung in der Streitfrage über die Tomesschen Fasern ein Kardinalpunkt ist.

Digitized by Google
Original from UNIVERSITY OF MINNESOTA
Generated on 2019-10-18 15:47 GMT / http://hdl.handle.net/2027/umn.31951002762790j
Public Domain in the United States, Google-digitized / http://www.hathitrust.org/access_use#pd-us-google

Es mußte daher zur Fixation ein Mittel in Anwendung gebracht werden, in welchem die Gefahr einer Schrumpfung möglichst gering ist. Auf Rat Prof. Dr. Rabls verwendete ich nun $^1/_2$ % Osmiumsäure. Es sei mir gleich an dieser Stelle gestattet, Herrn Prof. Dr. Rabl, Vorstand des histologisch-embryologischen Universitätsinstitutes, für die wertvollen Ratschläge und das rege Interesse, welches er meiner Arbeit entgegenbrachte, meinen ergebensten Dank auszusprechen.

Da die Osmiumsäure in der Zahnhistologie wenig Eingang gefunden hat, halte ich einige Bemerkungen darüber, die ich der Enzyklopädie für mikroskopische Technik entnehme, für nicht unangebracht.

Die Osmiumsäure — verwendet wird eigentlich zu histologischen Zwecken das Osmiumtetroxyd OsO_4, trotzdem ist der Name Osmiumsäure gang und gäbe — wurde 1864 von M. Schulze in die mikroskopische Technik eingeführt. Man bedient sich ihrer in einer wäßrigen Lösung von gewöhnlich 0.5—2 %-Konzentration. Sie muß vor Licht geschützt aufbewahrt werden, da sonst ein schwarzes Pulver ausfällt. Auch darf man zu ihrem Verschluß keinen Korkstoppel verwenden, da dieser von ihr zu leicht angegriffen wird und durch abbröckelnde Partien die Lösung verunreinigt. Da die Fixationslösung nur schwer in die Gewebe dringt, so müssen die zu fixierenden Objekte möglichst klein sein. Nach Bowczi fixiert Osmiumsäure nur gut, „wenn eine 1—0.5 %-Lösung direkt mit dem Gewebe in Berührung kommt. Im Innern erhält man sonst mehr die Wirkung des Wassers als die der Osmiumsäure".

Ein großer Nachteil der Osmiumsäure ist ihre Kostspieligkeit. Durch die Osmiumsäure ist also wenigstens die durch das Fixiermittel bedingte Schrumpfung der Tomesschen Faser, auf das möglichst geringste Ausmaß beschränkt und wir erhalten dadurch Bilder, die den vitalen Verhältnissen am nächsten kommen.

Als Untersuchungsmaterial dienten mir vollkommen gesunde, wegen Stellungsanomalie extrahierte Zähne, welche sofort post extractionem teils in toto, teils zertrümmert in $^1/_2$ % Osmiumsäure gebracht wurden. Die Entkalkung erfolgte nach Schaffer. Außerdem verwendete ich, um Isolationspräparate zu erlangen, Bohrstaub des Dentins.

In solchen unter Glyzerin-, Wasser- oder NaCl-Lösung eingeschlossenen Bohrstaubpräparaten des normalen Dentins sieht man schon bei schwacher Vergrößerung nebst vielen kleinen Gewebstrümmern, welche keinerlei Struktur erkennen lassen, größere Bröckchen von unregelmäßiger Gestalt, welche aus annähernd parallel nebeneinanderliegenden Bändern zusammengesetzt erscheinen. Da jedes Band durch eine scharfe Linie begrenzt und der Spalt zwischen zwei benachbarten Bändern meist sehr eng ist, gewinnt man bei schwacher Vergrößerung den Eindruck, als ob ein derartiges Dentinbröckelchen von doppelten Linien durchzogen wäre. Dieselben erscheinen meist wellig gebogen, seltener gerade, manchmal treten Verbindungen mit benachbarten Doppellinien auf oder zwei anfangs gleichlaufende Doppellinien werden konvergent und treffen sich im spitzen Winkel (Fig. 2).

Digitized by Google — Original from UNIVERSITY OF MINNESOTA
Generated on 2019-10-18 15:47 GMT / http://hdl.handle.net/2027/umn.31951002762790j
Public Domain in the United States, Google-digitized / http://www.hathitrust.org/access_use#pd-us-google

Bei starker Vergrößerung (Fig. 3) läßt sich zweifellos erkennen, daß der Raum, der zwischen den zu einer Doppellinie zusammentretenden Konturen

Fig. 2



Fig. 3

a leerer Raum *b* Grundsubstanz

benachbarter Bänder gelegen ist, leer ist. Eine genauere Struktur des Grundgewebes selbst ist nicht ersichtlich, nur hier und da wird der Eindruck einer leichten Querstreifung hervorgerufen.

Auf Zusatz von Essigsäure, HCl oder HNo_3, wird dieselbe wesentlich deutlicher, so daß es fast den Eindruck macht, als ob es sich um geätzte Schmelzprismen handeln würde. Unwillkürlich drängt sich auch der Vergleich mit quergestreiften Muskelfasern auf (Fig. 4). Es kann kein Zweifel bestehen, daß die Querstreifen durch die Dentinkanälchen hervorgerufen werden.

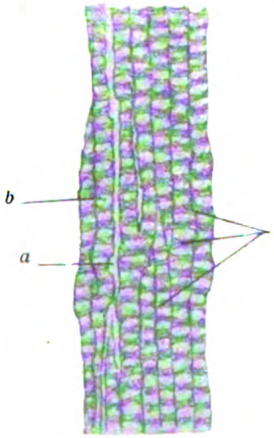

Fig. 4
Dentinkanälchen

Die Längsstreifung dürfte dadurch zustande kommen, daß das Dentin bei Behandlung mit dem Bohrer parallel der Längsrichtung der Zahnbeinfibrillen zersplittert. Die zwischen den Doppellinien gelegenen Bänder wären demnach als Bündel von Zahnbeinfibrillen zu deuten. Dafür spricht, daß sie fast immer senkrecht zu den Dentinröhrchen verlaufen, sei es, daß man diese der Länge oder der Quere nach (Fig. 6) getroffen findet. Bilder der letzteren Art (vgl. auch Fig. 5) sind wesentlich seltener. Dafür sind sie schon beim ersten Blick leicht verständlich.

Bezüglich der Färbetechnik möchte ich bemerken, daß nach meiner Erfahrung die besten Präparate folgendermaßen erzielt werden.

Digitized by Google
Original from UNIVERSITY OF MINNESOTA
Generated on 2019-10-18 15:47 GMT / http://hdl.handle.net/2027/umn.31951002762790j
Public Domain in the United States, Google-digitized / http://www.hathitrust.org/access_use#pd-us-google

Der Bohrstaub wird sofort in die Fixierungsflüssigkeit auf einige Stunden gebracht. Dann kommt er auf 12—24^h in Aq. dest., das öfters gewechselt wird. Danach in 5% HNO_3 auf 2—6^h, Entsäuerung in Lithionsulfat oder Glaubersalzlösung durch mindestens 12^h, Auswaschen in H_2O, steigender Alkohol je 1—2 Stunden, dann ebensolange in Ätheralkohol. Eingießen in eine flache Schale, Absaugung des Alkoholäthergemisches und sofortige Überschichtung mit sehr dünnem Zelloidin. Sobald das Zelloidin erstarrt, was nach ganz kurzer Zeit vor sich geht, wird es überschichtet mit 75% Alkohol. Das Zelloidinhäutchen läßt sich dann leicht ablösen, wird in beliebiger Größe zerschnitten und kann dann wie ein gewöhnlicher Zelloidinschnitt weiter behandelt werden.

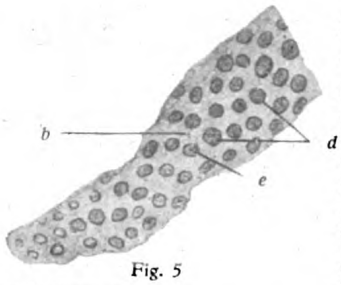

Fig. 5

d Neumannsche Scheide
e Tomessche Faser teilweise geschrumpft

Als beste Färbungsmethode hat sich mir die Schmorl-Morpurgosche bewährt. Zur Untersuchung der Zahnkanälchen an Querschnitten kann die Verwendung des Bohrstaubes aufs beste empfohlen werden. Für das Studium der Tomesschen Faser im Längsschnitt sind dagegen naturgemäß die gewöhnlichen Schnittpräparate ganzer Zähne viel geeigneter, da in Bohrstaubpartikeln die Kanälchen ja nur auf kurzer Strecke vorliegen.

In osmierten, nach Schmorl-Morpurgo behandelten Schnitten finden wir die Grundsubstanz, je nach der Verkalkung, blau bis gelbgrün gefärbt und heben sich besonders an Längsschnitten die Dentinkanälchen infolge der blauvioletten Färbung der Neumannschen Scheiden deutlich von ihr ab.

Schon bei schwacher Vergrößerung sieht man in den meisten Dentinkanälchen eine rötliche Masse, welche deutlich von der Grundsubstanz, speziell wenn diese gelbgrün gefärbt ist, hervorsticht.

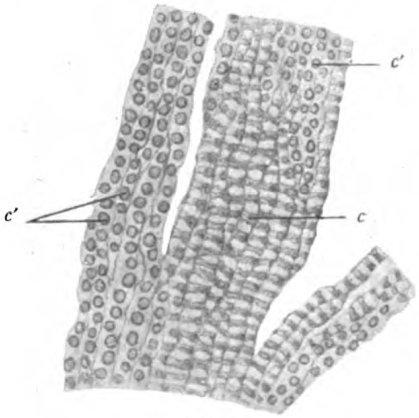

Fig. 6

c u. *c'* längs und quer getroffene Dentinkanälchen

Bei starker Vergrößerung erkennt man, daß der Inhalt der Dentinkanälchen entweder aus einer homogenen Masse oder kleineren und größeren Körnchen besteht, die verschieden angeordnet sind. Manchmal ist das ganze Dentinkanälchen von feinsten Granulis total ausgefüllt, ein anderes Mal findet man große Klumpen, welche gleichfalls die ganze Breite des Röhrchens einnehmen, in der Längsrichtung desselben aber durch mehr oder weniger große helle Zwischenräume voneinander getrennt sind. Oder es liegen die Körner — große wie kleine — nur randständig und bilden einen Belag der Kanälchenwand, der, wenn die Körnchen besonders fein sind, eine besondere Wandmembran vortäuschen kann.

Digitized by Google
Original from UNIVERSITY OF MINNESOTA
Generated on 2019-10-18 15:47 GMT / http://hdl.handle.net/2027/umn.31951002762790j
Public Domain in the United States, Google-digitized / http://www.hathitrust.org/access_use#pd-us-google

Schließlich ist in einer Anzahl Dentinkanälchen überhaupt kein Inhalt wahrnehmbar und nur die Neumannsche Scheide als Doppellinie, wie mit einer Reißfeder gezogen, gut erkennbar.

Ob in letzterem Falle die Tomessche Faser bloß keine Färbung angenommen hat, oder ob sie durch die Einwirkung ungünstiger Vorbehandlung zerstört wurde, oder ob überhaupt das Dentinkanälchen schon von Anfang an leer war, ist schwer zu sagen. Für jede der drei Möglichkeiten ließen sich Gründe anführen. Darum möchte ich diese Frage offen lassen.

Querschnittsbilder stehen vollkommen im Einklang mit Längsschnittpräparaten.

Das ganze Bild wäre also folgendermaßen zu deuten:

In jenen Dentinkanälchen, welche einen homogenen, das ganze Lumen ausfüllenden Inhalt zeigen, stellt derselbe die unversehrte Tomessche Faser dar (Fig. 7/1). Erscheinen dagegen im Kanälchen Körnchen, so müssen diese als Zerfallsprodukte der Faser betrachtet werden, von denen es wahrscheinlich ist, daß sie beim Absterben von jener auftreten. Doch will ich die zweite Möglichkeit, daß sie infolge ungünstiger Beeinflussung der Faser durch die Fixierungsflüssigkeit entstehen, nicht völlig von der Hand weisen. Die Körnchen besitzen verschiedene Größen. Steht der Zerfallsprozeß erst in seinem Beginn, so finden wir an Stelle der Faser im Dentinkanälchen große Körner, welche zwar das Lumen des Dentinkanälchens in der Querrichtung noch ausfüllen, aber bereits untereinander, also in der Längsrichtung des Zahnbeinröhrchens durch Zwischenräume getrennt sind (Fig. 7/2). Die großen Körner zerfallen wieder in kleinere (Fig. 7/3), welche sich schließlich, je weiter der Zerfall der protoplasmatischen Faser fortschreitet, in immer kleinere Körner auflösen, so daß endlich das ganze Lumen des Dentinkanälchens von feinsten Granulis erfüllt wird (Fig. 7/4). Bei randständiger Lage der Körnchen kann sogar eine eigene Wandmembran vorgetäuscht werden (Fig. 7/5). Jedes Kanälchen wird von einer dünnen dunkelgefärbten Linie begrenzt, welche sich deutlich von der gelblich-grünen Grundsubstanz als selbständiges Gebilde abhebt und färberisch sehr leicht zur Darstellung gebracht werden kann. Es unterliegt wohl keinem Zweifel, daß dies Gebilde, welches bei Längsschnitten als Linie, bei Querschnitten als Kreis erscheint, die Neumannsche Scheide ist (Fig. 7/6).

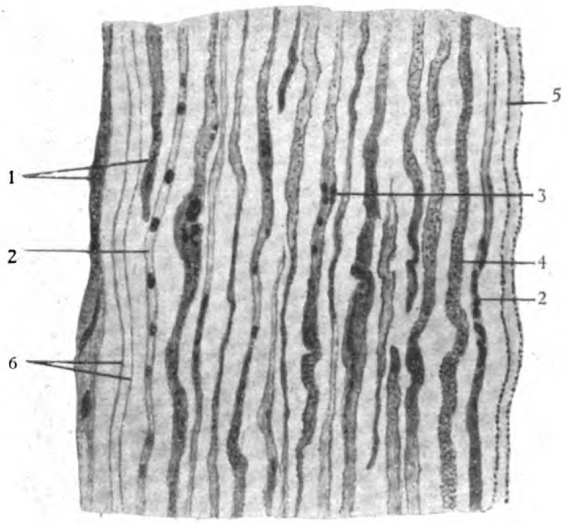

Fig. 7

Digitized by Google
Original from UNIVERSITY OF MINNESOTA
Generated on 2019-10-18 15:47 GMT / http://hdl.handle.net/2027/umn.31951002762790j
Public Domain in the United States, Google-digitized / http://www.hathitrust.org/access_use#pd-us-google

Um zu beweisen, daß es sich bei Darstellung der Tomesschen Faser in meinen Präparaten tatsächlich um die Wirkung der Osmiumsäure handelt, wurde ein Kontrollpräparat angefertigt. Ein Molar wurde post extractionem nicht in Osmiumsäure, sondern in Aq. dest. gelegt und nach etwa 12 Stunden analog den früheren Objekten behandelt, also in steigenden Alkohol gehärtet, eingebettet, entkalkt und geschnitten und nach Schmorl-Morpurgo gefärbt.

Derartige Schnitte unterscheiden sich deutlich von den früher beschriebenen. Denn abgesehen davon, daß das Bild mehr getrübt erscheint und die Färbung überhaupt nicht gut angreift, ist in der Mehrzahl der Zahnbeinröhrchen keine Dentinfaser zu erkennen. Hier und da sieht man vereinzelte rötliche Krümel oder die Tomessche Faser erscheint auf kurze Strecken als roter Strang, welcher etwa ein Drittel des Kanälchens ausfüllt.

Ich erkläre mir dies nun so, daß die Tomessche Faser, durch die Wasserwirkung gequollen, keinen Farbstoff annimmt und so nicht zur Darstellung kommt oder teilweise durch die Wirkung des Alkohols geschrumpft, zwar zur Darstellung kommt, aber, wie schon erwähnt, auf ein Drittel ihrer normalen Dicke reduziert wird.

Jedenfalls lassen sich an mit Wasser vorbehandelten Zähnen niemals jene breiten und gleichzeitig gefärbten Tomesschen Fasern nachweisen, welche in Os-Präparaten enthalten sind.

Meine Untersuchungsergebnisse der Tomesschen Fasern und Neumannschen Scheiden decken sich also vollkommen mit denen Fleischmanns, wiewohl ich histologisch einen andern Weg gegangen bin als er. Fleischmann bediente sich der Delafieldschen Hämatoxylinfärbung. Mit dieser erzielte ich an osmiumfixierten Schnitten kein zufriedenstellendes Resultat. Zwar konnte ich die Neumannsche Scheide einwandfrei feststellen, doch kamen die Tomesschen Fasern absolut nicht deutlich zur Geltung. Auch andere Färbungen wie Van Gieson, Mallory oder Schmorl, ohne die Morpurgosche Modifikation, brachten zwar die Neumannsche Scheide, aber niemals die Tomessche Faser in dem Maße zur Darstellung, wie die Färbung nach Schmorl-Morpurgo.

Wie schon eingangs erwähnt, stimmen bezüglich der Deutung der Neumannschen Scheiden Kantorowicz und Fritsch den Ausführungen Fleischmanns vollkommen bei. Erwähnen möchte ich dabei nur, daß Fritsch in seiner Arbeit: „Untersuchungen über den Bau und Innervierung des Dentins" den Ausdruck Neumannsche Scheide sorgfältig vermeidet und statt dessen von Scheide des Dentinröhrchens spricht, da dies betreffende Gebilde bereits von Kölliker 1852 beschrieben wurde. Fritsch hat ja diesbezüglich vollkommen recht, doch gebührt zweifellos Neumann das Verdienst, sehr exakte Untersuchungen darüber angestellt zu haben. Auch stammt von ihm der dafür höchst zutreffende Name „Scheide", und ist die Bezeichnung „Neumannsche Scheide" in der Literatur derart eingebürgert, daß es Fritsch wohl nicht gelingen wird, den Namen Neumanns bei den Scheiden der

Digitized by Google
Original from UNIVERSITY OF MINNESOTA
Generated on 2019-10-18 15:47 GMT / http://hdl.handle.net/2027/umn.31951002762790j
Public Domain in the United States, Google-digitized / http://www.hathitrust.org/access_use#pd-us-google

Zahnbeinkanälchen auszuschalten. Was nun Walkhoff betrifft, so gestehe ich zu, daß seine Auslegung der Neumannschen Scheide eine Zeitlang für mich maßgebend erschien, da bei formalinfixierten, nach Schmorl gefärbten Schnitten, einzelne Querschnittsbilder anscheinend der Walkhoffschen Ansicht entsprachen. Durch Vergleich mit anders gefärbten Präparaten stellte es sich jedoch heraus, daß die nach Walkhoff breite Neumannsche Scheide nichts Reales ist.

Römer negiert die Neumannsche Scheide als chemisch differente Auskleidung der Kanäle der Grundsubstanz überhaupt vollständig, und nimmt an, daß die Odontoblastenfortsätze nicht solide protoplasmatische Gebilde, sondern hohle Röhrchen seien und einfach in Löchern der Grundsubstanz liegen.

Gegen diese Annahme hat bereits Fleischmann vor Jahren Stellung genommen und später auch Kantorowicz (1911), und zwar folgt letzterer, wie er selbst schreibt, im wesentlichen Fleischmann und macht folgende Einwendungen:

„1. läßt sich an der Realität eines färberisch darstellbaren Grenzsaumes der Zahnbeingrundsubstanz gegen das Lumen der Dentinkanälchen nicht zweifeln,

2. stimmt die Größe dieses Ringes überein mit jener der durch Kalilauge isolierbaren Gebilde,

3. ist der Raum zwischen dem Römerschen Odontoblastenfortsatz und der Zahnbeingrundsubstanz sicher nicht schlecht verkalkte Substanz, da er keine Farbstoffe, z. B. Eosin, annimmt, und sich auch keinerlei Struktur in ihm wahrnehmen läßt, und ferner sich in keiner Weise gegen den durch Herausfallen der Faser gebildeten hohlen Raum abgrenzt,

4. läßt sich aus Zähnen mit abgestorbenen Pulpen, ja selbst aus mazerierten Zähnen, wo Odontoblasten und ihre Fortsätze längst vernichtet sind, die Scheiden trotzdem sehr gut darstellen (diese haben also nichts mit den protoplasmatischen Odontoblasten und ihren Fortsätzen zu tun),

5. da sich die Scheiden darstellen lassen, die Tomesschen Fasern aber fehlen, wie sich aus Schnitten ergibt, müssen beide etwas Verschiedenes sein."

Auf Grundlage meiner Präparate stimme ich beiden Autoren gegen Römer bei, und ist die Negierung der Neumannschen Scheiden als selbständiges Gebilde schon dadurch hinfällig, daß sie — wie Fleischmann sehr richtig bemerkt — an ihrem zentralen Ende in das Köllikersche Häutchen übergehen.

Diese im Jahre 1850 von Kölliker entdeckte Tatsache, daß nach chemischer Auflösung der Zahnbeingrundsubstanz als Rückstand die Zahnbeinröhrchen (i. e. die dieselben auskleidenden Scheiden) und ein ihre zentralen Enden verbindendes Häutchen überbleibt, wurde 55 Jahre später von Fleischmann der Vergessenheit entrissen und gab letzterer Autor den Scheiden und Häutchen den Namen Lamina terminalis interna.

Die Lamina terminalis interna von Fleischmann entspricht demnach dem Köllikerschen Häutchen plus den Neumannschen Scheiden.

Digitized by Google
Original from UNIVERSITY OF MINNESOTA
Generated on 2019-10-18 15:47 GMT / http://hdl.handle.net/2027/umn.31951002762790j
Public Domain in the United States, Google-digitized / http://www.hathitrust.org/access_use#pd-us-google

Diese Lamina terminalis interna, deren Existenz von v. Korff in Abrede gestellt wird, läßt sich färberisch nicht nur nach der Bielschowskyschen Methode, wie schon früher v. Ebner und später Fritsch nachgewiesen haben, zur Darstellung bringen, sondern sie differenziert sich auch regelmäßig bei den nach Schmorl resp. Morpurgo gefärbten Präparaten. Diesbezüglich kann ich Fleischmann nicht beistimmen, wenn er schreibt: „daß das Häutchen sich färberisch im allgemeinen nur schwer darstellen läßt, hat seinen Grund darin, daß die gesamte Lam. term. int. sich nur dort durch Farbstoffe leicht zur Anschauung bringen läßt, wo sie von verkalkter Grundsubstanz begrenzt ist. Wo dies nicht der Fall ist, färbt sie sich im allgemeinen nicht. Wir sehen also dementsprechend die Scheiden im Bereiche der verkalkten Grundsubstanz gefärbt, im Bereiche der unverkalkten Grundsubstanz sehen wir im gefärbten Schnitt von Scheiden nichts. Da das die zentralen Enden der Scheiden verbindende Häutchen in der unverkalkten Schichte des Zahnbeines liegt, bzw. dessen innerste Schichte ist, so färbt es sich im allgemeinen ebenso wenig, als die Scheiden im Bereiche der unverkalkten Zone." Und weiter: „Ich möchte bei dieser Gelegenheit darauf hinweisen, daß man Jahrzehnte hindurch geglaubt hat, daß es Neumannsche Scheiden nur im Bereiche der verkalkten Zahnbeingrundsubstanz gibt, nur aus dem Grunde, weil es nicht gelungen war, die Scheiden im Bereiche der unverkalkten Grundsubstanz färberisch darzustellen."

Die Färbung nach Schmorl-Morpurgo erweist sich also auch darin als die derzeit beste, denn nicht nur in der verkalkten, sondern auch in der unverkalkten Zahnbeingrundsubstanz läßt sich nach dieser Methode die Lam. term. int. einwandfrei nachweisen.

Studnička gibt das Vorhandensein des Köllikerschen Häutchens erst in den späteren Stadien der Dentinentwicklung zu, negiert es aber dort wo noch v. Korffsche Fasern sind. Nach Fleischmann ist dies nicht richtig. „Ich habe schon vor Jahren nachgewiesen, daß dieses Häutchen auch schon bei der allerersten Dentinanlage vorhanden ist, zu einer Zeit, wo von Kanälchen noch keine Spur da ist und wo die Odontoblasten noch mehrere Dentinfortsätze besitzen, und konnte mich neuerdings von der Richtigkeit meiner damaligen Angaben zu wiederholten Malen überzeugen. Ich habe Teile von Schnitten, in denen ich die Korffschen Fasern zunächst durch Abziehen der Pulpa deutlich isoliert wahrnehmen konnte, der Behandlung mittels Kalilauge unterzogen und immer konstatieren können, daß die innerste Schichte dieser Teile bei Erwärmen in Kalilauge erhalten bleibt, während die übrigen Teile der jungen Zahnbeingrundsubstanz sich vollständig lösen."

Um zu dieser Frage Stellung zu nehmen, muß ich ein Thema anschneiden, welches wohl zu den heißumstrittensten nicht nur auf dem Gebiete der Histologie des Dentins, sondern der Histologie der Bindesubstanzen überhaupt gehört, nämlich das über die v. Korffsche Fasern. Gleich a priori will ich bemerken, daß ich hier der Frage, welche Rolle jene Fasern bei der Dentinbildung spielen, nicht näher treten möchte, sondern nur über die Existenz dieser Fasern aus eigener Anschauung kurz berichten will.

Digitized by Google
Original from UNIVERSITY OF MINNESOTA
Generated on 2019-10-18 15:47 GMT / http://hdl.handle.net/2027/umn.31951002762790j
Public Domain in the United States, Google-digitized / http://www.hathitrust.org/access_use#pd-us-google

Nach v. Ebner verschwinden die v. Korffschen Fasern bei einer Dentindicke von 80 μ und von Korff selbst scheint sie nach Ausführungen Fleischmanns bei der Weiterbildung des Dentins nicht gefunden zu haben.

Studnička fand auch in späteren Stadien vereinzelt von Korffsche Fasern vor. Ebenso traf sie Fischer noch in späteren Stadien der Dentinbildung an und „selbst da, wo die fertige Pulpa zu neuer Dentinbildung geschritten war, sie verschwinden aber im fertigen Dentin."

Nun besitze ich zwei Präparate, an denen v. Korffsche Fasern einwandfrei zu erkennen sind u. zw. handelt es sich im ersten Falle um den Schneidezahn eines 4 jährigen Knaben, im zweiten Falle um den Prämolar eines ca. 20 jährigen jungen Mannes. In beiden Fällen waren in den nach Bielschowsky-Studnička gefärbten Schnitten v. Korffsche Fasern nachweisbar, überdies trat in den nach Schmorl behandelten Schnitten die Lam. term. int. (das Köllikersche Häutchen) deutlich hervor. Daraus resultiert zweierlei. Erstens, daß die v. Korffschen Fasern auch in späteren Stadien vorkommen und zweitens, daß die Ansicht Fleischmanns gegenüber Studnička, nämlich das gleichzeitige Vorkommen des Köllikerschen Häutchens und der v. Korffschen Fasern — zu Recht besteht.

Ich möchte meine Arbeit nicht abschließen ohne ein Kapitel, welches ja auch zur Streitfrage des Dentins gehört, wenigstens kurz zu streifen, nämlich die Frage bezüglich der Dentininnervation. Daß das gesunde Zahnbein auf termische, chemische und mechanische Reize mehr oder minder stark reagiert, ist eine alte Erfahrungssache, und daß gerade an der Schmelzdentingrenze die Schmerzhaftigkeit an Intensität zunimmt, ist ebenfalls allbekannt. Daher liegt die Vermutung auf der Hand, daß das Zahnbein reichlich von Nerven durchzogen werde, welche in den Zahnbeinkanälchen zu suchen sein müßten. Da sich diese, wie einwandfrei nachgewiesen wurde, gerade an der Schmelzdentingrenze stark verästeln, so fände dadurch die gesteigerte Empfindlichkeit an jener Stelle ihre einfache Erklärung. Dennoch steht aber die überwiegende Mehrzahl der Autoren heutzutage noch immer auf dem Standpunkt, daß zwar die Pulpa zahlreiche markhaltige und marklose Nerven besitzt, das Zahnbein aber nervenlos ist.

In den Lehrbüchern der Histologie finden wir die Innervation des Dentins entweder negiert oder angegeben, daß Nervenfasern nur bis ans Prädentin reichen.

Auch im letzterschienenen Lehrbuch der Histologie von Schaffer ist darüber nur folgender Satz enthalten: „In die Zahnbeinkanälchen sind Nerven, außer in dem Anfangsteil, nicht mit Sicherheit zu verfolgen, obwohl dies wiederholt angegeben wurde."

Die Empfindlichkeit des Zahnbeines hat ja durch Walkhoff eine vollkommen plausible Erklärung gefunden, nämlich, daß die Reizleitung durch den protoplasmatischen Inhalt der Dentinkanälchen bedingt ist und „die Sensibilität des Zahnbeines in der Innervation der Randzone der Zahnpulpa zu suchen ist."

Digitized by Google
Original from UNIVERSITY OF MINNESOTA
Generated on 2019-10-18 15:47 GMT / http://hdl.handle.net/2027/umn.31951002762790j
Public Domain in the United States, Google-digitized / http://www.hathitrust.org/access_use#pd-us-google

Nach Dependorf wäre aber „für eine Erklärung der Sensibilität des Dentins nur der anatomische Nachweis von Nervenfasern als einzig richtig heranzuziehen."

Verschiedene Autoren suchten Nerven im Dentin nachzuweisen, wie z. B. schon in den 90er Jahren des vorigen Jahrhunderts Morgenstern, dessen Ausführungen aber von Röse, Römer und Walkhoff heftig angegriffen wurden.

Auf die diesbezügliche Literatur will ich nicht näher eingehen und nur erwähnen, daß ein Jahr vor dem Kriege Dependorf, und im Jahre 1916 Fritsch diese Frage wieder aufrollten. Beide Autoren kamen unabhängig voneinander zu gleichen positiven Resultaten. Diese vom rein wissenschaftlichen, wie auch vom praktischen Standpunkte aus höchst interessanten Tatsachen wurden bis jetzt wenigstens meines Wissens noch nicht überprüft.

Da ich mich mit dem Nachweise der Dentininnervation nicht speziell beschäftigt habe, bin ich derzeit nicht in der Lage, ein eigenes Urteil pro oder kontra abzugeben, doch fand ich in einigen nach Bielschowsky behandelten Schnitten eigenartige Fasern, welche derartig den von Dependorf und Fritsch beschriebenen Nerven des Dentins gleichen, daß ich wenigstens in Form einer vorläufigen Mitteilung darüber berichten möchte.

Nach Dependorf ist „eine doppelte Art des Nervenlaufs im Dentin anzunehmen, einmal eine Innervierung der Tomesschen Fasern und zweitens ein Nervenlauf in der Grundsubstanz." Und weiter „Selbst der Nachweis des bloßen Eintritts von Nervenfasern in das Dentin ist schwer zu erbringen. Die an der Grenze zwischen Zahnbein und Odontoblasten so zahlreich vorhandenen Fasern, gleichviel ob sie sich als Bindegewebsfasern, als v. Ebnersche oder v. Korffsche Fibrillen erweisen, erschweren die sichere Bestimmung."

Nun fand ich bei Durchmusterung meiner Bielschowsky- und Studnička-Präparate in einigen Schnitten aus einer Milchzahnwurzel eigenartige Fasern, welche zum Außenrand der Dentinkanälchen ziehen und sich eine Strecke weit ins Dentin verfolgen lassen. Wie weit sie hineinragen und ob sie Verbindungen zeigen, konnte ich nicht feststellen.

Eine Verwechslung mit v. Korffschen Fasern liegt bestimmt nicht vor, denn im gleichen Präparate sind deutlich v. Korffsche Fasern zu sehen, welche ein ganz anderes Bild zeigen.

Daß es sich in meinem Falle um Nervenfasern handelt, wage ich nicht mit Gewißheit zu behaupten, denn ich konnte nicht den von Fritsch angeforderten Beweis — die Verbindungen jener Fasern mit den markhältigen Nervenstämmchen der Pulpa erbringen. Doch halte ich die Möglichkeit, daß jene Fasern nervöser Natur sind, mit Rücksicht auf die merkwürdige Übereinstimmung zwischen den Dependorfschen Bildern und meinen Präparaten nicht für ausgeschlossen.

Meine Untersuchungsergebnisse über die Tomessche Faser und Neumannsche Scheide stimmen also vollkommen mit den Befunden Fleischmanns überein.

Digitized by Google Original from UNIVERSITY OF MINNESOTA
Generated on 2019-10-18 15:47 GMT / http://hdl.handle.net/2027/umn.31951002762790j
Public Domain in the United States, Google-digitized / http://www.hathitrust.org/access_use#pd-us-google

Über die Wichtigkeit der Lösung dieser Streitfrage sind sich wohl sämtliche Autoren klar, Fritsch bemerkt sehr richtig: „Solange über den normalen Dentinaufbau keine Einstimmigkeit erzielt ist, bleiben alle anderen Fragen über Entwicklung, Funktion usw. des Dentins unentschieden."

TECHNIK DER DARSTELLUNG DER TOMESSCHEN FASERN UND DER NEUMANNSCHEN SCHEIDEN

1. Fixierung in $^1/_2$% Osmiumsäure durch einige Tage, hierauf gut wässern.
2. Einbettung in Zelloidin und Entkalkung nach Schaffer.
3. Einlegen der Schnitte in Aqua dest. für einige Stunden.
4. Übertragung der Schnitte in Müller-Formol auf einige Tage.
5. Gutes Auswaschen der Schnitte in mehrfach gewechseltem dest. Wasser.
6. Bad von einigen Minuten in konzentrierter Lösung von Lithium carbonicum.
7. Direktes Übertragen der gut ausgebreiteten Schnitte in die nicht filtrierte Mischung einer konzentrierten Lösung von Thionin in 50% Alkohol 1 ccm, Aqua dest. 8 ccm, Liqu. am. caust. gtt. 1 ‹Fasoli› etwa 10 Minuten. ‹Diese Lösung ist immer frisch zu bereiten.›
8. Waschen in Aqua dest. 5 Minuten.
9. Konzentrierte Phosphor-Wolframsäure 1—3 Minuten.
10. Übertragen in Aqua dest. 10 Minuten.
11. Konzentrierte wäßrige Pikrinsäurelösung 3 Minuten.
12. Kurzes Auswaschen in H_2O, welches einmal erneuert wird.
13. Alkohol, 90%, die Schnitte müssen mit der Glasnadel in der Nähe des Flüssigkeitsspiegels gehalten werden und fortwährend auf Stellen gebracht wo sich kein Farbstoff angesammelt hat, bis keine Farbwolken mehr abgehen.
14. 95% Alkohol.
15. Origanumöl-Kanadabalsam.

Bei gelungener Färbung erscheinen die vor der künstlichen Entkalkung kalkhaltigen Dentinpartien gelbgrün, die kalklosen blau, die Neumannschen Scheiden dunkelblau bis schwarz, Tomessche Faser rot.

Hauptbedingung für gutes Gelingen der Färbung ist reines Arbeiten ‹Glasnadeln›.

LITERATUR

Dependorf: Verhandlungen d. C. V. D. Z. Beiträge zur Innervierung der menschlichen Pulpa und des Dentins. D. M. f. Zh., Jg. 1913, Heft 7.

Dependorf: Ergebnisse eigener Untersuchungen über Innervierung des menschlichen Zahnes mit Berücksichtigung der Hartsubstanzen. D. M. f. Zh., 31. Jg., Heft 6.

Dependorf: Beiträge zur Kenntnis der Innervierung der menschlichen Zahnpulpa und des Dentins. D. M. f. Zh., 31. Jg., Heft 9.

v. Ebner: Über den feineren Bau der Knochensubstanz. Sitzungsberichte der kaiserlichen Akademie der Wissenschaften. 72. Bd., III. Abt., Jg. 1876.

v. Ebner: Köllickers Handbuch der Gewebelehre des Menschen. 6. Auflage, Bd. II.

Digitized by Google
Original from UNIVERSITY OF MINNESOTA
Generated on 2019-10-18 15:52 GMT / http://hdl.handle.net/2027/umn.31951002762790j
Public Domain in the United States, Google-digitized / http://www.hathitrust.org/access_use#pd-us-google

v. Ebner: Scheffs Handbuch der Zahnheilkunde. 1. Bd., 3. Auflage, 1908.

v. Ebner: Über scheinbare und wirkliche Radiarfasern des Zahnbeines. Anatom. Anzeiger, Bd. 34.

Fasoli: Sulla struttura istologica della dentina. La Stomatologia 1905.

Fischer: Bau und Entwicklung der Mundhöhle des Menschen. Leipzig 1909.

Fleischmann: Die Entwicklung der Zahnscheiden, gleichzeitig ein Beitrag zur Entwicklung der Zahnbeingrundsubstanz. Archiv f. mikroskop. Anatomie u. Entwicklungsgeschichte, Bd. 68, 1906.

Fleischmann: Histologie und Histogenese, Ergebnisse der gesamten Zahnheilkunde. Jg. 1, Heft 1.

Fleischmann: Über Bau und Inhalt der Dentinkanälchen. Arch. f. mikrosk. Anatomie u. Entwicklungsgeschichte, Bd. 66.

Fritsch: Untersuchung über den Bau und die Innervierung des Dentins. Archiv f. mikrosk. Anatomie, Bd. 84, 1914.

Fritsch: Zur Frage über den Bau des normalen Zahnbeines. D. M. f. Zh., 35. Jg., 1917, Heft 2.

Kantorowicz: Bakteriologische und histologische Studien über die Karies des Dentins. Deutsche Zahnheilkunde in Vorträgen. Leipzig 1911, Heft 21.

v. Korff: Die Entwicklung der Zahnbeingrundsubstanz der Säugetiere. Arch. f. mikrosk. Anatomie, Bd. 67.

v. Korff: Zur Histologie und Histogenese des Bindegewebes, besonders der Knochen und Dentingrundsubstanz. Ergebnisse der Anatomie und Entwicklungsgeschichte, Bd. 17.

v. Korff: Entgegnung auf die v. Ebnersche Abhandlung „Über scheinbare und wirkliche Radiarfasern des Zahnbeines". Anatom. Anzeiger, Bd. 35.

Morgenstern: Über das Vorkommen von Nerven in der harten Zahnsubstanz. D. M. f. Zh., 1892.

Römer, O: Zahnhistologische Studie. 1899.

Schaffer: Vorlesungen über Histologie und Histogenese. Leipzig 1921.

Studnička: Die radialen Fibrillensysteme bei der Dentinentwicklung und im entwickelten Dentin der Säugetierzähne. Anatom. Anzeiger, Bd. 30.

Studnička: Zur Lösung der Dentinfrage. Anatom. Anzeiger, Bd. 34.

Urbantschitsch: Über das Kanalsystem des Dentins mit besonderer Berücksichtigung der Schmorlschen Knochenfärbung. W. V. f. Z., 26. Jg., Heft 1.

Walkhoff: Mikrophotographischer Atlas der Histologie menschlicher Zähne. 1894.

Walkhoff: Über den feineren Bau der Dentinkanälchen. O. U. V. f. Zh., 1914, Heft 1.

Digitized by Google

Original from
UNIVERSITY OF MINNESOTA

Generated on 2019-10-18 15:51 GMT / http://hdl.handle.net/2027/umn.31951002762790j
Public Domain in the United States, Google-digitized / http://www.hathitrust.org/access_use#pd-us-google

ZWEI INSTRUMENTE ZUR MUNDCHIRURGIE

MITGETEILT VON

DR. FRANZ ZELISKA,
ZAHNARZT IN WIEN

Es möge mir gestattet sein im folgenden zwei Instrumente zu beschreiben, die ich seit langer Zeit bei chirurgischen Operationen in der Mundhöhle benütze und die mir immer gute Dienste geleistet haben. Das eine ist ein Meißel, das andere ein Paar scharfer Löffel.

Der Meißel (Fig. 1) dient zum Entfernen des Knochendaches impaktierter unterer Weisheitszähne, die entweder zum Teil noch von Knochen bedeckt oder rings noch so weit von einem Knochenwalle umgeben sind, daß ihre Entfernung nur gelingt, wenn zuerst diese Hindernisse abgetragen werden. Sie stecken gewöhnlich in einem vom zweiten Molaren gebildeten „toten Raume", zu dem man mit einem geraden Meißel natürlich keinen Zugang hat, auch wenn man diesen so steil stellen wollte, als es die oberen Frontzähne erlauben. Dies wird durch die bajonettförmige Krümmung meines Meißels wesentlich erleichtert. Freilich in den innersten Winkel, den der 7



Fig. 1

mit der Kauflächе des 8 bildet, wird man auch da nicht zukommen, doch ist das gewöhnlich überflüssig, da ja doch das Haupthindernis für das Heraustreten des Weisheitszahnes immer in dessen distalen Anteile liegt und deshalb dort überdies die größte Arbeit des Meißels zu tun ist, da infolge der Wurzelkrümmung der Zahn distal gestürzt werden muß. Will man ihn aber nach den Seiten stürzen, so ist ein derartig gekrümmtes Instrument viel besser geeignet eine entsprechende Knochenwand abzutragen, als ein gerades. Außerdem ist die Schneide gegen die konvexe, also die äußere Seite des Meißels geschliffen und nicht wie man das seltsamerweise gewöhnlich findet, an der konkaven, was doch sehr unpraktisch ist, da dadurch das Abgleiten des Instrumentes verursacht wird. Der Schaft mißt 20 cm in der Länge, ist also lang genug, daß der Assistent bequem seine Hammerschläge ausführen kann, ohne fürchten zu müssen, dem Operateur auf Finger und Hand zu klopfen oder dem Patienten die Frontzähne einzuschlagen.

Generated on 2019-10-18 15:51 GMT / http://hdl.handle.net/2027/umn.31951002762790j
Public Domain in the United States, Google-digitized / http://www.hathitrust.org/access_use#pd-us-google
Digitized by Google
Original from
UNIVERSITY OF MINNESOTA

In Fig. 2 ist ein scharfes Löffelpaar abgebildet. Die Zeichnung zeigt, daß es einfach Blacksche Exkavatoren in vergrößertem Maßstabe sind. Es erübrigt sich also eine Beschreibung, wohl aber möchte ich mit einigen Worten die Vorteile hervorheben, welche diese Type vor den in der allgemeinen Chirurgie und in der Zahnheilkunde gebrauchten voraus hat. Man kann mit ihnen kleine und große Höhlen vollkommen ausräumen, namentlich auch solche, bei denen man den Eingang aus irgendeiner Ursache nicht vergrößern mag oder kann, ferner Höhlen, deren Boden und Wände durch Buchten und Ausstülpungen unregelmäßig gestaltet sind. Das Operationsfeld wird infolge

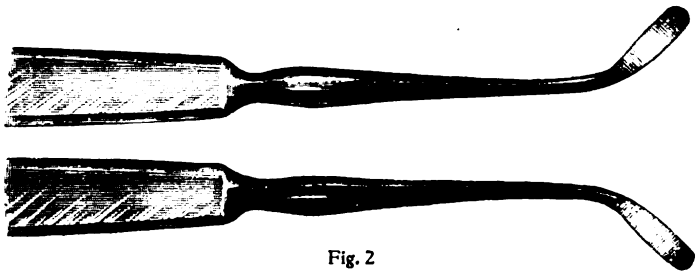

Fig. 2

der Krümmung des Stieles nicht durch die Hand des Operateurs verdeckt und schließlich ist es viel leichter diese zu schärfen, als die allgemein verwendeten sog. scharfen Löffel. Für unsere Operationen genügt wohl eine Löffelbreite von 4—5 mm, für die allgemeine Chirurgie können sie in irgendeiner Größe hergestellt werden. Man arbeitet natürlich besser damit, wenn man wirklich „löffelt", also das Instrument um die Längsachse dreht und nicht schabt, obwohl es auch so gut verwendet werden kann.

Der Zahnarzt hat seine Exkavatoren dem scharfen Löffel des Chirurgen nachgebildet; vielleicht konstruiert nun einmal der Chirurg seinen Löffel nach dem Exkavator des Zahnarztes. Es wäre das eine kleine Gegengabe für all das Viele, was der Zahnarzt dem Chirurgen verdankt.

Generated on 2019-10-18 15:52 GMT / http://hdl.handle.net/2027/umn.31951002762790j
Public Domain in the United States, Google-digitized / http://www.hathitrust.org/access_use#pd-us-google
Digitized by Google
Original from UNIVERSITY OF MINNESOTA

BUCHBESPRECHUNGEN

Beitrag zur systematischen Prothetik. Brückenarbeiten im allgemeinen sowie meine abnehmbaren Sattelbrücken unter Berücksichtigung der normalen und pathologischen Physiologie des Gebisses von Otto Riechelmann, Zahnarzt in Frankfurt a. M. 91 Abbildungen. Verlag von Hermann Meusser, Berlin 1920. Gebunden M. 55.—

Riechelmann hat uns jetzt ein Buch beschert, in dem er die Gedanken seiner 1911 und 1912 in den deutschen Monatsschriften für Zahnpflege veröffentlichten Arbeiten über Transversalbügel und Entlastungsbügel weiter ausführte und nun dabei den Versuch machte, der Prothetik überhaupt eine wissenschaftliche Grundlage zu geben. Dieser Aufgabe haben sich schon verschiedene Autoren unterzogen, ohne uns eine wesentliche Förderung dieses Problems gebracht zu haben. Wenn auch einiges von den Anschauungen des Verfassers der gründlicheren Untersuchung noch bedarf, vielleicht auch einiges der Kritik nicht standhalten wird, so ist doch der Grundkern seines Gedankenganges ein Weg, auf dem wir weiter ausbauen und aufbauen können, und dazu können wir Riechelmann von Herzen beglückwünschen, daß er uns das ermöglicht.

Sein Buch zerfällt in zwei Hauptteile: den allgemeinen wissenschaftlichen Teil und den die Wissenschaft in die Praxis übertragenden II. Teil.

Nach einigen historischen Darlegungen definiert der Verfasser Brücke und Plattenprothese. Letztere ist für ihn jede Prothese, bei der der Kaudruck durch Vermittlung einer die Gaumenschleimhaut mehr oder weniger bedeckenden Platte direkt auf das Kiefersegment wirkt und bei welcher Klammern lediglich zur Befestigung und nicht zur Druckentlastung dienen. Brücken teilt er ein in 1. Plattenbrücken (Übergang von Plattenprothese und Brücken), 2. Schwebebrücken, bei der der Kaudruck von den Pfeilern und deren festen Verbindungen aufgefangen wird und 3. Sattelbrücken, wo der Kaudruck gleichzeitig auf die Wurzeln und auf die mit diesen durch besondere technische Maßnahmen in enger Verbindung stehenden und den Alveolarteil bedeckenden Sättel wirkt.

Er beleuchtet kritisch die Stellungnahme zu diesen Ersatzarten in den bisherigen Publikationen, auch die Indikationen und Kontraindikationen, wie sie Weiser 1909 auf dem internationalen Kongreß vortrug. Riechelmann will eben diese Fragestellung lediglich vom Gesichtspunkte der Be- und Entlastung beurteilt wissen und behandelt daher in einem längeren Kapitel den Kaudruck (Belastung) zuerst ganz allgemein, dann Muskeln, Kiefergelenk, Stärke des Kaudruckes mit eingehender Berücksichtigung der darauf bezüglichen Arbeiten, Messungsmöglichkeiten mit ihren Fehlerquellen, Schwankungen, Entstehung des Kaudruckes und Berechnung der Muskelkraft. Nachdem der Verfasser die Arbeit von Wustrow unter die Lupe genommen hat und diesem prinzipielle Fehlerquellen nachweist, beschäftigt sich Riechelmann mit der Begrenzung des Kaudruckes, dem absoluten und praktischen Kaudruck. Er behandelt die Zerlegung des Kaudruckes in seine verschiedenen Komponenten, die Wirkung auf das ganze Gebiß, auf die einzelnen Zähne und deren Befestigungsapparat und zeigt die Beziehungen zwischen Kaudruck und Zahnform Mit Recht weist Riechelmann darauf hin, wie wichtig es ist, die Brauchbarkeit einzelner Brückenpfeiler hiernach zu beurteilen. Die spekulativen Betrachtungen über Anordnung der Zahnkronen in der Bißebene und ihr Ineinandergreifen mit der teilweise dadurch bedingten Anordnung der Wurzeln im Kiefergerüst hätten durch Textzeichen an Verständlichkeit erheblich ge-

Generated on 2019-10-18 15:52 GMT / http://hdl.handle.net/2027/umn.31951002762790j
Public Domain in the United States, Google-digitized / http://www.hathitrust.org/access_use#pd-us-google
Digitized by Google
Original from UNIVERSITY OF MINNESOTA

wonnen. Die Wichtigkeit der Gegend des I. Molaren wird eingehend gewürdigt, und die Kaukraft beim pathologischen Gebiß, die Wiederherstellung des Artikulationsgleichgewichtes durch Prothese und die praktische Bedeutung des Frankfurter Planes ausführlich behandelt. Bei der Schilderung der Wirkung des Kaudruckes auf Brücken und technischer Gegenmaßnahmen bestätigt Referent die Erfahrungen des Verfassers über einseitige Schwebebrücken im Gegensatz zu Rumpel. Dem Schwund des Alveolarfortsatzes arbeitet Riechelmann bei seinen Sattelbrücken nach Zeiträumen von 2—4 Jahren dadurch entgegen, daß er sie nach 2—4 Jahren unterfüttert. Die Mittel und Wege gegen eine Überbelastung im Sinne der sagittalen Kaudruckkomponente und der transversalen Kaudruckkomponente sieht er in der Konstruktion seiner Brücken mit Versteifungs- und Entlastungsbügeln, deren Unterscheidung er uns auseinandersetzt. Er liefert uns auch einen theoretischen Beweis für die geforderte Entlastung durch die Anordnung des Entlastungsbügels besonders durch die gelenkige Verbindung im runden Federstift des Brückenpfeilers, die zur Beseitigung des Drehmomentes dienen soll. Nachdem der Verfasser noch seine Indikationsstellung zu den verschiedenen Brückenarten präzisiert, tritt er für die Wiederherstellung der vollen Funktion in allen Fällen ein. Ob diese aber in allen Fällen angebracht und möglich ist, bezweifelt Referent nach seinen Erfahrungen. Erstrebenswert ist sie jedenfalls.

Im II. Hauptteil zeigt uns Riechelmann nun das System seiner abnehmbaren Sattelbrücken. Als Grundprinzip für solche Brücken stellt er die Bedingung, daß sämtliche Pfeiler, auch die divergierendsten, in ein paralleles System gebracht werden. Als Befestigungsmittel dienen in erster Linie Federstifte, viereckige oder runde aus Platiniridium oder Platingold, welche in genau passenden Hülsen durch Federung halten. Es gibt 3 Arten solcher Stifte: nach Müller (Wädensweil), nach Peeso und nach Riechelmann. Letztere haben vor den ersteren entschieden Vorteile. Andere Befestigungsmittel sind die Stiftführungskronen und die Kronen mit Sattelklammern, deren Herstellung ebenso wie die der Federstifte klar und ausführlich beschrieben wird. Ebenso sorgfältig behandelt er die Schilderung der Vorbereitung der Wurzeln zur Aufnahme der Federstifte und die Nutzanwendung seines Parallelometers. Wie er die Versteifungs- und Entlastungsbügel angefertigt und konstruiert haben will, zeigt er uns bei der Demonstration der einzelnen Fälle selbst, deren er siebzehn anführt, die uns ein Beweis dafür sind, mit welcher wissenschaftlichen Gründlichkeit er seine Anschauungen bis in die letzten Konsequenzen praktisch durchsetzt. Es schadet dabei gar nichts, wenn er bei dem einen oder anderen Fall (Fall I, II u. V) dem Gefühl des Referenten nach konstruktiv unnütz schwierige Lösungen findet, denn die befruchtenden Ideen des Verfassers würden Einbuße erleiden, wenn er andere mögliche Lösungen daneben erörterte. Jedenfalls hat er sein Hauptziel, Belastung und Entlastung in physiologischen Einklang zu bringen, bei allen seinen Fällen immer zum Ausdruck gebracht.

Wenn rückblickend diese ganze Arbeit Riechelmanns noch einmal beurteilt werden soll, so kann man wohl, ohne dem Verfasser zu schmeicheln, sagen, daß er seine Aufgabe meisterhaft behandelt hat und uns mit seinem Buch einen der wertvollsten Beiträge lieferte. Seine Sprache ist klar, logisch und frei von unnützen Fremdwörtern. Die zahlreichen Abbildungen sind sehr instruktiv und vorzüglich wiedergegeben, wie überhaupt der Verlag Meußer dieses Werk in ganz vorzüglicher Ausstattung herausgegeben hat.

Hübner, Breslau.

Leitfaden für Kronen und Brückenarbeiten. C. Fritsch. Leitfäden der Zahnheilkunde. Herausgeber Erich Feiler. Heft 4, Berlin 1921. Verlag von Hermann Meusser. M. 18.—

Im Vorwort weist Verfasser selbst darauf hin, wie schwierig es ist, gerade das Gebiet der zahnärztlichen Technik in einem Leitfaden zu behandeln. Fritsch erhebt keinen Anspruch auf vollwertige Literaturbearbeitung. Er will die einzelnen Methoden gewissermaßen kritisch beleuchten, um so auch für den Praktiker etwas zu bieten.

Es sei gleich vorweggenommen, daß Fritsch diese so skizzierte Aufgabe glänzend gelöst hat. Der Inhalt des Heftes setzt sich aus folgenden Hauptabschnitten zusammen: Kronen, Stiftzähne, Art des eigentlichen Kronenersatzes, Kronenersatz-Methoden und Brückenarbeiten.

Digitized by Google
Original from UNIVERSITY OF MINNESOTA
Generated on 2019-10-18 15:52 GMT / http://hdl.handle.net/2027/umn.31951002762790j
Public Domain in the United States, Google-digitized / http://www.hathitrust.org/access_use#pd-us-google

Die Darstellung ist kurz, knapp und klar. Die beigefügten Zeichnungen sind sehr übersichtlich. In erster Linie eignet sich das Büchlein als Hilfsbuch für den Unterricht, aber auch der Praktiker wird es nach dem Studium sehr befriedigt aus der Hand legen.

Zur Anschaffung kann die Arbeit auf das Wärmste empfohlen werden. Der Preis von M. 18.— ist angemessen. Becker, Greifswald.

Die Halbkrone und ihre Bedeutung beim Verschluß von Zahnlücken. Von Dr. med. dent. Alfred Rank. Verlag von Hermann Meusser. Berlin 1920. Gebunden M. 55.—

Ende des vergangenen Jahres ist die Ranksche Broschüre im Meußerschen Verlag erschienen, in der er seine seit 1912 in dieser Richtung gemachten Erfahrungen niederlegt.

Nach einer kurzen geschichtlichen Einleitung über die ersten Anfänge von Brückenarbeiten kommt er im zweiten Kapitel auf die Befestigungsarten, die in den letzten fünfzig Jahren beim Verschluß der sichtbaren Zahnlücken angewendet worden sind und gibt hier eine sehr klare und ausgiebige Literaturübersicht.

Im dritten Kapitel resumiert er die heute noch beim Verschluß von sichtbaren Zahnlücken in Frage kommenden Befestigungsmöglichkeiten und zwar dahin,

1. die Fensterkrone ist zu verwerfen, und zwar ihrer geringen Haltbarkeit und der Neigung zur sekundären Karies wegen, sowie wegen ihres schlechten ästhetischen Wirkens, da sie immer durch Auflagen des Goldes aufträgt.
2. Rückenplatte mit Stiftchen, eine von Litch stammende Idee, besonders noch von Evans 1912 empfohlen, auch wegen der Kariesbildung zu verwerfen.
3. Bügelbefestigung nur zulässig, wenn die Lücke anormal breit ist, sonst wegen der Hebelwirkung zu verwerfen.
4. Gußfüllung mit Stiftchenverankerung. Nur bei richtiger Präparation zulässig, dann erfordert sie aber ebensoviel Zeit wie eine Halbkrone, die, gut hergestellt, dann vorzuziehen ist.
5. Die Halbkrone, wie von Matteson angegeben und heute noch von Guttmann und Bach empfohlen, ist zu verwerfen, nur in Kombination von Knöpfchen, Stiftchen oder Rillen ist sie brauchbar, also nach den von Carmichael, Marshal oder Sandblom vorgeschlagenen Methoden. Nie gefallen hat es Rank, daß diese Halbkronen keinen sauberen Randschluß am Zahnhalse verbürgen, und so hat er seine Halbkronen unter Verwendung der guten Gesichtspunkte kombiniert.

Im vierten Kapitel beschreibt er die Erfordernisse der Halbkronen, die für ihre sichere und dauernde Befestigung zu beachten sind, und gibt dann im fünften Kapitel eine genaue Darlegung für die Anwendungsmöglichkeit bei den einzelnen Zähnen.

Das sechste und siebente Kapitel befaßt sich mit einer eingehenden Darstellung der Präparation und Herstellung der Halbkronen in einer so überaus klaren Weise, verbunden mit sehr anschaulichen Abbildungen, so daß jeder Praktiker nach Lesen dieser Abschnitte in die Lage versetzt ist, eine solche Arbeit auszuführen. Aufmerksam möchte ich auf einen kleinen Fehler in der bildlichen Darstellung der Figuren 57, 58, 61 und 62 machen, aus denen nicht das im Text besonders betonte Greifen der Rillen unter das Zahnfleisch klar hervorgeht. Aber sonst ist jeder Fingerzeig gegeben, wie ich dies bis jetzt selten bei Schilderungen einer neuen Methode gefunden habe.

Im letzten Kapitel bespricht dann der Verfasser die verschiedenen Anwendungsmöglichkeiten, und ich gebe ihm zu, daß bei geeigneter Indikationsstellung diese Halbkappe ein der Richmond- oder Vollkrone fast gleichwertiger Stützpfeiler ist. Einiges Bedenken habe ich aber trotzdem gegen all die Fälle, Fig. 107—114, wo Rank sie als alleinigen Stützpfeiler bei Extensionsbrücken anwendet und er selbst in einer Fußnote sich dieser Erkenntnis nicht ganz verschließt. Eine auffallende Tatsache darf ich vielleicht noch erwähnen, die uns hier beim Präparieren auffiel, daß der größte Prozentsatz an sich gesund aussehender Eckzähne doch bei der Präparation eine leichte Karies aufweist. — Wie aus all dem Gesagten hervorgeht, ist die ganze Broschüre so vortrefflich geschrieben und vorzüglich ausgestattet, daß sie jedermann nur empfohlen werden kann, zumal die so gefertigte Halbkrone einem langbestehenden Mangel in Befestigungsmöglichkeiten im Frontzahngebiete Abhilfe schafft. Fritsch, Frankfurt a. M.

Digitized by Google
Original from UNIVERSITY OF MINNESOTA
Generated on 2019-10-18 15:52 GMT / http://hdl.handle.net/2027/umn.31951002762790j
Public Domain in the United States, Google-digitized / http://www.hathitrust.org/access_use#pd-us-google

Das Röntgenbild als diagnostisches Hilfsmittel. Von Bernh. Faulhaber und Prof. Rob. Neumann. Verlag von Hermann Meusser, Berlin 1920. Gebunden M. 84.—

In diesem Buche haben die uns wohlbekannten Autoren den Wert des Röntgenbildes für das gesamte Gebiet der Zahnheilkunde unter Verwendung ihrer früheren Arbeiten im einzelnen näher erörtert. Besonders wertvoll sind die Ausführungen dadurch, daß viele Fragen aus dem Gebiete der konservierenden, technischen und chirurgischen Zahnheilkunde von rein praktischem Standpunkte damit verwebt wurden, und an Hand von Krankengeschichten das Gesagte näher erläutert bezw. mit Beweisen belegt wird. Dadurch ist eine derartig mannigfache Fülle von Anregung geschaffen, die im einzelnen hier nicht näher erörtert werden kann, bei der sich aber immer wieder zeigt, welch ungeheuren Wert die Röntgenaufnahme für uns als diagnostisches Hilfsmittel einerseits und als Kontrolle unserer Arbeiten andererseits leistet. Im Rahmen dieser Arbeit hätte man vielleicht bei geringer Änderung des Titels auch noch über den Wert der Röntgenstrahlen als Heilfaktor sprechen können, dann wäre ein vollkommen abschließendes Werk über den Wert der Röntgenstrahlen in der Zahnheilkunde geschaffen, da die Technik, soweit dieselbe von besonderem Interesse ist, gestreift und im übrigen auf nähere Literatur verwiesen ist.

Die Aufnahmen, auf 25 Tafeln zusammengestellt, sind durch Zinkätzungen wiedergegeben, die aber nichts zu wünschen übriglassen. Das Buch kann daher jedem Praktiker nicht warm genug empfohlen werden, denn hier kann man mit Recht sagen, es ist aus der Praxis für die Praxis geschrieben. Fritsch, Frankfurt a. M.

Zahnwurzelzysten. Von Erich Becker. Mit 27 Abbildungen. Sammlung Meusser Nr. 19. Berlin, Verlag von Hermann Meußer. 1920. Preis M. 24.—

Der erste Teil der Arbeit ist der pathologischen Anatomie der Zahnwurzelzysten gewidmet. An der Hand reicher klinischer Erfahrungen, sowie bei kritischer Beleuchtung der Literatur stellt sich die Entstehung einer Zahnwurzelzyste nach seiner Theorie folgendermaßen dar: Durch äußere Einflüsse — parasitären Reiz, Trauma, chemische Einwirkung — wird im Periodont eines Zahnes mit abgestorbener Pulpa eine Blutung hervorgerufen. Wird die Blutung durch ein Trauma verursacht, so kann dieses Trauma gleichzeitig Ursache des Absterbens der Pulpa sein. Das Blut schafft sich einen Hohlraum, der das erste Stadium (Mutterzyste) der Zahnwurzelzyste bildet. Durch die Blutung werden im Periodont liegende postembryonale Epithelreste der Epithelscheide zur Wucherung angeregt. Durch die Wucherung des Epithels kommt es zur Bildung eines Keimfeldes um den Bluterguß herum. Im Keimfelde bilden sich Tochterzysten, die sich im weiteren Verlauf der Entwicklung mit der Mutterzyste vereinigen. Die Entwicklung kann in einem Granulom erfolgen. Aber das Vorhandensein eines Granuloms ist — z. B. bei einem Trauma — nicht unbedingt erforderlich.

Der zweite Teil gilt den klinischen Betrachtungen und Beobachtungen in der chirurgischen Abteilung des zahnärztlichen Instituts der Universität Berlin.

Die knappe sachliche Art der Darstellung die guten, zum Teil in Farben gehaltenen Abbildungen sind tadellos. Zilz, Wien.

Grundzüge der zahnärztlichen Elektrotherapie und Röntgenologie. Von Zahnarzt Rudolf Leix. Mit 50 Abbildungen im Text und 31 Röntgenbildern auf 3 photographischen Tafeln. Berlinische Verlagsanstalt G. m. b. H. 1920. M. 36.—

Der Zweck vorliegender Arbeit ist, den Studierenden mit der Anwendung der Elektrizität in der Zahnheilkunde vertraut zu machen und zugleich dem in der Praxis stehenden und viel beschäftigten Kollegen ein Nachschlagebuch in mancherlei praktischen und beruflichen Fragen zu sein. Mit einer kurzgefaßten physikalischen Erläuterung der Elektrizität beginnend, wird der Leser eingeführt in die Kenntnis der einzelnen Stromarten und ihrer praktischen Anwendung. Im Anschlusse daran wird in kurzgedrängter Form die zahnärztliche Röntgenologie besprochen. Auch die Neuerungen auf dem Gebiete wurden, soweit sie von Interesse sind, berührt. Die tabellarische Zusammenstellung am Schlusse wird für denjenigen von Wert sein, der sich auch über den Rahmen der zahnärztlichen Röntgenologie hinaus betätigen will. Die einzelnen Kapitel sind mit Sachkenntnis und Gründlichkeit bearbeitet und es läßt sich leicht erkennen, daß das Buch das ganze Gebiet zu erfassen sucht. Es ist ein für den Studierenden sehr brauchbarer Lehrbehelf. Zilz, Wien.

Digitized by Google — Original from UNIVERSITY OF MINNESOTA
Generated on 2019-10-18 15:52 GMT / http://hdl.handle.net/2027/umn.31951002762790j
Public Domain in the United States, Google-digitized / http://www.hathitrust.org/access_use#pd-us-google

ZEITSCHRIFTENSCHAU

Ist die Brückenarbeit zu verwerfen? Von J. Bruce. (British Dental Journal, London, 1920, XLI).

In jüngster Zeit überbieten sich englische und amerikanische Zahnärzte darin, die Brückenarbeit in Mißkredit zu bringen, wobei ihr angeblich schädigender Einfluß auf den allgemeinen Gesundheitszustand ins Treffen geführt wird! Als Beispiel dieser neuesten Mode mag der vorliegende Artikel dienen. Der Verfasser behauptet, daß eine einzige kranke Wurzel die Gesundheit des Patienten schwer schädigen kann und bezeichnet es als Rarität, wenn bei einer dreizähnigen Brücke nicht mindestens eine der Wurzeln eine infektiöse Erkrankung aufweist, sei es infolge ungenügender Vorbehandlung, sei es durch „äußere mechanische Einflüsse, welche eine vom Gingivalrande aufsteigende Infektion erzeugen." Jeder Brückenpfeiler wird nach einer Reihe von Jahren beweglich. Aus diesem Grunde erscheint es vorteilhaft, abnehmbare Brücken zu bauen, um die Pfeiler und das Zahnfleisch ausruhen zu lassen. Doch ist anderseits die Auswahl der hierfür geeigneten Fällen sehr schwer. Eine Brücke, die zehn Jahre gute Dienste geleistet hat, hat das Maximum an Lebensdauer erreicht. Doch findet man nicht oft Brücken, welche so lange gut funktioniert haben und man darf daher die Frage aufwerfen, ob man „überhaupt das Recht hat, dem Patienten eine solche Behandlungsart zu empfehlen". Kronfeld, Wien.

Ein Beitrag zur Pathologie und Behandlung des überempfindlichen Dentins. Von H. Prinz, Philadelphia (Schweiz. Vierteljahrsschr. f. Zhlkde., 1920, Nr. 3).

Verfasser steht in voller Übereinstimmung mit jenen Autoren (Retzius, Kölliker, Tomes, Huber, Walkhoff, Gysi, Hopewell-Smith), welche die Existenz von Nervenfasern im Dentin bestreiten. Die Schmerzhaftigkeit des Dentins erklärt er folgendermaßen: Wenn der kolloidale Inhalt der Dentinkanälchen den Flüssigkeiten der Mundhöhle ausgesetzt wird, so wird ihre Oberflächenspannung durch Absorption und Diffusion verändert, sie werden ausgedehnt und üben dabei einen Druck auf die darunterliegenden Odontoblastenzellen aus. Die Flüssigkeit in den Kanälchen kann nicht komprimiert werden, sie repräsentiert eine starre Säule, welche den Druck unvermindert nach allen Richtungen überträgt. Jeder Druck wird derart sofort auf die Nervenfasern der Pulpaoberfläche übergeleitet. Eine rationelle Behandlung stützt sich auf die Kenntnis der pathologischen Ursachen, also auf die veränderte Spannung des Inhalts der Dentinkanälchen. Jede Methode, welche die Wiederherstellung des kolloidalen Gleichgewichts begünstigt, ist für diesen Zweck zu gebrauchen. Die angewandten Mittel sollen den folgenden Anforderungen genügen:

1. Das Mittel darf die organische oder anorganische Zusammensetzung des Zahnes nicht beeinträchtigen;
2. es darf die Gesundheit der Pulpa nicht schädigen;
3. die Anwendung des Mittels darf nicht ein kompliziertes Instrumentarium verlangen;
4. die pharmakologische Wirkung des Mittels muß nach wenigen Minuten beendigt sein;
5. es muß für alle Klassen von Kavitäten ohne Rücksicht auf ihre Lage leicht anwendbar sein;
6. seine Anwendung darf keinen Schmerz verursachen;
7. und den Zahn nicht dauernd verfärben.

Digitized by Google
Original from UNIVERSITY OF MINNESOTA
Generated on 2019-10-18 15:52 GMT / http://hdl.handle.net/2027/umn.31951002762790j
Public Domain in the United States, Google-digitized / http://www.hathitrust.org/access_use#pd-us-google

Aus praktischen Gründen können die verschiedenen Mittel eingeteilt werden in
A. Physikalische und chemische Methoden:
1. Scharfe Instrumente.
2. Ätzmittel.
B. Lokale und allgemeine Mittel:
1. Lokale Anaesthetica und Sedativa.
2. Allgemeine Anaesthetica und Sedativa.

Die verschiedenen Mittel und Methoden werden besprochen. Da die Überspannung des Inhaltes der Dentilkanälchen die erste Ursache der Überempfindlichkeit ist, stellt die Beseitigung dieser Spannung logischerweise die einfachste Methode vor, um die Dentinhyperästhesie zu beseitigen; es ist vor allem die Feuchtigkeit aus den Kanälchen zu entfernen: Austrocknung des Dentins (Cofferdam!), Anwendung des Warmluftstromes in Verbindung mit absolutem Alkohol. Die Überlegenheit scharfgeschliffener Instrumente ist bekannt. Eiweißkoagulierende Mittel sind Silbernitrat, Zinkchlorid und Phenol. Das von Buckley als neues und sicheres Mittel gegen überempfindliches Dentin gerühmte trockene Formaldehyd (Trioxymethylen) schädigt die Pulpa, ebenso wie das „Norwegische Dentinanästhetikum", welches zwei Alkaloide, Karpain und Paucin enthält und dürfen daher nicht angewendet werden. Dasselbe gilt von der arsenigen Säure, dem Nervocidin und sonstigen Protoplasmagiften. Von den Mitteln, welche im engeren Sinne als Lokalanaesthetica angewendet werden, üben Kokain und seine Ersatzmittel keine Wirkung aus, wenn sie auf entblößtes Dentin gelegt werden, da lebendes Protoplasma sich gegen die Absorption dieser Substanzen sträubt. Dagegen wird die vitale Resistenz des Protoplasmas rasch überwunden, wenn Kokain oder seine Vertreter in die nicht verstopften Dentinkanälchen unter Druck hineingesperrt werden. Ebenso bekannt ist die Anwendung der letztgenannten Mittel zu Injektionen, welche die Reibungsfähigkeit der sensiblen Nervenfasern aufheben. Von den zahlreichen Essenzen, welche als Abstumpfungsmittel empfohlen werden, steht das Nelkenöl durch seinen Gehalt an Eugenol obenan. Die Anwendung von Kälte zur Bekämpfung der Hyperästhesie verbietet der damit verbundene anfängliche intensive Schmerz. — Allgemeine Anaesthetica werden wenig verwendet. Von den Bromiden sind große und fortlaufende Dosen notwendig, die gewöhnliche Dosis von Morphium braucht mindestens eine halbe Stunde, bevor sich eine deutliche Herabsetzung der Sensibilität zeigt, Chloralhydrat und Morphium-Skopolamin wirken wohl rascher, erfordern aber wegen der mit diesem „Halbschlaf" verbundenen Gefahren größte Vorsicht in der Anwendung. — Der Verfasser ist überzeugt, daß das Suchen nach einem „Mittel, das Dentin unempfindlich zu machen", welches durch den bloßen Kontakt seine Wirkung in derselben pharmakodynamischen Weise ausübt wie die Injektionsanästhesie, ebenso aussichtslos ist wie der Versuch, das Perpetuum mobile zu finden. Kronfeld, Wien.

1. Der Anglesche Bogen in seiner Einwirkung auf Kiefer und Zahnstellung. 2. Die Vereinfachung des Angleschen Bogensystems in einen Universalbogen. Von R. Landsberger, Berlin (Deutsche Monatsschr. f. Zhlkde., 1920, 10).

Die Zahnreihe bildet ein starres, festgefügtes Ganzes. Bedingt ist dies durch das Ligamentum circulare. Eine Einzelbewegung eines Zahnes können wir streng genommen nicht vornehmen, immer ziehen wir die Nachbarzähne mehr oder weniger in Mitleidenschaft. Genau denselben Gesetzen folgt der Anglesche Bogen. Bei der Expansion wird das Ligamentum circulare gedehnt, verlängert. Gleichzeitig erweitern sich die Knochensepta zwischen den einzelnen Zähnen. Bei der Kontraktion und Retraktion bringen wir umgekehrt die Knochensepta zum Schwinden und das Ligamentum circulare zur Verkürzung. Der Anglesche Bogen, welcher ebenso wie das Ligamentum circulare die Zahnreihe als ein einheitlich zusammenhängendes Ganzes umfaßt und sich in diesem seinem wirkungsvollen Prinzip enge an die Natur anschmiegt, ist für uns Zahnärzte dasselbe, was der Augenspiegel für den Augenarzt, die Geburtszange für den Geburtshelfer bedeutet; er hat ein ganzes Gebiet der Heilkunde erschlossen und wird nie mehr aus der Kieferorthopädie verschwinden. Verbesserungen wären nur denkbar, ohne daß das Grundprinzip berührt wird. Einige solcher Modifikationen, welche keine Verbesserungen, sondern nur Vereinfachungen

Digitized by Google
Original from UNIVERSITY OF MINNESOTA
Generated on 2019-10-18 15:52 GMT / http://hdl.handle.net/2027/umn.31951002762790j
Public Domain in the United States, Google-digitized / http://www.hathitrust.org/access_use#pd-us-google

sein wollen, gibt Verfasser an. Die drei Bogen des Angleschen Systems, den glatten Bogen, den Retraktionsbogen und den Protraktionsbogen vereinigt er in einen einzigen. Der Retraktionsbogen hat bekanntlich zwei festgelötete Häkchen, die zur Aufnahme der intermaxillären Bänder bestimmt sind. Landsberger versieht diese Häkchen im Innern ihrer Mutter mit einem Gewinde, so daß sie abschraubbar werden. Schraubt man sie ab, so hat man den glatten Bogen, schraubt man sie wieder auf, den Retraktionsbogen. Am Bogen selbst läßt er die Außenseite der Gehenkel glatthobeln. Dadurch ist die Möglichkeit gegeben, daß der Bogen in den Röhrchen der Klammerbänder wenig Reibung hat und ebenso wie der glatte Bogen leicht rückwärts gleiten kann. Die Abschraubbarkeit der Häkchen bietet den Vorteil, daß man sie stets an jener Stelle des Bogens anbringen kann, wo sie gerade am wirksamsten sind, man kann sie nach der Länge der Gummiringe am Bogen einstellen und je nach Bedarf vorwärts und rückwärts verschieben. Ein weiterer Vorteil liegt darin, daß man einen vorher durchlochten Gummikeil über den Bogen ziehen kann, wenn es sich darum handelt, einen besonders vorstehenden Zahn zurückzudrängen. Will man ferner einen Prämolaren nach rückwärts bewegen, so biegt man das Häkchen nach Form eines Spornes gerade, plattet es ab und schiebt es mesial vor den zu bewegenden Zahn, der dann bei der Retraktion nach rückwärts geschoben wird.

Der Vorteil, an dem Bogen nicht löten zu müssen, sondern alle kleinen Hilfsapparate aufschrauben zu können, veranlaßte Verfasser, einen zweiten Bogen zu konstruieren, der mit einem durchlaufenden Gewinde versehen ist. Dieser Universalbogen hat den Vorzug, daß man an jeder beliebigen Stelle kleine Reiterchen aufschrauben kann, die zum Zurückdrängen einzelner Zähne, zum sicheren Anbringen von Ligaturen dienen. Die Vorzüge des Universalbogens liegen darin, daß er die Möglichkeit bietet, jeden einzelnen Bogen des Angleschen Systems in einen andern umwandeln zu können, daß das Löten wegfällt, durch welches man Gefahr läuft, die Federkraft zu schwächen und schließlich, daß man stets in der Lage ist, rasch und an beliebiger Stelle kleine Hilfsapparate aufschrauben zu können.

Kronfeld, Wien.

Die Klammerkrone und ihre Anwendung bei abnehmbaren Brücken. Von H. Villain, Paris (L'Odontologie, 1920, 9).

Verfasser ist unbedingter Anhänger der abnehmbaren Brücken und verwendet fixe Brücken nur in Ausnahmefällen, vor allem aus dem Grunde, weil letztere im Munde nie ganz rein gehalten werden können, auch wenn es sich um sehr sorgfältige und saubere Patienten handelt. Auch das System der abnehmbaren Brücken hat gewisse Nachteile und Schwierigkeiten an sich. Es ist oft nicht leicht, absoluten Parallelismus der Pfeiler herzustellen, man ist gezwungen, Stifte und Röhren oder Teleskopkronen anzubringen, welche gewöhnlich zu kurz ausfallen, um für längere Zeit genügende Festigkeit zu sichern, die Gleitvorrichtungen, Zapfen, Roach-Kugeln u. dgl., welche einseitig an einem Zahne befestigt werden, wirken als Hebelarme, welche leicht zur Lockerung der Stützzähne führen können, schließlich ist nicht jeder Zahntechniker imstande, solche Apparate genau anzufertigen, während die Herstellung der Villainschen Klammerkronen angeblich weniger Schwierigkeiten bietet als die gewöhnlicher Gebißklammern, wie sie für Kautschuk- und Goldplatten gebräuchlich sind. Große Schwierigkeiten verursacht ferner bei abnehmbaren Brücken die Anbringung von Porzellanzähnen und Porzellanfazetten, weil man bei diesen Arbeiten gewöhnlich mit Raummangel zu kämpfen hat. Alle diese Schwierigkeiten glaubt Verfasser durch die von ihm seit fünfzehn Jahren mit bestem Erfolge verwendeten Klammerkronen beseitigen zu können. Der Zahn wird in derselben Weise wie für eine gewöhnliche Krone zugeschliffen. Nach dem Zentimetermaß wird aus 22 kar. Gold ein Band mit parallel verlaufenden Rändern zugeschnitten und zu einem Ring verlötet. Jeder Ring wird im Munde auf den entsprechenden Zahnstumpf angepaßt, wobei auf Parallelismus mit den anderen Pfeilern zu achten ist, soweit abgeschliffen, daß genügend Raum für den Aufbau der Kronenhöcker bleibt, und mit einem glatten, flachen Deckel versehen. Damit sind die Kappen, welche zur späteren Befestigung im Munde bestimmt sind, fertig. Sie werden jetzt auf dem Modell mit Klebwachs befestigt und man geht an die zweite Phase der Arbeit, an die Herstellung der Klammerkronen. Wie für eine Gebißklammer formt man aus 18 Kar. Platingold Nr. 12

Digitized by Google
Original from UNIVERSITY OF MINNESOTA
Generated on 2019-10-18 15:52 GMT / http://hdl.handle.net/2027/umn.31951002762790j
Public Domain in the United States, Google-digitized / http://www.hathitrust.org/access_use#pd-us-google

des Drahtmaßes Bandklammern, welche die Kappen rings umgreifen und nur buccal 1—2 mm Zwischenraum freilassen. Die Herstellung dieser Klammern für die parallelwandigen, zylindrischen Kappen ist natürlich einfacher als das Formen von anatomisch richtiggebauten Gebißklammern für natürliche Zähne. Sollten die Pfeilerzähne mit ihren Kappen nicht ganz parallel zueinanderstehen, so formt man die Klammern nicht ringförmig, sondern läßt sie die Zähne nur an zwei oder drei Seiten umgreifen. Auch kann man, wenn etwa ein einzelnstehender, unterer Mahlzahn stark mesial gewandert und geneigt ist, an die mesiale Fläche der Kappe ein Inlay angießen und so den Parallelismus mit dem vorderen Stützzahn erzielen. Nun werden die Höcker des Zahnes in Inlaywachs modelliert, das Inlay gegossen, und auf die Klammer gelötet, daß die buccal gelegenen Enden derselben freibleiben. So bleibt die Elastizität der Klammer erhalten, und die Verbindung derselben mit dem anatomisch richtig geformten, soliden Kronendeckel verhindert jedes Hinabrutschen, jede seitliche Verschiebung und sichert ein tadelloses Sitzen der Prothese. Natürlich lassen sich diese Klammerkronen nicht nur für abnehmbare Brücken, sondern auch für jede andere abnehmbare Plattenprothese verwenden, wobei man die Platte in ihrer Größe auf ein Minimum reduzieren kann. Kronfeld, Wien.

Über Arhinencephalie mit medianer Oberlippenspalte (Zwischenkieferdefekt). Von Alice Goldstein. Aus der Universitäts-Kinderklinik zu Jena (Vorstand: Prof. Dr. Ibrahim). Zeitschrift für Kinderheilkunde Band XXV/1920. Heft 4/6, S. 328—353 Berlin 1920.

Im Mai 1918 gelangte im Kinderkrankenhause in Jena eine Form von Mißbildung zur Beobachtung, die in ihrer klinischen Bedeutung hinsichtlich des Lebens und der Entwicklungsmöglichkeit des Kindes wohl nur selten gewürdigt wird, und die Goldstein in pädiatrischen Zeitschriften nicht erwähnt fand.

Die Mißbildung im Bereiche des Gesichts und des Schädels: Der Oberkiefer zeigt in der Mitte entsprechend der Nasengegend einen Defekt, der sowohl den Aveolarfortsatz als auch die Gaumenplatte betrifft, so daß die Mundhöhle durch eine etwa 1 cm breite mediane Spalte in voller Ausdehnung vom Zahnfortsatz bis zum weichen Gaumen mit der Nasenhöhle in Verbindung steht. Der weiche Gaumen selbst ist gleichfalls gespalten, seine muskulären Teile hängen als freibewegliche Falten an den beiden Rändern der Spalte herab. Im Bereiche der Zunge, des Mundbodens und des Unterkiefers findet sich keinerlei abnorme Bildung. Die dem Blick von der Mundhöhle aus völlig zugängliche Nasenhöhle zeigt keinerlei Andeutung eines knorpeligen oder knöchernen Septums, dagegen sind die seitlichen Wände mit den Nasenmuscheln anscheinend dem Alter des Kindes entsprechend ausgebildet. Die äußere Nase fehlt insofern vollständig, als keinerlei Prominenz der Nase im Profil vorhanden ist. Die Haut spannt sich in dieser Gegend, ohne ein knorpeliges Gerüst zu bekleiden, quer von einer Wange zur anderen, an Stelle der Nasenlöcher besteht ein leicht prominierender Wulst, der ganz angedeutet in eine rechte und linke Hälfte zerfällt, und der durch leichte Schweifung seine ursprüngliche Bedeutung als Nasenflügel erkennen läßt. Wenn man die seitlichen Lippenteile durch Druck aneinanderlegt, so lassen sich kleine Nasenflügel von ganz typischer Form bilden. Die Nasenwurzel erscheint außerordentlich eng und sehr tiefliegend. Statt zwischen den Augen hervorzutreten, bildet sie eine sattelförmige Einsenkung zwischen den Augen. Die medialen Augenwinkel zeigen einen Abstand von nur 9 mm. Durch Palpation läßt sich das Vorhandensein von knöchernen Nasenbeinen mit Sicherheit feststellen, da der vordere Rand infolge des Fehlens des knorpeligen Nasengerüstes deutlich abgrenzbar ist.

Die Augen treten hervor in Form eines Exophthalmus, der wohl sicherlich nicht durch das Zurücktreten der Nasenwurzel und der Supraorbitalränder zu erklären ist. Die Lidspalten sind horizontal gestellt und etwas schlitzförmig. Die Augenbrauen sind normal entwickelt, in der Mitte nicht zusammengewachsen. Die Augen selbst zeigen keine Mißbildung.

Der Schädel ist im Vergleich zum Gesicht viel zu klein, speziell tritt die Stirn schräg nach hinten zurück. Die große Fontanelle war schon am zweiten Tage nach der Geburt, als das Kind in Beobachtung kam, als Lücke nicht mehr zu tasten. Die Schädelknochen

Digitized by Google Original from UNIVERSITY OF MINNESOTA
Generated on 2019-10-18 15:52 GMT / http://hdl.handle.net/2027/umn.31951002762790j
Public Domain in the United States, Google-digitized / http://www.hathitrust.org/access_use#pd-us-google

sind aber untereinander nicht verwachsen. In der Mitte des Stirnbeins findet sich, der Nahtlinie der beiden Stirnbeinhälften entsprechend, eine prominente Crista. Auch die beiden Scheitelbeine bewirken an der Stelle ihrer Vereinigung in der Lambdanaht eine leicht prominente Firstbildung. Das Hinterhauptbein ist gegen die beiden Scheitelbeine leicht verschieblich. Eine seitliche Fontanellenbildung ist nicht nachzuweisen. Stirn leicht behaart. Der Kopf ist mit langem, braunem, weichem Haar bedeckt. Die Ohren zeigen beiderseits etwas vereinfachte Bildung, indem der äußere Rand der Helix in seinem obern Abschnitt nicht der Norm entsprechend eingerollt ist. Am rechten Ohr findet sich in der Mitte der Helix eine kleine Zipfelbildung. Extremitäten: Hände und Füße erscheinen reichlich groß gebildet, schmal und lang. Ob eine Andeutung einer sogenannten Arachnodactylie vorliegt, ist wohl schwierig zu entscheiden.

Kundrat gebührt aber das Verdienst, die verschiedenen Stufen dieser komplizierten Mißbildungen unter einen gemeinschaftlichen Gesichtspunkt — das Fehlen der Riechnerven — zusammengefaßt zu haben. Er unterscheidet fünf Arten Arhinencephalie u. zw.

1. Die Ethmocephalen.
2. Die Cebocephalen.
3. Die Arhinencephalie mit medianer Oberlippenspalte.
4. Die Arhinencephalie mit seitlichen Lippen — Gaumenspalten.
5. Die Arhinencephalie mit Trigonocephalie.

Die Arhinencephalie mit medianer Oberlippenspalte ist die am häufigsten vorkommende und am besten bekannte Form.

In der überwiegenden Anzahl der Fälle handelt es sich jedoch um Frühgeburten, Totgeburten oder um kurz nach der Geburt gestorbene Kinder. Das in der Kinderklinik zu Jena beobachtete Kind starb im Alter von zwei Monaten. Das Sektionsprotokoll lautet:

Diagnose: Arhinencephalie. Fehlen der Zweiteilung des Großhirns und Fehlen des Riechnervs. Querverengerung der vordersten Teile der Schädelbasis und des Stirnbeins. (Fehlen der Siebbeinplatte. Anencephalischer großer Defekt der hinteren Teile des Großhirns und Ersatz durch eine mit dem einzigen Ventrikel zusammenhängendem Blase. Meckelsches Divertikel. Lipom des Zwerchfells. Geringer Grad von Coecum mobile. Offene fötale Kreislaufwege. Beiderseitige, besonders linksseitige konfluierende Bronchopneumonie, links mit eitrigfibrinöser Pleuritis. Leichte Milzschwellung. Zilz, Wien.

Beitrag zum Studium der Aktinomykose. Von Cr. A. Rodella, Vöhrenbach (Baden). Centralbl. f. Bakt. etc. I. Abtlg. Originale. Bd. 84. Heft 6.

Die fast unübersehbare Literatur ist in den letzten Jahren mit wertvollen Arbeiten bereichert worden, ohne daß man jedoch die ganze Aktinomycesfrage als gelöst betrachten kann. Abgesehen von anderen noch strittigen Einzelheiten, bleiben immer noch folgende Hauptfragen offen:

1. Ist der Aktinomycespilz wirklich von anderen Streptotricheen abzusondern, oder ist die Aktinomykose eine durch Streptotricheen im allgemeinen hervorgerufene Erkrankung?
2. Ist die Bildung von Spirillen, Stäbchen und Kokken in Aktinomyces-Kulturen nur als Ausdruck des Polymorphismus oder als eine zu dem Entwicklungszyklus des Aktinomycespilzes gehörige Erscheinung, oder endlich als Täuschung oder Kunstprodukt (Brussoff) aufzufassen?
3. Ist eine Klassifikation, welche sich auf die Merkmale der Fragmentation und des Wachstums (aerob oder anaerob) stützt, überhaupt durchführbar?

In dem beschriebenen Falle hat der Autor, wie frühere Autoren, die Erfahrung gemacht, daß der Aktinomyces manchmal Kokken-, Stäbchen- und Spirillenformen annahm, ferner konnte er wiederholt Köpfchen- oder Tetanusformen sehen, worauf von früheren Autoren nicht aufmerksam gemacht worden war. In neuester Zeit hat Brussoff behauptet, daß die Annahme, daß die Aktinomyceten-Hyphen in Fragmente zerfallen können, auf irrtümlichen Beobachtungen an gefärbten Präparaten beruht; in Wirklichkeit gibt es keine Fragmentation der Aktinomyceten-Hyphen. Ebenfalls sind Kokken, Stäbchen und Spirillen der Autoren nichts anderes als ein Teil des Inhaltes der Aktinomyceten-Hyphen und bestehen aus Kokken und Ansammlungen von Tropfen von Volutin.

Digitized by Google
Original from UNIVERSITY OF MINNESOTA
Generated on 2019-10-18 15:52 GMT / http://hdl.handle.net/2027/umn.31951002762790j
Public Domain in the United States, Google-digitized / http://www.hathitrust.org/access_use#pd-us-google

Die vom Autor beschriebene Art bildet derbe, dem Nährboden festanhaftende, häufig zu Membranen konfluierende Kolonien. Ihre Einteilung zum Streptothrix bovis ist nur von dem Verhalten in Milch und Gelatine, ferner von der bis jetzt bei den anderen Vertretern dieser Gruppe noch nicht erwähnten oder nicht eingehend genug gewürdigten Eigenschaft, eine zweite Wuchsform zu besitzen, etwas fraglich gemacht. Diese zweite Wuchsform besteht darin, daß manche Kulturen Kokkenkulturen gleichen, mit dem Unterschiede, daß aus denselben nachher Fäden mit Verzweigungen sich bilden. Wegen des Merkmals würde der in Frage stehende Mikroorganismus eher zu Mikromyces Hoffmanni passen, welcher sehr wahrscheinlich auch in diese Unterabteilung eingereiht werden sollte.

Zilz, Wien.

Über drei Fälle von Infektion mit echten, streng anaeroben Streptotricheen. Aus der II. Chirurgischen Abteilung (Vorst.: Prof. Sick) und dem Pilzforschungsinstitut (Vorstand Prof. Plaut) im Allgem. Krankenhaus Eppendorf. Von Rahel Plaut, Hamburg. Centralbl. f. Bakt. etc. I. Abt. Originale Bd. 84. Heft 6. 1920.

Die Infektion des Menschen mit echten, anaeroben Streptotricheen gilt für eine seltene Erkrankung. Die Autorin berichtet über drei Fälle, in denen es gelungen ist, bei chronischen Entzündungen echte, streng anaerobe Streptotricheen als Erreger nachzuweisen und zu züchten. Die Tatsache, daß die drei Fälle in der relativ kurzen Zeit von vier Wochen dem Pilzforschungsinstitut zugingen, läßt vermuten, daß diese Erreger wohl nicht so selten sind wie man glaubt, daß aber im allgemeinen bei Untersuchung von chronisch entzündlichem Material zu wenig auf Pilzfäden geachtet wird. So hat Plaut einen Fall gesehen, wo der bakteriologische Untersucher die Möglichkeit einer Streptothrixinfektion gar nicht in Betracht gezogen hatte, wohl weil die charakteristischen Körner im Eiter zuerst sehr unscheinbar waren und die angelegten Kulturen, die sich nur auf aerobe Verhältnisse bezogen, steril blieben.

Selbst wenn man an die Möglichkeit einer Streptothrixinfektion denkt und die Körnchen untersucht, werden die ungemein feinen Fäden leicht übersehen. Sie können im ungefärbten Präparat für Fibrinfäden gehalten werden, im gefärbten für feine Bazillen, die zu Fäden ausgewachsen sind. Die Autorin faßt ihre Beobachtungen wie folgt zusammen:

1. Wir haben aus einer chronischen Parotitis, einem Mundhöhlenabszeß und einem Empyem echte, streng anaerobe Streptotricheen gezüchtet.
2. Sie unterscheiden sich von Aktinomyzeten: a) im Körper: durch Fehlen von Drusen, durch relative Gutartigkeit, b) in der Kultur: durch strengere Anaerobiose, durch stärkere Abneigung gegen Oberflächenwachstum.
3. Der anaerobe Streptothrix hat zwei Wachstumformen. Sie unterscheiden sich a) in der Gestalt, b) im Verhalten zu Farbstoffen, c) in der Widerstandsfähigkeit. Diese Unterschiede zeigen sich auch an den durch Fragmentation aus ihnen entstandenen Stäbchenformen.
4. Es gibt anaerobe Streptotricheen, die einen intensiven fötiden Geruch erzeugen.
5. Man sollte bei jeder chronischen Entzündung unbekannter Herkunft auf Strepthothrixfäden achten, da diese häufiger sind als im allgemeinen angenommen wird und leicht übersehen werden.

Zilz, Wien.

Digitized by Google
Original from UNIVERSITY OF MINNESOTA
Generated on 2019-10-18 15:52 GMT / http://hdl.handle.net/2027/umn.31951002762790j
Public Domain in the United States, Google-digitized / http://www.hathitrust.org/access_use#pd-us-google

VIERTELJAHRSSCHRIFT
FÜR
ZAHNHEILKUNDE

37. JAHRGANG | VERLAG HERMANN MEUSSER BERLIN | 1921 HEFT 2

SCHRIFTLEITUNG: DR. B. FAULHABER, BERLIN W 15, UHLANDSTRASSE 159

INHALT

Originalarbeiten

Seite

Neumann, R., Berlin, Die radikal-chirurgische Behandlung der Alveolarpyorrhoe 113

Adloff, P., Königsberg, Einige kritische Betrachtungen zu den Arbeiten Fleischmanns und Gottliebs über die Aetiologie der Alveolarpyorrhoe 148

Kneschaurek, H., Graz, Die Chlumskysche Lösung und Kalomel im Dienste der Wurzelbehandlung und Wurzelfüllung 162

Cieszyński, A., Lemberg, Schieberverankerung für orthopädische Prothesen des Unter- und Oberkiefers bei Defekten derselben oder Pseudarthrosen und für besondere Fälle von Brücken und gewöhnlichen Platten-Prothesen 167

Fritzsch, C., Frankfurt a. M., Die Grenzen der festsitzenden Brückenarbeiten 178

Simon, Arthur, Berlin, Das Problem der Verankerung von Front-Zahnbrücken 186

Koch-Langentreu, Jos., Graz, Experimentelle Untersuchungen über die Biologie der menschlichen Zahnpulpa 211

Hauenstein, Erlangen, Über Kieferhöhlenerkrankungen 219

Faulhaber, B., Berlin, Ein Fall von Arsenvergiftung 239

Buchbesprechungen 241

Zeitschriftenschau 257

Vierteljährlich erscheint 1 Heft. Bezugspreis jährlich für Deutschland, Tschechoslowakei, Jugoslavien, Ungarn und die Balkanstaaten M. 80.—; für das Ausland M. 240.— / Bestellungen nehmen alle Buchhandlungen sowie der Verlag Hermann Meusser in Berlin W 57, Potsdamer Straße 75, entgegen

Generated on 2019-10-18 15:52 GMT / http://hdl.handle.net/2027/umn.31951002762790j
Public Domain in the United States, Google-digitized / http://www.hathitrust.org/access_use#pd-us-google

Digitized by Google

Original from
UNIVERSITY OF MINNESOTA

HEFT 3
WIRD VORAUSSICHTLICH ENTHALTEN:

Weski, O., Berlin, Die chronischen marginalen Entzündungen des Alveolarfortsatzes mit besonderer Berücksichtigung der Alveolar-Pyorrhoe (Schluß).

Cohn, Günther, Berlin, Chirurgische Behandlung der Progenie und Prognathie.

Euler, Göttingen, Metaplasie der Pulpa.

Adloff, P., Königsberg, Zweckmäßigkeiten des Gebisses. Selektion oder funktionelle Anpassung?

Zeliska, F., Wien, Die Amalgamkrone

u. a.

Heft 3 wird voraussichtlich Anfang Januar 1922, Heft 4 im Laufe des ersten Quartals ausgegeben werden. Im April 1922 beginnt der neue Jahrgang 1922 zu erscheinen.

Generated on 2019-10-18 15:52 GMT / http://hdl.handle.net/2027/umn.31951002762790j
Public Domain in the United States, Google-digitized / http://www.hathitrust.org/access_use#pd-us-google
Digitized by Google
Original from UNIVERSITY OF MINNESOTA

DIE RADIKAL-CHIRURGISCHE BEHANDLUNG DER ALVEOLARPYORRHOE

VON

PROFESSOR ROBERT NEUMANN

ZAHNARZT IN BERLIN

Über den pathologisch-anatomischen Charakter der sogenannten Alveolarpyorrhoe besteht zurzeit keine geklärte Auffassung. Die seit 1890 von Römer vertretene Vorstellung einer Periodontitis marginalis purulenta wird von einer Reihe von Autoren als nicht zu Recht bestehend angesprochen. Ich möchte mich in folgendem einer Stellungnahme zur Ätiologie, wie sie sich in der Römerschen Nomenklatur ausdrückt, enthalten und lediglich die Veränderungen, welche wir bei Alveolarpyorrhoe im Gegensatz zu normalen Verhältnissen anzutreffen gewöhnt sind, zur Unterlage meiner folgenden Betrachtungen machen.

Die Pyorrhoe wird gekennzeichnet durch folgende Veränderungen:

1. Knochenschwund,
2. Vertiefung der normalen Zahnfleischtasche,
3. Geschwürsbildung an der Innenseite der Tasche,
4. in gewissen Fällen mehr oder weniger Zahnsteinablagerung.

Ad 1. Man unterscheidet im Röntgenbilde zwei Formen des Knochenschwundes, den horizontalen und den vertikalen (nach Weski) (Tafel I).

Ad 2. Je nach der Art des Knochenschwundes unterscheidet man eine bis zum Knochen herunterreichende Vertiefung der Tasche (Pyorrhoea supraalveolaris Weski) und bei der vertikalen Atrophie eine unter das Niveau des Knochenrandes herunterreichende (Pyorrhoea intraalveolaris Weski) (Fig. 1 und 2[1]).

Ad 3. Die Geschwürsbildung an der Innenseite der Zahnfleischtasche bekommt dadurch einen spezifischen Charakter, daß die sie bekleidenden Granulationen von Epithelsträngen durchzogen sind) (Fig. 3).

Die so charakterisierte Erkrankung wurde seit langem und wird auch heute noch von einer großen Zahl von Praktikern und Spezialisten lediglich be-

[1] Die Bilder, Fig. 1 und 2, sind aus Heft 1, 1921, dieser Zeitschrift entnommen.

Digitized by Google

Original from UNIVERSITY OF MINNESOTA

Generated on 2019-10-18 15:52 GMT / http://hdl.handle.net/2027/umn.31951002762790j
Public Domain in the United States, Google-digitized / http://www.hathitrust.org/access_use#pd-us-google

handelt durch Entfernung des Zahnsteins und Zerstörung der Granulationen durch Ätzmittel. Eine zweite Gruppe behandelt die Erkrankung durch Kauter, indem sie sich dadurch die Verödung der Tasche verspricht.

Eine kritische Würdigung der Methoden, welche eine Abtötung der die Zerstörung nach Ansicht gewisser Autoren verursachenden Erreger bezwecken, erübrigt sich. Die Literatur über die Behandlung der Pyorrhoe mit Salvarsan- oder Chinineinverleibung, oder lokal angewandt, lehnt nach vorübergehendem Enthusiamus diese Methode ab.

Eine dritte Gruppe von Autoren tritt für chirurgische Behandlung ein.

Was die chirurgische Behandlung betrifft, so lassen sich zwei Gruppen unterscheiden:

1. eine die ohne Freilegung des Krankheitsherdes und
2. eine, die mit teilweiser Freilegung des Krankheitsherdes

vorgeht.

Ohne Frage bedeutet der Vorschlag, chirurgisch vorzugehen ohne breite Freilegung des Krankheitsherdes, gegenüber dem Kauter und den anderen Methoden einen Vorteil.

Aber diese Methode genügt nicht den Bedingungen, welche ich an eine erfolgreiche Operation, d. h. die breite Freilegung des Krankheitsfeldes vom Alveolarrande bis zur Wurzelspitze, stelle. Die Operation muß nämlich ermöglichen:

1. eine klare Übersicht des gesamten Operationsfeldes,
2. die restlose Entfernung noch vorhandener Ablagerungen von Konkrementen an den Wurzeln, desgleichen
3. die restlose Entfernung der in den Knochenbuchten und Nischen versteckten, von Epithelsträngen durchzogenen Granulationsmassen,
4. die restlose Entfernung aller veränderten, nicht regenerationsfähigen Knochenmassen,
5. Beseitigung tiefer Zahnfleischtaschen durch Abtragung der erkrankten Schleimhaut und Bedeckung des glatten Knochens mit gesunder Schleimhaut[1], somit
6. eine Vernichtung des Nährbodens für die in der Tasche befindlichen Bakterien.

Fig. 4—7 zeigt die breite Freilegung des gesamten Krankheitsbildes.

All dies kann man aber mit den bisher beschriebenen Methoden zur Behandlung der Alveolarpyorrhoe nicht erreichen.

Ich finde mich in Übereinstimmung mit Widman ‹Stockholm›, der die Folgezustände der oben als unzulänglich bezeichneten Maßnahmen folgendermaßen schildert:

[1] Über die Heilungsvorgänge nach ausgeführter radikal-chirurgischer Behandlung der Alveolarpyorrhoe wird Herr Zahnarzt Lund in Kopenhagen zu gegebener Zeit auf Grund operativer Versuche am Hunde, die ich im Institut Dr. Weski vorgenommen habe, histologische Einzelheiten berichten.

Digitized by Google
Original from UNIVERSITY OF MINNESOTA
Generated on 2019-10-18 15:52 GMT / http://hdl.handle.net/2027/umn.31951002762790j
Public Domain in the United States, Google-digitized / http://www.hathitrust.org/access_use#pd-us-google

TAFEL I

1

2

3

4

5

6

Horizontale Atrophie

7

8

9

10

11

12

Vertikale Atrophie

Digitized by Google
Original from UNIVERSITY OF MINNESOTA
Generated on 2019-10-18 15:52 GMT / http://hdl.handle.net/2027/umn.31951002762790j
Public Domain in the United States, Google-digitized / http://www.hathitrust.org/access_use#pd-us-google

„Wenn wir jetzt ein wenig darüber nachdenken, wie man bei den eben geschilderten Behandlungsmethoden vorgeht und was man damit erreichen

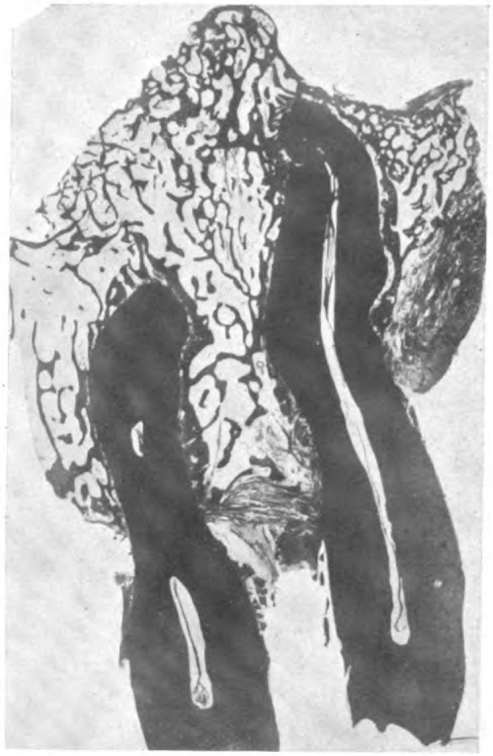

Fig. 1

Fig. 2

will, findet sicher ein jeder, daß sowohl die Behandlungsart wie auch das Resultat, das man dadurch gewonnen hat, manchmal viel zu wünschen übrig lassen. Da, wo die Zerschmelzung der Alveole gering geworden ist und die Taschen infolgedessen wenig tief sind und das Granulationsgewebe nicht so kräftig entwickelt ist, haben wir doch dort nach nicht zu langer Zeit die Eiterung zum Aufhören gebracht, die Taschen haben sich retrahiert, der Zahnfleischrand hat sich fester um die Wurzel geschlossen, der Zahn hat sich fester wie vorher gefühlt, d. h. durch unsere Ätzung oder Kauterisation des Gewebes ist es uns gelungen, in demselben eine Schrumpfung der Bindegewebe her-



Fig. 3
Präparat, das ich aus dem Granulationsgewebe von dem in Fig. 5 dargestellten Falle gewonnen habe. *a* Solide Epithelstränge. *b* Rundzelleninfiltration

Digitized by Google
Original from UNIVERSITY OF MINNESOTA
Generated on 2019-10-18 15:52 GMT / http://hdl.handle.net/2027/umn.31951002762790j
Public Domain in the United States, Google-digitized / http://www.hathitrust.org/access_use#pd-us-google

vorzubringen, eine partielle Narbenwandlung. Ich sage „partielle", denn eine totale ist es nicht geworden. Denn wenn wir nach beendeter Behandlung die Tasche ein wenig genauer mit einer feinen Sonde untersuchen, haben wir gefunden, daß sie noch zum großen Teil da war, trotzdem die Wände jetzt mehr fibröses Bindegewebe und nicht so viel Granulationsgewebe enthalten



Fig. 4
a Schnittführung
Die Papillen werden im Interdentalraum in vertikaler Richtung durchschnitten

wie früher. Infolgedessen hat der eitrige Zerfall die Suppuration auch aufgelöst. Eine Tasche existierte doch und damit eine Retentionsstelle für halbdigerierte Speisereste, welche während des Kauens in dieselbe hineingepreßt werden könnten. Die Tasche existiert fortwährend als ein prädisponierendes Moment einer neuen Infektion, und wir können ein Rezidiv der Pyorrhoe dadurch erwarten.

Digitized by Google
Original from UNIVERSITY OF MINNESOTA
Generated on 2019-10-18 15:52 GMT / http://hdl.handle.net/2027/umn.31951002762790j
Public Domain in the United States, Google-digitized / http://www.hathitrust.org/access_use#pd-us-google

Daß das häufig der Fall ist, darüber haben sehr viele von uns bittere Erfahrungen gemacht. Nach längerer oder kürzerer Zeit ist die Eiterung aufs neue aufgetreten und das Zahnfleisch hat seine angeschwollene hyperämische und leicht blutende Beschaffenheit wiedergewonnen. Daß dies von der weniger befriedigenden Hygiene, welche wir bei den Patienten nach beendeter Behandlung noch durchzuführen gezwungen sind, abhängt, kann nicht verneint werden. Was wir auch nicht verneinen können, ist, daß die persistierende Tasche und das in deren Wänden noch zum großen Teil existierende Granulationsgewebe eine der mitwirkenden Ursachen der Reinfektion ist bzw. werden kann."

Widman hat unzweifelhaft richtig beobachtet, soweit Fälle in Frage kommen, bei denen, wie ich später zeigen werde, die Alveolarpyorrhoe schon zu weit fortgeschritten ist. Bei leichteren Fällen, insbesondere bei horizontaler Atrophie, kann Vernarbung ohne Rezidive eintreten.

Widman geht dann ein auf die von mir immer wieder betonte Tatsache, daß eine restlose Entfernung aller Konkremente von den Zahnwurzeln sehr schwer, ja in manchen Fällen ganz unmöglich sein kann, wenn man im Dunkeln arbeitet ohne breite Freilegung des gesamten Krankheitsherdes. Er sagt sehr treffend:

„Es gibt viele unter uns, die diese Mängel verneinen und geltend machen wollen, daß, wenn es solche Mängel gibt ‹bei der Reinigung der Wurzelflächen von Zahnstein›, sie nicht zu suchen sind bei der Behandlungsmethode, sondern bei dem Operateur. Das ist auch teilweise wahr. Denn gewiß wird in dieser Beziehung viel von uns Zahnärzten gesündigt, und sicher wird vom Operateur sowohl Geduld wie Aushalten, Gewohnheit und Geschicklichkeit verlangt, um eine pyorrhoische Wurzel so vollständig von Zahnstein zu befreien, daß ihre Fläche eben glatt und poliert erscheint. Es gibt aber auch Kollegen, welche sich mit Ernst und Interesse diesem Teil der Behandlung widmen und denen es dabei gelingt, in den meisten Fällen den Zahnstein vollständig zu entfernen. Daß diese dann ein großes Vertrauen zu ihrer Arbeitsmethode erhalten und zu deren Vortrefflichkeit, ist nicht weiter verwunderlich. Sie meinen, daß man immer eine Zahnwurzel von Zahnstein vollständig reinigen kann, wenn man nur mit Ernst und Genauigkeit seine Arbeit ausführt, denn mit dem Reinigungsinstrument meinen sie jede Unebenheit der Wurzelfläche fühlen zu können."

„Die bei meinen plastischen Operationen gemachte Erfahrung hat mich aber doch gelehrt, daß der geschickteste Zahnarzt auch nach einer sehr gewissenhaften Reinigung der Zahnwurzel noch Konkremente an derselben zurückläßt. Ich habe solche Fälle von Pyorrhoe gehabt, welche von tüchtigeren Kollegen zu mir zwecks operativer Behandlung remittiert worden sind. Der Kollege hatte erst die instrumentelle Reinigung ausgeführt."

Diese Ausführungen Widmans bestätigen durchaus die von mir in den obenerwähnten sechs Punkten aufgestellten Forderungen, das heißt, nur die radikal-chirurgische Behandlung allein kann zur definitiven Heilung der Alveolarpyorrhoe führen.

Digitized by Google Original from UNIVERSITY OF MINNESOTA
Generated on 2019-10-18 15:52 GMT / http://hdl.handle.net/2027/umn.31951002762790j
Public Domain in the United States, Google-digitized / http://www.hathitrust.org/access_use#pd-us-google

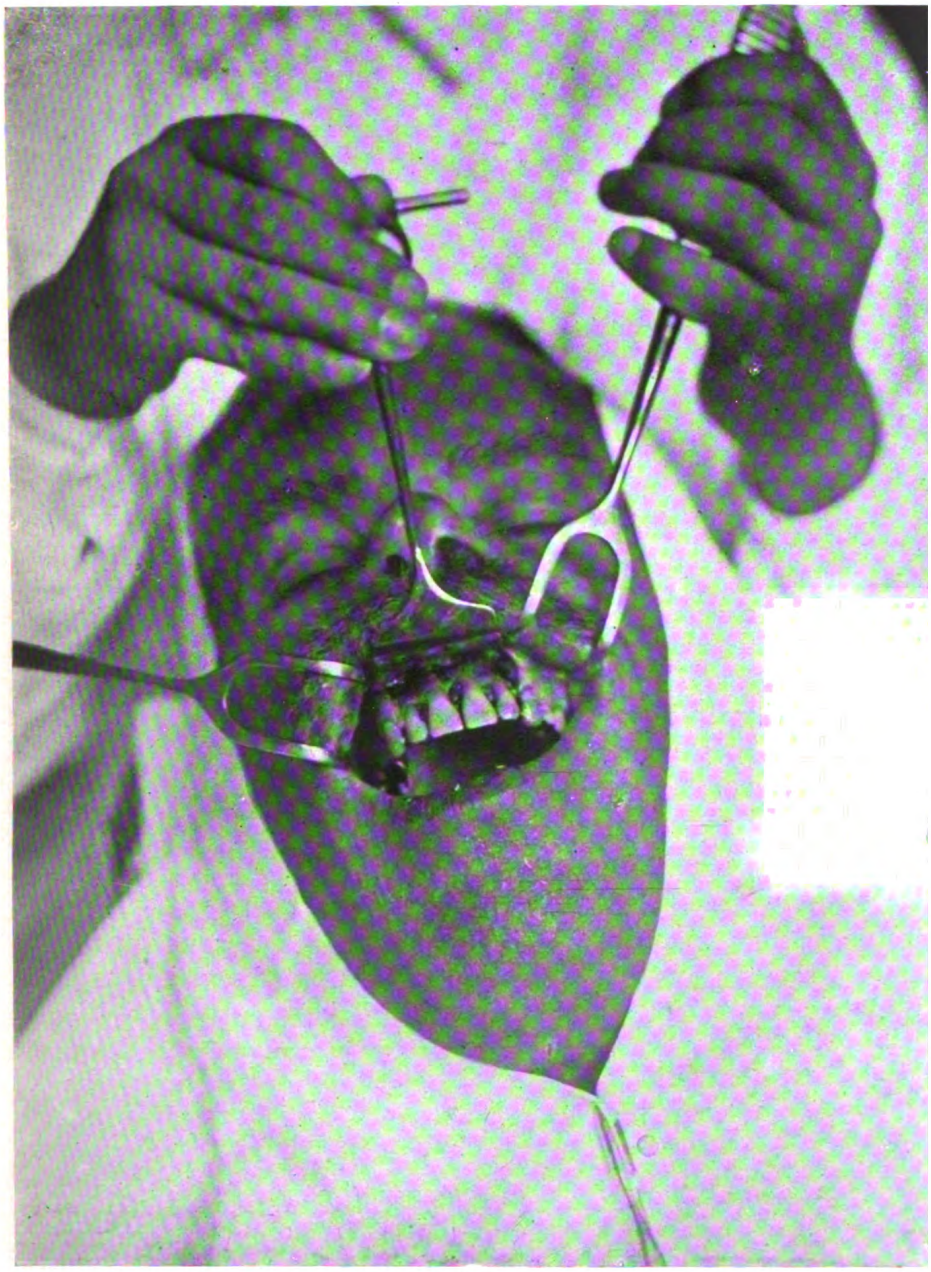

Fig. 5

Klare Übersicht über das ganze Krankheitsbild. Schleimhaut und Periost mit dem scharfen Neumannschen Haken hochgehalten. Man sieht deutlich, besonders zwischen den mittleren Schneidezähnen, die Granulationen lieger

Generated on 2019-10-18 15:52 GMT / http://hdl.handle.net/2027/umn.31951002762790j
Public Domain in the United States, Google-digitized / http://www.hathitrust.org/access_use#pd-us-google
Digitized by Google
Original from UNIVERSITY OF MINNESOTA

Verfolgt man die Literatur über die chirurgische Behandlung der Alveolarpyorrhoe, so ist es interessant zu sehen, wie alle Autoren, die sich ernstlich klinisch mit dem Bilde der Alveolarpyorrhoe beschäftigt und über die Behandlung derselben berichtet haben, für eine wirklich erfolgreiche Behandlung neben anderen therapeutischen Maßnahmen eine chirurgische Behandlung zur Vernichtung des Granulationsgewebes bzw. der Zahnfleischtasche und des veränderten Knochengewebes für unbedingt erforderlich erachten.

Betrachtet man aber diese Operationsmethoden genauer, so sieht man sofort, daß es mit diesen Methoden niemals möglich ist, das zu erreichen, was Widman und ich mit unserer Methode sicher erreichen können.

Sehen wir uns die neueste Literatur nach dieser Richtung durch, so finden wir zunächst Angaben von Port und Euler:

„Die Alveolarpyorrhoe ist eine aufsteigende chronische Wurzelhauterkrankung, verbunden mit Zerstörung des knöchernen Zahnfaches. Sie vollzieht sich unter Umwandlung der Gewebe in Granulationen nnd unter mehr oder minder reichlicher Eiterbildung."

„Wenn ein Symptom wirklich untrennbar von der Alveolarpyorrhoe ist, so trifft dies auf die Granulationen zu. Ihrer Anwesenheit hat die ebenfalls als ständiges Symptom bezeichnete Zahnfleischtasche das Entstehen zu verdanken. Durch Umwandlung der Wurzelhaut in das schwammige Granulationsgewebe geht der Anschluß an den Zement verloren, und so entsteht eben die Tasche, das Pus pocket ‹A. Tövis›."

„Die Beseitigung der Granulationen wird sowohl auf medikamentösem wie chirurgischem Wege angestrebt. Daß gerade dieser Teil der Therapie neben der Beachtung des Zahnsteines eine besondere Rolle spielen muß, wird ohne weiteres klar, wenn man sich erinnert, was über die Bedeutung der epithelialisierten Granulationsgewebe für die Hartnäckigkeit des Leidens an früherer Stelle gesagt wurde. Am energischsten wirken wohl die chirurgischen Methoden. Sie bestehen im Spalten der Zahnfleischtaschen, gründlicher Exkochleation, dann Exzidieren eines Stückchens der Tasche in Bogenschnitten, Skarifikationen, ferner in ausgiebiger Verwendung des Thermokauters."

Ferner sagt Kranz:

„Erfolge ohne eine gründliche chirurgische lokale Behandlung habe ich nie gesehen, wohl aber Fälle, die ohne jede medikamentöse Beihilfe lediglich nach gründlicher Lokalbehandlung verheilt sind. Die chirurgische Lokalbehandlung ist also die Grundbedingung für einen Heilerfolg bei allen pyorrhoischen Zuständen."

Cohn äußert:

„Die Pyorrhoea alveolaris ist keine Erkrankung des Zahnfleisches allein, sondern es sind hierbei auch der umgebende Knochen und das Periodontium beteiligt. Die hervortretenden Symptome dieser Affektion im vorgeschrittenen Stadium sind: Entleerung des Eiters aus den Zahnfleischtaschen, die Lockerung der Zähne und die Nekrose des Processus alveolaris."

„. . . Ferner ist empfehlenswert, den Knochen nach Spaltung des Zahnfleisches mit einem scharfen Löffel auszukratzen und die Wunde mit Jodo-

Digitized by Google
Original from UNIVERSITY OF MINNESOTA
Generated on 2019-10-18 15:52 GMT / http://hdl.handle.net/2027/umn.31951002762790j
Public Domain in the United States, Google-digitized / http://www.hathitrust.org/access_use#pd-us-google

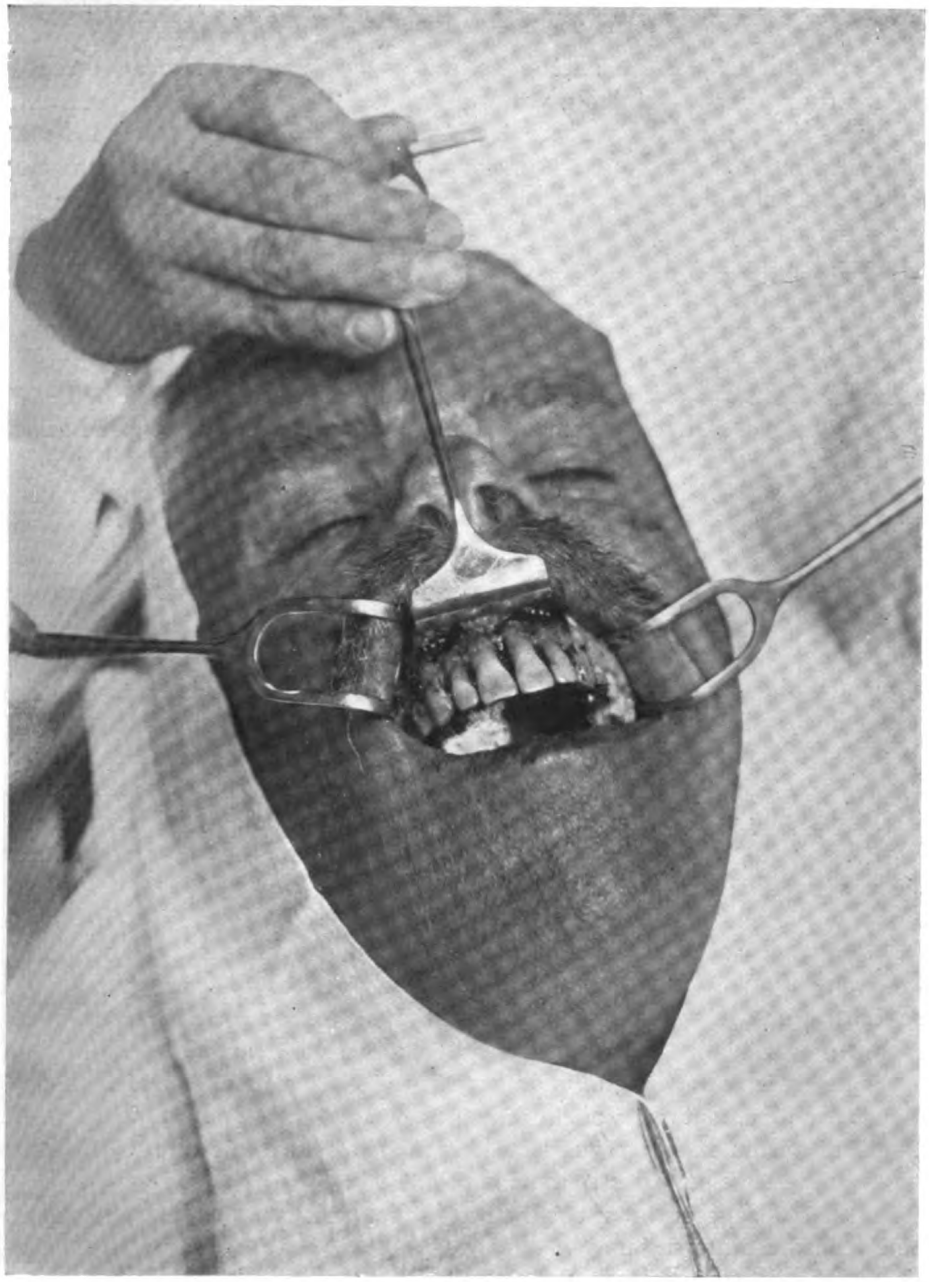

Fig. 6

Der Knochen ist wie in Figur 15 angegeben abgetragen. Die zwischen den Zähnen besonders an der medialen Seite vom linken oberen Schneidezahn liegenden tiefen Knochenbuchten sind beseitigt, die Zahnwurzeln von den feinsten Teilchen Zahnsteins befreit und spiegelglatt poliert

Generated on 2019-10-18 15:52 GMT / http://hdl.handle.net/2027/umn.31951002762790j
Public Domain in the United States, Google-digitized / http://www.hathitrust.org/access_use#pd-us-google
Digitized by Google
Original from UNIVERSITY OF MINNESOTA

formgaze zu tamponieren. An Stelle der Ätzmittel ist der Galvanokauter sehr zu empfehlen."

Seidel schreibt:

„Da die chronische Zahnfleischeiterung (Alveolarpyorrhoe) hauptsächlich in der Lösung der Verbindung von Gingiva und Periodontium (Ligamentum circulare) besteht, muß die Therapie eine neue Verbindung zwischen diesen Geweben an einer den Wurzelspitzen nähergelegenen Stelle anstreben. Solange Kalkkonkremente und Epithel in der Tasche sind, wird das nicht zu erreichen sein, denn das Epithel wird durch kein Wundermittel zur Verwachsung mit der Kalkkruste oder mit der Zahnkruste zu bringen sein. Es muß sich wieder Bindegewebe der Wurzelhaut mit dem Bindegewebe der Gingiva vereinigen können und dann eine Überhäutung mit Epithel stattfinden, wenn von einer Heilung die Rede sein kann. Alle Behandlungsmethoden, die auf Beseitigung des in die Zahnfleischtasche hineingekletterten Epithels und der Kalkkonkremente oder auf Beseitigung der Tasche selbst beruhen, können zum Ziele führen. Alle Methoden der Behandlung der Alveolarpyorrhoe, die dieser Grundlage entbehren, sind bereits theoretisch nicht anwendbar."

Gottlieb sagt (1918):

„Wie schon gelegentlich der Besprechung der Ätiologie erwähnt wurde, ist die einzig befriedigende Heilungsart einer Tasche die Atrophie der Schleimhaut, die sie bildet. Kehrt die Eiterung immer wieder, so ist das ein Zeichen dafür, daß die primäre Knochenatrophie in vollem Gange ist oder daß die chronische Entzündung sich zu sehr festgesetzt hat. Im letzteren Falle ist meist der Zahnfleischrand verdickt, entzündlich induriert, und setzt sich mit scharfer Linie gegen die rosafarbenen Partien ab ohne die geringste Tendenz zur Rückbildung. Diese Taschen bildenden Zahnfleischpartien müssen mit dem Messer, Galvanokauter oder, besonders in den Interdentalpapillen, durch wiederholte Ätzung mit Na_2O_2 entfernt werden."

Greve betont (1919):

„Das ganze therapeutische Streben muß nunmehr darauf gerichtet sein, die Granulationen und die Zahnfleischtasche zu zerstören. Einzig und allein die chirurgische Behandlung durch Auskratzung führt zum Ziel. Vergegenwärtigt man sich die Bedeutung der epithelialisierten Granulationen, so kann ja gar kein anderer Weg in Frage kommen. Nun ist es aber mit dem Zerstören der Granulationen allein nicht getan, sondern es muß auch noch die Zahnfleischtasche beseitigt werden. Das Ziel der Therapie muß eine straffe Narbe und Abheilung des Knochens sein."

Und 1920 sagt er in seiner Arbeit „Die periodontalen Erkrankungen. Eine klinische Untersuchung":

„Im Anfange der Behandlung sieht man, wie das entzündete Zahnfleisch nach der chirurgischen Behandlung abblaßt, sich zusammenzieht, und daß scheinbar normale Verhältnisse sich wieder einstellen.

Indessen treten bereits bei mittleren Graden der Erkrankung bald wieder Rückfälle auf, die darauf zurückzuführen sind, daß entweder die Atrophie

Generated on 2019-10-18 15:52 GMT / http://hdl.handle.net/2027/umn.31951002762790j
Public Domain in the United States, Google-digitized / http://www.hathitrust.org/access_use#pd-us-google
Digitized by Google
Original from UNIVERSITY OF MINNESOTA

weitere Fortschritte macht, oder, daß die Tasche im Grunde nicht ausgeheilt ist und sich von neuem infiziert. Da bleibt dann nichts anderes übrig als das Zahnfleisch selbst so weit unter Lokalanästhesie mit Messer und Schere oder auch mit dem Thermokauter abzutragen, bis es mit dem Alveolarrande fast in gleicher Höhe steht. Die dadurch erfolgte Bloßlegung der Zahnwurzeln hat nicht nur nichts zu bedeuten, sondern ist dringendes Erfordernis, weil nur

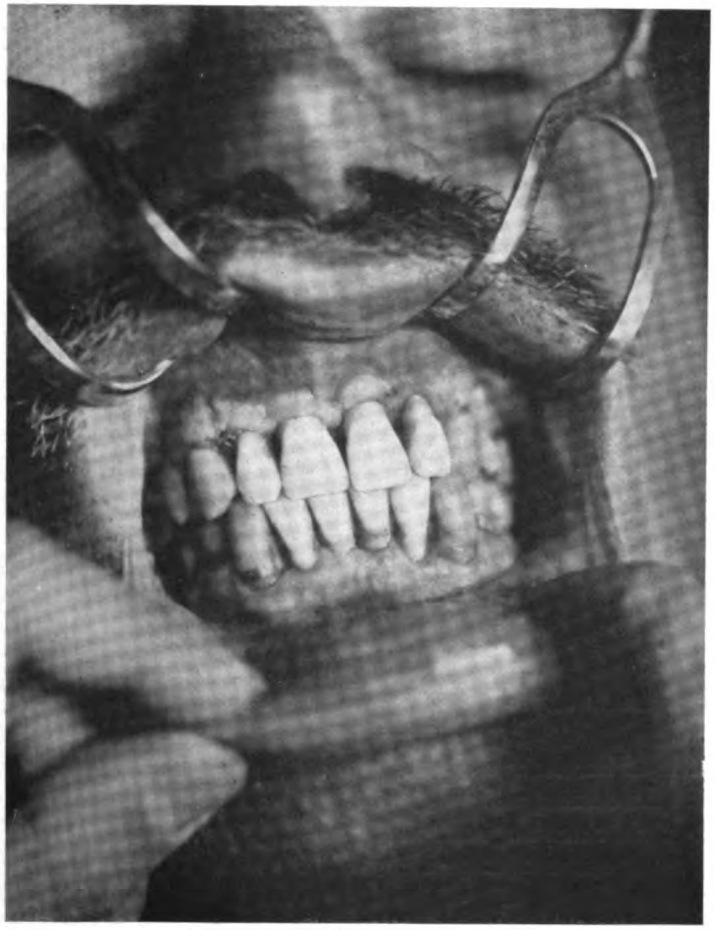

Fig. 7

Dieses Bild zeigt den in Fig. 5 und 6 dargestellten Fall 14 Tage nach der Operation. Zwischen 32⌋ wurde 1 Tag vor der photographischen Aufnahme ein kleiner Wulst mit dem Kauter glatt gebrannt

so auch die tieferliegenden Knochenteile einer ausgiebigen Behandlung zugängig sind.

Man muß bestrebt sein, dahin zu gelangen, daß man etwa den Zustand herbeiführt, wie ihn die gewöhnliche Alveolaratrophie darstellt, das heißt, also zwar geschwundene Alveolarränder, aber dem Knochen fest anliegende Weichteile."

Digitized by Google
Original from UNIVERSITY OF MINNESOTA
Generated on 2019-10-18 15:54 GMT / http://hdl.handle.net/2027/umn.31951002762790j
Public Domain in the United States, Google-digitized / http://www.hathitrust.org/access_use#pd-us-google

Römer will eine vollständige Zerstörung und Beseitigung der Granulationen erreichen, indem er nach Beseitigung des Zahnsteins die Zahnfleischtaschen mit dem Paquelinschen Thermokauter energisch ausbrennt — eine Methode, die auch Julius Witzel geübt hat.

Andere Autoren, z. B. Berten, spalten das Zahnfleisch in der Längsrichtung der Wurzel und versuchen nun sorgfältigste Entfernung des veränderten Gewebes. Wieder andere Autoren, z. B. Sachs, versuchen von der Zahnfleischtasche aus die veränderten Gewebsmassen zu entfernen. Wieder andere tragen einen Teil der Schleimhaut und die veränderten Papillen ab, indem sie einen horizontalen Schnitt ungefähr in der Gegend legen, wo gesundes Gewebe zu erwarten ist.

Struck sagt 1914 in einem Vortrage:

„Ich trage dann rücksichtslos mit dem Messer die mit dem Finger verschiebbaren und hierbei weiß werdenden Schleimhautteile mit den Granulationen ab. Zuerst hebe ich die zwischen den Zähnen liegenden Papillen durch einen kurzen Stoß mit dem Messer ab, während die darunterliegenden Teile der Schleimhaut durch einen horizontal geführten tiefen Schnitt von der Unterlage ‹unter Schonung des Periosts und des Knochens› abgetrennt werden."

In der sich an diesen Vortrag anschließenden Diskussion erwiderte Cieszynski darauf:

„Eine stärkere Betonung einer chirurgischen Behandlung bei der Pyorrhoea alveolaris von Herrn Struck hat manches für sich. Jedoch vermissen wir auch hier den leitenden Grundgedanken, der auch den operativen Weg vorschreiben würde. Bei diesen chirurgischen Maßnahmen müßte man darauf ausgehen, einen günstigen Zugang zur Beseitigung des Zahnsteins zu schaffen, zur Beseitigung der Granulationen, zur Reduktion der Tiefe der Taschen. Die Schnittführung müßte derart sein, daß die sich bildenden Narben ein künstliches Ligamentum circulare bilden, das allerdings bedeutend tiefer liegen würde."

Ich habe 1915 bereits meine drei Jahre lang vorwiegend geübte Methode der chirurgischen Behandlung betont, die darin bestand, daß ich etwa $^1/_2$ cm unterm Zahnfleischrande einen Bogenschnitt nach Partsch führte, mir nun den Krankheitsherd freilegte und alles veränderte Gewebe zu entfernen versuchte. Alsdann wurde der Schleimhautperiostlappen wieder hochgehoben und vernäht.

Neben anderen ungünstigen Folgeerscheinungen — zum Beispiel die eingezogene Narbe nach ausgeführtem Längsschnitt — wird mit allen diesen Methoden die Hauptsache nicht erreicht, das heißt eine absolut klare Übersicht des gesamten Krankheitsbildes. Legt man den Schnitt vertikal in der Richtung der Wurzel, so wird man die Schleimhaut nicht genügend nach beiden Seiten — die Taschenbildung ist ja doch meist approximal — —, soweit es zur Übersicht notwendig ist, abziehen können. Trägt man nur Teile der Papillen und des Zahnfleisches ab, so wird man nie mit Sicherheit sagen können, daß man alle Buchten und Nischen im Knochen und die darin befindlichen mit Epithel durchzogenen Granulationsmassen wirklich

Digitized by Google Original from UNIVERSITY OF MINNESOTA
Generated on 2019-10-18 15:54 GMT / http://hdl.handle.net/2027/umn.31951002762790j
Public Domain in the United States, Google-digitized / http://www.hathitrust.org/access_use#pd-us-google

gesehen und behandelt hat. Das gleiche gilt für den Bogenschnitt nach meiner Methode, ganz abgesehen davon, daß häufig die noch $^1/_4$ cm starke, nach dem Alveolarrande liegende Schleimhautleiste nekrotisch wird.

Schon 1912 machte ich den Versuch, vom Alveolarrande aus Periost und Schleimhaut abzuheben bis zur Wurzelspitze, worüber ich bereits in der zweiten Auflage meines Leitfadens „Die Alveolarpyorrhoe und ihre Behandlung 1915 berichtete. Die Versuche erstreckten sich aber nur auf zwei bis drei Zähne, und zwar meist auf die jeder anderen Behandlungsart sehr schwer zugänglichen Molaren. Die guten Resultate, die ich mit dieser Methode erreichte, veranlaßten mich aber, bestärkt durch eine private Bemerkung von Schröder 1919, der dasselbe Verfahren immer mehr auf ganze Zahngruppen ausgedehnt wissen wollte, in einer Sitzung die Operation an sechs Zähnen vorzunehmen.

Wenn Oestman-Stockholm in seinem Bericht über den von mir in Stockholm gehaltenen Kurs über die Alveolarpyorrhoe und ihre Behandlung sagt: „Interessant war es zu sehen, wie die beiden Autoren Widman und Neumann — was sich aus einer Diskussion ergab, ganz unabhängig voneinander — zur Vollendung dieser Operationsmethode gekommen waren . . . " — wie sie in folgendem beschrieben ist —, so geht daraus hervor, daß Widman und ich, geleitet von denselben Gesichtspunkten, eine Methode ausgearbeitet haben, die alle die angeführten Mängel der früheren Behandlungsmethode ausschaltet.

Wenn Oestman von einer „Vollendung" der Operationsmethode spricht, so muß ich dagegen sagen, daß wir der Vollendung vielleicht nahegekommen sind, und daß wir mit der von uns ausgearbeiteten Methode zur Behandlung der Alveolarpyorrhoe Erfolge erreicht haben, die mit den bisher geübten Methoden niemals erreicht werden können, daß aber noch viel reichere klinische Erfahrungen nötig sein werden, bis wir von einer „Vollendung" im wahren Sinne des Wortes sprechen dürfen.

Römer sagt in bezug auf die Behandlung der Alveolarpyorrhoe:

„Diese Therapie hat nicht nur die Aufgabe, die lokale Affektion zu bekämpfen, sondern zugleich auch eine etwa vorhandene prädisponierende Allgemeinerkrankung zu bessern und den Kräftezustand und die Widerstandsfähigkeit des Gesamtorganismus zu heben."

„Die lokale Behandlung muß zum Ziele haben: 1. die eingetretene Infektion wieder zu beseitigen, und 2. eine neue Infektion zu verhüten."

„Da die Mikroorganismen nicht bloß in dem die Wurzel umspülenden Eiter, sondern auch in den Granulationen, die in die Markräume des Alveolarfortsatzes hineinragen, eingebettet sind, so wird von vornherein jede Behandlung, die nicht zugleich die völlige Beseitigung und Vernichtung dieser Granulationen erreicht, erfolglos bleiben müssen. Um aber diese Granulationen total zu zerstören, ist eine energische Behandlung unerläßlich. Ich gehe dabei folgendermaßen vor:

„Einwurzelige Zähne, die sehr stark gelockert sind, bei denen die Granulationen schon bis zum Foramen apicale vorgedrungen sind und sich rings

Digitized by Google
Original from UNIVERSITY OF MINNESOTA
Generated on 2019-10-18 15:53 GMT / http://hdl.handle.net/2027/umn.31951002762790j
Public Domain in the United States, Google-digitized / http://www.hathitrust.org/access_use#pd-us-google

um die Wurzelspitze ausgebreitet haben, extrahiere ich gleich mit Beginn der Behandlung, da auf ein Wiederfestwerden kaum gerechnet werden kann, selbst wenn es gelingt, alle Granulationen in der Tiefe des Fundus alveolaris zu vernichten. Desgleichen extrahiert man am bestem gleich diejenigen Molaren, bei denen das Periodontium bereits zwischen den Zahnwurzeln an der Bifurkationsstelle vernichtet und durch Granulationsgewebe verdrängt ist, weil es das letztere an dieser fast unzugänglichen Stelle gründlich auszuräumen. Sodann entferne ich nach Möglichkeit jede Spur von Zahnstein aus den Zahnfleischtaschen und von der entblößten Wurzelpartie. Da die mechanische Entfernung mittels Zahnreinigungsinstrumenten allein nicht genügt, bringe ich mittels Platinösen unverdünnte offizinelle Ameisensäure in die Blindsäcke hinein, um die oft sehr harten Zahnsteinkrusten zu erweichen und mit den Zahnreinigungsinstrumenten — der von Senn in Zürich angegebene Satz ist dabei sehr zu empfehlen — leichter abkratzen zu können. Immerhin sind sehr viele Sitzungen erforderlich, bis es selbst durch Unterstützung der mechanischen Reinigung mit dem chemischen Agens gelingt, jede Spur von Zahnstein aus den oft sehr tiefen Taschen zu entfernen und die Zahnwurzel so glatt zu bekommen, wie es die Figur zeigt. Ist das geschehen und hat man die genaue Übersicht über die Ausdehnung der Erkrankung damit erreicht, dann mache ich die zu behandelnde Zahnfleischtasche durch ein paar Kokainkristalle, die ich in derselben zergehen lasse, oder durch Injektion von Alypin und Suprarenin unempfindlich und zerstöre mit dem Paquelinschen Thermokauter, rücksichtslos in die Tiefe gehend, die Granulationen. Hierzu verwende ich einen ganz dünnen, gebogenen oder geraden Platinansatz, je nach der Gegend, die ich ausbrennen will. In jüngster Zeit verwende ich statt des Paquelin den elektrischen Brenner, der den Vorzug hat, daß er kalt eingeführt und erst in der Tiefe des Blindsackes durch Schließung des Kontaktes glühend gemacht werden kann. Dieses Ausbrennen wird von den Patienten sehr gut ertragen, da es nur wenig Schmerzen verursacht und auch die in die Umgebung ausstrahlende Wärme bei der Feinheit des Ansatzstückes nur mäßig ist. Die affizierten Interdentalpapillen werden vollständig weggebrannt. Das hat aber bei der außerordentlich großen Regenerationsfähigkeit des Zahnfleisches keine nachteiligen Folgen, da sie sich nach einigen Wochen einigermaßen wiederherstellen. Finde ich in einer der nächsten Sitzungen, daß bei dem erstmaligen Brennen nicht alle Granulationen vernichtet worden sind, so wiederhole ich die Operation ein zweites, eventuell auch noch ein drittes Mal. Der einzige Fehler, den man hierbei machen kann, ist der, daß man zu zaghaft vorgeht. Ein Zuviel schadet dagegen nichts."

Aus den Verhandlungen der 57. Versammlung des Zentralvereins Deutscher Zahnärzte ‹1920 in Leipzig› geht hervor, daß Römer noch heute diese Methode übt. Es heißt dort in dem Bericht über die praktischen Demonstrationen im Zahnärztlichen Institut der Universität:

„Herr Römer demonstriert das Zerstören des Granulationsgewebes in den Zahnfleischtaschen bei Alveolarpyorrhoe mittels des elektrischen Thermo-

Digitized by Google
Original from UNIVERSITY OF MINNESOTA
Generated on 2019-10-18 15:54 GMT / http://hdl.handle.net/2027/umn.31951002762790j
Public Domain in the United States, Google-digitized / http://www.hathitrust.org/access_use#pd-us-google

kauters und berichtet dabei über seine Erfahrungen, die er seit zwanzig Jahren mit dieser Behandlung gemacht hat. Beim Wegbrennen der Taschen legt er Wert darauf, daß die elektrische Drahtschlinge nicht vertikal, sondern horizontal appliziert wird. Denn da sehr häufig die Bindegewebszüge des Periodontiums sehr wesentlich verlängert sind auf Kosten der schwindenden Knochenbälkchen, und dadurch der Querdurchmesser der Alveole sehr vergrößert wird, so kann man bei vertikaler Applikation der glühenden Drahtschlinge sehr leicht zwischen Knochen und Zahnwurzel in gesundes Periodontium eindringen und den dadurch noch übriggebliebenen Teil der knöchernen Alveolarwand gefährden und den obersten Teil zur Nekrose bringen . . ."

Fig. 8

Die Erklärung dafür, daß immer noch die genannten Methoden, insbesondere die von Römer empfohlene, von vielen Praktikern geübt werden, ist darin zu suchen, daß weder klinisch (nach breiter Freilegung des Krankheitsherdes), noch röntgenologisch, noch auch pathologisch-anatomisch die Verhältnisse am Knochen genügend studiert und erkannt sind, die wir tatsächlich bei der Alveolarpyorrhoe täglich beobachten können.

Fig. 9

Betrachten wir uns die Kieferschnitte Fig. 1, 2, 11 und 12 und Röntgenbilder Fig. 8—10, so sehen wir, daß die Knocheneinschmelzung am Zahnhalse sehr gering ist — etwa $^1/_2$—$^3/_4$ mm —, daß dann etwa 3 mm vom Zahnhalse entfernt die Knocheneinschmelzung kolbig nach der Wurzelspitze zu erweitert fortschreitet. Wenn nun behauptet wird, daß der Knochen nicht angegriffen werden soll, so müßte notwendigerweise der Kauter in der unter sich gehenden Knochenhöhle arbeiten, um die Granulationen wirklich restlos zu fassen und zu vernichten. Daß das praktisch nicht möglich ist, bedarf nach Durchsicht der oben bezeichneten und noch anderer Kieferschnitte, die ich in dreijähriger Arbeit bei Herrn Dr. Weski studieren konnte (s. Heft I dieser Zeitschrift); und nach sorgfältiger Beobachtung der gleichen Verhältnisse im Röntgenbilde kaum noch eines weiteren Beweises.

Fig. 10

Selbst angenommen, der Kauter könnte die Granulationen in den Nischen restlos entfernen, so wäre damit praktisch noch nichts erreicht. Ich schließe mich der Auffassung Weskis darin voll an, daß: „da eine ideale Hygiene der vertieften Tasche nicht durchführbar ist, die rezidivierenden chronischen

Digitized by Google
Original from UNIVERSITY OF MINNESOTA
Generated on 2019-10-18 15:54 GMT / http://hdl.handle.net/2027/umn.31951002762790j
Public Domain in the United States, Google-digitized / http://www.hathitrust.org/access_use#pd-us-google

Entzündungen der Taschenoberfläche stets von neuem auf das Periost übergreifen, von hier aus den Knochen zur Einschmelzung bringen und so den Circulus vituosus weiterführen" werden.

Gerade dieses Hin- und Hertasten im Dunkeln zeigt deutlich, daß zum mindesten die Formen der Alveolarpyorrhoe weit mehr röntgenologisch beobachtet werden müßten.

Sehr richtig hat Struck schon 1914 den Wert des Röntgenbildes erkannt, wenn er sagt:

„Dann wird mit Hilfe der Röntgenstrahlen einzig und sicher festgestellt, ob die Pyorrhoe oberflächlich oder tiefgehend ist. Dies diagnostische Hilfsmittel ist so wertvoll für die Beurteilung der Pyorrhoe, daß ich es nicht mehr entbehren möchte. Es erleichtert mir nicht nur die Angabe der Therapie, ja es erleichtert mir auch die Zustimmung meines Patienten zur Behandlung zu erlangen, da er im Röntgenbilde selbst die Bestätigung für die Behauptung findet, daß die Krankheit für die Zähne und den ganzen Mund mehr oder weniger gefährlich ist. Man kann ruhig sagen: wer nicht das Röntgenbild zur Beurteilung der Pyorrhoe heranzieht, tappt im Dunkeln. Das Röntgenbild sagt mir, ein wie großer Teil der Wurzeln der Alveolarbedeckung entbehrt, ob der darunterliegende Knochen noch gesund oder schon von Granulationen durchwuchert ist. Auch die kleinsten zurückgebliebenen Zahnsteinpartikelchen verrät das Röntgenbild."

Da es sich bei der Alveolarpyorrhoe, wie eingangs erwähnt, immer um die beschriebenen Veränderungen im Knochen handelt, so ist die Bedeutung des Röntgenbildes für Diagnose, Prognose und Therapie der Alveolarpyorrhoe von vornherein gegeben, und es werden allein genaue röntgenologische Beobachtungen genügen, um den Beweis für die oben aufgestellten Behauptungen zu erbringen.

Indessen geht gerade aus der zwischen mir und Widman in Stockholm stattgefundenen Diskussion hervor, daß doch noch viele Fragen bis zur Vollendung der Operationsmethode geklärt werden müssen. Es soll daher im folgenden zu den einzelnen Punkten der Diskussion kritisch Stellung genommen werden.

Oestman sagt in seinem schon obenerwähnten Bericht über meinen Stockholmer Kurs:

„Widman operiert immer radikal, Neumann dagegen nicht immer, weil er aus seiner klinischen Erfahrung weiß, daß in vielen Fällen nur mit lokaler Behandlung gute Resultate zu erzielen sind. Neumann hält die radikale chirurgische Behandlung für nötig und indiziert bei der ausgedehnten vertikalen Atrophie ⟨Weski-Berlin unterscheidet eine horizontale und eine vertikale Atrophie⟩ insbesondere dann, wenn sie sich nach der Wurzelspitze zu sackartig erweitert und sich auch bis um die Wurzelspitze erstreckt. Aber auch bei horizontaler Atrophie, wenn sie über die Hälfte der Alveole fortgeschritten ist, hält er die radikal-chirurgische Behandlung für indiziert. Während Widman immer nicht nur labial bzw. bukkal, auch lingual resp. palatinal aufklappt, hält Neumann diese Aufklappung nicht immer für nötig,

Digitized by Google Original from UNIVERSITY OF MINNESOTA
Generated on 2019-10-18 15:53 GMT / http://hdl.handle.net/2027/umn.31951002762790j
Public Domain in the United States, Google-digitized / http://www.hathitrust.org/access_use#pd-us-google

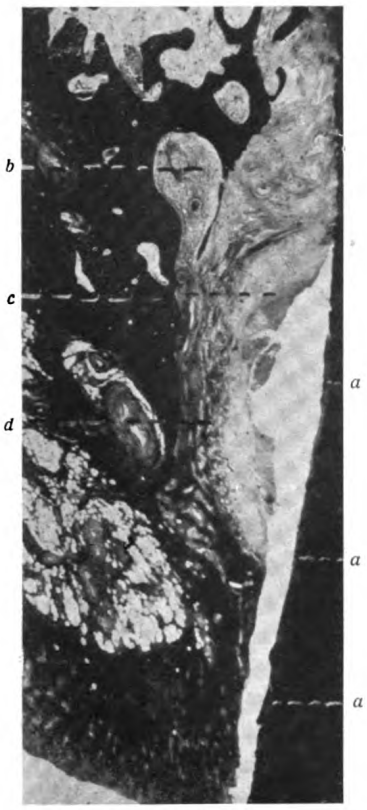

Fig. 11

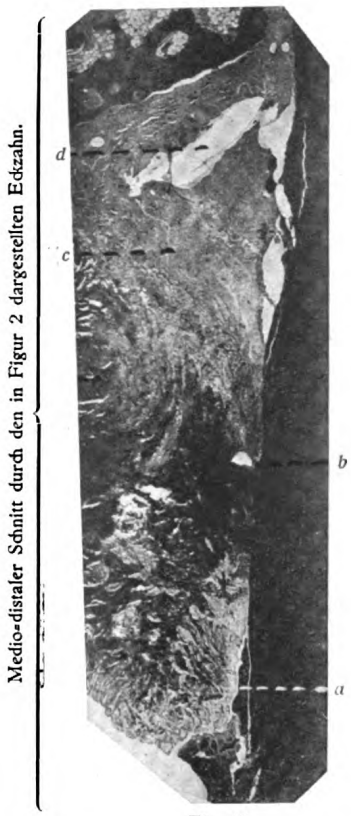

Fig. 12

v. Giesonfärbung.
Vergrößerung 10 : 1 des Bildes Fig. 2
zur Darstellung der Knochennische.

a Zahnstein an der palatinalen Fläche des Zahnes bis tief in die Nische hineinreichend.

b Bindegewebsfaserzüge.

c Epitheldurchwachsenes Granulationsgewebe.

d Entzündetes Knochenmark in der Umgebung des in Resorption befindlichen Knochens.

a Zahnstein in der Zahnfleischtasche.

b Ansatz des Ligamentum circulare. Man vergleiche damit Figur 11, bei der diese Partie vom Zahne abgelöst ist, so daß an dessen Rückseite sich Zahnstein ansetzen konnte. Unter der Insertionsstelle des Ligamentum circulare befindliche durch unterminierende Entzündung entstandene Abszeßhöhle, in der die Fortsetzung der palatinal gelegenen Nische zu sehen ist.

c Epitheldurchwachsene Granulationen.

d Abszeßhöhle.

Die Bilder Fig. 11 und 12 sind aus der Arbeit von Dr. Weski aus Heft 1 dieser Zeitschrift entnommen.

Generated on 2019-10-18 15:53 GMT / http://hdl.handle.net/2027/umn.31951002762790j
Public Domain in the United States, Google-digitized / http://www.hathitrust.org/access_use#pd-us-google
Digitized by Google
Original from UNIVERSITY OF MINNESOTA

da nach seiner Ansicht die Granulationsbildung und Zerstörung des Knochens auch nur labial-approximal liegen kann."

Aus den genauen klinischen Beobachtungen hauptsächlich, wie ich sie noch weiter unten besprechen werde, darf gefolgert werden, daß die Forderung Widmans, immer radikal zu operieren, nicht nur zu weit geht, sondern daß sie sogar unter Umständen eher eine Schädigung als einen Nutzen für den Patienten bedeutet.

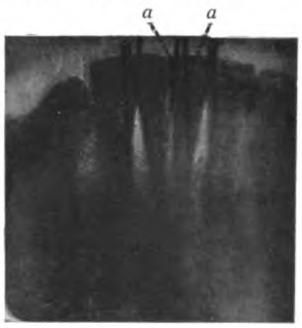

Fig. 13

Betrachtet man nämlich bestimmte Fälle von Alveolarpyorrhoe klinisch ganz genau, so wird man in diesen Fällen an der palatinalen bzw. lingualen Seite ganz festen Knochen finden und keine Spur vor einer Zahnfleisch- oder Kiefertasche. Besonders an den Molaren findet man dann sehr häufig, daß wohl z. B. an der medialen Seite der Wurzel eine tiefe Tasche vorhanden ist, ebenso an der bukkalen, so daß fast die ganzen Wurzeln freiliegen, daß dagegen palatinal die Schleimhaut straff und fest an den Zähnen anliegt, daß infolgedessen der Zahn noch so fest steht, daß er zum Kauen benutzt werden kann. Diese Verhältnisse kann man mit der von Weski angegebenen Methode der Guttaperchasondierung, d. h. durch Einführung von Guttaperchapoints in die Zahnfleischtaschen, röntgenologisch genau feststellen. Man sieht dann, wie weit ein solcher Point in die Tiefe geht, d. h. wie tief die Taschenbildungen an den einzelnen Seiten der Zähne sind (Fig. 13 und 14).

Fig. 14

Der Einwand, daß man palatinal die Tiefe der Taschen im Röntgenbilde nicht feststellen kann, läßt sich durch diese Methode widerlegen. Führt man nämlich den Guttaperchapoint palatinal ein bzw. läßt er sich überhaupt einführen, so ist natürlich röntgenologisch genau so wie an den approximalen Seiten die Tiefe der Taschen durch einen eingeführten Point genau festzustellen (Fig. 13*a* und 14*a*).

Man muß sich also fragen, darf man palatinal bzw. lingual den vorhandenen Halteapparat chirurgisch angreifen? Kann nicht durch eine Operation diese noch vorhandene Festigkeit des Zahnes stark beeinflußt werden? Zum mindesten kann man mit Bestimmtheit aus diesen Ausführungen folgern, daß die Forderung, immer radikal zu operieren, nicht gerechtfertigt ist, da die Voraussetzungen, die Widman und auch mich zur Ausarbeitung der radikal-chirurgischen Behandlung veranlaßt haben, in solchen Fällen gar nicht vorhanden sind.

Oestman sagt dann weiter:

„Widman macht immer eine Resektion des Zahnfleisches bis zum gesunden Periodontium, während dies Neumann nicht immer für nötig hält."

Digitized by Google
Original from UNIVERSITY OF MINNESOTA
Generated on 2019-10-18 15:54 GMT / http://hdl.handle.net/2027/umn.31951002762790j
Public Domain in the United States, Google-digitized / http://www.hathitrust.org/access_use#pd-us-google

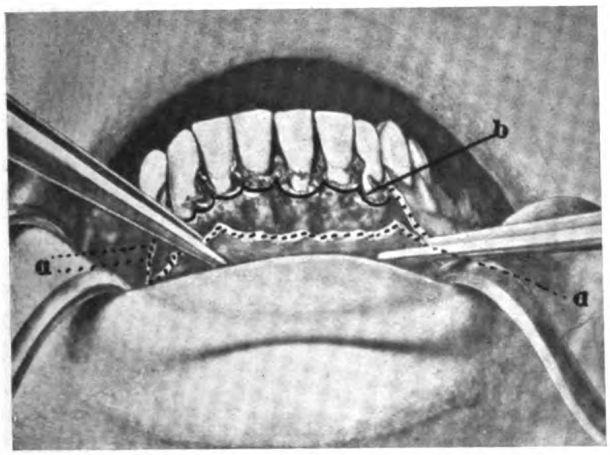

Fig. 15

Schleimhaut u. Periost vom Knochen abgelöst.

a Schnittführung.

b Richtige Knochenabtragung.

Die Schleimhaut muß entsprechend cf. Linie *a* arkadenförmig abgetragen werden, cf. Fig. 17.

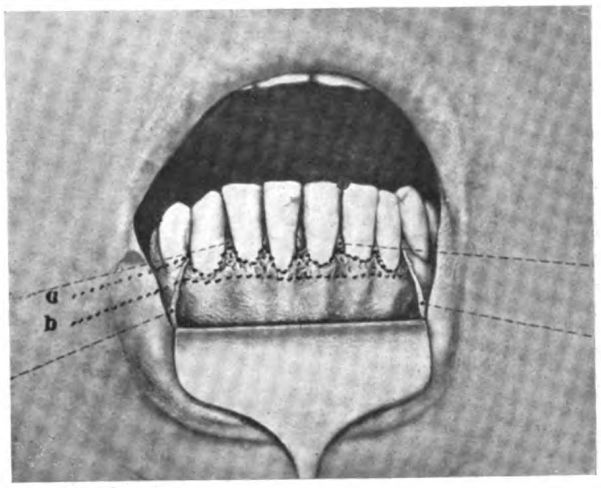

Fig. 16

a Richtige Knochenabtragung.

b Falsche Knochenabtragung.

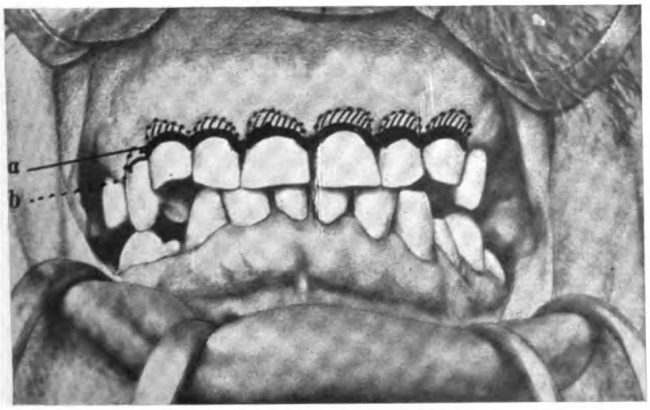

Fig. 17

a Zahnfleischgrenze vor der Operation.

b Zahnfleischgrenze nach d. Operation.

Der schraffierte Teil der Schleimhaut wurde arkadenförmig abgetragen.

Digitized by Google
Original from UNIVERSITY OF MINNESOTA
Generated on 2019-10-18 15:54 GMT / http://hdl.handle.net/2027/umn.31951002762790j
Public Domain in the United States, Google-digitized / http://www.hathitrust.org/access_use#pd-us-google

Es unterliegt keinem Zweifel, daß man in allen Fällen von vertikaler Atrophie, die nur etwa ein Drittel der Alveole zerstört hat, durch lokale Behandlung ohne Aufklappung und ohne Abtragung der Schleimhaut, insbesondere durch Kyrettage ausgezeichnete Resultate erreicht hat, und daß die Schleimhaut narbig schrumpft und sich fest um den Zahn anlegt. Ich habe solche Fälle — die ich jetzt elf Jahre unter Beobachtung habe — in Fortbildungskursen vorgestellt und bewiesen, daß keine Taschenbildung mehr vorhanden und somit auch keine Eiterung mehr nachzuweisen war.

Daraus ergibt sich, daß eine Abtragung des Zahnfleisches bis zum „gesunden Periodontium" nicht immer nötig ist, man wird vielmehr bei der Abtragung der Schleimhaut individualisieren müssen. Ist z. B. der Knochen bis zum unteren Drittel der Wurzel geschwunden und steht die Schleimhaut noch fast bis zum Zahnhalse hoch, so wird man selbstverständlich einen Teil der Schleimhaut abtragen müssen, um die Tasche zu beseitigen, d. h. man wird nur soviel Schleimhaut stehen lassen, daß der Knochen von Schleimhaut noch bedeckt ist, und daß nach narbiger Schrumpfung der Schleimhaut jener Zustand erreicht wird, der in den oben von mir beobachteten und erwähnten Fällen nach lokaler Behandlung ohne Abtragung der Schleimhaut eingetreten war.

Ich habe diese Verhältnisse an einem Fall von horizontaler Atrophie in den Bildern Fig. 15—17 darzustellen versucht.

Oestman sagt dann weiter:

„Neumann steht weiter auf dem Standpunkt, daß man immer zuerst eine Schienung machen soll und dann erst operieren soll, wenn man beides für nötig hält, während Widman umgekehrt verfährt, weil er meint, daß durch eine vorhandene Schiene die Übersicht gestört wird."

Hier handelt es sich um die Klarstellung einer für den ganzen Erfolg außerordentlich wichtigen Frage. Ich stehe auf dem Standpunkt, daß ein Haupterfordernis für den Erfolg, d. h. für eine Vernarbung und Heilung nach breiter Freilegung des Krankheitsherdes und nach Auskratzung der Granulationsmassen ist, daß die mehr oder weniger stark gelockerten Zähne vor oder sofort nach der Operation immobilisiert werden, d. h. daß ein Hin- und Herbewegen beim Kauen oder auch schon beim Sprechen vollständig ausgeschlossen ist, damit nicht durch diese Hin- und Herbewegungen das sich bildende Narbengewebe immer wieder zerrissen werden kann und somit der Heilungsvorgang erschwert bzw. verhindert wird. Je sicherer und ruhiger die Zähne sofort nach der Operation gestellt worden sind, desto rascher und schneller wird die Vernarbung eintreten.

Wenn Widman sagt, daß die Übersicht durch eine Schienung bei der Operation gestört wird, so muß dem entgegengehalten werden, daß bei einer zweckmäßigen Schienung — worunter ich jene Schienung verstehe, die die Interdentalräume absolut freiläßt, also höchstens bis zum Abschluß in die Höhe des Tuberkulums der Zähne reicht — für einen geübten Operateur niemals ein Hinderungsgrund sein darf, die Schienung vor der Operation vorzunehmen. Ein geübter Operateur wird genau so arbeiten können, wenn eine Schiene nach dem Rheinschen, Mamlokschen oder Witkowskischen

Digitized by Google
Original from UNIVERSITY OF MINNESOTA
Generated on 2019-10-18 15:54 GMT / http://hdl.handle.net/2027/umn.31951002762790j
Public Domain in the United States, Google-digitized / http://www.hathitrust.org/access_use#pd-us-google

Prinzip richtig angelegt ist, als wenn keine Schienung vorhanden ist. Es muß im Gegenteil betont werden, daß es sich viel sicherer und besser arbeiten läßt an fest fixierten Zähnen als an losen Zähnen. Es ist außer Zweifel, daß bei tiefen Knochenzerstörungen die Gefahr besteht, daß nicht geschiente Zähne bei der Operation noch weiter gelockert werden können.

Als Beispiel möge folgender interessante Fall aus der Praxis erwähnt werden.

Ein von mir behandelter Patient von außerhalb, der mir zur Behandlung von einem Kollegen überwiesen worden war, konnte infolge der kurzen Zeit, die ihm für den Aufenthalt in Berlin zur Verfügung stand, von mir nicht geschient werden. Er wurde daher nach der Operation im Oberkiefer mit der Weisung entlassen, sich umgehend eine Schiene im Oberkiefer anfertigen zu lassen, die sämtliche Zähne umfaßte. Entgegen meinen Weisungen fertigte aber der Zahnarzt die Schiene im Oberkiefer in drei Teilen an, so daß das, was ich für unbedingt erforderlich hielt: eine Immobilisierung sämtlicher Zähne durch einen einheitlichen Apparat, nicht ausgeführt worden war.

Interessant ist nun der Bericht, den mir der Patient nach Abschluß der Behandlung zugehen ließ und der deutlich zeigt, daß die sachgemäße Immobilisierung der Zähne zum mindesten bald nach der Operation gefordert werden muß. Der Patient schreibt u. a.:

„Ich empfand die ganze Zeit her immer und immer wieder an den operierten Zähnen, besonders des Nachts, ein nagendes Gefühl, als ob noch ein Krankheitskeim vorhanden wäre. Der behandelnde Zahnarzt erklärte mir aber, es sei keine Spur der Krankheit mehr vorhanden. Mehr und mehr stellte ich in den letzten Wochen die Ursache dieses Gefühls fest: die vorderen Zähne gaben infolge der geteilten Brücke beim Zusammenbeißen nach und verübten auf diese Weise einen Druck auf das Zahnfleisch. Die obere Zahnreihe steht jetzt merklich vor, und zwischen den beiden Schneidezähnen hat sich eine ziemliche Lücke gebildet. Ich stellte mich einem Freunde von mir, der Zahnarzt ist, vor. Auch er fand die Operation glänzend gelungen und war ganz begeistert von dem Erfolg. Auch er erklärte mich für gesund und anerkannte auch die sehr gute technische Arbeit des hiesigen Kollegen. Nur war es ihm unbegreiflich, daß die Brücke nicht in einem Stück, wie von Ihnen vorgeschrieben, gearbeitet war. Das

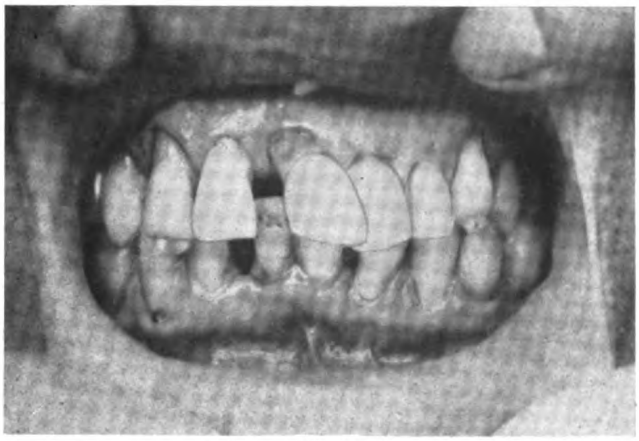

Fig. 18

Digitized by Google
Original from UNIVERSITY OF MINNESOTA
Generated on 2019-10-18 15:54 GMT / http://hdl.handle.net/2027/umn.31951002762790j
Public Domain in the United States, Google-digitized / http://www.hathitrust.org/access_use#pd-us-google

ihm beschriebene Gefühl führte er nur auf diesen Umstand zurück, und er riet mir, die beiden Teile unbedingt durch eine Schiene verbinden zu lassen, damit das Gebiß einen festen Halt bekäme und die Zähne nicht weiter nach vorn auseinandergetrieben würden."

Diese sorgfältigen Beobachtungen und Angaben des Patienten zeigen deutlich das Resultat, wenn die Schienung entweder gar nicht oder nur unvollkommen ausgeführt wird.

Auf der anderen Seite wird es natürlich Fälle geben, wo eine Schienung vor der Operation ausgeschlossen ist, wie es z. B. folgender Fall Fig. 18, 19 und 20 zeigt. Die Zähne 1|1 mußten entfernt werden, teils weil die Atrophie des Knochens schon sehr weit vorgeschritten war, teils weil die Patientin aus kosmetischen Gründen die Entfernung unter allen Umständen verlangte. Es mußte dann der Alveolarrand 2 1|1 2 abgetragen und geglättet werden, die Schleimhaut wurde über den Knochen gedeckt (Fig. 19).

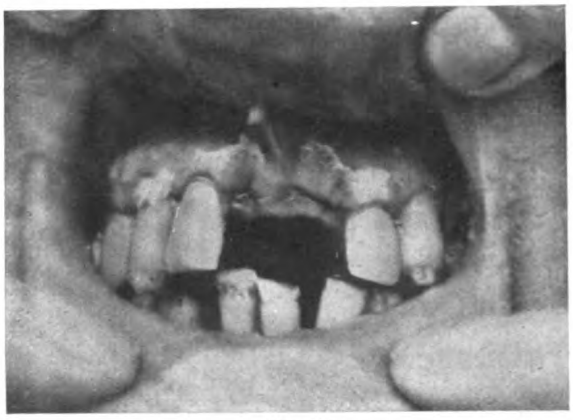

Fig. 19

Würde man jetzt eine Schiene angefertigt haben, so würde diese nach Vernarbung und Ausheilung der Extraktionswunde bzw. Operationswunde nicht mehr fest an dem Kiefer angeschlossen haben. Es wurde daher folgendermaßen verfahren:

Es wurde der Krankheitsherd von Bikuspis zu Bikuspis freigelegt und die Schnittführung auf dem Alveolarkamm nach Extraktion von 1|1 zwischen den Schneidezähnen weitergeführt. Die Granulations- und veränderten Knochenmassen um 3 2|2 3 wurden entfernt, die scharfen Alveolarränder zwischen 2|2 wurden abgetragen und geglättet, die Schleimhaut seitlich vernäht und der Alveolarkamm zwischen 2|2 durch die Schleimhautnaht gedeckt. Vor dieser

Fig. 20

Digitized by Google
Original from UNIVERSITY OF MINNESOTA
Generated on 2019-10-18 15:54 GMT / http://hdl.handle.net/2027/umn.31951002762790j
Public Domain in the United States, Google-digitized / http://www.hathitrust.org/access_use#pd-us-google

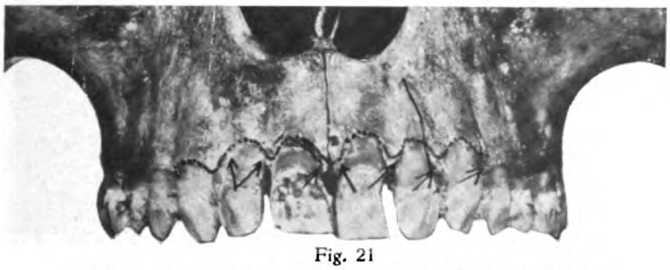

Fig. 21
Die punktierte Linie zeigt die richtige Knochenvorbereitung

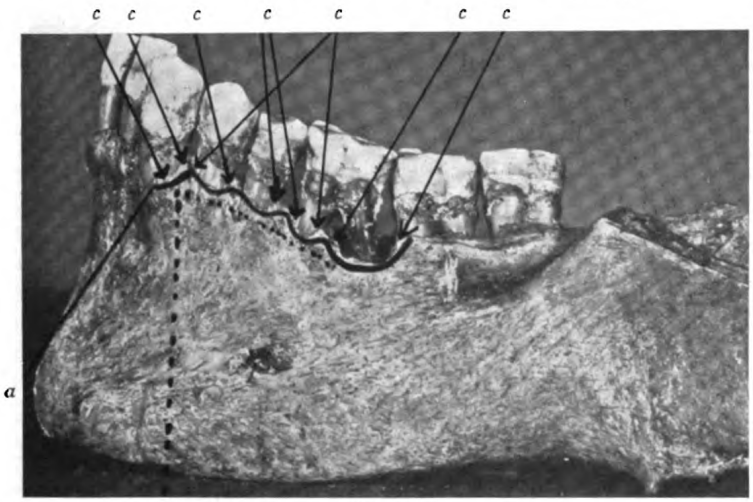

Fig. 22
a Richtige Knochenabtragung. *b* Falsche Knochenabtragung. *c* Knochenspitzen, die abgetragen werden müssen

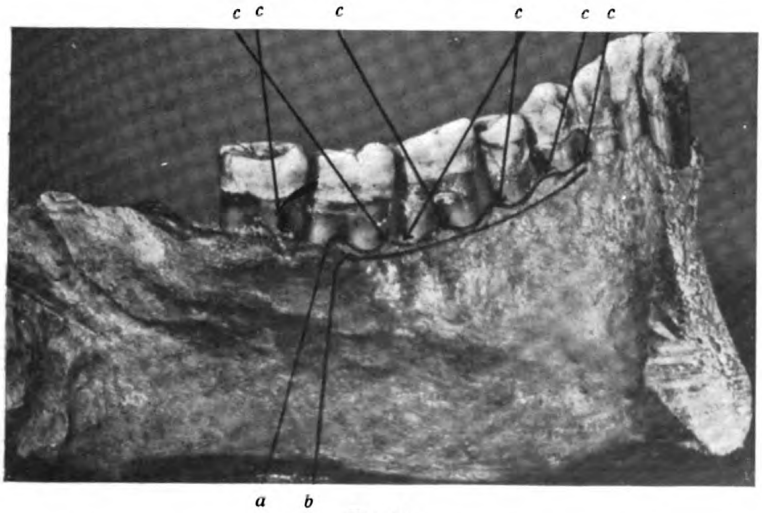

Fig. 23
a Richtige Knochenabtragung. *b* Falsche Knochenabtragung. *c* Knochenteilchen, die abgetragen werden müssen

Digitized by Google
Original from UNIVERSITY OF MINNESOTA
Generated on 2019-10-18 15:54 GMT / http://hdl.handle.net/2027/umn.31951002762790j
Public Domain in the United States, Google-digitized / http://www.hathitrust.org/access_use#pd-us-google

Operation waren aber die Zähne schon für die Schienung vorbereitet worden, so daß sofort nach eingetretener Vernarbung und Heilung, die nach drei Wochen erfolgte, die Dauerschiene eingesetzt werden konnte (Fig. 20).

In solchen Fällen ist es ratsam, die Patienten provisorisch eine Zelluloidschiene tragen zu lassen, damit die Zähne während des Heilungsprozesses absolut ruhig gestellt sind. Die Zelluloidschiene kann dann jeden zweiten Tag durch den behandelnden Zahnarzt herausgenommen und gesäubert werden, oder der Patient kann sie auch selbst wieder herausnehmen, säubern und wieder einsetzen.

„Widman unterscheidet zwei Arten von Schnitten, Gruppenschnitte und Gingivalschnitte. Die Gruppenschnitte gehen vom Zahnfleischrande aus und ziehen divergierend gegen die Wurzelspitzen hin (cf. Fig. 4, 5, 6, 15 und 16). Jede Gruppe faßt nur drei Zähne an."

Auf meine Frage in der Diskussion, warum Widman immer nur drei Zähne anfaßt, erklärte er mir, daß der Lappen sonst zu groß würde, und daß er für die Ernährung des Lappens fürchte. Ich hielt ihm entgegen, daß er doch im Unterkiefer an sechs Frontzähnen operiere, wie ich es im Oberkiefer an sechs Frontzähnen gleichzeitig täte. Er begründete darauf sein Verfahren damit, daß die Entfernung im Unterkiefer von Eckzahn zu Eckzahn geringer sei als im Oberkiefer, somit auch der Lappen kleiner werde und deshalb eine Gefahr für die Ernährung nicht bestünde.

Demgegenüber betonte ich, daß die Entfernungsdifferenz von Eckzahn zu Eckzahn im Unterkiefer und im Oberkiefer sehr gering sei, so daß ich nicht verstehen könnte, daß dieser geringe Unterschied für die Ernährung des Lappens von solcher Bedeutung sein solle, und daß vor allem meine klinischen Fälle, deren ich weit über hundert operiert und beobachtet habe, beweisen, daß stets der Lappen glatt per primam anheilte, wenn ich von Eckzahn zu Eckzahn und von Eckzahn zu Weisheitszahn im Oberkiefer in einer Sitzung operierte.

Praktisch ist dieser Unterschied von größter Bedeutung insofern, als man nach Widman dem Patienten, wenn er an allen Zähnen operiert werden muß, zwölf Operationen zumuten muß, während ich den ganzen Ober- und Unterkiefer in sechs Operationen erledigen kann.

Aus der klinischen Erfahrung wissen wir, daß die horizontale Atrophie prognostisch günstiger zu bewerten ist als die vertikale Atrophie. Daraus lassen sich für die Praxis wichtige Folgerungen ziehen.

Ich habe am Schädel Fig. 21—25 die Verhältnisse darzustellen versucht, wie sie sich dem Auge nach breiter Freilegung des Krankheitsherdes häufig darbieten. Es ergibt sich daraus, daß man durch die Operation versuchen muß, die vertikale Atrophie soweit als möglich in eine horizontale umzuwandeln, wie ich es in Fig. 6 dargestellt habe. Die bei Fig. 21—25*c* angedeuteten Knochenbuchten, Knochennischen müssen beseitigt, Knochenkanten und Knochenspangen müssen abgetragen und der Knochen muß mit geeigneten Instrumenten — eventuell, wie es Widman vorschlägt, auch mit Bohrern — geglättet werden, bis man den Zustand wie in Fig. 6 und 16 erreicht hat.

Digitized by Google
Original from UNIVERSITY OF MINNESOTA
Generated on 2019-10-18 15:54 GMT / http://hdl.handle.net/2027/umn.31951002762790j
Public Domain in the United States, Google-digitized / http://www.hathitrust.org/access_use#pd-us-google

Wenn hier die Schleimhaut nach sorgfältigster Entfernung der Granulationen vernäht wird, so hat man den Idealzustand erreicht, der notwendig ist, um eine sichere Heilung zu erzielen.

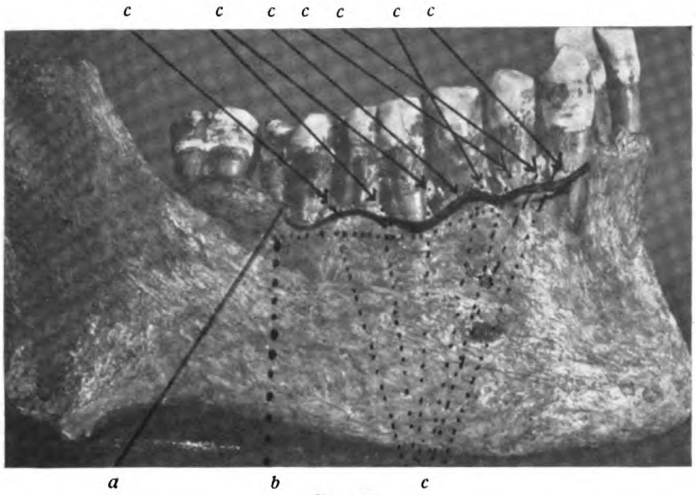

Fig. 24
a Richtige Knochenabtragung. *b* Falsche Knochenabtragung.
c Knochenspitzen, die abgetragen werden müssen

Fig. 25
a Richtige Knochenabtragung. *b* Falsche Knochenabtragung.
c Knochenspitzen, die abgetragen werden müssen

Wenn behauptet wird, daß der Knochen bei der Operation überhaupt nicht berührt werden darf, weil diese Knochenteile noch regenerationsfähig sind, so muß dem entgegengehalten werden, daß doch diese so feinen Knochenspitzchen und Knochenspangen, wie ich sie in den Bildern Fig. 21—25 gezeigt habe und wie es im Röntgenbilde Fig. 26 zwischen den Schneidezähnen

Digitized by Google
Original from UNIVERSITY OF MINNESOTA
Generated on 2019-10-18 15:54 GMT / http://hdl.handle.net/2027/umn.31951002762790j
Public Domain in the United States, Google-digitized / http://www.hathitrust.org/access_use#pd-us-google

zu sehen ist, niemals regenerationsfähig sein können, daß sie im Gegenteil immer wieder die Gefahr des Fortschreitens der Knochenveränderung in sich bergen.

Fig. 26

Wenn ferner eingewandt wird, man könne bei lokaler Behandlung ohne Aufklappung den Knochen schonen, so muß dagegen gesagt werden, daß man bei lokaler Behandlung ohne Aufklappung, wo man also nur im Dunkeln arbeitet, in allererster Linie wahllos Knochenteile mit entfernen und vielleicht wieder neue Buchten schaffen wird, was gerade durch die Operation vermieden werden soll.

Die radikal-chirurgische Behandlung muß zum Beispiel immer dann angewandt werden, wenn wir es mit folgender Form zu tun haben, die Widman, wie folgt, treffend gezeichnet hat:

„Zuweilen trifft es doch ein, daß die marginale granulomatöse Periodontitis an der einen Seite der Zahnwurzel vom Boden der Zahnfleischtasche in Form eines Streifens bzw. Stranges gegen das Foramen apicale heranwächst (Fig. 27). Es entsteht dann in der hier eintretenden Pulpa eine akute Entzündung mit allen Folgeerscheinungen derselben: Schmerz, Reaktion gegen Hitze und Kälte. In diesen Fällen muß man trepanieren und die Pulpa exstirpieren. Manchmal kommen die auf diese Weise entstandenen Pulpiten nicht unmittelbar zur Behandlung. Die Schmerzen hören infolge der durch die Entzündung der Pulpa verursachten Nekrose auf. Der Patient verzichtet darauf, jetzt den Zahnarzt zu konsultieren, da er glaubt, alles sei gut. Eine Zeitlang geht es so. Allmählich entsteht durch sekundäre Infektion von Fäulnisbakterien Gangrän der vorher nekrotischen Pulpa, eine akute Periodontitis stellt sich ein."

Fig. 27

„In diesem Falle ist es wichtig, daß man nicht die marginale Periodontitis außeracht läßt. Da jetzt alle Symptome einer bestimmten Krankheitsform klar vorliegen (in diesem Falle eine Pulpagangrän mit nachfolgender akuter apikaler Periodontitis, ein Fistelgang, in der oben geschilderten Weise entstanden, stärkt die Diagnose), ist man geneigt dazu, sich mit dem Befunde zu begnügen, und denkt nicht daran, daß auch andere Veränderungen vorliegen können. Wenn man in solchem Falle die Behandlung ausschließlich auf die gangränöse Pulpitis und die apikale Periodontitis einrichtet — d. h. man trepaniert den Zahn, räumt die gangränösen Pulpareste aus, desinfiziert den Wurzelkanal, füllt mit Guttapercha und macht im besten Falle eine Resektion der Wurzelspitze —, so kommt trotz allem nicht eine definitive Heilung zustande. Die Fistel rezidiviert, und man findet das Ganze

Digitized by Google Original from UNIVERSITY OF MINNESOTA
Generated on 2019-10-18 15:54 GMT / http://hdl.handle.net/2027/umn.31951002762790j
Public Domain in the United States, Google-digitized / http://www.hathitrust.org/access_use#pd-us-google

unerklärlich, da man weiß, daß eine sorgfältige Behandlung ausgeführt worden ist."

Im Anschluß an diese instruktiven Ausführungen Widmans soll folgender interessante von mir behandelte Fall Erwähnung finden:

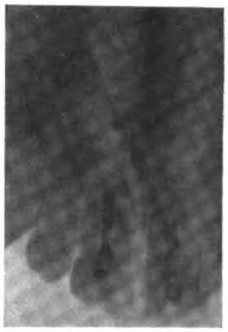
Fig. 28

Der Patient, 32 Jahre alt, kommt in Behandlung, nachdem er fünfmal am Oberkiefer operiert worden ist, d. h. nachdem fünfmal nach seinen Angaben die Wurzelspitzenresektion an 1|1 gemacht worden ist.

Befund: Im Munde stehen die Zähne 7654321|123 7, unten: 7 321|123 567. Der Patient hat einen sehr tiefen Biß und beißt mit den unteren Schneiden dicht hinter den oberen Schneidezähnen in die Schleimhaut. Der rechte mittlere Schneidezahn ist ein wenig aus der Zahnreihe nach vorn herausgetreten. Über 1|1 bestehen Fisteln. Auf der palatinalen Seite von rechts oben 1 besteht eine tiefe Tasche, aus der sich bei Druck reichlich Eiter entleert. Das Röntgenbild ergibt folgende Situation: Fig. 28.

Mit einer feinen Sonde kann man palatinal in der Tasche bis etwa an die Wurzelspitze hochgehen.

Fig. 29

Behandlung: Es wurde die Radikaloperation vorgenommen, d. h. die Schleimhaut wurde von Eckzahn zu Eckzahn palatinal und lingual vom Alveolenrande aus hochgeklappt. Nachdem die Wurzeln vor der Operation gefüllt waren (Fig. 29), wurden die Wurzelspitzen reseziert und der von marginal bis zur Wurzelspitze reichende Granulationsherd ausgekratzt. Schleimhaut und Periost wurden dann wieder heruntergeklappt und die Wunde durch die Naht geschlossen. Vor der Operation war eine Schiene aus einem Stück von rechts oben 7 bis links oben 3 und eine Brücke von links unten 3 bis links unten 7 angefertigt worden und zwar mit Bißerhöhung so, daß nach dem Einsetzen der oberen und unteren Brücke in einer Sitzung die unteren Zähne nicht mehr in die Schleimhaut palatinal beißen konnten.

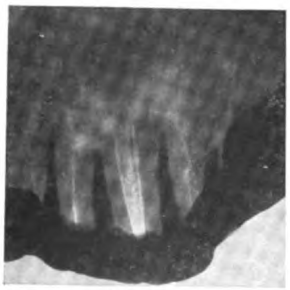
Fig. 30

Der Patient ist jetzt zwei Jahre unter Beobachtung. Es ist völlige Heilung eingetreten. Die Schleimhaut liegt überall straff und gesund an den Zähnen an (Fig. 30).

Aus diesem Befunde geht hervor, daß die Eiterung marginal angesetzt hat und von marginal nach apikal gegangen ist. Es hat sich von marginal die Granulationsbildung entwickelt und schließlich nach labial die Fistelbildung, so daß klinisch der Anschein erweckt wurde, daß es sich um eine Periodontitis apikalen Ursprungs handelte. Solange der Biß nicht erhöht und nicht

Digitized by Google
Original from UNIVERSITY OF MINNESOTA
Generated on 2019-10-18 15:54 GMT / http://hdl.handle.net/2027/umn.31951002762790j
Public Domain in the United States, Google-digitized / http://www.hathitrust.org/access_use#pd-us-google

auch die Radikaloperation, wie von mir ausgeführt, angewandt wurde — d. h. die Taschenbildung beseitigt wurde —, konnte niemals eine Heilung eintreten.

Fig. 31

Bei Molaren, wo eine Wurzel freigelegt ist und die Granulationsmassen in der Gabelung der Wurzel liegen (Fig. 31 und 32), muß eine Wurzel abgetragen werden. Wenn Römer sagt: „Desgleichen extrahiert man am besten gleich diejenigen Molaren, bei denen das Periodontium bereits zwischen den Zahnwurzeln an der Bifurkationsstelle vernichtet und durch Granulationsgewebe verdrängt ist, weil es unmöglich ist, das letztere an dieser fast unzugänglichen Stelle gründlich auszuräumen und zu vernichten", so kann man heute sagen, daß solche Zähne sehr wohl mit Hilfe der radikal-chirurgischen Behandlung zu erhalten sind. Nur in dem Falle, den das Röntgenbild Fig. 33 zeigt, würde nur die Extraktion des Zahnes in Frage kommen.

KRANKENGESCHICHTEN

Fall I. Fr. M.

Anamnese: Die Patientin gibt folgendes an:

Ich entstamme einer gesunden Familie und bin selbst auch nie krank gewesen. Ich bin mein Leben lang immer regelmäßig zum Zahnarzt gegangen, damit nichts vernachlässigt wurde. Vor etwa vier Jahren machte ich den Zahnarzt darauf aufmerksam, daß das Zahnfleisch an den unteren Schneidezähnen seit einiger Zeit stark entzündet sei und besonders an $\underline{|1}$ sehr zurücktrete. Er meinte, daß sich nichts dagegen machen ließe, ich litte an einer Zahnfleischerkrankung, die noch ganz unerforscht wäre und durch die ich meine Zähne sehr früh verlieren würde. Da ich ja keine Ahnung hatte, um was es sich handelte, und auch keinerlei Beschwerden, so legte ich der Sache weiter keine Bedeutung bei. Im Februar 1918 bildete sich zwischen dem 1. und 2. Prämolaren links oben eine Fistel, deren Öffnung 1 cm über dem Zahnfleischrande war. Der Zahnarzt glaubte, daß sie vom 2. Prämolaren ausging, und sagte, daß dieser entfernt werden müßte, sobald die Backe anschwellen würde, so lange wäre keine Gefahr. Da es mir sehr unangenehm war, stets eine eiternde Wunde im Munde zu haben, und ich auch immer fürchtete, daß die Eiterung innen weiter gehen könnte, lief ich alle 2—3 Monate zum Zahnarzt, der mir aber nur immer Spülungen mit H_2O_2-Lösungen verordnete. Im

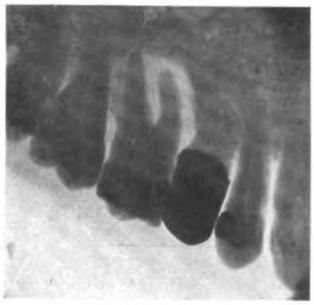

Fig. 32

Fig. 33

Digitized by Google
Original from UNIVERSITY OF MINNESOTA
Generated on 2019-10-18 15:54 GMT / http://hdl.handle.net/2027/umn.31951002762790j
Public Domain in the United States, Google-digitized / http://www.hathitrust.org/access_use#pd-us-google

Sommer 1918 war das Zahnfleisch zwischen |1 2 tagelang sehr geschwollen, bis dann einmal durch den Druck der Oberlippe die Geschwulst platzte und Eiter und Blut entleerte. Im Mai 1920 bemerkte ich, daß sich 2| stark lockerte und immer weiter heraustrat, und daß schon bei leisem Druck das Zahnfleisch an den vier oberen Schneidezähnen eiterte. In großer Angst ging ich sofort zum Zahnarzt. Er sagte, es würde von

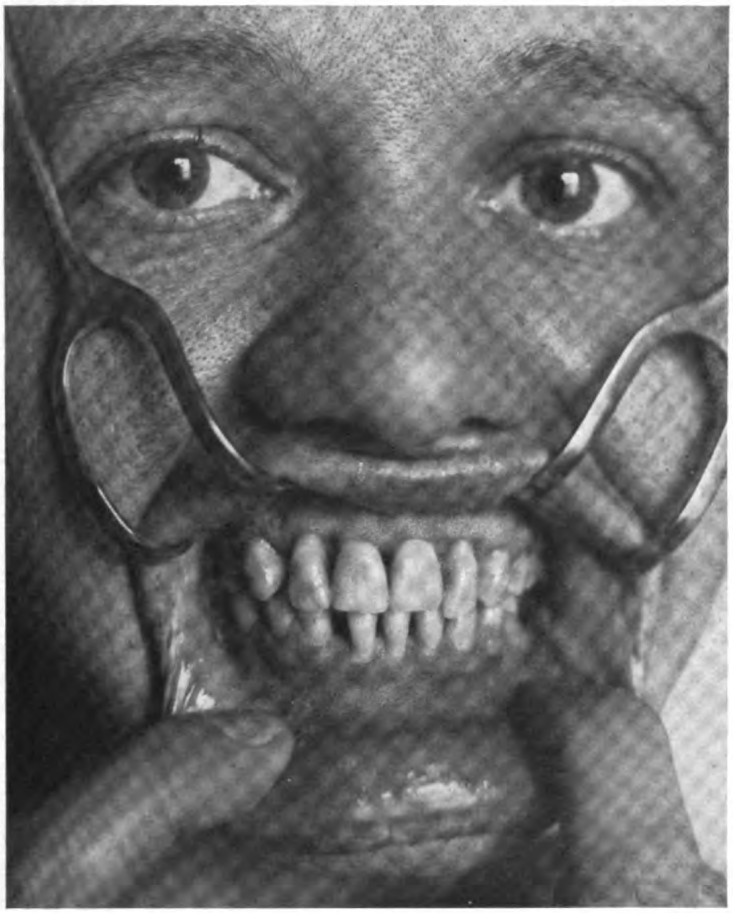

Fig. 34

allein bald besser werden, er könne auch nichts dagegen tun. Ich solle täglich dreimal mit H_2O_2 spülen (zwei Eßlöffel auf $^1/_2$ Glas Wasser). Da ich gerade vor einem Examen stand, hatte ich zunächst keine Zeit, mich darüber aufzuregen. Aber nur zu bald merkte ich, wie die Eiterung zusehends stärker wurde, und wie die ganze Schleimhaut im Munde von der starken H_2O_2-Lösung stets entzündet war. In meiner Unwissenheit dachte ich aber immer noch, das müßte so sein. Das ging aber wochenlang so weiter. Sämtliche Schneidezähne lockerten sich immer mehr, und statt daß eine Besserung ein-

Digitized by Google
Original from UNIVERSITY OF MINNESOTA
Generated on 2019-10-18 15:54 GMT / http://hdl.handle.net/2027/umn.31951002762790j
Public Domain in the United States, Google-digitized / http://www.hathitrust.org/access_use#pd-us-google

trat, wurde es schlimmer. Ich mochte zuletzt nicht mehr essen, da es mich geradezu anwiderte, soviel Eiter und Blut beim Essen mit herunterzuschlucken, und den furchtbaren Geschmack von Eiter und Blut wurde ich ja doch nie los. Ich war damals ganz verzweifelt und verlor allen Mut. Ich wollte auch mit niemand sprechen, denn beim Reden floß (durch den Druck der Lippen) der Eiter so stark, daß mir Fremde, mit denen ich mich unterhielt, sagten: „Ihnen eitern ja so die Zähne!" Und ich mußte ja stets fürchten, daß jeder, mit dem ich zusammen war, ebenfalls den häßlichen Geruch merken konnte, der mir immer aus dem Munde kam. Da schwoll mir Anfang September 1920 ganz plötzlich die linke Backe an. Nun ging ich endlich in die zahnärztliche Universitätsklinik, wo Alveolarpyorrhoe festgestellt wurde. Die Ärzte sagten mir dort, daß eine erfolgreiche Behandlung nur von einem Spezialisten gemacht werden könnte.

Befund: Im Munde stehen sämtliche Zähne, im allgemeinen kariesfrei. Die Schleimhaut ist im ganzen Munde blaurot gefärbt. Bei dem leisesten Druck, insbesondere gleichzeitig palatinal und bukkal, bzw. labial und palatinal, oder lingual oder labial, entleert sich sehr reichlich Sekret aus tiefen Zahnfleischtaschen. Die Papillen sind wulstig verdickt und das Zahnfleisch hängt 1 mm über normal auf die Schneiden der Zähne herab. Sämtliche Zähne sind stark gelockert. Es besteht starker Foetor ex ore. Klinisch und röntgenologisch läßt sich tiefe Taschenbildung an allen Zähnen feststellen.

Die bakteriologische Untersuchung ergibt den üblichen Befund im Sekret, d. h. ein Gemisch von Bakterien, aber keine spezifischer Natur. Die Untersuchung ergibt weiter, daß weder Zucker, noch Harnsäure, noch Eiweiß vorhanden ist.

Operation: In drei Sitzungen wurde die radikal-chirurgische Behandlung ausgeführt: 1. vom 1. Prämolar bis zum 1. Prämolar im Oberkiefer, 2. vom 1. Prämolar bis zum 1. Prämolar im Unterkiefer, 3. vom 1. Prämolar bis zum Weisheitszahn im Oberkiefer. In allen drei Fällen wurde sowohl labial wie palatinal aufgeklappt, die Granulationsmassen wurden entfernt, ebenso alle Buchten, Nischen und Knochenkanten. Die Schleimhaut wurde bis zu der im Bilde Fig. 15 sichtbaren Grenze mit einem Skalpell wie im Bilde Fig. 17 abgetragen. Die Wunde wurde seitlich und durch die Interdentalräume, in jedem Falle nur durch vier Nähte seitlich und zwei durch die Interdentalräume, geschlossen.

Fig. 34 zeigt den Fall ein Jahr nach der Operation. Man sieht, wie straff das Zahnfleisch, den natürlichen Formen sehr ähnlich, um die Zähne anliegt. Klinisch ist weder Taschenbildung noch Eiterung wieder beobachtet worden. Der Fall wurde vor zehn Monaten operiert.

Fall II

(Bereits in der dritten Auflage meines Buches „Die Alveolarpyorrhoe und ihre Behandlung", Verlag Herm. Meusser-Berlin, 1920, veröffentlicht, aber ohne die photographische Aufnahme Fig. 35.)

Anamnese: Patient gibt an: Im Jahre 1916 bekam ich des öfteren ein schmerzendes Gefühl in den Kiefern, so daß ich zur Linderung einen Zahn-

Digitized by Google
Original from UNIVERSITY OF MINNESOTA
Generated on 2019-10-18 15:54 GMT / http://hdl.handle.net/2027/umn.31951002762790j
Public Domain in the United States, Google-digitized / http://www.hathitrust.org/access_use#pd-us-google

arzt aufsuchen mußte. Es wurden mir nun Spülungen mit Wasserstoff-superoxyd und Einpinselungen verordnet, die aber leider zu keinem erlösenden Ziele führten, so daß ich mich genötigt sah, ein größeres Institut aufzusuchen. Hier wurde ich zwar von meinen Schmerzen befreit, aber es stellten sich nach einiger Zeit Blutungen des Zahnfleisches ein, und beim Drücken an dasselbe kam eine gelbliche Flüssigkeit hervor. Fortwährende Schwellungen des Zahn-

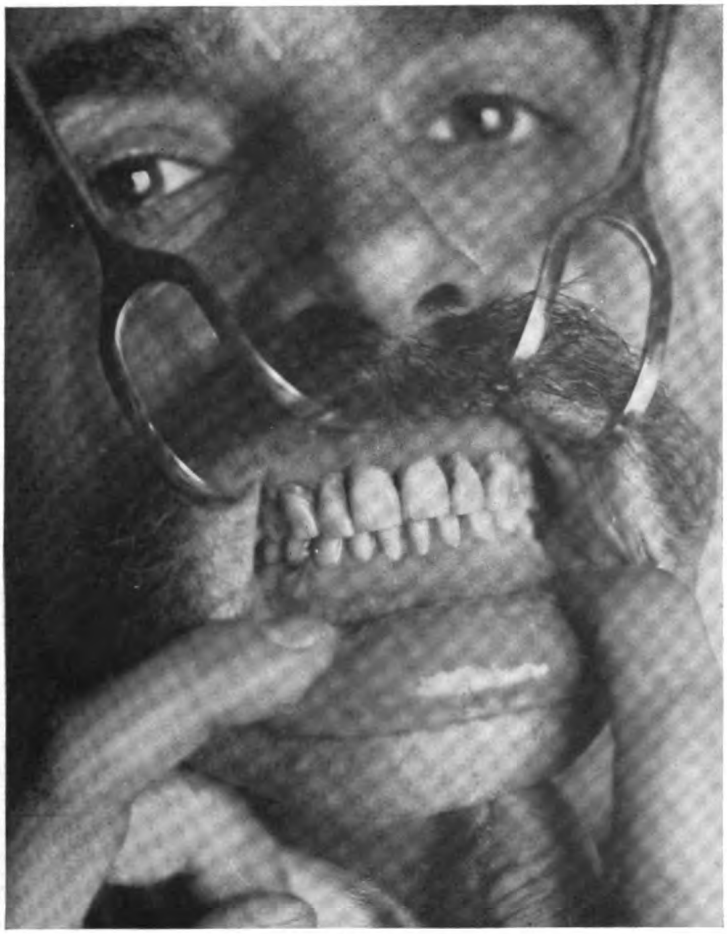

Fig. 35

fleisches, die abwechselnd am Unter- und Oberkiefer auftraten, bald rechts, bald links, gaben mir zu Bedenken Anlaß, und ich suchte nun wieder meinen Zahnarzt auf, der mir die Zähne mit einer Flüssigkeit pinselte. Die Schmerzen ließen nach und auch die Schwellungen, aber nun beobachtete ich, daß die beiden mittelsten unteren Zähne lose wurden.

Dies erklärte mir mein Arzt damit, daß durch die schlechte Ernährung die Zähne zu wenig Blut bekämen. Ich ließ nun einige Zeit verstreichen, bemerkte aber nun zu meinem größten Schrecken, daß sich auch am Oberkiefer

Generated on 2019-10-18 15:54 GMT / http://hdl.handle.net/2027/umn.31951002762790j
Public Domain in the United States, Google-digitized / http://www.hathitrust.org/access_use#pd-us-google
Digitized by Google
Original from UNIVERSITY OF MINNESOTA

der rechte Schneidezahn lockerte, daß das Zahnfleisch blaugrau wurde und auch der Atem des Morgens nicht gut roch. Dies war im Jahre 1919, und ich ging zu einem Dr. med. für innere Krankheiten, um hier Erlösung von meinem Leiden zu finden. Er stellte Blutarmut fest, fand aber bei der Untersuchung gesundes Blut, weil ich nie eine größere Geschlechtskrankheit hatte. Auch die bei Malern übliche Bleispur war nicht vorhanden, so daß auch dieser Arzt der Unterernährung die Schuld gab. Jetzt spülte ich abwechselnd mit Wasserstoffsuperoxyd, kohlensaurem Natron und pinselte das Zahnfleisch mit einer Lösung. Resultat war: noch einige lose Vorderzähne. Nun entschloß ich mich zu einer Arsenkur, die ich mit 24 Spritzen beendete. Mein körperliches Wohlbefinden erhöhte sich wohl, aber meine Zähne wurden nicht besser.

Befund: Gesund aussehender kräftiger Mann. Im Munde stehen sämtliche Zähne, z. T. mit tiefer Karies. Alle Frontzähne sind gelockert. Im Röntgenbilde ist eine vertikale Atrophie besonders zwischen $\frac{21|12}{321|123}$. Schleimhaut blaurot verfärbt. Bei Druck enleert sich reichlich Sekret. Die Zahnhälse liegen weit frei.

Behandlung: In zwei Sitzungen wird im Ober- und Unterkiefer nach der schon früher angegebenen Methode aufgeklappt und wie im vorigen Falle behandelt. Die Heilung erfolgte mit dem gleichguten Resultate wie im vorigen Falle. Ich konnte den Patienten in einem privaten Fortbildungskurs, den ich dänischen Kollegen in meiner Wohnung gab, anderthalb Jahre nach der Behandlung ohne Rezidiv vorstellen. Ich habe noch nach anderthalb Jahren eine Aufnahme machen lassen, welche das Bild Fig. 35 zeigt.

Fall III. Fr. M. Z.

Anamnese: Trauma am Vorderzahn Oberkiefer Nov. 1913, Verschiebung durch den Schlag von einer Kinderhand und Blutung am Zahnhals. Nach Ätzung Aufhören des Blutens. Zahn bleibt in der neuen Stellung. Keine Schmerzen, nur leichtes Ziehen am Zahn, auch leichtes Bluten des Zahnfleisches. Stärkeres Bluten im November 1914. Nach Behandlung mit Milchsäure Ruhe. Es bleibt eine Empfindlichkeit beim Aufbeißen im Zahn zurück. 1921 am 26. April starke Schwellung und Eiterung am Zahnhals Hinterseite und Vorderseite. Am 4. Mai Einschnitt ins Zahnfleisch. Die Eiterung hört auf. Am 9. Mai wieder Eiter. Keine Schmerzen seit dem 4. Mai, nur ein ständiges Ziehen im Kiefer, ein Gefühl der Zahnverschiebung beim Biß.

Befund: Es stehen sämtliche Zähne. Die Schleimhaut ist an den oberen Frontzähnen blaurot verfärbt, besonders an links oben 1 bis nach der Mitte der Wurzel zu. Den Ursprung der Fistel habe ich im Röntgenbilde auf folgende Weise festgehalten: ich habe ca. 3 mm von einem dicken Guttaperchastift abgeschnitten und im rechten Winkel zum Kiefer ins Fistelmaul hineingesteckt. Alsdann habe ich eine Röntgenaufnahme gemacht, welche das Bild Fig. 36, *a* ergab.

Digitized by Google
Original from UNIVERSITY OF MINNESOTA
Generated on 2019-10-18 15:54 GMT / http://hdl.handle.net/2027/umn.31951002762790j
Public Domain in the United States, Google-digitized / http://www.hathitrust.org/access_use#pd-us-google

Der Zahn links oben 1 ist stark gelockert. Es bestehen insbesondere distal und palatinal tiefe Taschen, aus denen sich reichlich Sekret entleert. Mit Hilfe der von Weski angegebenen Methode habe ich die Tiefe der Taschen im Röntgenbilde festgehalten (Fig. 37), indem ich palatinal (mittlerer Strich auf dem Röntgenbild), distal (seitlicher Strich auf dem Röntgenbild links) und medial (rechter seitlicher Strich auf dem Röntgenbilde — die Striche bedeuten die in die Taschen eingeführten Guttaperchastifte —) Guttaperchastifte eingeführt habe.

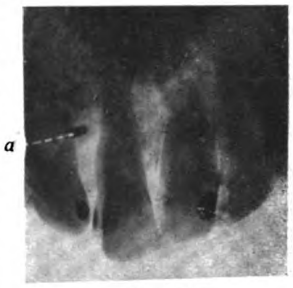

Fig. 36

Operation: Es wurde von dem seitlichen Schneidezahn links oben bis zum seitlichen Schneidezahn rechts breit aufgeklappt und wie in den vorigen Fällen operiert. Die Schleimhaut wurde um etwa 2 mm verkürzt und die Wunde durch vier Nähte geschlossen (zwei seitlich und zwei zu beiden Seiten von links oben 1). Es erfolgte Heilung per primam.

Fall IV. Frl. M. W.

Anamnese: Patientin gibt an: Anfang des Jahres 1919 — ich war 22½ Jahre alt — bemerkte ich, daß bei geringem Druck der Zunge gegen das Zahnfleisch oberhalb des linken Eckzahns im Oberkiefer eine gelbliche Flüssigkeit hervortrat. Da ich keinerlei Schmerzen oder Behinderung hatte und auch — abgesehen von einer kurzen zahnärztlichen Behandlung, Plombieren zweier Backenzähne des Unterkiefers — kerngesunde feste Zähne hatte, sorgte ich mich nicht weiter darum. Da jedoch die Eiterung nicht aufhörte, stellte ich, ungefähr im Juni 1919, meine Beobachtungen einem Dentisten vor. Da aber gerade an dem Tage, wie zeitweise, nichts von der Eiterung zu sehen war, konnte der Herr nichts feststellen. Es dauerte aber nicht lange, so wurde der Zahn lose, und im Zahnfleisch hatte sich eine kleine Vertiefung gebildet. Daraufhin begab ich mich im Oktober 1919 in die Behandlung eines Zahnarztes, der sofort Zahnfächereiterung feststellte. Ein- bis zweimal wöchentlich mußte ich zur Behandlung. Es wurde dann immer zwischen Zahn und Zahnfleisch ein mit einer dunklen Flüssigkeit getränktes Wattekügelchen gesteckt. Nach gar nicht langer Zeit traten bei demselben Zahn auf der rechten Seite die gleichen Krankheitserscheinungen auf. Der Zahnarzt behandelte nun beide Zähne und sprach sich dahin aus, die Krankheit bei immerwährender Behandlung, wenn auch nicht völlig zu beheben, so doch zum Stillstand zu bringen und mir die Zähne noch mindestens ca. zehn Jahre zu erhalten. In der Tat fand ich auch, daß nach mehrmonatlicher Behandlung eine geringe Besserung eingetreten war. Im Juni 1920 mußte

Fig. 37

Digitized by Google
Original from UNIVERSITY OF MINNESOTA
Generated on 2019-10-18 15:54 GMT / http://hdl.handle.net/2027/umn.31951002762790j
Public Domain in the United States, Google-digitized / http://www.hathitrust.org/access_use#pd-us-google

ich die Behandlung auf vier Wochen unterbrechen, da ich meinen Sommerurlaub antrat. Als ich mich dann wieder dem Herrn Zahnarzt vorstellte, hatte sich die Krankheit in der Zwischenzeit auch über die zwischenliegenden Schneidezähne verbreitet. Um den genaueren Stand der Krankheit festzustellen, überwies mich der Zahnarzt dem Zahnärztlichen Institut, — von wo die Patientin zu mir überwiesen wurde.

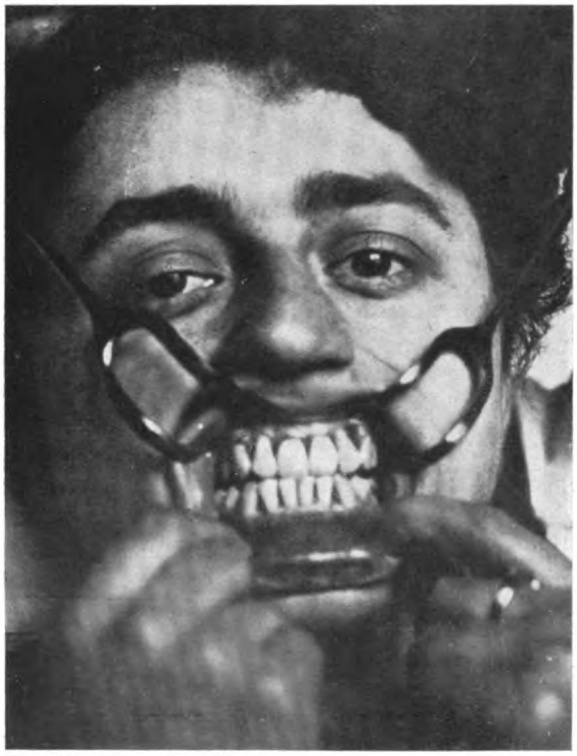

Fig. 38

Befund: Im Munde stehen sämtliche Zähne. Der linke obere Schneidezahn hat sich gedreht und ist nach distal gewandert. Alle übrigen Zähne stehen normal. Die Schleimhaut ist an sämtlichen Zähnen blaurot verfärbt etwa bis zur Mitte der Wurzelspitzen hin. Das Zahnfleisch ist zum Teil atrophisch, wulstig verdickt, insbesondere sind die Papillen stark vergrößert und verdickt. An links oben 2 ist die Schleimhaut stark retrahiert. Die Schleimhaut läßt sich von den Zähnen abheben. Es zeigen sich an allen Zähnen tiefe Taschen, nur nicht lingual und palatinal an den oberen Frontzähnen, aus denen sich reichlich Sekret entleert. Es besteht Foetor ex ore. Die Urinuntersuchung ergibt, daß weder Zucker noch Harnsäure vorhanden ist.

Operation: Es wurde wie in den vorigen Fällen der Krankheitsherd breit freigelegt wie in den ersten drei Fällen, lingual und palatinal und labial. Granulationen, scharfe Knochenkanten wurden entfernt. Der Knochen wurde geglättet, und die Wunde wurde wie in den vorigen Fällen durch vier Nähte geschlossen. Es erfolgte Heilung per primam.

Abbildung Fig. 38 zeigt die Aufnahme nach neun Monaten. Das Bild zeigt das gleichgute Resultat wie in den vorigen Fällen.

Digitized by Google
Original from UNIVERSITY OF MINNESOTA
Generated on 2019-10-18 15:54 GMT / http://hdl.handle.net/2027/umn.31951002762790j
Public Domain in the United States, Google-digitized / http://www.hathitrust.org/access_use#pd-us-google

LITERATURVERZEICHNIS

1. Cieszynski: Verhandlungen der 53. Jahresversammlung des Zentralvereins deutscher Zahnärzte. D. V. f. Z. 1914, Heft 7.

2. Cohn: Kursus der Zahnheilkunde. 1911, 5. Auflage.

3. Gottlieb: Zur Ätiologie und Therapie der Alveolarpyorrhoe. Österr. Ztschr. f. Stomatologie 1920, Heft 2.

4. Greve: Die paradentalen Erkrankungen. Deutsche Zahnheilkunde. 1920. Sonderheft.

5. Greve: Jahreskurse für ärztliche Fortbildung 1919, Novemberheft.

6. Kranz: Zur Pathogenese, Pathologie und Therapie der Alveolarpyorrhoe. D. M. f. Z. 1919, Heft 4.

7. Kranz: Zur Pathogenese, Pathologie und Therapie der Alveolarpyorrhoe. D. M. f. Z. 1919, Heft 5.

8. Miller-Dieck: Lehrbuch der konservierenden Zahnheilkunde. 3. Auflage, Leipzig.

9. Neumann, Robert: Die chirurgische Behandlung der Alveolarpyorrhoe. D. M. f. Z. 1914, Heft 7.

10. Neumann, Robert: Alveolarpyorrhoe. Korrespondenzbl. f. Zahnheilkd. 1920, Heft 1

11. Neumann, Robert: Über Alveolarpyorrhoe. Zahnärztl. Rundschau 1919, Nr. 23/26.

12. Neumann, Robert: Die Alveolarpyorrhoe und ihre Behandlung. Erfahrungen und therapeutische Winke aus der Praxis. 3. Aufl., Verlag Herm. Meußer-Berlin.

13. Oestman (Stockholm): Die Alveolarpyorrhoe und ihre Behandlung. Bericht über den von Prof. Neumann in Stockholm gehaltenen Kurs 1920. Zahnärztliche Rundschau. 29. Jahrg., Nr. 48.

14. Port-Euler: Lehrbuch der Zahnheilkunde. 1915. Wiesbaden.

15. Römer: Über Alveolarpyorrhoe und ihre erfolgreiche Behandlung. D. M. f. Z. 1909, Heft 8.

16. Römer: Pyorrhoea alveolaris in: Scheff, Handbuch der Zahnheilkunde, II. Band, 1. Abteil. 1909.

17. Sachs, Hans: Alveolarpyorrhoe und ihre erfolgreiche Behandlung. D. M. f. Z. 1009, Heft 8.

18. Seidel: Die Beziehungen der Spirochäten und der Salvarsantherapie zur Pyorrhoea alveolaris und anderen Erkrankungen. Deutsche Zahnheilkunde in Vorträgen, Heft 41.

19. Weski, Röntgenologisch-mikroskopische Studien aus dem Gebiete der Kieferpathologie. D. M. f. Z. 1914, Heft 7.

20. Weski: Röntgenologisch-anatomische Studien aus dem Gebiete der Kieferpathologie. Vierteljahrsschrift für Zahnheilkunde. Heft I. 1921. Verlag Meusser.

21. Widman, L. (Stockholm): „Om operativ behandling av alveolarpyorrhoe". 1917. Svensk Tandläkare Tidskrift.

Digitized by Google
Original from UNIVERSITY OF MINNESOTA
Generated on 2019-10-18 15:54 GMT / http://hdl.handle.net/2027/umn.31951002762790j
Public Domain in the United States, Google-digitized / http://www.hathitrust.org/access_use#pd-us-google

EINIGE KRITISCHE BETRACHTUNGEN ZU DEN ARBEITEN FLEISCHMANNS UND GOTTLIEBS ÜBER DIE ÄTIOLOGIE DER ALVEOLARPYORRHOE

VON

PROF. DR. ADLOFF

Über keine Erkrankung ist in den letzten Jahren so viel geschrieben worden, wie über die Alveolarpyorrhoe. Veranlassung hierzu gaben wohl vor allen Dingen die Untersuchungen Kolles und Beyers im Weltkriege, die als Erreger der Krankheit eine besondere Spirochäte, die Spirochaeta pyorrhoica nachgewiesen haben wollten und festgestellt zu haben glaubten, daß durch Salvarsan eine Heilung der Alveolarpyorrhoe möglich sei. Es ist mir stets unverständlich geblieben, daß man diese Theorie so ernst genommen hat. Sie war sowohl in ihrem bakteriellen als auch in ihrem klinischen Teil so gänzlich unzureichend begründet, daß ihre Veröffentlichung auf dieser Grundlage zum mindesten als eine große Unvorsichtigkeit bezeichnet werden mußte. Sie darf daher wohl auch heute zunächst als erledigt gelten.

Ganz anders liegen die Dinge bei einer ebenfalls in neuester Zeit veröffentlichten gedankenreichen Arbeit von Gottlieb und Fleischmann, die auf sehr sorgfältigen und umfangreichen Untersuchungen beruht und die unserer ernsten Beachtung und Nachprüfung wert ist. Sie macht ebenfalls den meiner Ansicht nach vergeblichen Versuch, das Problem der Alveolarpyorrhoe auf eine einheitliche Basis zu stellen, indem sie sich einer Auffassung anschließt, die von einzelnen Forschern schon seit jeher, in Deutschland bis zuletzt von Greve, vertreten wird. Hiernach ist bei der Alveolarpyorrhoe eine Erkrankung des Knochens das Primäre, während die Erscheinungen, die bisher als der Beginn der Erkrankung angesehen wurden, die Taschenbildung und die Eiterung erst sekundär zur Entwicklung gelangen. Im Gegensatz aber zu diesen älteren Autoren, die lediglich auf theoretischen Betrachtungen fußten, versuchen Gottlieb und Fleischmann durch mikroskopische Untersuchungen die Theorie exakter zu begründen.

Die Betrachtungen Gottliebs fußen auf dem Verhältnis zwischen Zahn und Alveolarknochen. Die Existenz des Zahnes resp. seine Funktion, d. h. die

Generated on 2019-10-18 15:54 GMT / http://hdl.handle.net/2027/umn.31951002762790j
Public Domain in the United States, Google-digitized / http://www.hathitrust.org/access_use#pd-us-google
Digitized by Google
Original from UNIVERSITY OF MINNESOTA

in seinen Geweben ablaufenden Lebensvorgänge sollen für den Alveolarfortsatz den Reiz zu seinem Fortbestehen abgeben.

Wie aber im ganzen Organismus während des Lebens wie in allen Geweben, so auch im Knochen, ein fortwährender Umbau durch An- und Abbau stattfindet, so beginnt nach beendeter Entwickelung auch die Resorption von Zement und Alveole. Setzt nun aus irgendeinem Grunde, sei es auf dem Wege natürlicher Entwickelung oder infolge irgendeiner Erkrankung Atrophie der Alveole ein, so kann dieser Schwund des Knochens kompensiert werden durch eine Neubildung des Zementes. Gottlieb nimmt an, daß bei gewissen Gebißtypen infolge einer angenommenen besonderen Lebensfähigkeit Neubildung von Sekundärzement eintritt, das einen funktionellen Reiz auf den Alveolarfortsatz ausübt und ihn zur Sistierung des Abbaues und Einsetzung von Anbau veranlaßt. Andere Gebißtypen besitzen diese Fähigkeit der Zementneubildung nicht. Daher schreitet der Prozeß des Knochenschwundes hier weiter vorwärts, der Zahn wird allmählich gelockert und fällt schließlich aus. Die Taschenbildung und Eiterung sind lediglich sekundäre Folgeerscheinungen, die erst in einem späteren Stadium der Erkrankung auftreten.

Es ist nun schon seit langem darauf hingewiesen worden, daß gerade die kräftigsten, kariesfreien Gebisse anscheinend besonders leicht der Alveolarpyorrhoe zum Opfer fallen, während die von Karies heimgesuchten Zähne scheinbar viel öfter von der Krankheit verschont bleiben. Diese Beobachtung gab bereits Karolyi Veranlassung zu der Ansicht, daß die Alveolarpyorrhoe eine Folge von Überlastung sei. Gottlieb erklärt diese Tatsache in anderer Weise: Die Verkalkung des Zahnes ist eine Involutionserscheinung. Je weiter die Zähne involviert sind, desto besser sind sie verkalkt, desto größer ist ihre Immunität gegenüber Karies. Die Karies ist nicht allein ein chemischer Prozeß, sondern es sind auch vitale, noch unerforschte Vorgänge im Spiel. Die Vitalität eines involvierten Zahnes ist abgeschlossen, er wird daher auch kariesimmun bleiben. Aus dem gleichen Grunde finden bei diesen Zähnen aber auch an der Wurzelfläche nur geringe oder gar keine vitalen Phänomene statt, d. h. beim Einsetzen einer Alveolaratrophie kann es nicht zur Neubildung von Zement kommen, der Schwund des Alveolarfortsatzes wird nicht kompensiert. Es resultiert eine diffuse Atrophie des Alveolarfortsatzes, die das Epithel zur Tiefenwucherung veranlaßt. Durch Abhebung des gewucherten Epithels von dem Zement entsteht die Tasche und nach sekundärer Infektion derselben das klinische Bild der Alveolarpyorrhoe.

Die Karies ist die Folge eines nicht vollendeten Involutionsprozesses, einer mangelhaften Verkalkung. Daher können vitale Erscheinungen an der Krone und der Wurzel auftreten. Sie manifestieren sich an der ersteren als Karies, an der Wurzel als Wurzelkaries und Neubildung von Zement. Letztere ist imstande, am apicalen Teile der Wurzel den Schwund des Alveolarfortsatzes zu kompensieren, so daß nur Atrophie am Rande der Alveole zurückbleibt. Auch hier können marginale Schädlichkeiten den Prozeß beschleunigen und

Digitized by Google
Original from UNIVERSITY OF MINNESOTA
Generated on 2019-10-18 15:54 GMT / http://hdl.handle.net/2027/umn.31951002762790j
Public Domain in the United States, Google-digitized / http://www.hathitrust.org/access_use#pd-us-google

komplizieren. Im Gegensatz zu der diffusen Alveolaratrophie sind dieselben aber hier am schwerwiegendsten, so daß nach ihrer Beseitigung eine Heilung erfolgen kann, während bei ersterer die Prognose eine sehr ungünstige ist.

Wenn wir nun die Untersuchungen Gottliebs einer Kritik unterziehen wollen, so wird dieselbe zunächst zu prüfen haben, ob die Auffassung, die Gottlieb von der Bedeutung des sekundären Zements vorträgt, zu Recht besteht. Hier scheinen mir schon erhebliche Bedenken geltend gemacht werden zu können. Zunächst scheint mir aus den schönen Untersuchungen Gottliebs nicht einwandfrei hervorzugehen, daß die Bildung von sekundärem Zement die Antwort auf eine einsetzende Atrophie des Alveolarfortsatzes und die Veranlassung ist zur Einsetzung von Anbau. Es kann so sein! Aber es braucht nicht so zu sein. Wir wissen über die Bedingungen, unter denen es zur Bildung von sekundärem Zement kommt, noch viel zu wenig, um nicht bei der Deutung derartiger Bilder allergrößte Vorsicht walten zu lassen. Es spricht meines Erachtens nichts dagegen, daß auch der umgekehrte Vorgang möglich ist, daß also die Bildung von sekundärem Zement das Primäre ist, die erst sekundär zur Resorption des Knochens geführt hat. Dies würde mir aus dem Grunde wahrscheinlicher erscheinen, weil doch die von Gottlieb angenommene Atrophie der Alveole das Zeichen einer Erkrankung oder zum mindesten einer herabgesetzten vitalen Energie sein muß und es schwer verständlich bleibt, warum beim Zement dann gerade das Gegenteil der Fall sein soll. Und andererseits: Handelte es sich nur um einen normalen physiologischen Abbau des Alveolarfortsatzes, dann wäre ja die Vorbedingung zu der Erkrankung stets vorhanden und ihr Eintreten würde allein davon abhängen, ob eine Neubildung von Zement zustande kommt oder nicht. Nicht die Atrophie des Knochens, sondern die mangelnde Fähigkeit sekundäres Zement zu bilden, wäre dann die wahre Ursache der Alveolarpyorrhoe.[1] Die Untersuchungen Gottliebs lassen alle diese Fra-

[1] Eine Bestätigung dieser Annahme finde ich in dem von Gottlieb in Hamburg gehaltenen Vortrage, in welchem dem Zement in der Tat eine ausschlaggebende Rolle in dem — wenn ich mich so ausdrücken darf — individuellen Leben des Zahnes zugewiesen wird. „Solange eine genügende Zementfläche da ist, bleibt der Zahn lebendig. Je lebensfähiger der Zement ist, um so schmaler ist auch der Periodontalraum. Die Ursache für Taschenbildung ist mangelnde Vitalität des Zementes und Verlust der Fähigkeit, neues Zement rechtzeitig zu bilden, das wiederum einen Reiz auf den Alveolarknochen ausübt." Ich kann mir nur denken, daß hier der Berichterstatter den Vortragenden falsch interpretiert hat, denn diese Sätze sind überhaupt nicht verständlich. Aber auch Gottlieb gegenüber muß doch darauf hingewiesen werden, daß die Lebensfähigkeit des Zementes ganz allein von der Erhaltung der Wurzelhaut abhängt, daß also Abweichungen der Zementbildung, ganz ebenso übrigens wie der Knochenbildung in der Alveole ihre Ursache allein in dem Zustande der Wurzelhaut haben müssen, diese also die Stelle ist, die bei Alveolarpyorrhoe in erster Linie betroffen sein muß. Neuerdings glaubt auch Feiler röntgenologisch einen Beweis für die Bedeutung der Zementneubildung bei der Alveolarpyorrhoe erbracht zu haben. Meines Erachtens beweisen die in der betreffenden Arbeit reproduzierten Aufnahmen gar nichts.

Digitized by Google
Original from UNIVERSITY OF MINNESOTA
Generated on 2019-10-18 15:54 GMT / http://hdl.handle.net/2027/umn.31951002762790j
Public Domain in the United States, Google-digitized / http://www.hathitrust.org/access_use#pd-us-google

gen unentschieden. Es ist noch keineswegs einwandfrei festgestellt, daß die von Fleischmann und Gottlieb geschilderten Befunde wirklich zu dem Bilde der Alveolarpyorrhoe gehören oder ob es sich nicht vielmehr um Vorgänge handelt, die nur von den beiden Autoren zu der Erkrankung in Beziehung gebracht werden. Das gilt z. B. auch von der angeblichen Tiefenwanderung des Epithels, auf die ich noch später zu sprechen komme. Es fehlt noch durchaus an genügendem Vergleichsmaterial, das die Bedeutung der einzelnen Bilder völlig eindeutig klarstellt und das zu beschaffen aus naheliegenden Gründen natürlich sehr schwierig sein dürfte.

Noch größere Bedenken habe ich gegen die Auffassung, nach welcher die kariesimmunen Zähne, weil sie am weitesten involviert sind, keine vitalen Phänomene mehr zu lassen und daher nicht imstande sind, sekundäres Zement zu bilden, während die für Karies empfänglichen Zähne infolge des nicht vollendeten Involutionsprozesses zwar leicht erkranken, andererseits aber auch eine gewisse Vitalität besitzen, die zur Bildung sekundären Zementes führt.

Gewiß unterliegen auch die Zähne einem Involutionsprozeß. Derselbe ist aber dann erst vollendet, wenn, wie wir im höheren Alter bisweilen sehen, sowohl die Pulpa als auch die Tomesschen Fasern, nahezu vollständig dentifiziert sind, so daß der Zahn einen durchscheinenden Körper bildet. Besonders augenfällig kann dieses ja an den unteren Schneidezähnen in Erscheinung treten. Ob der Zahn aber gut oder schlecht verkalkt ist, hat hiermit gar nichts zu tun. Außerdem wissen wir ja auch, daß die Beschaffenheit der harten Zahnsubstanzen offenbar weniger von der Menge der Kalksalze abhängt, als von der Art und Weise, wie dieselben mit der Grundsubstanz verbunden sind. Dieser Umstand hat aber naturgemäß gar nichts zu tun mit etwaigen vitalen Vorgängen innerhalb des Zahnes, die ich ebenfalls annehme. Sie werden sich in kariesimmunen, wie in für kariesempfänglichen Zähnen in gleicher Weise abspielen. Ja ich meine, daß die ersteren biologisch höherwertig sein werden und daß auch die Bildung von sekundärem Zement prinzipiell bei ihnen eher zu erwarten sein wird, als bei letzteren!

Diese Erklärung der Tatsache, daß scheinbar gerade die kräftigsten, gesundesten Gebisse von der Alveolarpyorrhoe befallen werden, erscheint mir nicht annehmbar. Wir werden uns nach anderen Ursachen umsehen müssen. Und da scheint mir in der Tat immer noch die Belastungstheorie die größte Wahrscheinlichkeit zu besitzen, allerdings in etwas modifizierter Form. Auch Sicher soll neuerdings auf diese alte Theorie zurückgegriffen haben. Ich habe leider nicht ersehen können, in welcher Arbeit dieses geschehen ist und kann mich nur auf die von Gottlieb hierüber gemachten Angaben beziehen. Hiernach tritt bei Überlastung aus irgendeinem Grunde eine Dehnung des Aufhängeapparates ein. Der bei der normalen Kautätigkeit auf Zug beanspruchte Alveolarknochen wird infolge von Überdehnung der Bindegewebsbündel nunmehr auf Druck belastet, da der Zahn beim Kauakt durch die überdehnten Bindegewebsbündel nicht mehr aufgehalten an die Alveolarwand

Digitized by Google
Original from UNIVERSITY OF MINNESOTA
Generated on 2019-10-18 15:54 GMT / http://hdl.handle.net/2027/umn.31951002762790j
Public Domain in the United States, Google-digitized / http://www.hathitrust.org/access_use#pd-us-google

immer wieder anprallt. Dem ist der Knochen nicht gewachsen und es entsteht eine Druckatrophie der Alveolarwände.

Nun glaube ich, daß ein intermittierender Druck, wie er doch durch den Kauakt hervorgebracht wird, nicht zur Atrophie, sondern gerade zu einer funktionellen Stärkung führen wird, nur eine gleichmäßig ständig wirkende Kraft könnte eine Druckatrophie erzeugen. Ich möchte mir nur erlauben, auf ein Moment die Aufmerksamkeit zu lenken, das mir bisher noch gar nicht beachtet zu sein scheint.

Die Zähne des Menschen bilden bekanntlich eine lückenlose Reihe, und da sie beweglich in den Alveolen eingepflanzt sind, so reiben die einzelnen Zähne beim Gebrauche aneinander und werden an den Berührungsflächen abgeschliffen. Es entstehen die sogenannten interstitiären Reibungsflächen. Dieselben vergrößern sich besonders beim intakten Gebisse dauernd während des individuellen Lebens und können eine beträchtliche Größe erreichen. Diese interstituären Reibungsflächen lassen nun sehr interessante und wichtige Schlüsse zu. Sie beweisen nämlich, daß die Länge des Alveolarfortsatzes auch bei normalem und vollständigem Gebiß sich während des Lebens verkürzen muß. Wäre dieses nicht der Fall, dann müßten zwischen den einzelnen Zähnen infolge der gegenseitigen Abschleifung allmählich Lücken entstehen, womit dann der Prozeß beendet wäre, da ja die Zähne sich nunmehr nicht mehr berühren würden. Das geschieht aber nicht, sondern der Zusammenschluß innerhalb der Zahnreihe bleibt ständig erhalten, d. h. in demselben Maße, in dem von den Zähnen durch Abschleifung verlorengeht, in demselben Grade rücken sie näher aneinander, mit anderen Worten: der Alveolarfortsatz wird gekürzt. Diese Verkürzung ist natürlich nur möglich durch Schwund der Septa interalveolaria. Wodurch sie zustande kommt, ist unbekannt. Wir wissen allerdings, daß überhaupt eine Neigung der Zähne vorhanden ist, nach der Mittellinie zu wandern. Es manifestiert sich dieses auch nach Entfernung der Zähne, indem die hierdurch entstandene Lücke mehr durch eine nach Vornewandern des hinteren Zahnes geschlossen wird. Ohne Frage trägt hierzu der Umstand bei, daß die Zähne des Ober- und Unterkiefers nicht senkrecht, sondern unter einem mehr oder weniger stumpfen Winkel aufeinandertreffen, und daß somit der Kaudruck die Bewegung nach vorn auslösen wird. So erwähnt Gottlieb auch als Symptom der Alveolarpyorrhoe die frühzeitig einsetzende Wanderung der Frontzähne, und glaubt, daß dieser Vorgang mit dem Kaudruck nicht das geringste zu tun habe. Meiner Ansicht nach kommt der Kaudruck in der Tat nicht in Frage, es werden die Abreiß- und Abbeißbewegungen, insbesondere bei starker funktioneller Inanspruchnahme, aber genügen, um vor allen Dingen bei bestehender Atrophie des an sich hier sehr dünnen Alveolarrandes ein Ausweichen nach vorne zustande zu bringen. Vielleicht hat diese Wanderung aber überhaupt nichts direkt mit der Alveolarpyorrhoe zu tun, sondern sie ist lediglich der Ausdruck einer bestimmten Kieferformation und besonderer Artikulationsverhältnisse, die besonders leicht von Alveolarpyorrhoe befallen werden.

Digitized by Google
Original from UNIVERSITY OF MINNESOTA
Generated on 2019-10-18 15:54 GMT / http://hdl.handle.net/2027/umn.31951002762790j
Public Domain in the United States, Google-digitized / http://www.hathitrust.org/access_use#pd-us-google

Daß eine Änderung der Druckverhältnisse innerhalb der geschlossenen Zahnreihe zu einer Atrophie des Alveolarrandes führen kann, zeigt beifolgende Abbildung (Fig. 1). Es handelt sich um das Gebiß eines nicht aus einem zoologischen Garten stammenden Semnopithecus mit starker Progenie. Allerdings handelt es sich wohl mehr um eine Unterentwickelung des Oberkiefers. Durch den Vorbiß der unteren Zähne haben die oberen Zähne aber vom Eckzahn an eine Richtung nach hinten erhalten. Die Folge davon ist eine Atrophie des Alveolarrandes, die vor allem in der Gegend der Prämolaren einen sehr erheblichen Grad erreicht hat. Es ist daher wohl möglich, daß auch bei anderen Stellungsanomalien, sobald ein Ausgleich abnormer Druckverhältnisse innerhalb der geschlossenen Zahnreihe nicht stattfinden kann, eine Atrophie der Septa interalveolaria und des Alveolarrandes eintreten wird.

Übrigens hat neuerdings Hans Virchow in seiner Monographie über die menschlichen Skelettreste von Ehringsdorf auf diese merkwürdige bisher noch gar nicht beachtete Tatsache ebenfalls aufmerksam gemacht und sich mit ihr ausführlicher beschäftigt. Er erhebt zum Schlusse die Frage, warum die Zähne dauernd so eng stehen müssen, und beantwortet dieselbe folgendermaßen: Dies ist offenbar deswegen der Fall, damit keine Nahrungsbestandteile zwischen die Zähne hineingeraten und hier festgehalten werden. Um diese dauernde Vollkommenheit des Gebisses zu gewährleisten mußte der Alveolarbogen mit der Fähigkeit zu der erwähnten Umformung ausgestattet sein. Nun meine ich, daß diese Antwort die Frage nicht erschöpft. Gewiß trifft auch sie zu, wichtiger scheint mir jedoch die Überlegung zu sein, daß das Gebiß so gebildet sein muß, damit es dem Kaudruck ausreichenden Widerstand entgegenzusetzen vermag. Das würde sicher nicht der Fall sein, wenn die Zähne durch Zwischenräume voneinander getrennt sein würden. Erst durch das enge Aneinanderschließen wird die erhebliche beim Kauen ausgeübte Kraft auf die Zahnreihe so gleichmäßig verteilt, daß eine Überlastung nicht möglich ist.

Fig. 1

Jedenfalls ist die Tatsache als feststehend zu betrachten, daß bei vollständigem, lückenlosem Gebiß der Alveolarfortsatz um die Strecke verkürzt wird,

Digitized by Google
Original from UNIVERSITY OF MINNESOTA
Generated on 2019-10-18 15:55 GMT / http://hdl.handle.net/2027/umn.31951002762790j
Public Domain in the United States, Google-digitized / http://www.hathitrust.org/access_use#pd-us-google

die infolge Abschleifung der approximalen Zahnflächen verlorengeht. Der durch die ständige Annäherung der Zähne aneinander ausgeübte Druck muß naturgemäß auf die Septa interalveolaria wirken und wird dieselbe zum Schwund bringen.

Ich glaube diese Tatsache nicht besser illustrieren zu können, als durch die nebenstehenden Abbildungen des Gebisses eines jugendlichen (Fig. 2) und eines alten Orang (Fig. 3). Daß es sich nicht um einen Menschen handelt ist unerheblich, da prinzipiell ein Unterschied nicht vorhanden ist und die Erscheinung bei diesem kaum so rein und deutlich in Erscheinung treten wird. Es ist außerordentlich deutlich erkennbar, daß die Septa interalveolaria beim alten gegenüber denen beim jungen Tier ganz erheblich atrophiert sind. Die Wurzeln der Zähne sind ganz nahe aneinandergerückt, die Septa sind auf eine schmale Knochenspange reduziert.

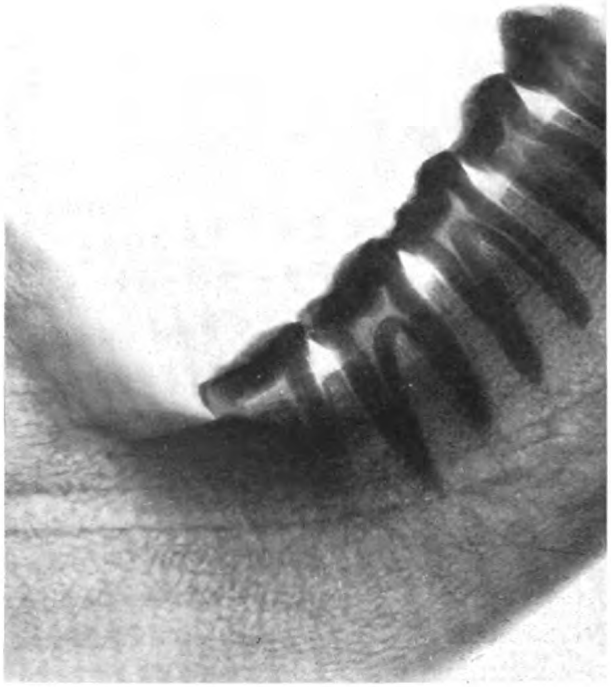

Fig. 2

Wir sehen auch bei dem alten Individuum eine vorgeschrittene Osteoporose, die dünneren Bälkchen und weiten Maschen besonders schön zwischen den Wurzeln der ersten beiden Molaren; im Gegensatz dazu um die Wurzeln eine Schicht verdichteten Knochens, ohne Frage die Folge des intermittierenden Druckes, der hier keine Atrophie, sondern gerade eine Verdichtung der Knochensubstanz hervorgerufen hat. Es ist dies wohl der normale Vorgang. Er beweist, daß unter normalen Verhältnissen die Vitalität des Knochens ausreicht, um dem interstitiären Druck Widerstand zu leisten, während beim heutigen Menschen die dünne und schlecht ernährte Wand der Alveole demselben vollständig erliegt. Nur hierin besteht der Unterschied zwischen ihm und den Anthropomorphen, sonst werden sich die Vorgänge prinzipiell ganz ebenso abspielen.

Es geht aus diesen Bildern aber auch deutlich hervor, daß der Schwund der Septa interalveolaria ein sehr bedeutender sein kann. Wenn wir nebenstehenden menschlichen Zahn betrachten (Fig. 4), den abgeschliffenen Teil er-

Digitized by Google Original from UNIVERSITY OF MINNESOTA
Generated on 2019-10-18 15:55 GMT / http://hdl.handle.net/2027/umn.31951002762790j
Public Domain in the United States, Google-digitized / http://www.hathitrust.org/access_use#pd-us-google

gänzen und dieses für die anderen Zähne desselben Gebisses in demselben Grade annehmen, so muß eine ganz erhebliche Verkürzung dieses Alveolarbogens während des individuellen Lebens stattgefunden haben.

Nun kommt aber noch eines hinzu: Die Größe und die Form des interdentalen Raumes hängt ab von der Form der Zähne, je nachdem die Approximalflächen mehr oder weniger parallel verlaufen oder gar nach der Kauflächе divergieren. Im letzteren Falle ist der interdentale Raum groß, im ersteren klein. Dementsprechend werden auch die Septa interalveolaria nach Form und Größe sehr erhebliche Unterschiede aufweisen. Fig. 5 u. 6 zeigen zwei extreme Fälle. Fig. 5 zeigt das Gebiß eines noch jugendlichen Neu-Britanniers mit breit ausladenden Kronen und entsprechend breiten interalveolären Septen, Fig. 6 die Zähne eines jugendlichen modernen Europäers mit noch nicht durchgebrochenem Weisheitszahne mit parallelen Seitenflächen und ganz schmalen Interdentalräumen.

Fig. 3

Alle diese Momente erfahren noch eine weitere Bedeutung durch die Tatsache, daß die Zähne der heutigen Menschen gegenüber seinen Vorfahren aus früheren Zeitepochen nicht annähernd in dem Maße an Größe verloren haben, wie die Kiefer. Das geht aus den zahlreichen Funden, die heute vorliegen, mit völliger Sicherheit hervor. Gewiß sind auch die Zähne im Durchschnitt kleiner geworden, aber keineswegs im Verhältnis zu dem viel mehr reduzierten Kiefer. Dieses Mißverhältnis wird sich selbstverständlich gerade bei den bestentwickelten Gebissen besonders deutlich bemerkbar machen, zumal bei Zähnen mit parallelen Seitenflächen. Hier werden die schmalen Septa interalveolaria dem interstitiären Druck keinen großen Widerstand entgegensetzen können. So erklärt sich denn auch die Tatsache ungezwungen, daß gerade oft die kräftigsten Gebisse der Alveolarpyorrhoe zum Opfer fallen. Denn in einem Gebiß, in welchem Karies herrscht, sind die Kontaktflächen

Digitized by Google
Original from UNIVERSITY OF MINNESOTA
Generated on 2019-10-18 15:55 GMT / http://hdl.handle.net/2027/umn.31951002762790j
Public Domain in the United States, Google-digitized / http://www.hathitrust.org/access_use#pd-us-google

zum Teil verloren gegangen, so daß der Zusammenschluß innerhalb der Zahnreihe und daher ein dauernder Druck auf die Septa interalveolaria fehlt. Hieraus müßte eigentlich folgen, daß im allgemeinen Zähne, die von vornherein durch natürliche Lücken voneinander getrennt stehen, nicht so der Erkrankung ausgesetzt sind, und in der Tat scheint dieses der Fall zu sein. Auch hierüber fehlen aber noch exakte Feststellungen.

Alle diese Momente sind bisher noch nicht in Rechnung gezogen worden. Vielleicht erscheinen sie zu unbedeutend, aber es darf doch wohl daran erinnert werden, daß das Gebiß als Ganzes ein überaus kompliziertes System darstellt, bei welchem auch die geringsten Unregelmäßigkeiten sehr erhebliche Störungen seiner Funktion werden herbeiführen können.

Ohne Frage kann aber eine Atrophie der Alveolen auch auf andere Weise zustande kommen. So wissen wir, daß die Zellen unseres Organismus schließlich einer langsam fortschreitenden Atrophie unterliegen, indem sie immer mehr an Vitalität verlieren, bis sie schließlich ganz versagen. Auch der Alveolarknochen macht hiervon keine Ausnahme. Er atrophiert und die Zähne fallen aus. Der Zeitpunkt, wann diese senile Atrophie einsetzt, variiert in weiten Grenzen. Der erste Beginn dieser Abnahme der Widerstandskraft macht sich aber schon, ohne äußerlich offensichtlich zu werden, im jugendlichen Alter zwischen dem 20. und 30. Lebensjahr deutlich bemerkbar. Besonders beim modernen Kulturеuropäer kann aber für einzelne Organe der Abbau viel frühzeitiger in Erscheinung treten, als es sonst im allgemeinen die Regel ist. Besonders auffallend ist ja das frühzeitige Ergrauen, der Haarausfall: hierher gehört auch die Atrophie des Alveolarfortsatzes und ein hierdurch bedingter Ausfall der Zähne, die von Baume sogenannte Atrophia alveolaris praecox. Sie unterscheidet sich anscheinend in nichts von der echten senilen Atrophie. Es ist auch immer wieder darauf hingewiesen worden, daß die Ernährungsverhältnisse des Alveolarknochens, der an manchen Stellen papierdünn ist, besonders schwierig sind und daß schon eine geringe Herabminderung der Zirkulation irreparable Schädigungen herbeiführen kann. Inwieweit noch andere durch die Lebensweise der heutigen Menschen bedingte Ursachen ‹trophoneurotische› in Frage kommen ist noch gänzlich ungeklärt. Daß unter diesen Umständen auch konstitutionelle Krankheiten, die eine Erschütterung des Gleichgewichts des gesamten Organismus bedingen, gerade an diesen von Hause aus schon wenig widerstandsfähigen Stellen nicht ohne Wirkung bleiben werden, ist leicht einzusehen und so ist es denn auch ein

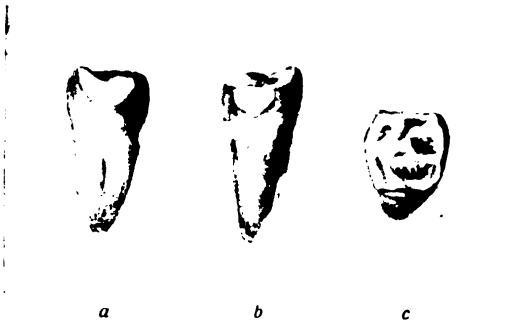

Fig. 4

Zweiter Molar mit starken interstitiären Reibungsflächen. *a* von der mesialen. *b* von der distalen Seite. *c* von der Kaufläche aus

Digitized by Google
Original from UNIVERSITY OF MINNESOTA
Generated on 2019-10-18 15:55 GMT / http://hdl.handle.net/2027/umn.31951002762790j
Public Domain in the United States, Google-digitized / http://www.hathitrust.org/access_use#pd-us-google

Zusammenhang zwischen den verschiedensten Krankheiten und dem Auftreten der Alveolarpyorrhoe schon seit langem behauptet worden. Ich sage „behauptet", denn alles was bisher darüber geschrieben worden ist, stützt sich lediglich auf einzelne Beobachtungen. Auch hier fehlen exakte Untersuchungen noch vollständig. So scheinen zwischen Diabetes und der Alveolarpyorrhoe in der Tat Beziehungen zu bestehen. Auch mit Arthritis darf ein Zusammenhang wohl angenommen werden, der übrigens schon bei diluvialen Kiefern und bei Anthropoiden (Pyorrhoe gemeinsam mit Arthritis des Kiefergelenks) festgestellt ist. Zweifelhaft ist die Beziehung zu Lues. In vielen Fällen ist sicherlich nur die Stomatis mercurialis infolge von Hg-Kuren die Ursache der Alveolarpyorrhoe. Auch für andere Krankheiten geht das vorliegende Tatsachenmaterial über die Feststellung des gelegentlichen gemeinsamen Vorkommens nicht hinaus. Es wird auch die Frage der Vererblichkeit und das Verhalten der verschiedenen Rassen der Erkrankung gegenüber noch zu prüfen sein. Andererseits werden umgekehrt die von der Aveolarpyorrhoe ausgehenden Wirkungen zu untersuchen sein. Ich denke dabei besonders an die von Amerika ausgehende Bewegung, die die von den Zähnen hervorgerufenen chronischen Eiterungen für die verschiedensten Krankheiten verantwortlich macht und der bis zu einem gewissen Grade doch wohl ein berechtigter Kern zugrunde liegt, wenn sie auch zunächst in echt amerikanischer Weise weit über das Ziel hinausschießt. Hier ist noch fast alles zu tun. Fügen wir noch hinzu, daß auch die anatomischen Verhältnisse des Alveolarfortsatzes und insbesondere seine Veränderungen während des individuellen Lebens noch keineswegs gründlich studiert sind und daß ebensowenig der Einfluß der gestörten Funktion auf die Zahnfächer, sei es durch Überbelastung, sei es durch falsche Belastung klargestellt ist, so müssen wir wohl sagen,

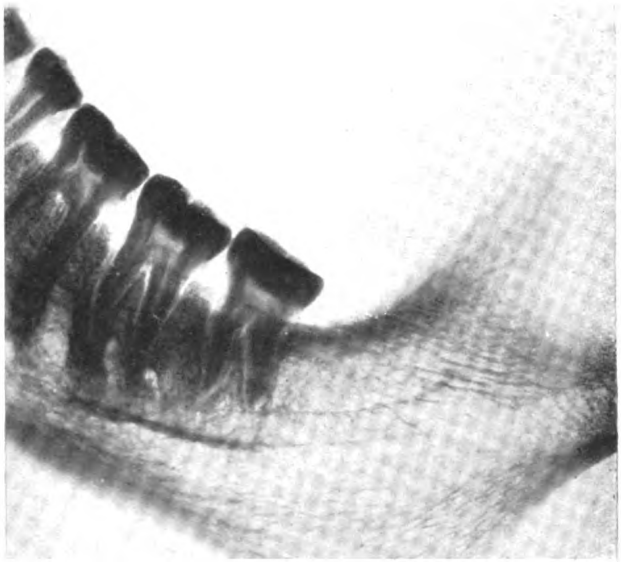

Fig. 5

Digitized by Google
Original from UNIVERSITY OF MINNESOTA
Generated on 2019-10-18 15:55 GMT / http://hdl.handle.net/2027/umn.31951002762790j
Public Domain in the United States, Google-digitized / http://www.hathitrust.org/access_use#pd-us-google

daß hier noch ein weites Feld ist für weitere Forschungen. Es ist das besondere Verdienst Fleischmanns und Gottliebs auf die Erforschung dieser Verhältnisse aufmerksam gemacht und gezeigt zu haben, daß die klinische Beobachtung nicht genügt, die Ätiologie der Aveolarpyorrhoe zu klären.

Nun kann es meines Erachtens aber gar keinem Zweifel unterliegen, daß eine Atrophie des Alveolarfortsatzes, welchen Ursprungs und welchen Grades sie auch immer sein mag, niemals ohne weiteres zu einer Alveolarpyorrhoe führen wird. Das lehrt ganz überzeugend die Atrophia alveolaris praecox, die einen sehr hohen Grad erreichen kann, ohne daß Taschenbildung und Eiterung auftritt, ja selbst die Lockerung kann auch bei hochgradigem Schwund der Alveole noch verhältnismäßig gering sein. Auch hier fehlt wieder ausreichendes Ver-

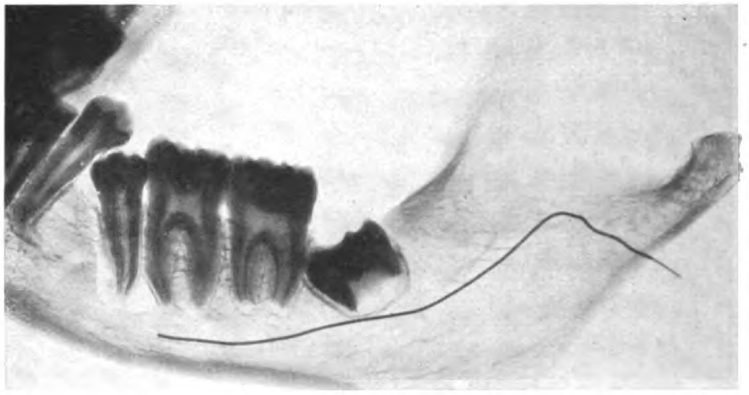

Fig. 6

gleichsmaterial. Es wäre vorerst zu prüfen, ob und wieweit eine Atrophie des Alveolarrandes auch bei gesunden Individuen vorkommt.

Einige von mir zu diesem Zwecke gemachten Aufnahmen scheinen in der Tat zu zeigen, daß schon frühzeitig scheinbar ohne äußere Veranlassung eine Atrophie des Alveolarrandes insbesondere der Septen eintreten kann. Hierüber sind aber meine Untersuchungen noch nicht abgeschlossen.

In allen Fällen, in denen bei schlechter Mundpflege Zahnstein und Gingivitis festgestellt wurde, hatte, auch wenn letztere nur ganz gering war, selbst in jungen Jahren bereits eine Atrophie des Alveolarrandes eingesetzt ohne daß Alveolarpyorrhoe vorhanden war. Daß es aber nicht zur Alveolarpyorrhoe zu kommen braucht, auch wenn die äußeren Schädlichkeiten lange genug zur Wirkung kommen, zeigen andere Aufnahmen, in welchen unter denselben schlechten Mundverhältnissen zwar eine verhältnismäßig hochgradige Atrophie festzustellen war, aber eine Erkrankung nicht stattgefunden hatte. Diese Fälle sprechen durchaus gegen die Theorie von Fleischmann

Digitized by Google
Original from UNIVERSITY OF MINNESOTA
Generated on 2019-10-18 15:55 GMT / http://hdl.handle.net/2027/umn.31951002762790j
Public Domain in the United States, Google-digitized / http://www.hathitrust.org/access_use#pd-us-google

und Gottlieb. Hier hätte als Antwort auf die Atrophie des Alveolarfortsatzes die Tiefenwanderung des Epithels und Taschenbildung, mit anderen Worten Alveolarpyorrhoe die Folge sein müssen. Beides war offenbar nicht erfolgt, weil die Infektion trotz der bestehenden Gingivitis keinen Boden gefaßt hatte. Bei Atrophia alveolaris praecox ist es in höchstem Grade bemerkenswert, wie bei so starkem Schwund der Alveolen, daß lediglich nur noch die Wurzelspitzen von Knochen umgeben waren, trotzdem die Zähne noch ganz erstaunlich festsitzen konnten. Jedenfalls geht schon aus diesen wenigen Untersuchungen hervor, daß eine Atrophie des Alveolarrandes nicht immer zu einer Alveolarpyorrhoe zu führen braucht.

Es muß also noch etwas anderes hinzukommen: die lokale Schädigung des Ligamentum circulare und eine Infektion. Ohne dieses keine Alveolarpyorrhoe! Die Atrophie des Alveolarfortsatzes insbesondere der Septa interalveolaria ist nur ein Moment unter anderen, das das Auftreten der Krankheit möglich macht. Durch den Schwund der Septa interalveolaria findet eine Schrumpfung der ihrer knöchernen Unterlage beraubten interdentalen Papille statt. Sie sinkt ein und damit ist die Grundlage für die Entwicklung der Alveolarpyorrhoe gegeben. Die Papille füllt den approximalen Raum nicht mehr aus. Es entstehen Retentionsstellen, die zu einer Ansammlung von Speiseresten führen, so daß nunmehr von hier aus sehr leicht das Ligamentum circulare zerstört werden und eine chronische Entzündung des interdentalen Raumes entstehen kann. Erst nach Ablösung des Ligamentum entsteht die Tasche, erst dann auch wuchert das Epithel in die Tiefe. Ich halte es nicht für wahrscheinlich, daß nach der Annahme von Fleischmann und Gottlieb in den Anfangsstadien der Pyorrhoe das Epithel der Gingiva, ohne daß Entzündung vorhanden wäre, lediglich als Folge eines vorausgegangenen gleichzeitigen Schwundes der Aveolarkuppe dem Zement entlang in die Tiefe wuchert. Hier glaube ich zunächst noch an einen Beobachtungsfehler der beiden Autoren. Die stark schematischen Abbildungen geben keine ausreichende Vorstellung von diesem Vorgang. Es erscheint mir auch nicht unmöglich, daß das wuchernde Epithel nicht allein von der Schleimhaut stammt, sondern auch von Resten der Epithelscheide, die ja fast bei jedem Zahn vorhanden sind und ganz ebenso wie in den Granulomen durch den Entzündungsreiz auch hier in Wucherung geraten können. Die von Römer gegebenen Bilder erinnern auffallend daran. Man könnte sich auch vorstellen, daß die hier ineinanderwachsenden Gewebe gegenseitig einen Reiz aufeinander ausüben, wodurch die Wachstumstendenz und damit ihre zerstörende Wirkung vergrößert wird. Ich stimme also durchaus mit jenen Autoren überein, die eine Infektion vom Ligamentum circulare aus als alleinige Ursache der Alveolarpyorrhoe betrachten. Die Auffassung, wonach der Beginn der Erkrankung in ganz bestimmten Veränderungen des Knochens zu sehen ist, wie noch Greve letztens ausführte, halte ich nicht für richtig. Veränderungen des Knochens können vorhanden sein, ohne daß es doch zu einer Alveolarpyorrhoe kommt. Auch die neue Fassung, die Gottlieb dieser bereits seit jeher von einigen Forschern

Digitized by Google
Original from UNIVERSITY OF MINNESOTA
Generated on 2019-10-18 15:55 GMT / http://hdl.handle.net/2027/umn.31951002762790j
Public Domain in the United States, Google-digitized / http://www.hathitrust.org/access_use#pd-us-google

vertretenen Theorie gegeben hat, kann nicht befriedigen. Seine Ausführungen sind nicht durchaus überzeugend. So muß auch Gottlieb zugeben, daß die Infektion eine wichtige Rolle spielt. Bei seiner Randatrophie der reaktionsfähigen Zähne sind auch nach seiner Vorstellung die marginalen Schädlichkeiten am schwerwiegendsten, und nach ihrer Beseitigung ist eine Heilung möglich im Gegensatz zur diffusen Atrophie, die zustande kommen soll, weil der Zahn auf die Atrophie des Alveolarfortsatzes nicht mit Zementneubildung reagiert. Hiernach scheint es mir doch näherzuliegen, daß wenigstens in ersterem Falle die Infektion die primäre Ursache darstellt und daß die Randatrophie lediglich ein unterstützendes Moment bildet.

Diese Infektion vom Ligamentum circulare aus kann selbstverständlich auch zustande kommen ohne eine Atrophie des Alveolarfortsatzes und trotzdem zu einer Alveolarpyorrhoe führen. Jede Art von Gingivitis oder Stomatitis kann eine chronische Entzündung des Interdentalraumes hervorrufen. Ohne Frage aber ist es der Zahnstein, der in diesem Sinne sicherlich eine hervorragende Rolle spielt. Es scheint mir doch verfehlt zu sein, seine Bedeutung für die Entstehung der Alveolarpyorrhoe leugnen oder gar behaupten zu wollen, daß er lediglich ihre Folge sei. Die klinischen Beobachtungen beweisen doch einwandfrei, daß durch den Zahnstein eine Ablösung des Ligamentum und damit die Vorbedingung für das Entstehen der Krankheit zustande kommen kann, und wenn tatsächliche Fälle von Alveolarpyorrhoe vorkommen, bei denen sich kein Zahnstein findet, so beweist das nicht, wie noch Greve ganz neuerdings behauptet, daß er die wesentliche Ursache nicht sein kann, sondern es geht hieraus nur hervor, daß er nicht die alleinige Ursache sein wird, wie ja auch in der Tat Fälle genug vorkommen, in denen zwar Zahnstein aber keine Alveolarpyorrhoe vorhanden ist. Die wahre Ursache ist eben die Infektion, die den verschiedenartigsten Schädigungen am Zahnfleischrande folgen kann — aber nicht folgen muß. Wenn in einem Falle trotz sorgfältigster Pflege und größter Sauberkeit die Alveolarpyorrhoe auftritt, während in anderen Fällen Individuen, die den Begriff einer Zahnpflege gar nicht kennen, von ihr verschont bleiben, so ist das im Hinblick auf die bekannten Tatsachen der Immunitätsforschung gewiß nicht wunderbarer als viele andere Erscheinungen dieser Art, ja sie ist meines Erachtens allein ein sicherer Beweis dafür, daß es sich hier lediglich um eine Infektion handeln kann. Diese Infektion ist wohl keine spezifische, wenigstens ist bisher ein typischer Erreger nicht gefunden worden.

Allerdings ist das letzte Wort hierüber vielleicht noch nicht gesprochen. Die Rolle, die die Spirochaeten und der Bacillus fusiformis im Munde und bei anderen mit Eiterung einhergehenden Krankheiten spielen, ist noch keineswegs geklärt, aber es bedarf viel exakteren Beweismateriales, um solche weittragende Schlußfolgerungen zu ziehen, wie es von Beyer und Kolle geschehen ist.

Wenn wir die Frage der Ätiologie der Alveolarpyorrhoe von diesem Standpunkt aus betrachten, so ergeben sich doch einige Schlußfolgerungen, die das Problem wesentlich klären. Die meisten Arbeiten der neueren Zeit scheinen

Digitized by Google
Original from UNIVERSITY OF MINNESOTA
Generated on 2019-10-18 15:55 GMT / http://hdl.handle.net/2027/umn.31951002762790j
Public Domain in the United States, Google-digitized / http://www.hathitrust.org/access_use#pd-us-google

denselben Resultaten zuzusteuern, wenn sie auch in einzelnen Punkten voneinander differieren.

Trotz Gottlieb und Greve scheinen wir doch mit Sicherheit behaupten zu können, daß das Wesentliche der Erkrankung nicht im Knochen liegt. Die einzige und alleinige Ursache ist eine Infektion vom Alveolarrande aus, die zu einer chronischen Entzündung des Interdentalraumes führt und alle jene bekannten Folgen zeitigt. Der Verlauf der Erkrankung ist ein verschiedener, je nachdem dieselbe auf einen vorbereiteten Boden oder auf normale Verhältnisse trifft. Ist bereits eine Atrophie des Alveolarknochens im Gange oder liegen sonst Verhältnisse vor, die die Widerstandsfähigkeit herabsetzen, so verläuft die Erkrankung ungünstig, da unsere Therapie wenigstens heute noch nicht imstande ist, den im Gange befindlichen Schwund des Knochens aufzuhalten, handelt es sich um die Folgen einer einfachen unkomplizierten chronischen Entzündung, dann wird nach Beseitigung der Ursachen die Heilung erfolgen können. Vielleicht finden wir bei diesen beiden Formen auch eine verschiedene Ursprungsstelle. Ich glaube aus klinischen Beobachtungen den Eindruck gewonnen zu haben — ich möchte mich da sehr vorsichtig ausdrücken, da ich exakte Feststellungen nicht vorlegen kann — daß die erstere Form öfter von den Molaren, die zweite mehr von den unteren Schneidezähnen ausgeht. Es würde dieses Verhalten ja auch mit den sonstigen Bedingungen, unter denen die Erkrankung auftritt, gut übereinstimmen. In dieser Beziehung stimme ich also mit Gottlieb durchaus überein. Auch er stellt ja die prognostisch ungünstig verlaufene diffuse Atrophie der gutartigen Randatrophie mit maginalen Schädlichkeiten gegenüber.

Hierzu sei übrigens bemerkt, daß schon vor Jahren Weski eine horizontale und vertikale Atrophie des Alveolarrandes unterschieden hat, die beide mit Pyorrhoe verbunden sein können, von denen aber letztere besonders dazu prädisponiert, da sie durch eine unter das Niveau des Knochenrandes herabreichende Nische gekennzeichnet ist. Bei beiden ist das Symptom der Eiterung von untergeordneter Bedeutung, die Atrophie die Hauptsache. Im Grunde genommen stimmt diese Auffassung, die ja in gewissem Sinne auch von Neumann übernommen ist, mit derjenigen von Gottlieb überein. Ich halte dieselbe ebenfalls nicht für richtig. Der Verlauf hängt nicht von einem horizontalen oder vertikalen Fortschreiten des Prozesses ab — dieses wird lediglich bedingt durch die besonderen Verhältnisse des Interdentalraumes — sondern davon, ob die vom Munde eindringende Infektion auf widerstandsfähiges Gewebe trifft oder nicht.

Die ausgezeichneten Untersuchungen Fleischmanns und Gottliebs werden sicherlich zu weiteren exakten Forschungen anregen und zur Aufklärung des Problems in hohem Grade beitragen. Ich vermag aber der von ihm vertretenen Theorie bisher nicht beizustimmen. Ich zweifele die tatsächlichen Befunde an sich nicht an, aber es geht aus ihnen meines Erachtens nicht hervor, daß sie in der Tat zum Bilde der Alveolarpyorrhoe gehören. Darüber werden eben noch weitere Untersuchungen zu entscheiden haben.

Digitized by Google
Original from UNIVERSITY OF MINNESOTA
Generated on 2019-10-18 15:55 GMT / http://hdl.handle.net/2027/umn.31951002762790j
Public Domain in the United States, Google-digitized / http://www.hathitrust.org/access_use#pd-us-google

DIE CHLUMSKYSCHE LÖSUNG UND KALOMEL IM DIENSTE DER WURZELBEHANDLUNG UND WURZELFÜLLUNG

VON

DR. HERMANN KNESCHAUREK

GEW. UNIV.-ASSISTENTEN FÜR ZAHNHEILKUNDE, GRAZ

Als ich im Jahre 1919 in dieser Zeitschrift meine Erfahrungen bezüglich der Verwendbarkeit der Chlumskyschen Lösung bei eitrigen Prozessen um die Wurzelspitzen mitteilte und die günstigen Resultate berichtete, die — seither auch von vielen Kollegen — mit dieser Lösung beim Durchspülungsverfahren erzielt wurden, erwähnte ich kurz, daß selbst Einlagen in den Wurzelkanal allein in einzelnen Fällen schon eine günstige Wendung des Krankheitsbildes eintreten ließen.

Durch diese Wahrnehmung angeregt, begann ich in praxi vergleichende Versuche zwischen der Wirkung der Chlumskyschen Lösung und der anderer, in der Zahnheilkunde schon gebräuchlicher Desinfektionsmittel, anzustellen; vor allem zog ich das Trikresol Formalin, das Eugenol und die Jodtinktur heran.

Diese Versuche führten zu dem Ergebnis, daß in vielen Fällen mit der Chlumskyschen Lösung günstigere, von übeln Nebenwirkungen ‹Reizerscheinungen› freie Resultate erzielt werden konnten.

Wie Baumgartner, Mayrhofer u. a. nachgewiesen haben, ist es zum mindesten mit der antiseptischen Dauerwirkung des Trikresolformalins im Wurzelkanal nicht weit her. Ich glaube annehmen zu können, daß einer der Gründe der kurzen Dauer der Desinfektionswirkung dieses Mittels im Wurzelkanal darauf zurückzuführen ist, daß nur äußerst geringe Mengen davon verwendet werden dürfen. Bekanntlich sollen die mit Trikresolformalin getränkten Bäuschchen und Fäden nicht zu feucht eingelegt werden, um keine Reizerscheinungen oder gar Nekrosen in dem den Zahn umgebenden Gewebe auszulösen. Eine Ängstlichkeit in dieser Beziehung ist nun beim Karbolkampfer nicht nur unangebracht, sondern wir können und sollen im Gegenteil bestrebt sein, möglichst große Mengen der Flüssigkeit, also möglichst feuchte Bäuschchen einzuführen.

Generated on 2019-10-18 15:55 GMT / http://hdl.handle.net/2027/umn.31951002762790j
Public Domain in the United States, Google-digitized / http://www.hathitrust.org/access_use#pd-us-google
Digitized by Google
Original from UNIVERSITY OF MINNESOTA

Insbesondere in Fällen, wo eine Wurzelbehandlung bei weitem Foramen notwendig ist, leistet die Chlumskysche Lösung vorzügliche Dienste; bei fast allen Wurzelbehandlungen schwebten wir bisher zwischen Szylla und Charybdis, entweder nicht genügend wirksam zu desinfizieren, oder aber Reizerscheinungen in den Geweben auszulösen, die der Wurzel eng anliegen.

Daß solche Erfahrungstatsachen dem Praktiker zu denken geben und der Phenolkampfer von dieser Seite auch schon geschätzt wird, geht aus der Publikation „Kleines aus der Praxis" von Dr. Rudolf Bayer, Wien, hervor, der im zweiten Heft des heurigen Jahrgangs der Zeitschrift für Stomatologie mitteilt, ebenfalls die Erfahrung gemacht zu haben, daß bei Verwendung dieses Mittels die Reizkomponente, wie sie vor allem dem Trikresolformalin anhaftet, in Wegfall kommt.

Im Anschluß an diese Feststellung möchte ich noch ‹wiederholend aus meiner ersten diesbezüglichen Arbeit› bemerken, daß man den Phenolkampfer besser nicht nach dem von Bayer gebrachten Rezept herstellt, sondern aus verschiedenen Gründen nach dem Originalrezept Chlumskys, des Erfinders und Pioniers der Phenolkampfertherapie in der Chirurgie:

Rp.	Acid. carbol. purissimi ‹crystallisati!›	30.0
	Camphorae tritae	60.0
	Alkohol. absol.	10.0

Die Dauer der bakteriziden Wirksamkeit des Trikresolformalins und ähnlicher Mittel steht weit hinter jener des Karbolkampfers zurück. Dies hat sich nicht nur praktisch ergeben, sondern war schon zu erwarten aus der chemischen Eigenschaft der Chlumskyschen Lösung als Nachlieferungsreservoir der immer frisch freiwerdenden wirksamen Karbolsäure[1]. —

Der theoretischen Überlegung folgend, daß die Chlumskysche Lösung die Exsudation anregt — was wohl beim Durchspülungsverfahren anzustreben ist, wo die Sekrete freien Abzug haben, was aber beim verschlossenen Zahn zu unerwünschten Stauungserscheinungen führen könnte — verschloß ich anfänglich die ersten Einlagen nie durch eine provisorische Füllung, ohne durch diese nach der bekannten Methode einen Wattefaden als Drain zu legen. — Zeigte es sich beim Wechseln der Einlage, daß keine auffallende Neigung zur Exsudatbildung vorhanden war, so verschloß ich mit Fletscher oder Guttapercha, ohne je eine üble Folge einer Stauung wahrgenommen zu haben. Heute getraue ich mich schon in allen Fällen, wo der Erkrankungsprozeß nicht sichtlich ‹natürlich nicht vom röntgenologischen Standpunkt aus› über das Foramen apicale des Zahnes hinaus fortgeschritten ist, gleich die erste Einlage vollständig zu verschließen und gebrauche die eben erwähnte Vorsicht nur mehr in den angeführten, weiter vorgeschrittenen Fällen oder dann, wenn sehr weite Foramina bestehen.

Da ich bis vor kurzem ein Anhänger und Verfechter der Paraffinwurzelfüllung für alle jene Fälle war, in denen sich die Austrocknung der Wurzel-

[1] Siehe den Absatz aus der Arbeit von Kremann, Wischo und Paul: „Die Chlumskysche Lösung im Lichte der Phasenlehre", von mir im Wortlaute zitiert in Heft 3 dieser Zeitschrift vom Juli 1919, pag. 201.

Digitized by Google
Original from UNIVERSITY OF MINNESOTA
Generated on 2019-10-18 15:55 GMT / http://hdl.handle.net/2027/umn.31951002762790j
Public Domain in the United States, Google-digitized / http://www.hathitrust.org/access_use#pd-us-google

kanäle in einwandfreier Weise durchführen läßt — heute muß ich dieser Anschauung aus einem besonderen Grunde, wie ich später erwähnen will, allerdings eine Einschränkung auferlegen — machte ich in der letzten Sitzung vor der Wurzelfüllung noch eine Trikresolformalin-Einlage in Pulpakammer und Kanäle. Ich erreichte dadurch, daß die Kanalwände, die bei der an sich schon geringen Adhäsionsfähigkeit des Paraffins durch die ölige Chlumskysche Lösung noch ungeeigneter zur Aufnahme des Paraffins geworden waren, diese unerwünschte Eigenschaft wieder einbüßten. Ich möchte auch raten, dieses Verfahren in allen jenen Fällen, in denen mit Paraffin gefüllt wird, beizubehalten, wobei allerdings nicht unbedingt Trikresolformalin verwendet zu werden braucht, da man beispielsweise mit einer Lösung von Formalin 1 zu Alkohol 2 dasselbe Ergebnis erreicht. Reizerscheinungen sind in diesen Fällen (bei sozusagen abgeschlossener Wurzelbehandlung) nicht mehr so zu fürchten wie anfangs.

Wenn sich nun ergibt, daß die Chlumskysche Lösung vorwiegend in den verschiedenen Fällen der Pulpengangrän eine raschere, für die Zukunft sicherere und von keinen üblen Reizzuständen begleitete Ausheilung gewährleistet, so soll keineswegs gesagt sein, daß in anderen Fällen, z. B. wenn es sich um eine Einlage nach Extraktion einer nicht sichtlich infizierten Pulpa handelt, dem Trikresolformalin der Platz, den es bisher, besonders unter den die Kanäle trocknenden Mitteln, einnahm, streitig gemacht werden soll. Die Antiformin-, die Kalium-Natrium-Behandlung usw. soll nicht nur nicht verdrängt, sondern sie kann vorteilhaft mit der angegebenen Methode kombiniert werden. Auch ist es, wie in vielen Fällen der Medizin, oft günstig, mit den Mitteln zu wechseln, wenn es sich um die Heilung eines hartnäckigeren Prozesses handelt; es ist also die Bereicherung unseres Arzneischatzes in diesem Sinne erstrebenswert. Reagieren doch scheinbar gleichartige Fälle bei verschiedenen Individuen nicht immer in gleicher Weise auf dasselbe Medikament.

Was die Wurzelfüllung anbetrifft, so habe ich vor zehn Jahren als die mir günstigst erscheinende die Paraffin-Wurzelfüllung mit Wismutzusatz bezeichnet und all die Zeit her auch solche Füllungen gelegt. Nach der großen Erfahrung, die ich nun mit der Paraffin-Wurzelfüllung zu machen Gelegenheit hatte, kann ich heute sagen, daß zwar die meisten Bedenken, die seinerzeit gegen diese Art der Wurzelfüllung erhoben worden sind, keine Kontraindikation gegen sie zu bilden imstande sind, da die Vorteile der Füllung diese Nachteile bei weitem überwiegen. Leider hat aber ein Umstand mir doch als sehr unliebsam die Füllung in allen jenen Fällen, bei denen weite Foramina apicalia vorhanden sind, verleidet. Dies ist der Abtransport des Paraffins aus den Wurzelkanälen in das periapikale Gewebe, wo es lange Zeit nach der Füllung plötzlich Beschwerden, ja Abszedierung und Fisteln verursachen kann und Teile der Wurzelfüllung als oft stecknadelkopfgroße Fremdkörper zentimeterweit vom Applikationsorte röntgenologisch nachgewiesen werden können.

Diese Erscheinung, an die ich erst nicht recht glauben wollte, trat ganz besonders bei der Reimplantation in den Vordergrund, die ich, seit Doz. Baum-

Digitized by Google
Original from UNIVERSITY OF MINNESOTA
Generated on 2019-10-18 15:55 GMT / http://hdl.handle.net/2027/umn.31951002762790j
Public Domain in the United States, Google-digitized / http://www.hathitrust.org/access_use#pd-us-google

gartner sein Verfahren mit der Preglschen Jodlösung angegeben hat, wieder häufiger übe. Der Umstand, daß bei Wurzelspitzenresektionen und Reimplantationen das Foramen künstlich erweitert bzw. der Teil der Wurzel quer durchgeschnitten ist, an dem der Pulpakanal schon eine ansehnliche lichte Weite hat, scheint in Verbindung mit den physiologisch auftretenden Erscheinungen während der Verheilung im periapikalen Gewebe besonders dazu beizutragen, daß das Paraffin in so großen Stücken aus dem Wurzelkanal abtransportiert wird, daß Fremdkörper-Reizerscheinungen und schließlich Abszedierung in der Umgebung verhältnismäßig häufig vorkommen.

Ich habe die Paraffin-Wurzelfüllung bei der Reimplantation vermieden, seitdem ich einige schön eingeheilte Zähne aus den angeführten Gründen nach Monaten verlorengeben mußte. Jetzt stehe ich auf dem Standpunkt, daß alle Fälle mit weiten Foramen eine Kontraindikation gegen diese Art der Wurzelfüllung bilden[1].

Nur schweren Herzens habe ich mich zu diesem Entschluß durchgerungen, da ich keinen, mir ebenbürtig erscheinenden Ersatz finden konnte. Insbesondere die feste Konsistenz des Wurzelfüllungsmittels, die besonders bei einzufügendem Kronenersatz mit Stiften u. dgl. die Foramen für den nachgepreßten Zement undurchlässig macht, wird von keinem anderen Mittel bei gleich leichter Entfernbarkeit erreicht. Auch die Reizlosigkeit gegenüber dem periapikalen Gewebe (solange eben kein Abtransport stattfindet) ist eine große Annehmlichkeit des Paraffins. Um letztere wenigstens zu erreichen, ohne auf eine gute Desinfektionskraft verzichten zu müssen, füllte ich versuchsweise vor etwa zwei Jahren die Wurzelkanäle und Pulpakammern mit Bolus alba, die mit Chlumskyscher Lösung zu einer dicken Paste verrieben wurde.

Leider hat diese einfache Paste die Eigenschaft, nur wenig Röntgenstrahlen zu absorbieren, weshalb es notwendig erschien, noch ein Metall(salz) zuzusetzen, um die röntgenologische Nachweisbarkeit der Wurzelfüllung zu erzielen.

Während ich die diesbezüglichen Versuche machte, erhielten Doz. Baumgartner und ich im Spätherbst des Jahres 1919 von Herrn Prof. Pregl, Vorstand des med.-chem. Institutes der Universität Graz, die Anregung, Kalomel als Dauerantiseptikum in der Zahnheilkunde in umfangreicherem Maße zur Anwendung zu bringen.

Wegen der immerhin beachtenswerten Bedenken, die gegen die Anwendung eines Quecksilbersalzes in der Mundhöhle im allgemeinen und an Zähnen im besonderen sprachen und weiters aus dem Grunde, weil bekanntermaßen sowohl metallisches Quecksilber, als auch seine Verbindungen das Gold schwer zu schädigen imstande sind, empfahl er zuerst Kalomel dem Zement zuzusetzen, mit dem Vollgoldkronen auf Zahnstümpfe aufzementiert werden. Die sorgfältige und ständige Beobachtung ermöglicht es ja in solchen Fällen schon im Stadium einer beginnenden Schädigung Krone und Zement wieder zu entfernen.

[1] Allerdings ist es möglich, daß sich die schlechten Erfahrungen, die ich vorwiegend erst seit den letzten Kriegsjahren gemacht habe, auch auf das Material zurückführen lassen; es stand mir nämlich seit dieser Zeit kein Paraffin mit höchstem Schmelzpunkt zur Verfügung. Solches mit niedrigem Schmelzpunkt ist zur Wurzelfüllung sicher ungeeignet.

Generated on 2019-10-18 15:55 GMT / http://hdl.handle.net/2027/umn.31951002762790j
Public Domain in the United States, Google-digitized / http://www.hathitrust.org/access_use#pd-us-google
Digitized by Google
Original from UNIVERSITY OF MINNESOTA

Praktisch ergab sich, daß erstens ein Zusatz von 12—15 Gewichtsperzent Kalomel weder die Adhäsionsfähigkeit des Zements merklich beeinträchtigt, noch etwa eine auftretende Quecksilberwirkung das Gold in kristallinischen Zustand überführt, dieses also absolut keiner Schädigung ausgesetzt ist. Zweitens aber, und darin liegt der außerordentliche Vorteil, daß der Zement stets vollständige Geruchlosigkeit bewahrt, während sonst fast immer nach Abnahme solcher Kronen der typische penetrante Geruch bemerkbar ist, der bekanntermaßen bei durchgekauten Kronendeckeln mit sich anschließender sekundärer Karies oder bei schlecht sitzenden, am Zahnhals zu weiten oder zu kurzen Kronenringen die bekannte Intensität annehmen kann: daß sich also der Kalomelzusatz antiseptisch, ergo kariesverhindernd bewährt.

Durch die ermutigenden Versuche in dieser Richtung veranlaßt, konnte auch Prof. Pregls zweiter Vorschlag ohne besondere Bedenken ausgeführt werden: die Füllung des Wurzelkanals mit einer kalomelhaltigen Paste.

Es möge hier betont werden, daß in keinem der beobachteten Fälle irgendein Nachteil für den Zahn, das Zahnfleisch oder — wie schon erwähnt — die Goldkrone zur Beobachtung gekommen ist. Es liegt darin eine Bestätigung für die Richtigkeit der Anschauungen, von denen der Genannte bei Empfehlung des Kalomelzusatzes ausgegangen ist. Infolge der außerordentlich geringen Löslichkeit dieses Mittels einerseits und der geringen Diffusionsmöglichkeiten, die im Zahn und um den Zahn gegeben sind, kann es sich selbst bei Einbringung großer Mengen in den Wurzelkanal oder unter die Goldkappe auch in jahrelangen Zeiträumen nur um den Abtransport kaum meßbarer Quantitäten von Hg-Salzen handeln. Infolgedessen muß aber die Quecksilber-Ionen-Konzentration in der unmittelbarsten Umgebung des kalomelhaltigen Materiales relativ am größten sein und die höchste bakterizide Kraft unter den gegebenen Umständen entfalten, hingegen in verhältnismäßig geringer Entfernung davon, wo schon bessere Diffusionsbedingungen wie im Periodontium und in der Gingiva bestehen, einen an Null herankommenden Wert erreichen.

Ich verwende nun seit mehr als Jahresfrist Bolus alba + 20 Gewichtsperzent Kalomel ⟨in Vorratsflasche⟩, mit Chlumskyscher Lösung jedesmal frisch zu einer den augenblicklichen Erfordernissen entsprechenden Konsistenz verrieben. Diese Paste erfüllt den Zweck eines momentan außerordentlich kräftigen ⟨Chlumskysche Lösung⟩ auf Jahre hinaus wirksamen ⟨Kalomel⟩ milden Desinfiziens, welche gleichzeitig die Eigenschaft besitzt, Röntgenstrahlen in genügender Menge zu absorbieren, um Schattenrisse auf Platte und Film zu ergeben, die an Klarheit jene der üblichen Wismuth-Paraffinwurzelfüllung übertreffen.

Eine Kontraindikation gegen die Verwendung des Kalomels in der angegebenen Weise besteht nach den bisherigen Erfahrungen in keinem Falle. Vorsicht hätte man nur in der Richtung walten zu lassen, als nach künstlicher Erweiterung der Wurzelkanäle unter Zuhilfenahme von Säuren, insbesondere nach Anwendung salpetersäurehaltiger Mittel ⟨Königswasser⟩ die Neutralisation und weitere Reinigung mit besonderer Sorgfalt ausgeführt werden muß, um zu vermeiden, daß Kalomel infolge zurückbleibender Reste oxydierender Materialien in Sublimat übergeführt werde.

Generated on 2019-10-18 15:55 GMT / http://hdl.handle.net/2027/umn.31951002762790j
Public Domain in the United States, Google-digitized / http://www.hathitrust.org/access_use#pd-us-google
Digitized by Google
Original from UNIVERSITY OF MINNESOTA

AUS DEM ZAHNÄRZTLICHEN INSTITUT DER POLNISCHEN UNIVERSITÄT
ZU LWÓW (LEMBERG)
DIREKTOR PROF. DR. ANTONI CIESZYŃSKI

SCHIEBERVERANKERUNG FÜR ORTHOPÄDISCHE PROTHESEN DES UNTER- UND OBERKIEFERS BEI DEFEKTEN DERSELBEN ODER PSEUDARTHROSEN UND FÜR BESONDERE FÄLLE VON BRÜCKEN UND VON GEWÖHNLICHEN PLATTENPROTHESEN[1]

VON
ANTONI CIESZYŃSKI

Orthopädische Prothesen, die zum Ersatz von größeren Defekten des Kiefers dienen, befestigt man gewöhnlich im Munde auf die gleiche Weise wie gewöhnliche Prothesen, das ist mittels Klammern. Diese Art der Befestigung ist jedoch nur dann ausreichend, wenn die Basis solid ist, und wenn keine Hebelwirkung in vertikaler oder schräger Richtung von der Basis aus oder von den umgebenden Weichteilen ausgeübt wird. Schon bei gewöhnlichen Plattenprothesen erfüllen die Klammern nicht ihren Zweck und genügen nicht zur Befestigung des Ersatzes, sobald der Kranke genötigt ist klebrige Speisen, z. B. Knödeln, zu kauen. Um so mehr versagen die gewöhnlichen Klammern bei Prothesen nach Unterkieferresektion, bei manchen Kieferverletzungen, bei Pseudarthrosen, d. i. bei allen den Fällen, bei denen statt der soliden Basis ein elastischer Narbenzug die Unterlage bildet. Nach Resektion eines oder beider Oberkiefer üben die umgebenden Weichteile eine Hebelwirkung in schräger Richtung nach unten zu auf den Oberkieferersatz aus und luxieren denselben aus seinem Lager. Man half sich bis dahin in diesen Fällen auf diese Weise, daß man an den Stützpfeiler, der mit einer Krone versehen wurde, eine vorspringende Leiste für die gewöhnlichen Klammern etwas unterhalb der Kaufläche lötete, welche das Herunterrutschen derselben verhindern sollte. Die Befestigung mit Klammern erweist sich ferner bei

[1] Im Auszug publiziert in „Przegląd dentystyczy" 1921, Nr. 3 und in „La Revue de Stomatologie" 1921, Nr. 9.

Digitized by Google
Original from UNIVERSITY OF MINNESOTA
Generated on 2019-10-18 15:55 GMT / http://hdl.handle.net/2027/umn.31951002762790j
Public Domain in the United States, Google-digitized / http://www.hathitrust.org/access_use#pd-us-google

Pseudarthrosen als unzulänglich, wenn die Unterkieferfragmente mehrere Zentimeter auseinanderstehen und nur durch einen Narbenzug miteinander verbunden sind. Die Kaumuskulatur, die an das hintere Fragment ansetzt, zieht letzteres stärker an, spannt die Narbe und hebelt die Prothese trotz der Klammerbefestigung aus ihrer ursprünglichen Lage heraus. Schwieriger gestalten sich noch die Verhältnisse in denjenigen Fällen, bei denen der aufsteigende Ast des Unterkiefers vollständig fehlt, oder wenn die Pseudarthrose retromolar gelegen ist. Der aufsteigende Ast wird durch die Kaumuskulatur nach aufwärts und medialwärts verschoben und überträgt seine Bewegungen durch einen elastischen Narbenstrang auf das Fragment des Unterkieferkörpers. Wenn die Zahl der Stützpfeiler ausreichend ist, erhalten wir noch die besten Resultate mit einer festaufzementierten Brücke.

Im Jahre 1915 demonstrierte ich im Verein österr. Zahnärzte in Wien und der Ärztesitzung in der Stiftskaserne eine neue Art der Befestigung von orthopädischen Prothesen mittels Verankerung in den drei Hauptebenen, in vertikaler, horizontaler und sagittaler Richtung, welche mir in einem Falle von Resektion des halben Unterkiefers mit Entfernung des Kiefergelenkes bei Tuberkulose des Unterkiefers einen vorzüglichen Halt für die orthopädische Prothese lieferte, trotzdem der halbe Unterkieferkörper ersetzt werden mußte; die Befestigung mußte dabei in der Mittellinie stattfinden (Fig. 1) und das zurückbleibende Kieferfragment eine kontinuierliche Zahnreihe aufweisen. Die im Kiefer zurückgebliebenen Zähne wurden mit Goldkronen versehen, welche untereinander verlötet wurden. An die so hergestellte Brücke *A* wurde an den mittleren Schneidezahn $\overline{|1}$ ein horizontal verlaufender Doppelschieber *d* in transversaler Richtung angelötet, das ist in der Richtung des Alveolarfortsatzes, lingual hingegen ein vertikal verlaufendes Röhrchen *a*. Der Defekt wurde durch einen abnehmbaren Kautschukblock mit den fehlenden Zähnen ersetzt *(B)*. An denselben wurde an seiner medialen Kante unterhalb der beiden Schneidezähne ein ebenfalls transversal und horizontal verlaufender Schieber angebracht, welcher zwischen die beiden Schenkel des Doppelschiebers *d* exakt hineinpaßte. Doppelschieber und Schieber enthielten einen in sagittaler Richtung verlaufenden Kanal von viereckigem Querschnitt, durch welchen ein vierkantiger Stift *C* als Riegel hindurchgesteckt wurde und der eine Dislokation in vertikaler und transversaler Richtung verhinderte. Außerdem war parallel zum Röhrchen *a* bei *A* an der lingualen Fläche des $\overline{2|}$ ein zweites Röhrchen *b* angelötet, dessen Lumen sich als ein breiter Kanal in den Kautschukblock fortsetzte und zur Aufnahme der Klammer *D* diente. Der Klammerschenkel b_1 war doppelt so lang wie der Schenkel a_1; verschob sich leicht nach aufwärts im Röhrchen *a* bis zur Höhe des Klammerschenkels a_1, ein weiteres Herausschieben wurde durch die knopfartige Verdickung am unteren Ende des Klammerschenkels b_1 verhindert. Nach dem Einsetzen des Kautschukblockes *B* und Verriegelung desselben mittels des Querstiftes *C* wurde der Schenkel *a* der Klammer *D* in das Röhrchen *a* hineingeschoben, wodurch die Prothese mit der Brücke völlig starr verankert und zu einem einheitlichen Stück vereinigt worden ist. Damit der Schieber *C* nicht beim

Generated on 2019-10-18 15:55 GMT / http://hdl.handle.net/2027/umn.31951002762790j
Public Domain in the United States, Google-digitized / http://www.hathitrust.org/access_use#pd-us-google
Digitized by Google
Original from UNIVERSITY OF MINNESOTA

Herausnehmen verloren ginge, wurde er in diesem Falle mit einem Kettchen an die Prothese befestigt. Sowohl das Doppelgeschiebe bei *A* als auch das Schiebersystem bei *B* wurde nach der bekannten Gußmethode hergestellt, wobei bei *B* gleichzeitig auch die Kästchen zur Aufnahme der Porzellanzähne $\overline{1 \text{ u. } 2|}$ und eine Delle für den horizontalen Abschnitt der Klammer *D* modelliert worden sind. Die Röhrchen *a* und *b* wurden aus Goldblech gezogen und angelötet. Die Klammer *D* wurde aus drei einzelnen Teilen hergestellt und die drei Schenkel rechtwinklig zueinander verlötet, um auf diese

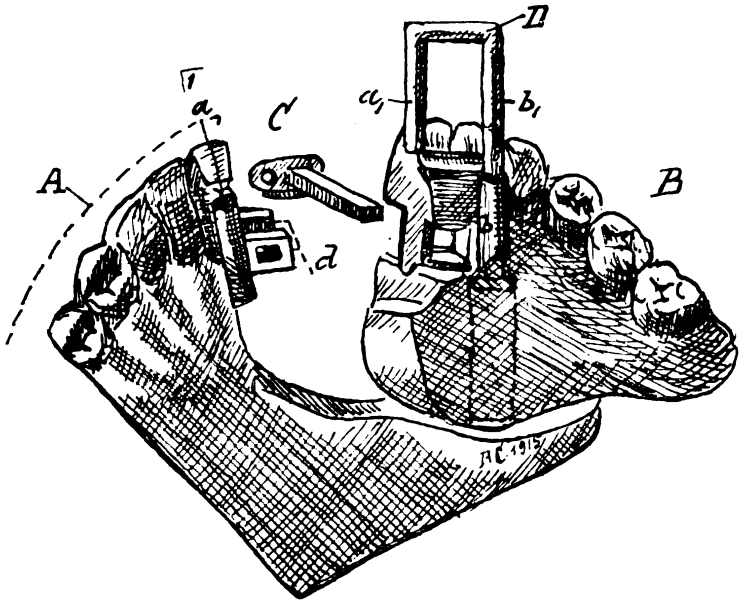

Fig. 1

Orthopädische Prothese zum Ersatz des rechten Unterkiefers nach halbseitiger Unterkieferresektion mit Einschluß des Unterkiefergelenkes, Ansicht von der lingualen Seite, nach Cieszyński.

A festsitzende Brücke. An $\overline{|1}$ ist transversal ein zweiarmiges Geschiebe *d* angelötet und lingual ein vertikal verlaufendes Röhrchen *a*.

B Kautschukblock mit der Zahnreihe $\overline{6-1|}$ zum Ersatz des resezierten Unterkiefers. Unterhalb von $\overline{1|}$ und $\overline{2|}$ ist ein Schieber angebracht, der zwischen die beiden Arme des Geschiebes *d* bei *A* hereinpaßt. Lingualwärts ist ein vertikales Röhrchen *b* angebracht, parallel zum Röhrchen *a* bei *A*.

C Vierkantiger Stift, zum Verschluß des Geschiebesystems bei *A* und *B*.

D Verschiebliche Klammer. Der Klammerarm a_1 wird nach dem Einsetzen der Prothese in das Röhrchen *a* bei *A* hereingeschoben.

Weise eine größere Stabilität zu erzielen. Das Schiebersystem erhielt zwei kräftige Metallschwänze, die in den Kautschukblock eingelassen worden sind.

Der Erfolg war ein ausgezeichneter, die Prothese saß unverrückbar fest. Der einzige Nachteil liegt in der Schwierigkeit der Herstellung des Verankerungssystems, welche äußerste Genauigkeit erfordert. Die Kettenbefestigung des Stiftes kann noch durch die später beschriebene Querstiftverankerung ersetzt werden ⟨Fig. 5, Verankerung für $\overline{|5}$⟩.

In dem ersten Halbjahr des Jahres 1920 wandte ich in drei Fällen von **orthopädischen unteren Prothesen** eine andere Konstruktion von Schieber-

Digitized by Google
Original from UNIVERSITY OF MINNESOTA
Generated on 2019-10-18 15:55 GMT / http://hdl.handle.net/2027/umn.31951002762790j
Public Domain in the United States, Google-digitized / http://www.hathitrust.org/access_use#pd-us-google

verankerung an, indem ich gleichzeitig die hebelnde Kraft des Narbenzuges zur Fixation der Prothese verwandte. Wenngleich dieses Prinzip im ersten Augenblick paradox klingt, erweist es sich in der Praxis durchführbar (Fig. 2 u. 3).

Diese Befestigungsmethode beruht darin, daß an zwei Zähnen, die möglichst weit voneinander abstehen, vorspringende, an ihrer äußeren Kante verdickte Flügel angelötet werden, die als Schieber in entsprechende Geschiebe der abnehmbaren Prothese passen. Die relativ breite Fläche des Schiebersystems gewährleistet eine hinreichende Reibung bei jedem seitlichen und

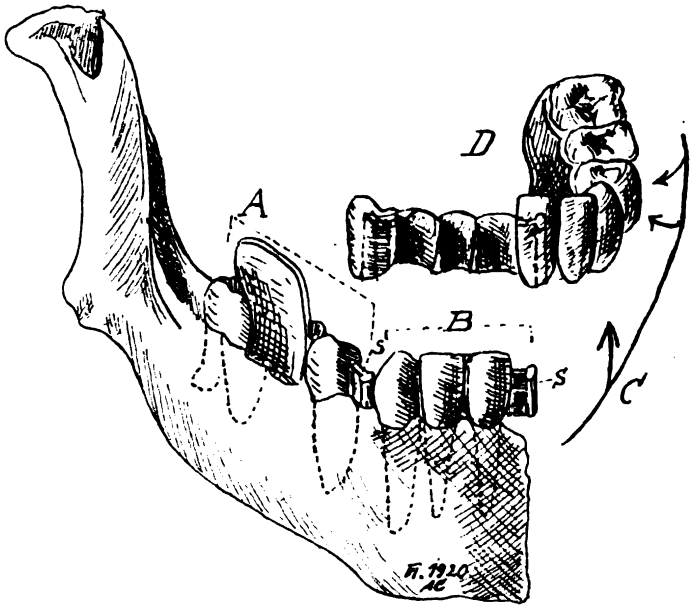

Fig. 2

Orthopädische Prothese zum Ersatz der linken Unterkieferhälfte nach Cieszyński.

A festsitzende Brücke befestigt auf $\overline{7}|$ und $\overline{5}|$. An die Brücke ist eine schiefe Ebene angelötet, an $\overline{5}|$ der Schieber *s* mit verdickter Kante.

B festsitzende Brücke, bestehend aus 3 miteinander verlöteten Vollkronen für $\overline{321}|$, bei $\overline{1}|$ ist der Schieber *s* angelötet, parallel zum Schieber *s* bei *A*.

C Schematische Darstellung des Narbendruckes.

D Orthopädische Prothese für die Zähne $\overline{4}|$ bis $|\overline{6}$. Beim $\overline{4}|$ ist das Geschiebe angebracht, welche das Negativ der Schiene *S* bei *A* darstellt. Ebenso ist im $|\overline{1}$ ein Geschiebe vorgesehen für *S* bei *B*.

schrägen Druck und verhindert dadurch ein Herausgleiten der Prothese, die als ein freier Hebelarm herausragt und dem Narbenzug ausgesetzt ist. Anstatt sich bei dem hebelnden Druck der Narbe zu lockern, verankert sich die Prothese um so fester und ist nur bei vertikalem Zug im Sinne des Verlaufes der völlig parallel gestellten Kantenachsen der Schienen zu entfernen. Da das Negativ der Schiene, das Geschiebe, nach der Gußmethode hergestellt ist, bleibt nur ein äußerst geringer Spielraum zurück und die Prothese sitzt beim Kauakt so fest wie eine festzementierte Brücke. Für die Nachtzeit und zum Zwecke der Reinigung kann die Prothese jedoch selbst vom Patienten leicht herausgenommen werden. Um die Lockerung der Stützpfeiler zu

Digitized by Google
Original from UNIVERSITY OF MINNESOTA
Generated on 2019-10-18 15:55 GMT / http://hdl.handle.net/2027/umn.31951002762790j
Public Domain in the United States, Google-digitized / http://www.hathitrust.org/access_use#pd-us-google

verringern, werden dieselben mit mehreren Nachbarzähnen zu einer festsitzenden Brücke vereinigt. Die Einzelheiten sind aus der Fig. 2 u. 3 zu ersehen. Zur Befestigung müssen jedoch immer mindestens zwei Schienen dienen, deren Kanten parallel zueinander verlaufen. Sie können im Verlaufe der Kurve des Alveolarfortsatzes oder auch schräg oder quer zu derselben gestellt werden. Letzteres käme eher bei Oberkieferresektionsprothesen in Frage. Wenn das zurückbleibende Kieferfragment eine ununterbrochene Zahnreihe enthält, sind wir gezwungen einen Zahn, einen Prämolaren oder Molaren zu opfern, um hier die zweite Schiene zu befestigen.

Diese Schieberverankerung erinnert an das von Ehrick e im Korrespondenzblatt für Zahnärzte 1921, Heft 1, angegebene Geschiebe für gewöhnlichen Plattenersatz, unterscheidet sich jedoch von dem System Ehrickes hierdurch, daß ich den Hauptwert nicht auf die Röhrchenkonstruktion, sondern auf die beiden herausragenden Schieber lege und mit dem Prinzip der Reibung rechne. Von der Konstruktion Ehrickes erhielt ich erst Kenntnis Anfang Juni d. J., da ich erst in dieser Zeit diese Zeitschrift zugeschickt erhielt, während meine Konstruktion bereits im Mai 1920, also ein Jahr zuvor, im Verein der Lemberger Zahnärzte demonstriert und im Heft 3 des Przegląd dentystyczny d. J. beschrieben worden ist. Eine im Prinzip analoge Konstruktion ist demnach selbständig und unabhängig von mir von Ehricke in der zahntechnischen Abteilung des Berliner Zahnärztlichen Institutes angefertigt worden, jedoch ist ihr Wert für orthopädische Prothesen von diesem Autor noch nicht erkannt worden. Ich muß daher die Priorität für diese Art der Verwendung und für die noch im folgenden beschriebenen Varianten für mich in Anspruch nehmen.

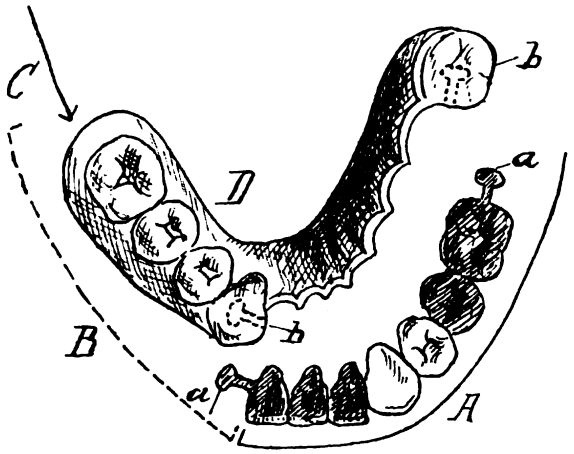

Fig. 3

Abnehmbare Orthopädische Prothese nach Resektion des rechten Unterkieferkörpers, von $\overline{8-2|}$, nach Cieszyński, Ansicht von oben.

A Fragment des zurückgebliebenen linken Unterkiefers mit der Zahnreihe $\overline{1|123456}$. Mit dem Pfeile *C* ist der abgetrennte, nach lingual dislozierte aufsteigende Unterkieferast bezeichnet, der durch eine elastische Narbe mit dem Fragment *A* in Verbindung steht. Im Fragment *A* wurden 3 Vollkronen für $\overline{1|12}$ zu einer Brücke verlötet, an die der Schieber *a* angelötet worden ist. Dem Schieber *a* entspricht ein Geschiebe in der Prothese *D*. Die Kronen auf $\overline{|5}$ und $\overline{|6}$ sind ebenfalls miteinander verlötet; an der distalen Seite der Molarenkrone ist der Schieber *a* angebracht, für den bei *D* im $\overline{|7}$ ein entsprechendes Geschiebe vorgesehen ist.

Was nun die Herstellung des Geschiebes anbetrifft, so verfährt man folgendermaßen: Aus $1^1/_4-1^1/_2$ mm starkem Platingoldblech oder für klinische Patienten aus Randolfmetall wird je nach Bedarf ein 4—6 mm breites Band zugeschnitten, an dessen Kante aus halbrundem Draht beiderseits eine Verstärkung angelötet wird, so daß der Querschnitt dieser Schiene etwa

Digitized by Google
Original from UNIVERSITY OF MINNESOTA
Generated on 2019-10-18 15:55 GMT / http://hdl.handle.net/2027/umn.31951002762790j
Public Domain in the United States, Google-digitized / http://www.hathitrust.org/access_use#pd-us-google

dem Querschnitt einer Eisenbahnschiene ähnelt. Von dieser Bandschiene schneidet man je nach der Höhe des Stützpfeilers ein entsprechendes Stück ab und hinterläßt nur einen Spielraum von ca. $1^1/_2$ mm als Kaufläche, welche gleichzeitig mit dem Geschiebe, d. i. mit dem Negativ der Schiene gewöhnlich in Zahnform mit oder ohne Porzellanfront nach der Gußmethode hergestellt wird. Je höher die Schiene ist, desto größer ist der Halt der Prothese. Je mehr Zähne zu einem Ganzen mit dem Stützpfeiler durch Kronen oder Stiftzähne verkoppelt werden, desto länger kann die Ausladung der Schiene gewählt werden. Die Schiene mit der Kantenverstärkung kann auch gegossen werden, indem man sich das Modell derselben in Wachs vorher herstellt. Die Blechstärke der Krone des Stützpfeilers muß 0,3—0,35 mm stark und die Verlötung der Schiene mit der Krone äußerst exakt sein, damit nicht etwa infolge der Belastung die Wand der Goldkrone oder die Schiene von der Krone abreißt. Es ist vorteilhaft, namentlich im Unterkiefer, die ganze Prothese zugleich mit dem Geschiebe in einem Stücke aus Metall zu gießen, man erspart sich dabei viel Zeit. Soll dagegen die Prothese in Kautschuk hergestellt werden, so muß jedes Geschiebe mit einem entsprechenden Schwanz zur Befestigung in dem Kautschuk durch Guß einzeln hergestellt werden. Ob man dazu Gold, Aluminium oder Magnalium verwendet, ist gleichgültig, weil ja das Metall an sich keinen Einfluß auf die Konstruktion hat. Sollte sich das Geschiebe mit der Zeit ausarbeiten und etwas lockern, so kann es leicht durch gelinden Zangendruck oder Zusammenschlagen mit einem kleinen Hammer verengt werden. Werden Porzellanzähne als Fassaden an der Front befestigt, so muß man selbstverständlich ein Stentskissen bei dieser Manipulation vorlegen, wie wir es ja auch beim Vernieten der Zähne tun, um die Porzellanzähne vor Bruch zu schützen.

Fig. 2 und 3 zeigen zwei Resektionsprothesen für den Unterkiefer, welche vorzüglich ihren Zweck erfüllen. In dem in Fig. 3 dargestellten Falle (eine 30jährige Patientin bei der vor sieben Jahren $^2/_3$ des Unterkieferkörpers mit Ausnahme des aufsteigenden Astes wegen Sarcom entfernt worden ist) sind bereits früher alle möglichen Systeme der Befestigung ohne Erfolg versucht worden. Die Patientin blieb deshalb sieben Jahre ohne untere Prothese.

Die Dauer der Funktionsfähigkeit der Prothese hängt natürlich von dem Bestande der Stützpfeiler ab. Je länger der belastete, frei herausragende Schenkel der Prothese ist, desto größer die Beanspruchung der überbrückten Stützpfeiler. Über die mathematische Berechnung der Belastung nach der Methode Wustrow[1] wird demnächst in einem speziellen Artikel mein Assistent, Herr Dr. Szafran, berichten.

Ist bei Pseudarthrosen und Unterkieferdefekten nur eine geringe Zahl von Stützpfeilern vorhanden, so ist frühzeitig an den Ersatz des fehlenden Unterkiefers durch Knochentransplantation zu denken, um dem Kranken, bevor die Stützpfeiler sich lockern, eine solide Basis zu schaffen. Jeder Fall ist individuell zu behandeln; es lassen sich daher hierbei keine allgemein geltenden

[1] Paul Wustrow: Physikalische Grundlagen der zahnärztlichen Platten und Brückenprothesen, ihre Unerläßlichkeiten und ihre Möglichkeiten. Bd. I, Berlin 1919 bei Meusser.

Digitized by Google
Original from UNIVERSITY OF MINNESOTA
Generated on 2019-10-18 15:55 GMT / http://hdl.handle.net/2027/umn.31951002762790j
Public Domain in the United States, Google-digitized / http://www.hathitrust.org/access_use#pd-us-google

Regeln aufstellen. Die Prothesen mit Schieberverankerung werden auch bei Knochentransplantationen vorzüglich ihre Aufgabe erfüllen. Es empfiehlt sich der besseren Fixierung halber noch eine Stiftverankerung transversal zum Alveolarbogen für diese beizufügen, wie diese auch in Fig. 5, 6 und 7 angegeben ist.

Die Schieberverankerung läßt sich ebenfalls vorteilhaft bei **Oberkieferresektionsprothesen** anwenden, wobei ihre Vorteile noch durch gewisse Modifikationen erhöht werden. Die Art ihrer Verwendung ist aus Fig. 4—7 und der hierzu gehörigen Beschreibung an Hand eines klinischen Falles ersichtlich.

Beim Patienten K., 37 Jahre alt, wurden wegen eines Epithelioms in der hiesigen chirurgischen Universitäts-Klinik von Prof. Dr. Schramm beide Oberkiefer entfernt unter Zurücklassung eines schmalen Restes des Alveolarfortsatzes vom 1. u. 2. Molaren links und der infraorbitalen knöchernen Bodenlamellen. Die Prothese konnte demnach nur an letzteren und an den beiden zurückgelassenen Molaren ihren Halt finden.

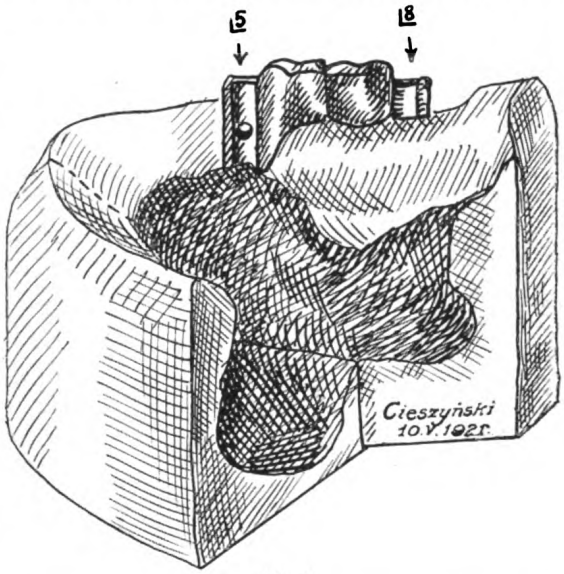

Fig. 4

Gipsmodell nach einem Abdruck nach beiderseitiger Oberkieferresektion infolge Epithelioms, unter Zurücklassung eines schmalen Stumpfes des linken Alveolarfortsatzes mit dem 1. u. 2. Molaren (|6 u. 7). Zur Herstellung der Prothese ist das Modell in der Mittellinie durchsägt worden, gestrichelte Linie - - - -, rechtsseitig ebenfalls in transversaler Richtung. Der rückwärtige Teil des Modells des rechten Oberkiefers ist auf der Figur nicht gezeichnet, um Einsicht in die Höhle zu gewähren. Auf |6 u. 7 sind als Brücke zwei Vollkronen aufgesetzt, mit Schiebern für |5 und |8. Im Schieber für |5 befindet sich ein Kanal, durch welchen der Verschlußstift auf dem Plättchen *a*, Fig. 5, durchgesteckt wird.

Zwei Wochen nach der Operation wurde in einer Sitzung ein möglichst genauer Abdruck von der Höhle beider Oberkiefer, nach dem von mir geübten und eingeführten Verfahren (Kombination von Wachs- und Gips-Abdruck) genommen, nachdem beide Molaren mit zwei starken, untereinander verlöteten Kronen versehen worden sind, von denen der erste Molar eine nach mesial, der zweite eine nach distal vorspringende vertikale Schiene trug (Fig. 4). Das Gipsmodell wurde im größten Durchmesser der Höhle sagittal und auf der rechten Seite auch transversal durchsägt, um einen bequemen Zugang beim Ausmodellieren der Prothese in Wachs zu erhalten (Fig. 4).

Nach diesem Abdruck wurde die Oberkieferresektionsprothese in zwei Teilen hergestellt, da dieselbe in einem Stück nicht eingeführt werden konnte. Der obere Teil der Prothese bildete die Basis und bestand aus einem Hohlkörper aus Kautschuk, welcher an der rechten infraorbitalen Bodenlamelle

Digitized by Google
Original from UNIVERSITY OF MINNESOTA
Generated on 2019-10-18 15:55 GMT / http://hdl.handle.net/2027/umn.31951002762790j
Public Domain in the United States, Google-digitized / http://www.hathitrust.org/access_use#pd-us-google

und dem kleinen Reste des Alveolarfortsatzes links oben seine Stütze fand und mittels des Geschiebes im ⌊5 und ⌊8 an Ort und Stelle verankert wurde ⟨Fig. 5⟩. Da von seiten der abpräparierten Gesichtsmuskulatur beiderseits nach unten zu ein sehr starker Druck bestand, wurde mittels Querstiftverriegelung in ⌊5 ⟨Fig. 5 u. 6⟩ das Heruntergleiten der Oberkieferbasis verhindert.

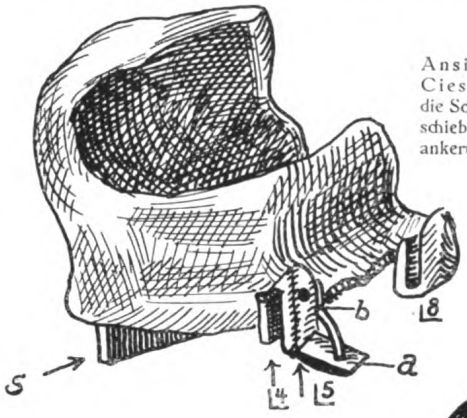

Fig. 5
Ansicht der Oberkieferresektionsprothese nach Cieszyński, von links vorn. Auf der Gaumenseite ist die Schiene *S* eingelassen, siehe auch Fig. 6. Im ⌊8 ist das Geschiebe sichtbar; bei ⌊5 der Schieber für ⌊4 und die Stiftverankerung *a b*, die mittels eines Scharniers auf der Kaufläche des ⌊5 befestigt ist.

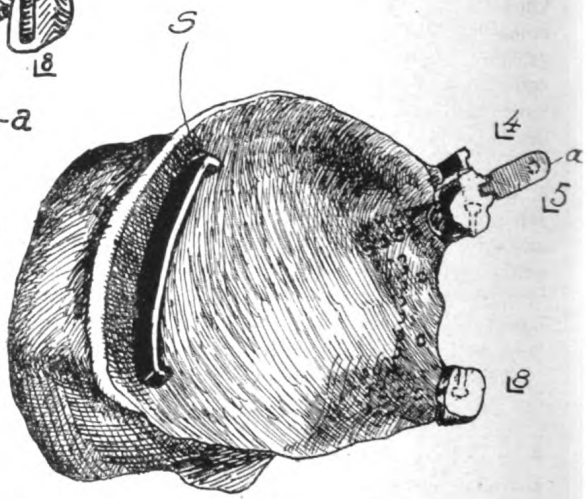

Fig. 6
Ansicht der Oberkieferresektionsprothese, nach Cieszyński, von der Gaumenseite. *S* Schiene; im ⌊8 ist das Geschiebe angebracht, punktiert, im ⌊5 ist das Geschiebe für ⌊6, die Schiene für ⌊4 und das Plättchen *a* für die Stiftverankerung sichtbar.

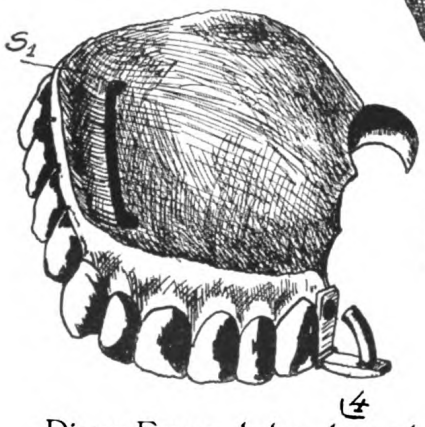

Fig. 7
Zahnprothese mit Gaumenplatte für die Oberkieferresektionsprothese, gesehen von der Gaumenseite. S_1 Rinne ⟨= Geschiebe⟩ für die Schiene *S*. Beim ⌊4 Stiftverankerung.

Dieser Ersatz deckte demnach den Oberkieferdefekt mit Ausnahme des weichen Gaumens, welcher vom Chirurgen zurückgelassen worden ist, und mit Ausnahme der oberen Zahnreihe.

Letztere wurde durch eine einfache obere Prothese ersetzt, welche rechterseits an einer 2,5 cm breiten, längs dem Alveolarfortsatze verlaufenden ca. 1 cm hohen Schieberverankerung *S* und an einer analog dem zweiten Prämolar gebauten Schieber- und Stiftverankerung im ersten Prämolaren ihren Halt fand.

Digitized by Google
Original from UNIVERSITY OF MINNESOTA
Generated on 2019-10-18 15:55 GMT / http://hdl.handle.net/2027/umn.31951002762790j
Public Domain in the United States, Google-digitized / http://www.hathitrust.org/access_use#pd-us-google

DER GANG DER TECHNISCHEN HERSTELLUNG DER OBERKIEFERRESEKTIONSPROTHESE:

A. Anfertigung der Goldbrücke für |6 u. |7 mit vorspringenden parallelen Schienen (Fig. 4).

B. Abdruck vom Defekt nach Cieszyński. Von der Höhle wurde, weil sie unter sich gehende Stellen hatte, bis zur Höhe des Alveolarfortsatzes aus zwei Teilen im Modellierwachs Abdruck genommen, wobei das Wachs mit den Fingern in die Höhle hineingepreßt wurde. (In komplizierten Fällen wird der Abdruck in Wachs in drei Teilen genommen, wobei zunächst die beiden seitlichen Teile abgedrückt, abgekühlt und mit Führungsfurchen medial versehen werden, wonach der mittlere Teil als Keil mit Wachs ausgefüllt wird.) Nach Abkühlung dieser Wachsabdrücke im Munde wurden beide Teile herausgenommen, unter der Wasserleitung noch stärker abgekühlt und Orientierungsfurchen auf der nach dem Gaumen zu liegenden Fläche angebracht und letztere mit Vaselin eingerieben. Hierauf wurden die Wachsabdrücke wiederum in den Mund eingelegt und mittels Gips Abdruck von dem Alveolarfortsatze mit der Goldbrücke und der Wachsbasis genommen. Nach Entfernung des Gipsabdruckes wurde wiederum der im Munde zurückgebliebene Wachsabdruck mit einem Wasserstrahl stark abgekühlt, hierauf aus dem Defekt entfernt und auf den Gipsabdruck aufgesetzt. In demselben wurde ebenfalls die Goldbrücke montiert. Nach dem Ausgießen des Gipsmodells wurde letzteres in sagittaler Richtung in der Nähe der Mittellinie durchsägt und der die rechte Oberkieferhöhle enthaltende Teil noch in transversaler Richtung (Fig. 4) durchschnitten.

C. Herstellung des Oberkiefergerüstes als Kautschukschale. 1. Die unter sich gehenden Teile am Modell, ebenso die empfindlichen Partien der Schleimhaut wurden im Gipsmodell bezeichnet und nach Herstellung einer $1^1/_2$ mm starken Wachsschale ausgeschnitten. An Stelle der stärksten Belastung wurden auf der Innenseite des Hohlkörpers verstärkende Leisten in Wachs angebracht. In der Höhe des Alveolarfortsatzes, etwa der Basis der Nasenhöhle entsprechend, wurde ein verstärkender Wachsring an die bereits hergestellte Schale anmodelliert unter Freilassung des Gaumendaches.

Dieses Oberkiefergerüst wurde in Kautschuk vulkanisiert und anprobiert. Im Munde des Patienten wurde der Kautschukrand des Alveolarfortsatzes nach Bedarf mit Wachs erhöht, um die Kurve desselben und die notwendige Höhe zu markieren. Es wurde so viel Raum zwischen dieser Oberkieferbasis und der unteren Zahnreihe gelassen, wieviel der künstliche Zahnersatz, der als zweiter Teil der Prothese hergestellt werden sollte, ausmachen sollte.

2. Herstellung des Geschiebes für |5 u. |8. Fig. 5 u. 6. Ausmodellieren des zweiten Prämolaren links oben und des Weisheitszahnes als Geschiebe auf den vorspringenden Schienen auf der Goldbrücke. Beide Zähne wurden miteinander lingualwärts verbunden und die Verbindungsleiste mit Ausläufern als Halt für den Kautschuk versehen. Im zweiten Prämolaren wurde die Querstiftverriegelung vorbereitet, wobei der Stift als Ausschnitt eines Kreises vom Radius *a b* beweglich im Scharnier *a* als Zentrum auf einem 0,6 mm starken Plättchen bei *b* angelötet wurde. Für den Stift *a b* wurde eine im Sinne des Kreisausschnittes verlaufende Bohrung (also ebenfalls vom Radius *a b*) durchgehend durch das Wachs und den Schieber der Goldbrücke angelegt. In der Nähe der Kaufläche des in Wachs modellierten Prämolaren wurde bei *a* das Scharnier und mesial die Schiene für |4 anmodelliert. Das Geschiebesystem für |5 u. |8 wurde nun aus Randolfmetall nach der Gußmethode hergestellt.

3. Nun folgte das Ausmodellieren des Gaumendaches in Wachs, wobei das Geschieb für |5 u. |8 in dasselbe eingelassen wurde.

4. Für die rechte Seite wurde nun die breite Fixierungsschiene *S* hergestellt, $2^1/_2$ cm lang, 2 mm stark, 12 mm hoch mit Verdickungen an der mesialen und distalen Kante. Anstatt verstärkte Leisten beiderseits anzulöten, kann man, ohne die Konstruktion zu beeinträchtigen, den verdickenden Wulst nur auf der einen Seite auflöten. Die Schiene wurde nun entsprechend der Krümmung des Alveolarfortsatzes gebogen, mit Metallschwänzen versehen, welche noch vier nach der Höhle zu vorspringende Stifte hatten, um einer Ver-

Digitized by Google
Original from UNIVERSITY OF MINNESOTA
Generated on 2019-10-18 15:55 GMT / http://hdl.handle.net/2027/umn.31951002762790j
Public Domain in the United States, Google-digitized / http://www.hathitrust.org/access_use#pd-us-google

schiebung der Schiene beim Stopfen des Kautschuks vorzubeugen. Vermittels dieser vorragenden Stifte sollte die Schiene in der Cüvette an Ort und Stelle fixiert werden. Nach diesen Vorbereitungen wurde die Schiene ca. 8 mm vom Rande in der Gegend des Molaren und Prämolaren in das Wachs eingelassen. Man achtete darauf, daß die Kauflächе der Schiene etwa 3 mm unter der Artikulationskurve zu liegen und daß die Kanten der Schiene parallel zu der Kante der für den 1. Prämolaren vorbereiteten Schiene zu stehen kamen. Das Ganze wurde nun im Munde anprobiert, wobei speziell auf den Verlauf der langen Schiene *S* zur unteren Zahnreihe geachtet wurde.

5. Hierauf wurde das Gaumendach der Oberkieferbasis nach der bekannten Methode in Kautschuk hergestellt.

6. Nach Ausarbeitung derselben wurde dieselbe wieder anprobiert und mit derselben ein Gipsabdruck für die weitere Arbeit genommen. Vom Unterkiefer wurde mit Stentsmasse Abdruck genommen.

D. Herstellung des Zahnersatzes und dessen Befestigung (Fig. 7)[1].

1. Bißschablone und Fixieren der Artikulation.

2. Herstellung der Stiftverankerung für |4 geschah analog der Herstellung der Stiftverankerung für den zweiten Prämolaren. Das Geschiebe für die breite Schiene rechterseits wurde aus Magnalium gegossen, wobei gleichzeitig die Schwänze für die Kautschukbefestigung in entsprechender Höhe vorgesehen worden sind.

3. Um eine Verschiebung des Geschiebesystems rechts im Kautschuk zu vermeiden, wurde ein Holzspan passend in das Geschiebe rechts aus einem Fournier gleichsam als Führungsschiene in Holz ausgeschnitten, wobei er etwa 1 cm breit aus dem Geschiebe hinausragte, um später in Gips in der Cüvette seinen Halt zu finden. Außerdem wurde eine Schiene aus Metall zum gleichen Zwecke für das Geschiebesystem für den ersten Prämolaren links vorbereitet.

4. Die Fertigstellung der Zahnprothese in Kautschuk geschah nun auf die übliche Weise unter Verwendung der bereits für beide Seiten vorbereiteten Geschiebe.

Der auf diese Weise hergestellte Ersatz saß im Munde nach Verriegelung mit den Stiften bei |4 und |5 wie festgemauert. Die Lebensdauer der Prothese ist natürlich abhängig vom Bestande des |6 und |7. Letztere sind allerdings sehr beansprucht durch die Schwere der Prothese (sie wog zusammen 56 g[2]), durch den schräg nach unten zu sich fortsetzenden Narbendruck der Weichteile und durch die in transversaler Richtung erfolgende Kaubewegung, während der vertikale Kaudruck durch den Rest des Alveolarfortsatzes und die infraorbitale Knochenlamelle hauptsächlich aufgenommen wird. Ein in den Mund eingeführter hölzerner Spatel wurde bei geschlossener Zahnreihe stark fixiert. Die Sprache war klar, weichere Speisen konnten gut vom Patienten gekaut werden. Die Prothese selbst konnte vom Patienten, sogar ohne Benutzung des Spiegels, leicht herausgenommen und wieder eingesetzt werden.

Die Schieberverankerung kann auch für **gewöhnliche Platten und für abnehmbare Brücken** Verwendung finden. Durch dieses System sind wir in die Lage versetzt, auch für diejenigen Fälle einen Brückenersatz herzustellen, bei denen wir früher nur mit einem Plattenersatz auskommen konnten. Dadurch, daß wir größere Brückenarbeiten mit einer schmalen Basis versehen

[1] Die Befestigung des Zahnersatzes an die Oberkieferbasis in Kautschuk kann auch vorteilhaft anstatt durch Schieberverankerung durch vier Rauhesche Gummisauger ersetzt werden, wie ich dies bereits vor drei Jahren in einem ähnlichen Falle durchgeführt habe. Die Schieberverankerung vereinigt jedoch die Oberkieferbasis mit dem Ersatzstück nach der Querstiftverriegelung zu einem unzertrennlichen Ganzen.

[2] Die Goldbrücke 3 g, die Oberkieferbasis 33 g, der Zahnersatz 20 g.

Digitized by Google Original from UNIVERSITY OF MINNESOTA
Generated on 2019-10-18 15:55 GMT / http://hdl.handle.net/2027/umn.31951002762790j
Public Domain in the United States, Google-digitized / http://www.hathitrust.org/access_use#pd-us-google

und dieselben abnehmbar gestalten, können wir auch mit einer geringen Anzahl von Stützpfeilern auskommen, da wir die gesamte Belastung des Kaudruckes nicht nur auf die Stützpfeiler, sondern auch auf den Alveolarrand verlegen können (Fig. 8).

Ganz besonders gute Dienste leistet uns diese Konstruktion bei atrophischem Alveolarrand im Unterkiefer, wenn die Umschlagsfalte nahe am Alveolarrand ansetzt und aus diesem Grunde nur eine sehr schmale Basis gewählt werden muß, um nicht Decubitus an der Umschlagsfalte zu erzeugen. Dadurch, daß das Unterstück auf den Schieber gleichsam aufgehängt und die Kaufläche des Geschiebes das Unterstück am Herunter-

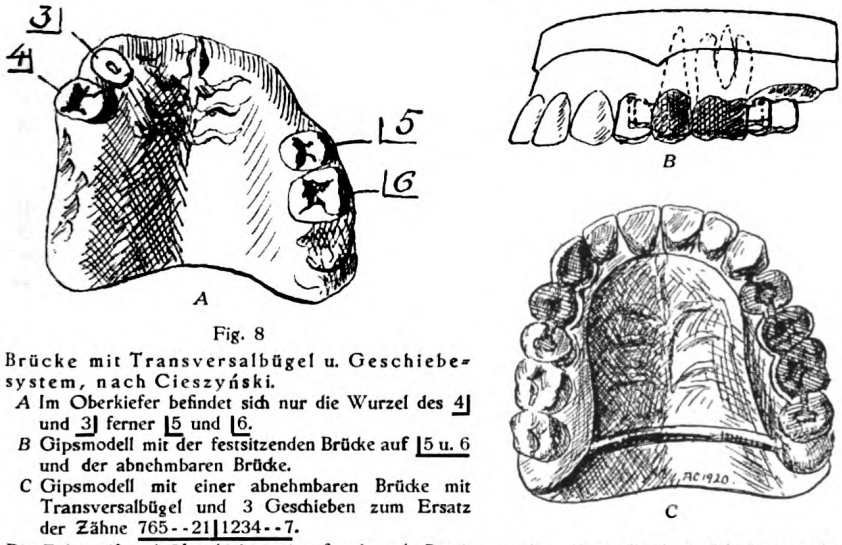

Fig. 8

Brücke mit Transversalbügel u. Geschiebesystem, nach Cieszyński.

A Im Oberkiefer befindet sich nur die Wurzel des 4 und 3 ferner 5 und 6.

B Gipsmodell mit der festsitzenden Brücke auf 5 u. 6 und der abnehmbaren Brücke.

C Gipsmodell mit einer abnehmbaren Brücke mit Transversalbügel und 3 Geschieben zum Ersatz der Zähne 765--21|1234--7.

Die Zähne 4 und 3 erhielten eine festsitzende Brücke, an dem 4 ist distal ein Schieber angelötet. Linkerseits ist 5 und 6 mit Vollkronen versehen, die miteinander verlötet als festsitzende Brücke aufgesetzt sind. Mesial vom 5 und distal vom 6 sind Schieber vorgesehen worden.

gleiten beim Kauen verhindert, wird der schmale Alveolarrand vor allzustarker Belastung geschützt, wenngleich allerdings die Stützpfeiler eine größere Arbeit leisten müssen. Bis dahin hat man sich in diesen Fällen bei unteren Prothesen mit Bandklammerbefestigung dadurch zu helfen gesucht, daß man möglichst an den hintersten Pfeiler eine auf die Kaufläche auflagernde Zunge von der Bandklammer vorspringen ließ, um auf diese Weise das allzustarke Heruntergleiten des Unterstückes beim Kauen zu verhindern. Bekanntlich gibt diese Art der Befestigung bei der Bandklammer bereits nach kurzer Zeit nach, und die Zunge der Klammer, auch wenn sie mit Lot verstärkt worden ist, muß von Zeit zu Zeit mit der Zange nachgebogen worden. Das Schiebersystem, das mit der Gußmethode hergestellt wird, ist bei weitem stabiler und führt diesen Nachteil nicht mit sich.

Digitized by Google
Original from UNIVERSITY OF MINNESOTA
Generated on 2019-10-18 15:55 GMT / http://hdl.handle.net/2027/umn.31951002762790j
Public Domain in the United States, Google-digitized / http://www.hathitrust.org/access_use#pd-us-google

DIE GRENZEN DER FESTSITZENDEN BRÜCKEN-ARBEITEN[1]

VON

PROF. DR. C. FRITSCH, FRANKFURT/M.

Zweifelsohne ist das Ideal eines Zahnersatzes die festsitzende Brückenarbeit, denn ihre Vorzüge gegenüber jeglichen anderen Ersatzes, sei es der abnehmbaren Brückenarbeiten, die wir nach Schroeder am zweckmäßigsten als Plattenbrücken bezeichnen, oder sei es den Plattenprothesen selbst, liegen klar zutage.

1. Der Kaudruck wird, wie bei den natürlichen Zähnen, auf den Kiefer nicht auf die Weichteile des Mundes verlegt.
2. wird dadurch und durch die feste Verbindung der sämtlichen Brückenteile eine sehr große leistungsfähige Kaufläche geschaffen.
3. Der feste unverrückbare Sitz der Brückenarbeit verhütet die bei anderem Ersatz durch die fortwährenden scheuernden Bewegungen unausbleibliche Schädigungen und Abnützungen der eigenen Zähne, die von Platten, Klammern usw. berührt werden.
4. All die Nachteile des Plattenersatzes, wie Störung der Sprache, Beeinträchtigung der Geschmacksempfindung, evtl. schädliche Reizung der Schleimhaut werden vermieden.

Trotz dieser Vorteile ist dennoch größte Vorsicht bei der Indikationsstellung der festen Brückenarbeiten geboten, damit dieser an und für sich ideale Zahnersatz in nicht noch größeren Mißkredit gerät, wie er schon bei einem großen Teil unserer Klientel geraten ist, da die immerhin heutzutage ziemlich kostspieligen Arbeiten nicht den an sie gestellten Anforderungen entsprochen haben.

Ich habe mir daher die Aufgabe gestellt, zu versuchen, gewisse Richtlinien für die Indikationsstellung der festsitzenden Brückenarbeiten festzulegen, bin mir aber dabei bewußt, daß selbstverständlich in der Praxis gewisse Konzessionen zu machen sind, aber man soll sich doch immer bewußt sein, wenn man von allgemeinen anerkannten Regeln abweicht, und vor allem muß man seine Patienten auf die daraus entstehenden Folgen aufmerksam machen.

[1] Vortrag gehalten im Niederrheinischen Verein in Essen, bzw. Hessen-Nassauer-Tagung in Marburg.

Generated on 2019-10-18 15:55 GMT / http://hdl.handle.net/2027/umn.31951002762790j
Public Domain in the United States, Google-digitized / http://www.hathitrust.org/access_use#pd-us-google
Digitized by Google
Original from UNIVERSITY OF MINNESOTA

Um letztere klar überschauen zu können, ist es zweckmäßig, bei jeder Indikationsfrage zu verfahren, wie es Trost in seinen Grundzügen über die Kronen- und Brückenarbeiten dargelegt hat, indem er fordert, zunächst eine genaue Anamnese und einen exakten Status präsens aufzunehmen, bezugnehmend auf Alter, Gesundheitszustand und die sozialen Verhältnisse.

Sodann sind exakte Modelle anzufertigen und dieselben in richtige Artikulation zu bringen, um dann an Hand dieser Modelle alle Verhältnisse prüfen zu können, denn da müssen wir unbedingt Riechelmann beistimmen, daß bei allen technischen Arbeiten viel zu wenig das Gebiß als funktionelles Ganzes betrachtet wird. Nur so sind wir in der Lage, eine absolut richtige Artikulation wiederherzustellen, was, wie wir noch sehen werden, für einen Dauererfolg der festen Brücken unbedingtes Erfordernis ist. Erst dann können wir uns die geeigneten Stützpfeiler aussuchen und somit an die eigentliche Konstruktionsfrage der Brücke herantreten.

Dafür möchte ich als allgemeine Richtlinien vier Punkte angeben:

1. die Beschaffenheit der Pfeiler,
2. Stellung der Pfeiler,
3. die Spannweite und die damit im Zusammenhang stehende Belastung durch den Kaudruck,
4. die Konstruktion der Zwischenstücke.

1. Was die Beschaffenheit der Pfeiler anbelangt, so haben wir ja wenig Kriterien, um ihre relative Widerstandskraft zu ermessen, und wir können nur aus dem anatomischen Bau einerseits und den Anhaltspunkten aus der Anamnese und dem Status präsens andererseits unter Zuhilfenahme eines Röntgenbildes gewisse Schlüsse ziehen, aber Positives über die evtl. auszuhaltende Belastung nicht aussagen, und es muß immerhin noch in das Ermessen des einzelnen Praktikers gestellt bleiben, ob er dem oder jenem Stützpfeiler die evtl. Belastung glaubt zumuten zu können. Aber was die Befestigungsart des einzelnen Stützpfeilers anbelangt, so können wir doch von einem allgemein anerkannten Gesetze der Gleichwertigkeit sprechen, indem wir die einzelnen Hilfsmittel in drei Gruppen einteilen.

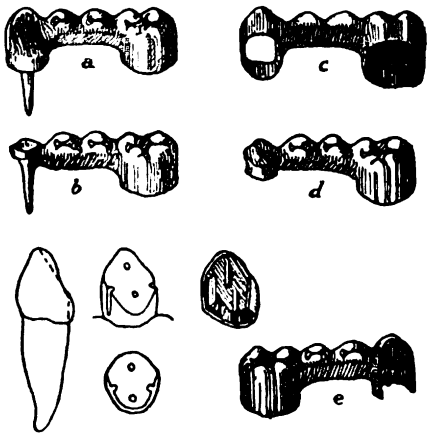

Fig. 1

1. Kronen, Richmondkronen,
2. die Ranksche Halbkappe, Carmichael-Kronen, Stiftinlay,
3. Fensterkronen, Halbkappen, Ringinlay und Inlay.

Dies Gesetz der Gleichwertigkeit der Stützpfeiler sollen einzelne Fälle näher erläutern.

Digitized by Google
Original from UNIVERSITY OF MINNESOTA
Generated on 2019-10-18 15:55 GMT / http://hdl.handle.net/2027/umn.31951002762790j
Public Domain in the United States, Google-digitized / http://www.hathitrust.org/access_use#pd-us-google

Fig. 1. Verlust der beiden oberen Prämolaren links, ein in der Praxis sehr häufig vorkommender Fall. Zweifelsohne ist die in Fig. 1*a* dargestellte Lösung mit Verwendung einer Richmondkrone auf ⌊3 und Vollkrone auf ⌊6 als Stützpfeiler die zweckmäßigste Lösung; denn hier haben wir eine volle Gleichwertigkeit der Stützpfeiler. Man stößt aber in der Praxis auf gewisse Schwierigkeiten, da nicht jeder Patient sich einen kräftigen und gesunden Eckzahn entkronen läßt, und es wird aus diesem Grunde die in Fig. 1*b* dargestellte Lösung gefunden, indem auf ⌊3 ein Stiftinlay angebracht wird. Solange dasselbe noch gut verankert ist, mag in bezug auf die Gleichwertigkeit der Stützpfeiler zu der hinteren Krone kein Einwand erhoben werden, jedoch sind zwei Momente zu beachten, nämlich

1. daß bei nicht sehr günstigem Bau des Eckzahnes eine bedeutende Schwächung seiner Krone durch das Stiftinlay bedingt wird, und so leicht späterhin eine Fraktur eintreten kann,
2. läßt sich es nicht ganz vermeiden, daß gelegentlich Verfärbungen des Eckzahnes durch die Devitalisation eintreten, wenn auch Faulhaber und Neumann in ihrem kürzlich erschienenen Werke, „Das Röntgenbild als diagnostisches Hilfsmittel" anführen, daß dies nur auf eine nicht exakte Behandlung zurückzuführen sei, indem entweder nicht alle Reste der Kronenpulpa entfernt seien, oder der Kanal vor der Wurzelfüllung nicht absolut sauber war. Diesen Erfahrungen kann ich nicht ganz beistimmen, denn mitunter treten trotz peinlichster Gewissenhaftigkeit spätere Verfärbungen auf.

Aus diesem Grunde wohl, und um überhaupt die Devitalisation zu vermeiden, haben viele Praktiker die in Fig. 1*c* dargestellte Lösung beschritten, indem sie über ⌊3 eine Fensterkrone setzten. Hier haben wir nun zweifelsohne einen technischen Fehler, da die Fensterkrone gegenüber der Molarenkrone einen ungleichwertigen Stützpfeiler darstellt und durch die Eigenbewegung der Zähne ein frühzeitiges Lockern der Fensterkrone eintritt, was dann den großen Nachteil hat, daß der Molar mit seiner Vollkrone überlastet wird und meist dann für eine spätere erweiterte Brückenkonstruktion nicht mehr als vollwertiger Stützpfeiler anzusprechen ist. Ganz abgesehen davon kann man über den Wert einer Fensterkrone sehr geteilter Meinung sein. Ich muß Rank ganz entschieden recht geben, wenn er sie im allgemeinen verwirft, da sie nicht nur in den meisten Fällen das erste Erfordernis unserer Kronenarbeiten, den absoluten Randschluß am Zahnhals erfüllt, sondern auch der sekundären Karies Vorschub leistet und vor allem ästhetisch durch die Auflagerung des Goldes ungünstig wirkt. Nur in ganz seltenen Fällen im Unterkiefer, wo der anatomische Bau mancher Eckzähne vielleicht ein günstigeres Resultat erzielen läßt, möge sie Verwendung finden, ist aber auch da, wie wir noch hören werden, heutzutage durch die Ranksche Halbkappe überholt. Nur einer Methode von Fensterkronen bei Brückenarbeiten

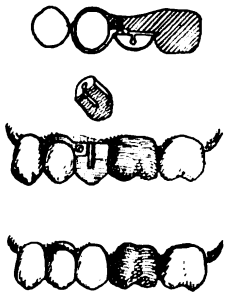

Fig. 2

Digitized by Google
Original from UNIVERSITY OF MINNESOTA
Generated on 2019-10-18 15:55 GMT / http://hdl.handle.net/2027/umn.31951002762790j
Public Domain in the United States, Google-digitized / http://www.hathitrust.org/access_use#pd-us-google

möchte ich noch Erwähnung tun, da sie in manchen Fällen gute Dienste zu leisten vermag, wie Fig. 2 darstellt. Es handelt sich hier um eine verschraubbare Fensterkrone, die meines Wissens in Amerika angewandt wurde und die ich durch den Kollegen Albrecht kennen lernte. Nach Rank ist sie von Araki und Leger-Dorez angegeben und gestattet einen exakten Randschluß am Zahnhals zu erreichen, da die palatinale und mesio-distale Fläche des Prämolaren erst richtig beschliffen wird und der bukkal angelötete Bügel sekundär festgeschraubt werden kann.

Noch unglücklicher als die Fensterkrone ist die Konstruktion einer Brücke für vorliegenden Fall mit einem einfachen Inlay auf dem $\underline{|3}$ als Stützpfeiler, denn es ist technisch ganz undenkbar, dasselbe so zu verankern, daß es gegenüber der Vollkrone einen gleichwertigen Stützpfeiler wird, und so reißt es sich immer nach verhältnismäßig kurzer Zeit los und es tritt sekundäre Karies einerseits und Überlastung des Molaren andererseits auf. Die Verwendung solcher Inlays ist meiner Ansicht nach nur dann gestattet, wenn man der Eigenbewegung der Zähne Rechnung trägt und wie Fig. 3 zeigt als Auflageinlay konstruiert, wo allerdings, wie wir später sehen werden, keine allzu große Spannweite und sonstige Belastungdruckverhältnisse vorliegen dürfen. In solchen Fällen mögen auch mal Ringinlay (Fig. 3*a*), hauptsächlich im jugendlichen Alter, indiziert sein, da man dann nicht die Zähne zu devitalisieren braucht, worauf wir noch näher zu sprechen kommen werden.

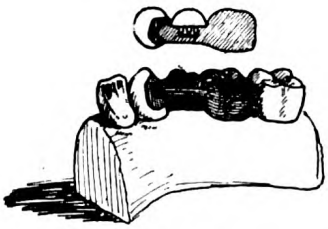

Fig. 3

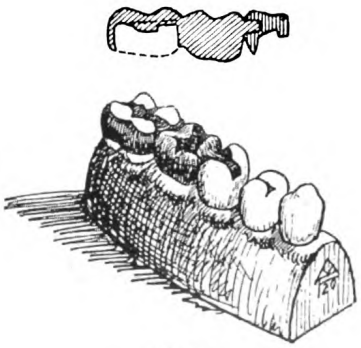

Fig. 3*a*

Als idealste Lösung sehe ich für obigen Brückenfall die folgende Konstruktion an, indem wir, wie Fig. 1*e* zeigt, als vorderen Stützpfeiler zu dem Molaren die Ranksche Halbkappe verwerten. In ihr haben wir, wie Rank mit Recht betont, einen fast vollwertigen Stützpfeiler gegenüber der Molarenvollkrone, und wenn man alle die Regeln, die Rank in seiner Broschüre „Die Halbkappe und ihre Bedeutung beim Verschluß von Zahnlücken", verfolgt, die er in äußerst anschaulicher und klarer Weise gegeben hat, so ist jeder Praktiker in die Lage gesetzt, diese Arbeiten exakt und gewissenhaft auszuführen. Nur muß natürlich auch hierbei seinen Vorschriften in der Indikationsstellung Folge geleistet und vor allem immer von der Rankschen Krone aus die Parallelität der Pfeiler eingerichtet werden. — Soviel über die Beschaffenheit der Pfeiler! Als zweites Moment käme 2. die Stellung der Pfeiler.

Zweifelsohne lassen sich da ganz bedeutende Divergenzen durch kräftiges Beschleifen ausgleichen, was allerdings zur Voraussetzung hat, daß die Stützpfeiler devitalisiert werden müssen, und damit komme ich zur Devitalisationsfrage im allgemeinen.

Digitized by Google
Original from UNIVERSITY OF MINNESOTA
Generated on 2019-10-18 15:55 GMT / http://hdl.handle.net/2027/umn.31951002762790j
Public Domain in the United States, Google-digitized / http://www.hathitrust.org/access_use#pd-us-google

Früher stand ich auf dem Standpunkte, daß man, solange die Präparation des Stumpfes nicht notleidet, die Pulpa erhalten könnte, und Schroeder empfahl ja auch dann eine Imprägnierung des Stumpfes mit Argentum nitricum unter Verwendung seiner Zelluloidkapseln, die mit Guttapercha aufgesetzt wurden. Heute warnt Schroeder vor der Verwendung dieses Mittels, da in vielen Fällen eine Nekrose der Pulpa eintrat und wenn ich auch nicht der Ansicht Hauptmeyers ganz beipflichten kann, daß durch Überkronen eines Zahnes immer die Pulpa absterben müsse, weil er seiner Gewebeatmung beraubt sei, so halte ich es dennoch für zweckmäßig, bei Brückenarbeiten den radikalen Standpunkt der Devitalisation einzuschlagen, sei es nun, daß mittels Injektion die Pulpa entfernt wird oder nach Kauterisation. Letztere Methode ziehe ich vor und bei ersterem warne ich davor, in der ersten Sitzung dann gleich eine Wurzelfüllung zu legen, da man sonst leicht Periodontalreizungen erlebt. Dieser radikale Standpunkt erleichtert uns wesentlich die technische Ausführung einer jeden Brückenkonstruktion und man ist,

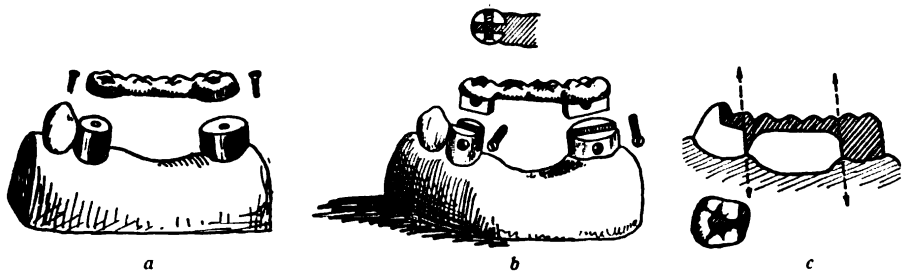

Fig. 4

wie gesagt, dadurch meist in der Lage, bedeutende Divergenzen der Stützpfeiler auszugleichen. Ist dies trotzdem technisch nicht möglich, so kommen meiner Ansicht nach vor allem die Trostschen Arbeiten in Betracht, die Fig. 4 zeigen. Bei 4*a* sehen wir noch eine falsche unzweckmäßige Methode der verschraubbaren Brücke, da so der Schraube, wie Trost mit Recht sagt, eine viel zu große Belastung zugemutet wird, und wir, wie Fig. 4*b* zeigt, dieselbe nur anwenden dürfen, nachdem sie völlig durch die eigentliche Brückenkonstruktion entlastet ist. In Fig. 4*c* sehen wir wiederum eine Konstruktion nach Trost, wo die Divergenz durch ein zweckmäßig konstruiertes stark verankertes Inlay ausgeglichen ist. Der Nachteil liegt hier nur darin, daß die Wände des Stützpfeilers stark geschwächt sind, und so gelegentlich wegbrechen können, wie mir das in mehreren Fällen passiert ist. Jedenfalls kann aber immer durch eine zweckmäßige Konstruktion der Brücke (verschraubbar) die Divergenz der Pfeiler ausgeglichen werden.

Der dritte Punkt, die Spannweite und die damit in Zusammenhang stehende Belastung durch den Kaudruck, ist wohl das schwierigste Kapitel, da wir hier trotz mancher Arbeit noch nicht eine absolut sichere wissenschaftliche Grundlage haben.

Wustrow hat den Versuch gemacht, in seiner Arbeit über „Die physikalischen Grundlagen der zahnärztlichen Platten- und Brückenprothesen" den

Digitized by Google
Original from UNIVERSITY OF MINNESOTA
Generated on 2019-10-18 15:55 GMT / http://hdl.handle.net/2027/umn.31951002762790j
Public Domain in the United States, Google-digitized / http://www.hathitrust.org/access_use#pd-us-google

Belastungsdruck eines Zahnes rechnerisch festzulegen. Aber leider sind seine Ausführungen, wie Riechelmann schon in seiner Arbeit betont, von falschen Voraussetzungen ausgegangen, da er vor allem die Hebelgesetze außer acht ließ. Man muß wohl Riechelmann recht geben, wenn wir heute von einem praktischen und einem absoluten Kaudruck sprechen, und wir ja eigentlich nur mit ersterem zu rechnen haben. Näher auf diese interessanten Fragen im Rahmen dieses Vortrages einzugehen würde mich zu weit führen, und ich will nur wieder an Hand von einigen Beispielen das Prinzipielle näher erläutern.

Was die Spannweite anbelangt, so ist vor allem vor jeder Extensionsbrücke, sei es auch eine Molarenkrone mit Anhänger, zu warnen. Ich bin mir wohl bewußt, daß solche Arbeiten häufig auch mit gutem Erfolge in der Praxis angefertigt werden. Aber wir müssen uns nur die Hebelgesetze vor Augen führen, wie dies Riechelmann in seinem „Beitrag zur systematischen Prothetik" klar dargelegt hat, und dann ist zweifelsohne bei jeder Extensionsbrücke Vorsicht am Platze. Es ist jedenfalls zweckmäßig in vielen Fällen von vornherein durch Einbeziehung eines weiteren Stützpfeilers nach hinten den Hebelarm zu entlasten. Anders liegen die Verhältnisse bei Verwertung von zwei Stützpfeilern. Hier können wir, solange es nicht in den Bogenbereich des Kiefers fällt, immerhin bei sonst kräftigen Stützpfeilern über zwei auch drei Zwischenglieder hinweg die Brücke konstruieren. Fig. 5 zeigt den Fall, wo der Verlust von drei Zähnen $\overline{|567}$ eingetreten ist. Als Stützpfeiler wurden $\overline{|3}$ und $\overline{|4}$ durch Vollkronen gegenseitig und $\overline{|8}$ mit einer Vollkrone versehen. Hier sehe ich, nebenbei bemerkt, eine Indikation für nahtlos gezogene Vollkronen auf dem Eckzahn gegeben und haben auch die vorderen Stützpfeiler den Belastungsdruck ausgehalten, nur der hintere Stützpfeiler war ihm nicht gewachsen und es stellten sich nach Verlauf des ersten Vierteljahres Beschwerden ein. Da $\overline{|8}$ nicht devitalisiert war, glaubte ich anfänglich diesen schleichenden Schmerz, über den der Patient klagte, auf eine Irritation der Pulpa zurückführen zu müssen, trepanierte und machte Wurzelbehandlung. Zunächst trat auch eine Besserung ein, aber in ganz kurzer Zeit wieder eine Verschlechterung, die mir anzeigte, daß doch der $\overline{|8}$ überlastet war, so daß ich zu einer abnehmbaren Brückenkonstruktion schritt, wo durch einen breit aufsitzenden Sattel das Kiefertegment mittragen konnte. Es ist aus diesem Falle klar zu ersehen, daß man nicht ohne weiteres Schlüsse für die Belastung eines Stützpfeilers ziehen kann; denn beispielsweise nach den Wustrowschen Berechnungen wäre diese Brückenkonstruktion ohne weiteres zu-

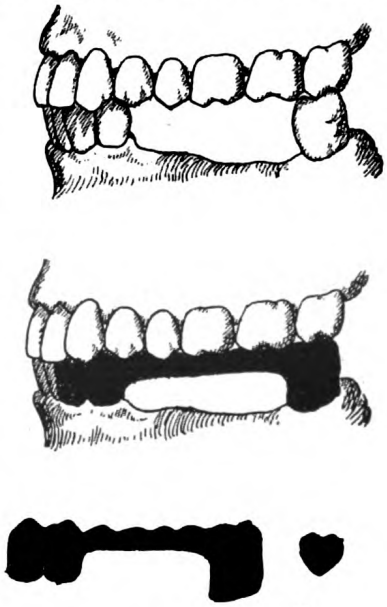

Fig. 5

Generated on 2019-10-18 16:01 GMT / http://hdl.handle.net/2027/umn.31951002762790j
Public Domain in the United States, Google-digitized / http://www.hathitrust.org/access_use#pd-us-google
Digitized by Google
Original from UNIVERSITY OF MINNESOTA

lässig gewesen, da die Belastung der Brückenpfeiler sich nicht zu einer Höhe erhoben, die das Doppelte der urnatürlichen Belastung der Brückenpfeiler überstieg.

Fig. 6 zeigt noch einige Fälle von Spannweiten und Belastungen, die der Schroederschen Arbeit über Brücken im Sonderheft Walkhoff entnommen sind. 6*a*, als Stützpfeiler zwei kleine Schneidezähne. Eine derartige Brückenkonstruktion ist, wie Schroeder betont, immer zu verwerfen, falls nicht sehr günstige Bißverhältnisse, Vorbiß, vorliegen. Ganz undenkbar ist der feste Brückenersatz bei Verlust der Schneidezähne von Eckzahn zu Eckzahn, Fig. 6*b* falls nicht nach hinten genügende Verankerung durch Einbeziehung der Prämolaren resp. Molaren geschaffen wird. Ebenso unzweckmäßig ist 6*c*, da wir hier in den Bogenbereich des Kiefers kommen, und selbst wenn man nach hinten weiter verankern kann, indem man noch einen Molaren hineinbezieht, so ist der vordere Schneidezahn stets einem zu großen Belastungsdruck ausgesetzt. Zweckmäßiger ist dann schon wieder die Konstruktion 6*d*, zumal, wenn wir noch vorn oder hinten je einen Stützpfeiler einbeziehen können. Gegen 6*e* als voller obere Brücke mit diesen vier kräftigen Stützpfeilern ist natürlich bei sonstiger sachgemäßer Konstruktion kein Einwand zu machen, und hier ist vor allem zu betonen, daß für die richtige normale Artikulation Sorge getragen wird. Nur dann werden wir Dauererfolge bei unseren Arbeiten sehen, und es wurde in der Diskussion in Essen mit Recht betont, daß wir unbedingt bei großen Brückenarbeiten starke gegossene Kronendeckel verwenden sollen, damit man in der Lage ist, nach gewissen Zeiten durch neues Einartikulieren der normalen Abrasio einen Ausgleich zu geben, damit dann nicht später die Brücke überlastet wird.

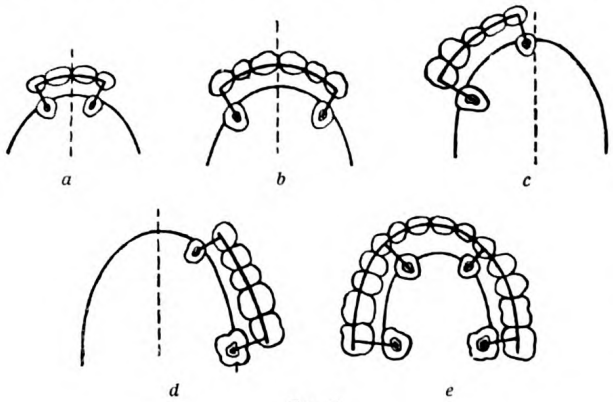

Fig. 6

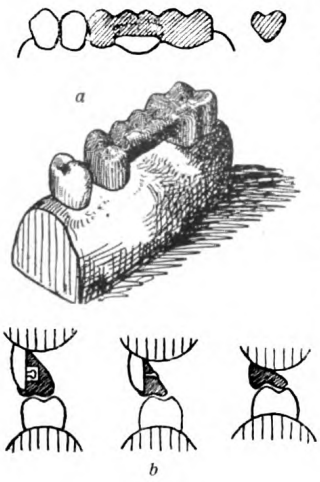

Fig. 7

Als letzter Punkt ist noch einiges über die Konstruktion der Zwischenstücke zu sagen. Hier muß meiner Ansicht nach unbedingt der hygienische Standpunkt im Vordergrunde stehen, damit eine festsitzende Brücke stets sauber zu halten ist. Das Ideal dafür in dieser Beziehung stellt zweifelsohne

Digitized by Google
Original from UNIVERSITY OF MINNESOTA
Generated on 2019-10-18 16:01 GMT / http://hdl.handle.net/2027/umn.31951002762790j
Public Domain in the United States, Google-digitized / http://www.hathitrust.org/access_use#pd-us-google

die spülbare Brückenarbeit dar, die, wie Schröder jetzt lehrt, am zweckmäßigsten in der Weise, wie es Fig. 7*a* zeigt, hergestellt wird. Selbstverständlich ist ihre Anwendung eng begrenzt aus ästhetischen wie physiologischen Gründen, denn nur im Unterkiefer ist sie eigentlich und da auch wieder nur im Backenzahnbereich zweckmäßig. In allen anderen Fällen müssen wir auf den Kiefer aufliegende Konstruktionen wählen, aber es muß Vorsorge getroffen werden, daß sie nur im schmalsten Streifen anliegt, wie dies Fig. 7*b* zeigt, wo dann je nach den Bißverhältnissen die Kästchenmethode, die Nietmethode oder der reine Goldguß in Anwendung kommen wird. Im Frontzahnbereich ist bei richtigen Bißverhältnissen und bei richtiger Verarbeitung meiner Ansicht nach auch die Verwendung der Steele-Facette zulässig, wenngleich ich auch zugeben muß, daß die heutigen Fabrikate den Anforderungen nicht mehr entsprechen. Aber ihre leichte Auswechselbarkeit einerseits und ihr günstiges ästhetisches Aussehen verbunden mit dem geringen Auftragen andererseits lassen sie sehr oft als zweckmäßig erscheinen.

Aus all dem Gesagten ersehen wir, daß den festsitzenden Brückenarbeiten bei richtiger Indikationsstellung doch verhältnismäßig enge Grenzen gezogen sind, und daß es in vielen Fällen viel zweckmäßiger ist, von vornherein von ihnen Abstand zu nehmen und an ihrer Stelle, solange der Patient es sich pekuniär leisten kann, abnehmbare Brückenarbeiten auszuführen, die insbesondere durch die Riechelmannschen Arbeiten einen vollkommenen Ausbau erfahren haben.

Generated on 2019-10-18 16:00 GMT / http://hdl.handle.net/2027/umn.31951002762790j
Public Domain in the United States, Google-digitized / http://www.hathitrust.org/access_use#pd-us-google
Digitized by Google
Original from UNIVERSITY OF MINNESOTA

DAS PROBLEM DER VERANKERUNG VON FRONTZAHNBRÜCKEN[1]

VON

DR. ARTHUR SIMON

LEITER DER BERLINER ZAHNÄRZTLICHEN POLIKLINIK

Als mit beginnender Kultur auch die Eitelkeit und der Schönheitssinn im Menschen erwachten, erwuchs ihm bald das Verständnis dafür, daß ein lückenloses Gebiß ein hervorstechendes Merkmal menschlicher Schönheit sei, und das Problem, verlorengegangene Vorderzähne auf irgendeine möglichst naturgetreue Weise zu ersetzen, beschäftigte schon früh erfindungsbegabte Köpfe. Material war leicht beschafft, man verwendete einfach ausgezogene Zähne von Leichen oder, wenn dieses aus religiösen Gründen verboten war, stutzte man Tierzähne zurecht oder schnitzte künstliche Zähne aus Holz, Knochen oder Elfenbein. Auch der Gedanke, diesen Ersatz an noch vorhandenen Zähnen zu befestigen, bot sich von selbst dar.

So nimmt es nicht wunder, daß Apparate, die im Prinzip und zum Teil auch in der Ausführung unseren modernen „Brückenarbeiten" gleichen, sich bereits bei den alten Ägyptern, Phöniziern, Griechen, Etruskern und Römern vorfinden. Literarische Dokumente und Altertumsfunde beweisen dieses. So zitiert — um nur einige Beispiele anzuführen — Deneffe eine Stelle aus Lucian, einem Zeitgenossen Galens (131—200 n. Chr. Geb.), wo er von einer alten Frau erzählt, welcher von ihrer einstigen Schönheit vier mit Golddraht befestigte Zähne im Munde verblieben waren. Martial (40—100 n. Chr. Geb.) berichtet von einem Zahnarzt Cascellius, daß er ebenso geschickt Zähne festzumachen als aussuziehen verstand. Einem Laelius ruft er zu: „Du schämst Dich nicht, Zähne und Haar zu kaufen." Von einer Ägle berichtet er: „Ihr zahnloser Mund war ausgeflickt mit Bein und Elfenbein."

Fig. 1 zeigt ein von Gaillardot in einer Begräbnisstätte von Sidon gefundenes Gebiß phönizischen Ursprungs. Die beiden Ersatzzähne sind durch einen von Eckzahn zu Eckzahn reichenden, mehrere Male um jeden Zahn geschlungenen Draht befestigt. Die Befestigung wird verstärkt durch vertikale um diesen horizontalen Draht gebundene Schlingen. Außerdem sind durch die

[1] Die vorliegende Arbeit ist zum Teil in dem kürzlich bei Hermann Meusser erschienenen Buch des Verfassers „Zahnärztliche Kronen- und Brückenarbeiten" verwertet.

Generated on 2019-10-18 16:00 GMT / http://hdl.handle.net/2027/umn.31951002762790j
Public Domain in the United States, Google-digitized / http://www.hathitrust.org/access_use#pd-us-google

Digitized by Google

Original from
UNIVERSITY OF MINNESOTA

beiden Ersatzzähne je zwei Löcher (in der Nähe der Schneidekante und des Zahnhalses) gebohrt, durch welche ein kunstvoll mehrmals horizontal und vertikal geschlungener Draht hindurchläuft. Vielleicht hat diese „Brücke" gleichzeitig als Stützapparar für die möglicherweise gelockerten vorhandenen Zähne gedient.

Guerini veröffentlicht die Reproduktion eines Ersatzstückes für die oberen mittleren Schneidezähne und den zweiten Bikuspis (Fig. 2 u. 3), welches in einem Grabe der etruskischen Nekropolis gefunden wurde und vor etwa 3000 Jahren hergestellt ist. Der Ersatz für den Bikuspis ist verlorengegangen. Der Ersatz für die beiden Schneidezähne bestand aus einem kunstvoll umgeformten Kälberzahn. Das Ganze stellt eine Kombination etwa 5 mm breiter Goldringe dar, welche die vorhandenen sowie die Ersatzzähne in der Mitte umfaßten und an welchen die Ersatzzähne außerdem durch diametral verlaufende Nietstifte befestigt sind.

Fig. 1

Fig. 2

Aus derselben Epoche stammt ein anderer nach dem gleichen Prinzip gebauter Apparat (Fig. 4): zwei Streifen Plattengold, durch vier Querstreifen miteinander verbunden, so daß fünf Kassetten entstehen, drei für die natürlichen Zähne, zwei für die Montur der künstlichen.

Noch mehr Beispiele von antiken Ersatzstücken anzuführen, wäre zwar für den Historiker interessant, hieße aber, das, worauf es in dieser Arbeit ankommt, nicht fördern, denn das Wesentliche in der Art der Verankerung ist bei all diesen Apparaten dasselbe: die Ligatur entweder in Form von Gold- oder Silberdrähten oder Hanf- oder Seide- oder Leinenfäden oder Roßhaaren oder in Form von mehr oder minder breiten Goldbändern.

Fig. 3

Daß mit derartig gestützten Prothesen kein nennenswerter Kaueffekt zu erzielen war, ist klar, war wohl auch kaum beabsichtigt. Wie schon aus der Tatsache, daß nur Vorderzahnprothesen gefunden worden sind, hervorgeht, diente das Ersatzstück (neben der gelegentlich gleichzeitigen Funktion als Stützapparat lockerer Zähne) nur dem kosmetischen Zweck der Ausfüllung störend wirkender Lücken, wobei sichtbares Gold — dem Geschmack selbst mancher heutigen Kreise entsprechend — häufig nicht als störend, ja vielleicht sogar als schön und prunkvoll empfunden sein dürfte.

Fig. 4

Das ganze Mittelalter lehnte sich wie in so vielen Dingen auch in dieser Beziehung an das Altertum an. Nach Seligmann empfiehlt der Breslauer Chirurg Purmann 1692 für den Ersatz von Vorderzähnen künstliche Zähne, aus Knochen oder Elfenbein geschnitzt, sowie die natürlichen Nachbarn zu durchlochen, durch die Ösen Silberdraht zu ziehen und mit einer Kneifzange so fest wie möglich zu binden. Ein neues Moment, nämlich das der Wieder-

Digitized by Google
Original from UNIVERSITY OF MINNESOTA
Generated on 2019-10-18 16:00 GMT / http://hdl.handle.net/2027/umn.31951002762790j
Public Domain in the United States, Google-digitized / http://www.hathitrust.org/access_use#pd-us-google

herstellung einer guten Sprache führt Dionis ‹um 1700› an: „La septième et dernière opération qu'on fait aux dents c'est d'en mettre d'artificielles à la place de celles qu'on a perdues. On allègue deux raisons pour autoriser cette pratique, la première est tirée de l'ornement qu'elles procurent, parce qu'il est vilain de voir une bouche mal garnie . . . et la seconde est établie sur la nécessité d'articuler la voix." Also auch bei ihm nichts davon, daß man künstliche Zähne zum Kauen benutzen soll oder kann. Erst Pfaff weist im Jahre 1756 auf den Wert der künstlichen Zähne für das Kauen hin. Die praktische Durchführung dieses physiologischen Prinzips, besonders in der Vorderzahnregion, wurde allerdings zum großen Teil erst dadurch

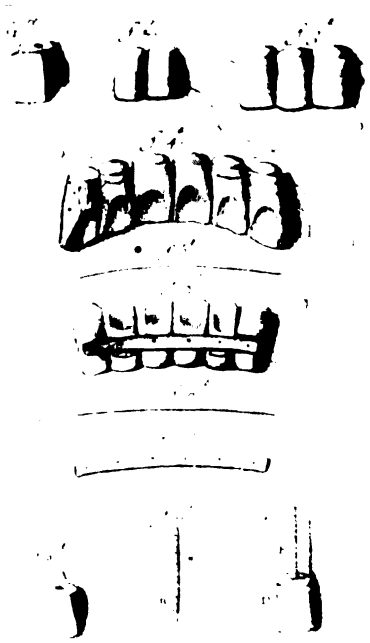

Fig. 5

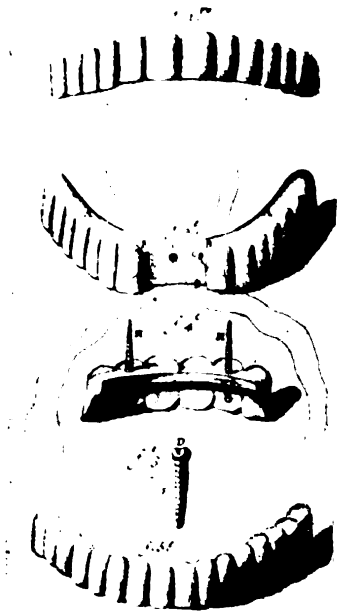

Fig. 6

ermöglicht, daß Fauchard, „der Vater der Zahnheilkunde", einige Jahre vorher die Zahl der bisher bekannten Befestigungsmittel, deren auch er sich in der Hauptsache bediente, um ein äußerst wichtiges bereicherte, das ist die Befestigung durch Stifte, die in vorhandene Wurzeln versenkt wurden ‹Fig. 5 u. 6›. Der obenerwähnte Pfaff ist auch der erste, welcher die Wichtigkeit des hygienischen Prinzips betont, indem er empfiehlt, die Schädlichkeit des Golddrahtes dadurch herabzumindern, daß man ihn plattschlägt.

Hier finden wir also die ersten zarten Andeutungen einer mehr ärztlichen und wissenschaftlichen Auffassung der bisher naiv handwerksmäßig betriebenen Zahnersatzkunst. Um machtvoll in dieser Richtung fortschreiten zu können, dazu fehlten vorläufig noch die Voraussetzungen. Sie wurden erst im nächsten, dem neunzehnten Jahrhundert geschaffen, als durch Erfindung

Digitized by Google Original from UNIVERSITY OF MINNESOTA
Generated on 2019-10-18 16:00 GMT / http://hdl.handle.net/2027/umn.31951002762790j
Public Domain in the United States, Google-digitized / http://www.hathitrust.org/access_use#pd-us-google

feindifferenzierter Apparate und neuartiger Untersuchungsmethoden der feinere Aufbau des menschlichen Körpers der Erforschung zugänglich wurde. Man lernte den Kauapparat als einen in seinem Aufbau naturnotwendig bedingten Teil eines wunderbar in sich ausgeglichenen Organkomplexes verstehen und begriff, daß eine wirklich organische Wiederherstellung entstandener Defekte nur unter Berücksichtigung der das Ganze beherrschenden Gesetze möglich sei. Dem Amerikaner Evans gebührt das Verdienst, im Jahre 1875 zu einer in diesem Sinne „modernen" Brückenbaukunst die ersten und wichtigsten Bausteine geliefert zu haben.

Die moderne Brückentechnik, um deren Ausbau sich seitdem zahlreiche Forscher rastlos bemüht haben, setzt es sich also zum Ziel, physiologisch wirkende Prothesen zu schaffen, d. h. Prothesen, welche die Funktion der verlorengegangenen Teile möglichst vollkommen wiederherstellen, ohne deswegen die zur Verankerung benutzten Zähne durch Überlastung oder Begünstigung von Kariesbildung zu schädigen. Mit dieser mechanisch-physiologischen und hygienischen Forderung ist in der Vorderzahngegend noch das kosmetische Prinzip in Einklang zu bringen. Das Problem der Verankerung von Frontzahnbrücken ist daher als besonders schwierig zu betrachten.

Der Mechanismus des Kauapparates beruht darauf, daß der etwa nach Art eines einarmigen Hebels beweglich mit dem Schädel verbundene Unterkiefer gegen den feststehenden Oberkiefer gepreßt oder seitlich verschoben wird. Die Kraft, mit welcher dieser Hebel wirkt ‹Kaukraft›, hat man mit Hilfe von „Gnathodynamometern" zu messen versucht. Black hat durch eine große Anzahl derartiger Messungen als untere Grenze einen Wert von 11 kg, als obere Grenze 125 kg und als Durchschnitt 77 kg festgestellt.

Diese Werte sind aber nicht als absolute aufzufassen, d. h. sie entsprechen nicht der Größe der möglichen Kraftleistung der Kaumuskulatur. Letztere festzustellen sind wir aus Gründen, auf welche hier nicht eingegangen werden soll, nicht imstande. Andrerseits haben wir auch gar kein praktisches Interesse daran, da der Patient sich hütet, für gewöhnlich die Kraft seiner Muskulatur voll auszunutzen; er paßt diese vielmehr der Härte des zu zerkleinernden Bissens an, wie er das ja auch mutatis mutandis bei allen übrigen Kraftleistungen zu tun gelernt hat ‹Muskelsinn›. Unterstützt wird dieser Muskelsinn durch die nervöse Funktion der Zahnwurzelhäute, die bei zu starker Belastung gequetscht und schmerzhaft irritiert werden und auf diese Weise dem Individuum vermitteln, welche Dosis von Belastung es seinen Zähnen zumuten darf. An dieser Variabilität der angewandten Kaukraft scheitert also bereits der Versuch, zahlenmäßige Unterlagen für die jeweilig notwendige Stärke der Verankerung unserer Prothesen zu gewinnen, ein Versuch, wie er z. B. von Wustrow in seinem Buch über „Physikalische Grundlagen der zahnärztlichen Platten- und Brückenprothese" unternommen worden ist. Immerhin besteht sicherlich eine gewisse Wechselbeziehung zwischen mehr oder minder stark entwickelter Kaumuskulatur und Bevorzugung mehr oder minder harter Nahrung. Man wird also Alter, Konstitution und

Digitized by Google
Original from UNIVERSITY OF MINNESOTA
Generated on 2019-10-18 16:01 GMT / http://hdl.handle.net/2027/umn.31951002762790j
Public Domain in the United States, Google-digitized / http://www.hathitrust.org/access_use#pd-us-google

Geschlecht des Patienten berücksichtigen müssen; auch hat der Praktiker Anhaltspunkte an dem Grad der Abkauung der Zähne.

Der durch diese Kaukraft beim Zusammenpressen der Kiefer auf die jeweils vom Biß getroffenen Zähne ausgewirkte Druck (Kaudruck) ist nun nicht an allen Stellen gleich groß, sondern schwillt an, je mehr wir uns dem Drehpunkt des Hebels (Condylen) nähern. Denn es ist nach einem einfachen physikalischen Gesetz die Kraftleistung an einem Hebel umgekehrt proportional zu der Länge des Hebelarms. Da der Hebelarm vom Zentrum des Kiefergelenks bis zum Weisheitszahn halb so lang ist wie vom Zentrum zu den Schneidezähnen, so ist beispielsweise bei gleichgesetzter Kaukraftgröße der Kaudruck auf die Schneidezähne halb so groß wie auf die Weisheitszähne (Eckermann). Die Verhältnisse für die übrigen Zähne lassen sich aus dieser Gleichung leicht berechnen. In diesem Abschwellen der Stärke des Kaudruckes nach hinten zu liegt offenbar ein günstiges Moment für die Verankerung von Frontzahnbrücken.

Wenn der Patient die Zahnreihen in Okklusionsstellung gegeneinanderpreßt, so verteilt sich unter normalen Bedingungen der Kaudruck auf alle Zähne in dem oben angegebenen Verhältnis; die Zähne entlasten sich gegenseitig. Dieser für die Belastung des einzelnen Zahnes günstigste Zustand wird aber aufgehoben, wenn die den Druck auffangende Fläche sich verkleinert, also bei Zahnverlust, ferner wenn der Patient anfängt Kaubewegungen zu machen, das Gebiß sich also im Stadium der Artikulation befindet. Dann lockert sich der Kontakt an einigen Stellen, und die jeweils vom Biß getroffenen Zähne erfahren eine um so stärkere Belastung. Das ist stets der Fall bei der ersten Phase der Abbeißbewegung. In welchem Maße diese gefährliche Druckkonzentration bei den übrigen Phasen der Kaubewegungen auftritt, das hängt wesentlich von der Art des Bisses ab, die wir vor uns haben.

Wir unterscheiden zwischen physiologischen und pathologischen Bißarten. Die physiologischen Bißarten können wir nach Schröder einteilen in

1. den orthognathen Biß,
2. den mesognathen Biß,
3. den graden Biß (Kopfbiß, Zangenbiß),
4. die physiologische Prognathie,
5. die physiologische Progenie.

Allen physiologischen Bißarten gemeinsam ist der elliptische Aufbau des oberen, der parabolische des unteren Zahnbogens, sowie die kurvenartige Anlage des Kauflächenkomplexes der Seitenzähne.

Der in Europa häufigste und daher auch von Schröder „normal" genannte Biß ist der orthognathe Biß. Er ist charakterisiert 1. durch das mehr oder minder starke Übergreifen der oberen über die unteren Frontzähne (Scherenbiß, Psalidontie), 2. durch die fast senkrechte Einstellung der Frontzähne und des sie tragenden Alveolarteils zur Kauflächenebene[1]), 3. durch gut ausgebildete Höcker und Fissuren der Backenzähne.

[1]) Unter Kauflächenebene verstehen wir nach Schröder eine Ebene, welche durch die distalen Wangenhöcker der zwei unteren Molaren und die Schneiden der unteren seitlichen Schneidezähne bestimmt ist.

Digitized by Google
Original from UNIVERSITY OF MINNESOTA
Generated on 2019-10-18 16:00 GMT / http://hdl.handle.net/2027/umn.31951002762790j
Public Domain in the United States, Google-digitized / http://www.hathitrust.org/access_use#pd-us-google

Beim geraden Biß treffen die Schneidekanten der Vorderzähne direkt aufeinander. Die Zähne sind senkrecht zur Kauebene in den Knochen eingepflanzt und stark abgekaut, so daß meist gar keine Differenzierung der Backenzahnkauflächen vorhanden ist. Der gerade Biß findet sich bei den Naturvölkern (Eskimos, Kelten). Wenn er bei Kulturvölkern auftritt, findet er sich meist bei kräftigen Männern mit breiter Schädel- und Gaumenbildung. Einen Übergang vom geraden zum orthognathen Biß stellt der mesognathe Biß dar, bei welchem die oberen Zähne bereits die Neigung zeigen, die unteren zu übergreifen. Die Schneidezähne sind nicht horizontal, sondern schräg abgeschliffen. Die an sich flachhöckrigen Seitenzähne mulden sich flach aus.

Die physiologische Prognathie, das schnauzenartige Gebiß der afrikanischen und australischen Neger ist gekennzeichnet durch schräg vorgebaute obere und untere Alveolarfortsätze und trotzdem beinahe „orthodontes" Aufeinandertreffen der Vorderzahnkronen; das wird durch eine Abknickung der Wurzel gegen die Krone ermöglicht.

Die physiologische Progenie unterscheidet sich von den bisher beschriebenen Bißarten insofern, als sie keine exakte in sich geschlossene Okklusion aufweist. „Der Unterkiefer tritt mehr oder weniger weit vor den Oberkiefer, so daß die untere Incisivi, von den oberen Zähnen nicht mehr begrenzt, diese vielmehr übergreifen, oft in so erheblichem Maße, daß die untere Zahnreihe gegen die obere um die Breite eines Molaren nach vorn verschoben ist." Physiologisch nennt Schröder diese Bißart deswegen, weil sie wenigstens bei mäßiger Ausbildung den anderen physiologischen Bißarten nicht allzusehr nachsteht und ferner, weil sie meist auf Vererbung beruht und auf diese Weise als auffallendes Charakteristikum ganzer Familien und Familiengruppen (Habsburger, schottländischer Adel), ja ganzer Völkerstämme (Friesen, nach Virchow) auftritt.

Von diesen Bißarten sind der gerade Biß, der mesognathe Biß und die physiologische Prognathie insofern als die vollkommensten anzusprechen, als bei ihnen die Zähne so angeordnet sind, daß bei allen Phasen der Kaubewegung (abgesehen von der ersten Phase der Abbeißbewegung) der größtmögliche Kontakt zwischen den beiden Zahnreihen gewahrt bleibt. Dem Maximum des funktionellen Effektes steht eine durch die Druckverteilung bewirkte minimale Beanspruchung der einzelnen Zähne gegenüber. Leider sind diese günstigen Voraussetzungen gerade für den in Europa vorherrschenden orthognathen Biß nicht oder jedenfalls nicht in dem Maße vorhanden wie bei den übrigen Bißarten. Relativ günstig liegen noch die Verhältnisse, wenn der Überbiß so schwach ist, daß er durch die Kompensationskurve überwunden werden kann. Es werden dann beim Vorschieben des Unterkiefers die Vorderzähne durch die im Kontakt bleibenden letzten Molaren entlastet (Fig. 7); bei der Seitwärtsverschiebung verteilt sich der Druck in der Weise, daß auf der Seite, nach welcher hin der Kiefer verschoben wird, die Eckzähne und die im Höckerbiß aufeinandertreffenden Molaren den Druck auffangen, während der Biß auf der anderen Seite von den sich berührenden oberen palatinalen und unteren bukkalen Molarenhöckern

Digitized by Google
Original from UNIVERSITY OF MINNESOTA
Generated on 2019-10-18 16:01 GMT / http://hdl.handle.net/2027/umn.31951002762790j
Public Domain in the United States, Google-digitized / http://www.hathitrust.org/access_use#pd-us-google

aufgefangen wird (Fig. 8). Meist aber ist der Überbiß bei den langgesichtigen modernen Europäern so stark, daß die Seitenzähne beim Vorwärtsbiß ganz (Fig. 9), bei der Seitwärtsdrehung des Unterkiefers zumindest auf der der Drehungsrichtung entgegengesetzten Seite völlig außer Kontakt geraten. Wir müssen auf die dadurch bedingte stärkere Belastung der Frontzähne bei der Verankerung unserer Brücken unbedingt Rücksicht nehmen. Mitunter bietet sich Gelegenheit, durch künstlich stärkere Ausgestaltung der Palatinalhöcker oberer Molaren mit Hilfe von Kronen und Inlays günstigere Verhältnisse zu schaffen.

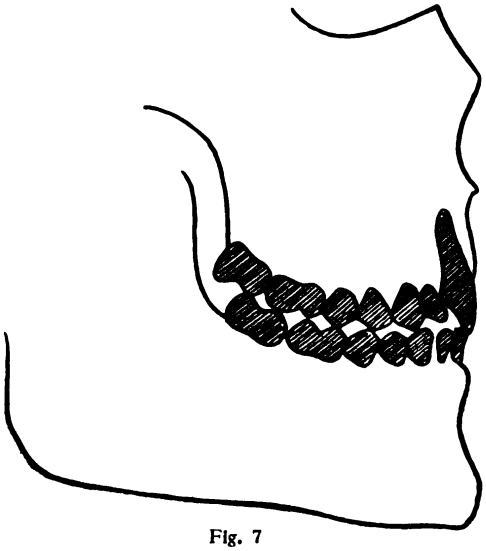

Fig. 7

Auf die mannigfaltigen durch Kieferverbildung und Stellungsanomalien der Zähne hervorgerufenen pathologischen Bißarten soll an dieser Stelle nicht eingegangen werden. Sie lassen sich im geeigneten Alter meist durch orthopädische Maßnahmen verbessern. Daß auch durch Zahnverlust die Bißart pathologisch verändert werden kann, ist bekannt. Besonders häufig ist der in Fig. 10 gezeigte Fall, in dem infolge fehlender Backenzähne eine starke Senkung des Bisses aufgetreten ist. Hier wird man versuchen, mit dem Ersatz der Backenzähne gleichzeitig eine neue, der Druckverteilung möglichst günstige Bißart zu schaffen.

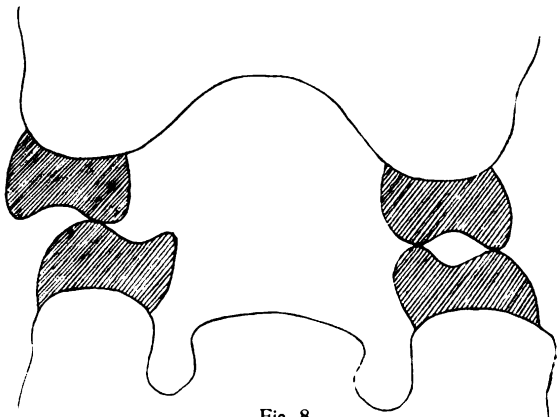

Fig. 8

Neben der Stärke des auf den einzelnen Zahn wirkenden Kaudruckes, die also von der Entfernung des Zahnes vom Kiefergelenk sowie von der Zahl der den Druck auffangenden Zähne abhängt, ist die Richtung zu beachten, in welcher der Druck die Zähne trifft. Entsprechend den drei Hauptbewegungen, welche der Unterkiefer beim Kauen beschreibt, nämlich der Öffnungs- und Schließungsbewegung, der Vor- und Rückwärtsbewegung und der Seitwärtsbewegung, kann man auch drei Hauptrichtungen unterscheiden: 1. die vertikale, 2. die sagittale und 3. die transversale. Doch werden von jeder Hauptrichtung stets auch die beiden anderen als Komponenten abgespalten. Das liegt teils an der Natur des sich strahlenartig fortpflanzenden Druckes, teils an der Beugung des Druckes durch den

Digitized by Google Original from UNIVERSITY OF MINNESOTA
Generated on 2019-10-18 16:00 GMT / http://hdl.handle.net/2027/umn.31951002762790j
Public Domain in the United States, Google-digitized / http://www.hathitrust.org/access_use#pd-us-google

keilartig wirkenden Bissen und die ebenfalls in schiefen Ebenen gegeneinander anwirkenden Zähne.

Das Zustandekommen des Kaudruckes wäre nun nicht denkbar, wenn nicht die Zähne, bzw. der sie tragende Knochen der auf sie ausgeübten Kraft einen Widerstand entgegensetzen würden, der, wenn anders die Kraft zur vollen Auswirkung gelangen soll, imstande sein muß, diese in allen ihren Richtungskomponenten zu kompensieren. Das wird im normalen Gebiß erreicht:

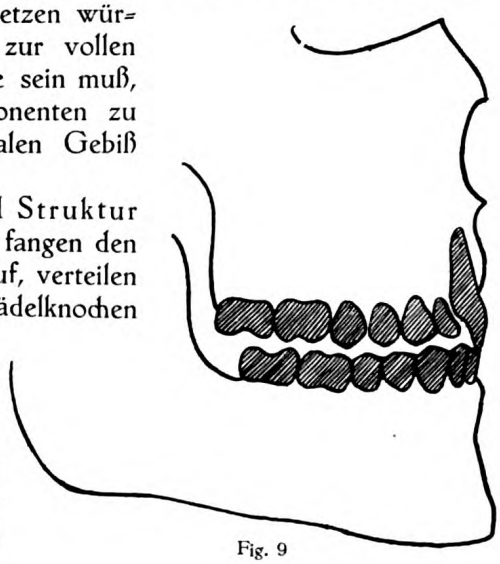

Fig. 9

1. Durch die Architektur und Struktur des Knochens. Die Kieferknochen fangen den auf die Zähne ausgeübten Druck auf, verteilen ihn und leiten ihn auf die übrigen Schädelknochen weiter. An den Stellen der stärksten Beanspruchung sind sie durch Trajektorien versteift. Auch die Anordnung und der Verlauf der Knochenbälkchen entspricht dem Verlauf der Druck- und Zuglinien. Für die Bauart der Kiefer und der angrenzenden Schädelknochen sind entwicklungsgeschichtlich in erster Linie mechanische Momente von bestimmendem Einfluß gewesen.

2. Durch die Architektur des Gebisses. Von der druckverteilenden Wirkung der Zähne während der Okklusion und der Artikulation haben wir schon gesprochen. Sie entlasten sich aber auch dadurch, daß sie wie die Steine in einem Gewölbe sich gegenseitig stützen, indem jeder Zahn sich mit seinen beiden Nachbarn seitlich berührt. Schröder nennt das die „interdentale Kontaktartikulation". Durch sie wird die auf die Seitenzähne wirkende sagittale und die auf die Vorderzähne wirkende transversale Komponente kompensiert. Außerdem wird durch die „Artikulation der Zähne mit den Antagonisten", d. h. das Ineinandergreifen der Höcker und Fissuren, die Stabilität des Ganzen erhöht.

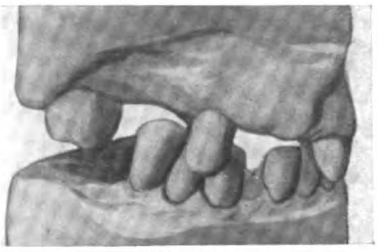

Fig. 10

3. Durch die Art der Befestigung der Zähne im Knochen. Das ist die vierte und letzte der Artikulationen, die jeder Zahn besitzt, die „alveolo-dentale Artikulation". Die Zähne sind nicht fest und unverrückbar in den Knochen „eingekeilt", sondern vermittels der Fasern der Wurzelhaut gewissermaßen in der Alveole „aufgehängt". Dadurch bekommt das sonst starre Gefüge des Kauapparates eine Elastizität, die für den Ausgleich von Spannungsdifferenzen außerordentlich wichtig ist und durch welche die Kom-

Digitized by Google
Original from UNIVERSITY OF MINNESOTA
Generated on 2019-10-18 16:01 GMT / http://hdl.handle.net/2027/umn.31951002762790j
Public Domain in the United States, Google-digitized / http://www.hathitrust.org/access_use#pd-us-google

pensationswirkung der drei anderen Artikulationen überhaupt erst möglich wird. Doch auch direkt wirkt das Periodontium kompensatorisch, wenigstens bis zu einem gewissen Grade, indem es gegebenenfalls etwa wie der Puffer eines Eisenbahnwagens imstande ist, gefährlich wirkenden stoßartigen Druck aufzufangen, in konsekutive Einzeldrucke aufzulösen und in dieser zuträglicheren Form an den Knochen weiterzugeben. Natürlich werden die Nerven der Wurzelhaut bei diesem Vorgang unter Umständen gequetscht und irritiert, was dem Patienten unangenehm zum Bewußtsein kommt. Er wird daher derartige zu plötzliche und starke Beanspruchungen seines Kauapparates zu vermeiden suchen. Und darin besteht eine weitere Funktion des Periodontiums: Es wirkt in Verbindung mit dem obenerwähnten Muskelsinn regulierend auf das Verhältnis von Kraft und Widerstand.

Von diesem harmonischen Verhältnis zwischen Kraft und Widerstand hängt es ab, ob der Knochen gesund bleibt und die Zahnbögen ihre normale Form und Beziehung zueinander bewahren, ob sie, wie Godon es ausdrückt, sich im „Okklusions- und Artikulationsgleichgewicht" befinden. Wird dieses Gleichgewicht gestört, indem z. B. durch Zahnverlust die Kontinuität des Zahnbogens unterbrochen wird, so kann dieses unter Umständen zum Ausgangspunkt der Auflockerung des ganzen Gefüges werden, indem die jetzt nicht mehr genügend kompensierten Kaudruckkomponenten, anstatt physiologisch zu wirken, zu pathologischer Entfaltung gelangen.

Fig. 11

Am wenigsten gefährlich ist in dieser Beziehung die vertikale Kaudruckkomponente (nicht zu verwechseln mit dem vertikalen Kaudruck überhaupt), vorausgesetzt, daß auch der Zahn, auf den sie einwirkt, vertikal, d. h. senkrecht zur Kauebene steht. In der reinsten Form findet sich dieses Verhältnis ausgeprägt beim graden Biß, sowie beim orthognathen und mesognathen Biß in der ersten Phase der Abbeißbewegung, in welcher die Schneiden der Frontzähne aufeinandertreffen. In diesem Fall sind die von der Natur geschaffenen Kompensierungsbedingungen besonders günstig, 1. weil die vertikal entgegengelagerte Knochenmasse außerordentlich stark ist, 2. weil Ansatzstelle der Kraft und Ansatzstelle des Widerstandes in der Richtungslinie des Kaudrucks liegen, so daß sie direkt aufeinander wirken und der Knochenwiderstand voll ausgenutzt wird (Fig. 11). Pathologische Stellungsveränderungen infolge der vertikalen Komponente, die sich in einem Hineingedrücktsein des Zahnes in den Kiefer äußern müßten, sind deswegen selten zu beobachten.

Bei weitem mehr neigen die horizontalen Kaudruckkomponenten (sagittal, transversal) bei gestörtem Artikulationsgleichgewicht zur Auslösung pathologischer Nebenwirkungen. Denn diese Komponenten sind von Natur bedeutend schwächer kompensiert, 1. weil die ihnen entgegengelagerten äußeren, inneren und approximalen Knochenschichten verhältnismäßig dünn sind und 2. weil die Kraft hier nicht direkt, sondern durch Vermittlung eines Hebelarms auf den Widerstand einwirkt, indem die Kraft koronal, der Wider-

Digitized by Google Original from UNIVERSITY OF MINNESOTA
Generated on 2019-10-18 16:01 GMT / http://hdl.handle.net/2027/umn.31951002762790j
Public Domain in the United States, Google-digitized / http://www.hathitrust.org/access_use#pd-us-google

stand aber radikulär ansetzt (Fig. 12). Dadurch wird ein für den Widerstand ungünstiges Verhältnis geschaffen, denn wenn wir mit Engel annehmen, daß der Drehpunkt des Hebels in der Wurzelspitze liegt, so folgt daraus, daß der Hebelarm der Kraft, der in seiner Länge gleich der Entfernung von Wurzelspitze *A* bis ungefähr zur Schneidekante *B* zu setzen wäre, bedeutend größer ist als der Hebelarm des Widerstandes, der von der Wurzelspitze *A* bis zum marginalen Knochenrande *C* reicht, und daß der Widerstand um so geringer wird, je kürzer die Wurzel *AC* im Verhältnis zur Gesamtlänge des Zahnes *AB* ist. Außerdem wird der im Knochen liegende Widerstand um so weniger ausgenutzt, je mehr wir uns dem Drehpunkte des Hebels nähern, also in der Gegend der Wurzelspitze, wo der Knochen am dicksten ist, gerade am wenigsten. Wenn nun auch der Drehpunkt nicht, wie Engel annimmt, genau in der Wurzelspitze, sondern je nach den anatomischen Verhältnissen mehr oder weniger unterhalb liegt, so daß der Zahn keinen einarmigen, sondern einen zweiarmigen Hebel darstellt, so ändert das doch wenig an den von Engel gezogenen Schlußfolgerungen. Auf dieser Hebelwirkung beruht es auch, daß sich die pathologische Wirkung der nicht genügend kompensierten horizontalen Kaudruckkomponenten nicht in einer Totalverschiebung, sondern in einer Kippung des Zahnes äußert. Konsekutive Kippungen nach verschiedenen Richtungen (Luxation) können mit der Zeit die Lockerung des Zahnes herbeiführen.

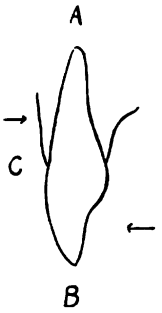

Fig. 12

Die sagittale Kaudruckkomponente gelangt auf die Vorderzähne in der Hauptsache zur Auswirkung 1. als abgespaltene Komponente des vertikalen Kaudruckes bei der zweiten Phase der Abbeißbewegung, bei welcher die unteren Vorderzähne von der Aufbißstellung an den schiefen Ebenen der Palatinalflächen der oberen Vorderzähne in die Okklusionsstellung gleiten. Der wie ein Keil wirkende Bissen verstärkt die Abbiegung des Druckes. Je tiefer der Biß, je härter der Bissen, um so gefährlicher ist die Wirkung. Am meisten getroffen werden die Eckzähne und seitlichen Schneidezähne, denn diese Zähne im Verein mit den Prämolaren sind es, die am häufigsten zum Abbeißen benutzt werden. 2. bei der Vorwärtsbewegung und zum Teil auch bei der Seitwärtsbewegung des Unterkiefers, besonders dann, wenn die Kompensationskurve nicht stark genug ist, um den Überbiß zu überwinden und zu bewirken, daß die Frontzähne durch gleichzeitigen Molarenkontakt entlastet werden (vgl. oben).

Die transversale Komponente, die als Abspaltungsprodukt des vertikalen Kaudruckes und bei der Seitwärtsbewegung des Unterkiefers erzeugt wird, gelangt vor allen Dingen auf die Seitenzähne zur Auswirkung. Die Vorderzähne werden weniger getroffen, nur die Eckzähne der Seite, nach welcher die Bewegung stattfindet, haben einen Teil dieses Druckes aufzufangen. —

Wie begegnen wir nun der Gefahr, die unseren Brückenkonstruktionen von diesen horizontalen Kaudruckkomponenten droht? Indem wir versuchen,

Digitized by Google
Original from UNIVERSITY OF MINNESOTA
Generated on 2019-10-18 16:01 GMT / http://hdl.handle.net/2027/umn.31951002762790j
Public Domain in the United States, Google-digitized / http://www.hathitrust.org/access_use#pd-us-google

den auf die Brücke wirkenden horizontalen Druck derartig herabzumindern oder derartig zu kompensieren, daß keine pathologischen Wirkungen mehr eintreten können. Dafür stehen uns verschiedene Mittel zur Verfügung: Wir können durch hintere Brücken, die vielleicht ohnedies nötig sind, den Biß im Ganzen heben; wir können, wenn es sich um eine Brücke in der Eckzahngegend handelt, gegebenenfalls die Palatinalhöcker der oberen Molaren der Gegenseite durch Füllungen oder Kronen erhöhen, um beim Seitwärtsbiß den Eckzahn zu entlasten (vgl. oben); wir werden die Ersatzzähne nach Möglichkeit so stellen oder palatinal (bei unteren Zähnen mastikallabial) so abschrägen, daß sie „im Schatten der übrigen Zähne stehen", d. h. beim Vor- und Seitwärtsbiß nur eben Schleifkontakt haben. Die stärkste Kompensierungsmöglichkeit besitzen wir aber in dem Mittel der Versteifung.

Es gibt drei Arten von Versteifung, die sagittale Versteifung, durch welche die sagittale Komponente kompensiert wird, die transversale Versteifung, durch welche die transversale Komponente kompensiert wird, und eine Kombination beider, die zirkuläre Versteifung. Eine Abart der zirkulären Versteifung ist die T-förmige Versteifung. Die Wirkungsweise der Versteifung erhellt aus folgendem Beispiel. Man stelle sich vor: auf eine obere von Eckzahn bis Eckzahn gespannte Brücke wirkt ein transversaler Druck von rechts nach links und versucht, den rechten Eckzahn nach mesial umzukippen, so wäre das nur möglich, wenn die ganze Brücke sich um eine ungefähr durch die rechte Eckzahnwurzel verlaufende Achse drehen würde (Fig. 13); dadurch würde der linke Eckzahn teils in den Knochen hineingedrückt, teils mit seiner ganzen Wurzellänge gegen die distale Knochenwand gepreßt werden. Beiden Beanspruchungen aber setzt der Knochen einen Widerstand entgegen, der bei weitem ausreicht, die Kraft zu kompensieren. Die Versteifung wirkt also dadurch, daß sie 1. die gefährliche horizontale Komponente in die ungefährlichere Vertikalkomponente überführt, und 2. dadurch, daß sie, wie Rumpel sich ausdrückt, das gefährliche Kippmoment in das ungefährliche Schubmoment verwandelt.

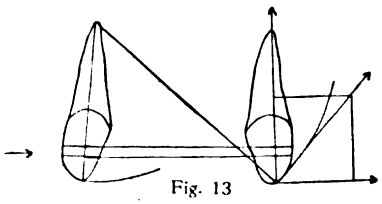
Fig. 13

Jede Brücke stellt, wenn sie doppelseitig verankert ist, einen solchen Versteifungsapparat dar, und zwar jede Seitenzahnbrücke in sagittaler, jede Vorderzahnbrücke in transversaler Richtung. Nun ist aber bei Vorderzahnbrücken, wie wir gesehen haben, die transversale Komponente weniger zu fürchten als die sagittale, und die Möglichkeit, daß die Brücke infolge sagittaler Überlastung mitsamt den Stützzähnen nach vorn (bei oberen Brücken) herausgebissen wird, wird durch die transversale Versteifung nicht tangiert. Von diesem Mißgeschick werden, wie die Erfahrung lehrt, gerade die obenerwähnten von Eckzahn bis Eckzahn reichenden Brücken unter ungünstigen Bißverhältnissen gar nicht so selten betroffen. Wir beugen dem vor, indem wir — z. B. durch Hinzunahme der beiderseitigen Prämolaren — zu der transversalen die sagittale Versteifung hinzufügen, also eine zirkuläre Ver-

Digitized by Google
Original from UNIVERSITY OF MINNESOTA
Generated on 2019-10-18 16:01 GMT / http://hdl.handle.net/2027/umn.31951002762790j
Public Domain in the United States, Google-digitized / http://www.hathitrust.org/access_use#pd-us-google

steifung schaffen. Auf diese Weise wird das Ganze zu einem starren Gefüge von außerordentlicher Widerstandskraft, und es lassen sich mit Hilfe dieser zirkulären Versteifung oft sehr große Brücken auf wenigen Zähnen dauernd und sicher verankern; ja es schadet selbst nicht, wenn der eine oder andere dieser Zähne vorher etwas locker war, da derartige Brücken gleichzeitig als Stützapparate wirken.

So sind wir imstande, durch sinngemäße Verankerung der Brücke den Stützzähnen nicht nur ihre frühere Festigkeit im Knochen zurückzugeben, sondern diese sogar noch zu erhöhen, so daß die Zähne ohne Schaden ein Vielfaches der ihnen von der Natur zugedachten Arbeit zu leisten vermögen. Andrerseits können fehlerhaft verankerte Brücken zur Lockerung ursprünglich fester Stützzähne führen, wenn nämlich die Brücke, anstatt die schädliche Wirkung der Kaudruckkomponenten tunlichst auszuschalten, diese womöglich noch bis zu einem die physiologische Widerstandskraft des Knochens übersteigenden Grade erhöht. Zweier besonders gefährlicher Brückentypen muß in diesem Zusammenhang Erwähnung getan werden, zumal sie sich gerade für den Ersatz von Vorderzähnen besonderer Beliebtheit erfreuen, das sind die an einem Zahn verankerten Extensionsbrücken oder, wie man wohl besser sagt, Anhängerbrücken und die extrafrontal verankerten Bügelbrücken. Beide Konstruktionen wurden aus dem Bestreben heraus geschaffen, dem in der Vorderzahngegend besonders wichtigen kosmetischen Prinzip gerecht zu werden.

Fig. 14

Man kann diesem kosmetischen Teil des Verankerungsproblems, also der Aufgabe, die Brücke möglichst unauffällig zu verankern, wie wir sehen werden, auf verschiedene Weise beikommen. Keinesfalls ist sie leicht zu lösen, und auf jeden Fall bedeutet es eine wesentliche Erleichterung, die Schwierigkeit wird gewissermaßen halbiert, wenn man kurzerhand auf einen Stützpfeiler verzichtet und die Brücke überhaupt nur an einem Zahn befestigt. So hat man z. B. die Ersatzfacette für einen mittleren Schneidezahn an den anderen mittleren Schneidezahn angehängt, den seitlichen Schneidezahn an den mittleren oder an den Eckzahn oder den Eckzahn an den ersten Prämolaren. Fig. 14 stellt einen krassen Fall einer Anhängerbrücke aus meiner Sammlung dar, in welchem gleich drei Ersatzzähne (zwei Facetten vorn, ein Vollzahn hinten) am zweiten oberen Prämolaren mit Hilfe einer Fensterkrone befestigt worden sind.

Betrachten wir derartige Anhängerbrücken mit einem Stützpfeiler vom mechanisch-physikalischen Gesichtspunkt aus, so läßt sich ihre Wirkungsweise folgendermaßen präzisieren: 1. Sie spalten von dem an sich ungefährlichen vertikalen Kaudruck gefährliche horizontale Komponenten ab und können dadurch unter Umständen eine Kippung des Stützzahnes nach der Lücke

Digitized by Google
Original from UNIVERSITY OF MINNESOTA
Generated on 2019-10-18 16:01 GMT / http://hdl.handle.net/2027/umn.31951002762790j
Public Domain in the United States, Google-digitized / http://www.hathitrust.org/access_use#pd-us-google

zu hervorrufen. 2. Sie verstärken die gefährlich wirkenden horizontalen Komponenten und können unter Umständen eine Drehung des Stützzahnes um seine Längsachse hervorrufen. 3. Da diese Effekte auf Hebelwirkung beruhen, so sind sie proportional der Länge des Hebelarms, d. h. der Zahl und Breite der angehängten Ersatzzähne.

Manche Autoren verwerfen aus diesen Gründen die Anhängerbrücken mit einem Stützpfeiler ganz. Dem widerspricht aber die Erfahrung, denn der allerdings großen Zahl solcher Brücken, die zur Lockerung des Stützzahnes führten, stehen mindestens ebensoviele gegenüber, die jahrelang ohne jede pathologische Nebenwirkung getragen werden. Der Erfolg hängt eben auch hier von dem harmonischen Verhältnis zwischen Kraft und Widerstand ab. Da der gegebene Widerstand in diesen Fällen besonders klein ist, so darf auch die Beanspruchung nur klein sein. Das ist aber nur der Fall, wenn folgende Bedingungen möglichst sämtlich erfüllt sind:

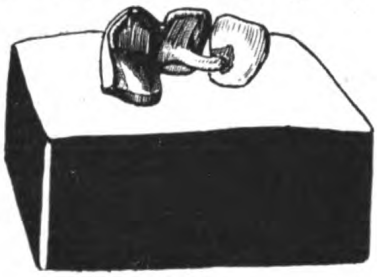

Fig. 15

1. Es muß sich um einen Patienten handeln, der keine sehr starke Kaukraft zu entwickeln pflegt.

2. Der Biß muß so beschaffen sein, das die oberen Zähne nicht zu stark übergreifen und daß die Frontzähne bei allen Phasen der Kaubewegung durch den Kontakt hinterer Zähne entlastet werden.

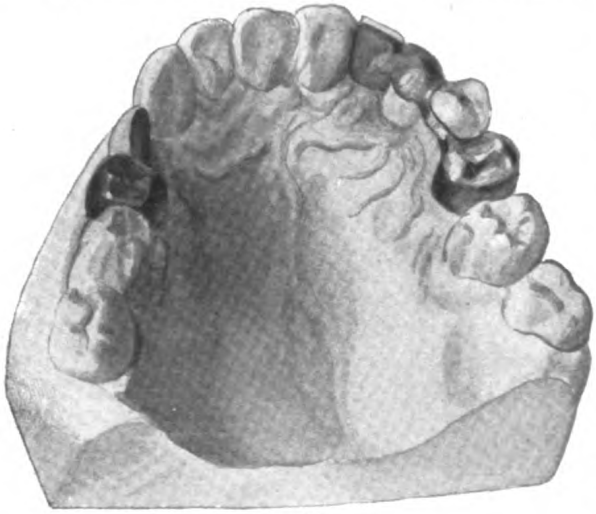

Fig. 16

3. Es darf nie mehr als ein Zahn direkt angehängt werden. Brücken wie die in Fig. 14 dargestellte enden notwendigerweise stets mit einem Mißerfolg.

4. Die zu schließende Lücke soll an einer funktionell wenig wichtigen Stelle des Gebisses liegen. Das ist meistens die Schneidezahngegend; Kronen auf ersten Prämolaren mit angehängter Eckzahnfacette können gefährlich wirken, weil die Eckzähne sowohl vertikal (beim Abbeißen) als auch horizontal (bei den Mahlbewegungen) besonders stark beansprucht werden. Doch hängt das von der Bißart ab, die man unter Umständen selbst günstig beeinflussen kann.

5. Die Ersatzfacette darf nicht zu stark vom Biß getroffen werden; sie soll in den Schutz des Pfeilerzahnes eingestellt werden „derart, daß dieser in

Digitized by Google Original from UNIVERSITY OF MINNESOTA
Generated on 2019-10-18 16:01 GMT / http://hdl.handle.net/2027/umn.31951002762790j
Public Domain in the United States, Google-digitized / http://www.hathitrust.org/access_use#pd-us-google

erster Linie die Stoßkraft des seitwärts bewegten Unterkiefers auffängt, ohne den Anhänger vom Schleifkontakt auszuschließen" (Schröder).

Das sind die Linien, durch welche das Anwendungsgebiet der einfach verankerten Anhängerbrücken begrenzt wird. Man kann aber dieses Gebiet erweitern, wenn man Brücken konstruiert, die an der freien Seite eine Klammer oder einen Sporn tragen, wodurch sich die Brücke bei horizontaler Beanspruchung an den Nachbarzahn anlehnen kann. Um der Bildung von sekundärer Karies vorzubeugen, versieht man den Zahn an der Stelle, an welcher er vom Sporn berührt wird, mit einem flachgemuldeten Inlay (Fig. 15). Noch sicherer ist es, den Zapfen in einem tief ausgefurchten Inlay zu versenken. Auf diese Weise wird nicht nur die sagittale, sondern auch die vertikale Komponente kompensiert, die Facette kann also weder heraus- noch hochgebissen werden.

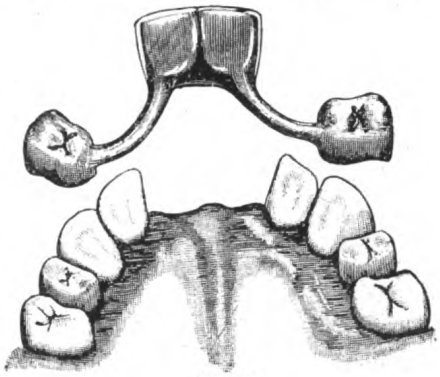

Fig. 17

Daß die Gefahr der Hebelwirkung bei Anhängerbrücken durch Hinzufügung eines zweiten Stützpfeilers aufgehoben werden kann (Fig. 16 linke Brücke), und zwar um so mehr, je weiter der zweite Stützpfeiler vom ersten Stützpfeiler, dem Drehpunkt des Hebels, entfernt ist, liegt auf der Hand.

Im Zusammenhang mit den eben besprochenen einfach verankerten Anhängerbrücken wurde als besonders gefährlich der Typ der extrafrontal verankerten Bügelbrücken hervorgehoben. Darunter sollen Brücken verstanden sein, bei denen der Ersatz für einen oder mehrere Frontzähne nicht an den übrigen noch vorhandenen Frontzähnen, sondern mit Hilfe eines um diese herumgeführten Bügels an den Seitenzähnen, also extrafrontal, verankert ist. Fig. 17, welche dem Lehrbuch von Evans entnommen ist, zeigt einen solchen Ersatz für die beiden oberen mittleren Schneidezähne. Auf diese Weise wird das Problem der Unsichtbarmachung der Ver-

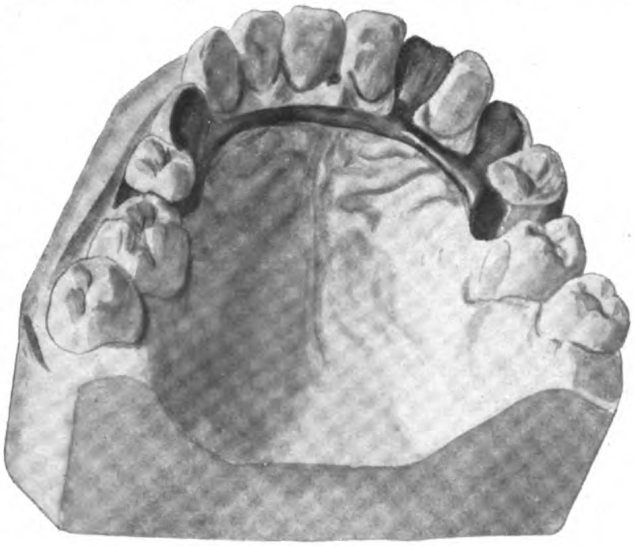

Fig. 18

Digitized by Google
Original from UNIVERSITY OF MINNESOTA
Generated on 2019-10-18 16:01 GMT / http://hdl.handle.net/2027/umn.31951002762790j
Public Domain in the United States, Google-digitized / http://www.hathitrust.org/access_use#pd-us-google

ankerung jedenfalls verblüffend einfach gelöst. Ob aber diese Lösung auch in mechanischer Hinsicht als vollkommen bezeichnet werden kann, ist mehr als zweifelhaft. Wustrow u. a. weisen mit Recht auf die Gefährlichkeit aller Brücken hin, deren Mittelstück einen Bogen beschreibt — und etwas anderes sind ja die Bügelbrücken auch nicht. Sie stellen einarmige Hebel dar, deren Drehachse durch die beiden Stützzähne verläuft und durch welche von dem an und für sich harmlosen vertikalen Kaudruck recht bedenkliche horizontale Komponenten abgespalten werden, die zur Losrüttlung der Brücke oder zum Umkippen der Stützpfeiler führen können. Wustrow sagt daher vollkommen richtig: „Hauptforderung beim Bau zahnärztlicher Brücken ist es, daß jede Brücke in der Horizontalebene möglichst gerade gebaut wird, daß also möglichst die Innehaltung des natürlichen Zahnbogens beim Bau von größeren zahnärztlichen Brücken vermieden wird." Dieses läßt sich z. B. bei einer von Eckzahn zu Eckzahn oder vom mittleren Schneidezahn bis zum ersten Prämolaren reichenden oberen Brücke dadurch erreichen, daß man die Ersatzzähne, anstatt sie über die unteren Zähne übergreifen zu lassen, durch Inversion auf- oder gar hinterbeißen läßt. Bei Bügelbrücken aber ist diese Forderung unerfüllbar. Besonders ungünstig liegen natürlich die Verhältnisse bei V-förmigen Kiefern, ungünstiger im allgemeinen beim Oberkiefer als beim Unterkiefer, weil jener einen größeren Bogen beschreibt.

Fig. 19

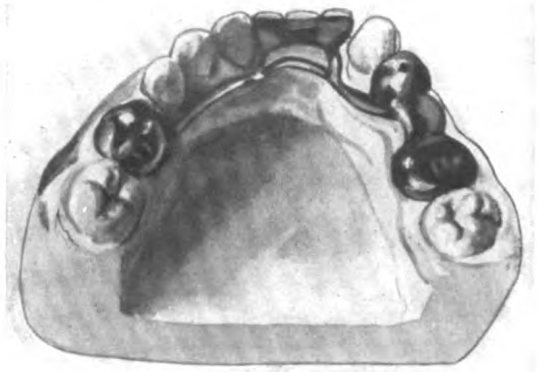

Fig. 20

Trotzdem läßt sich nicht mit Bestimmtheit behaupten, daß Brücken wie die von Evans empfohlene durchaus immer mit einem Mißerfolg enden müssen, im günstigsten Falle jedoch dürften sich Kraft und Widerstand recht knapp das Gegengewicht halten. Solange wir aber nicht imstande sind, in jedem einzelnen Falle Kraft und Widerstand genau quantitativ zu bestimmen und gegeneinander abzumessen, solange sind wir nach meinem Dafürhalten verpflichtet, unseren Brücken ein bedeutendes Plus an Widerstand zu geben, und müssen derartige Konstruktionen als zu gewagt prinzipiell ablehnen.

Es sei gestattet, an zwei Beispielen die Gefährlichkeit dieser extrafrontalen Verankerungsmethode deutlicher zu machen. Fig. 18 zeigt die Ersatzfacetten

Digitized by Google
Original from UNIVERSITY OF MINNESOTA
Generated on 2019-10-18 16:01 GMT / http://hdl.handle.net/2027/umn.31951002762790j
Public Domain in the United States, Google-digitized / http://www.hathitrust.org/access_use#pd-us-google

für die fehlenden oberen ersten Prämolaren und den linken seitlichen Schneidezahn an einen Bügel angelötet, der mit Hilfe zweier Ringe an den zweiten Prämolaren befestigt ist. Als ich die Brücke zu Gesicht bekam, fand sich die Schneidezahnfacette hochgebissen vor (Fig. 19), was zu einer schmerzhaften Druckirritation des Zahnfleisches Veranlassung gab, der linke Prämolar war nach mesial umgekippt, während das rechte Band sich gelockert hatte.

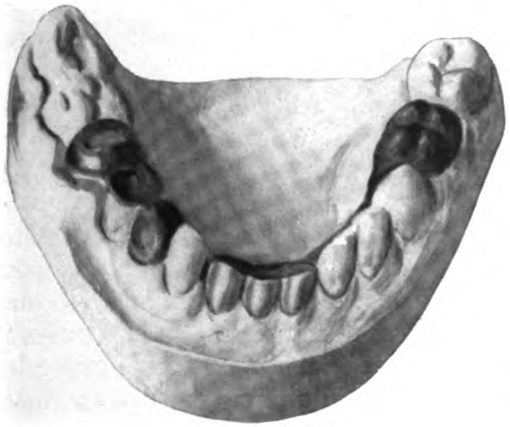

Fig. 21

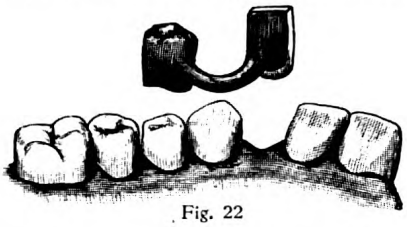

Fig. 22

Ein nicht besseres Schicksal hatte eine untere Brücke (Fig. 20), bei welcher links eine Krone auf dem ersten Molaren, rechts je eine Krone auf dem ersten Prämolaren und ersten Molaren durch einen langen Bügel miteinander verbunden waren; an diesem Bügel waren drei Schneidezahnfacetten befestigt. In Fig. 21 sieht man die heruntergebissenen künstlichen Schneidezähne. Die unter den gelockerten Kronen vollständig durch Karies zerstörten Molaren fielen der Zange zum Opfer.

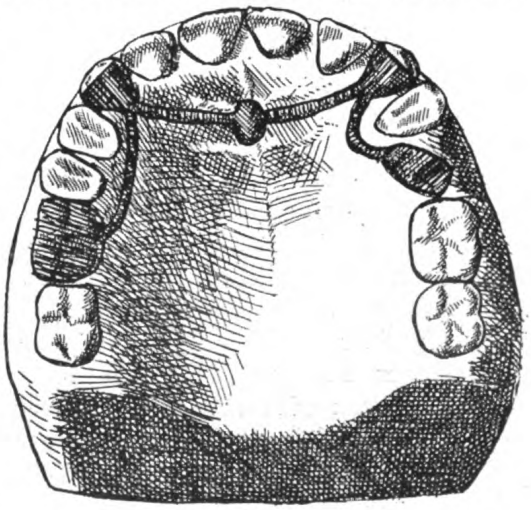

Fig. 23

Man könnte nun versuchen, die Hebelwirkung dadurch zu kompensieren, daß man den Bügel außerdem noch an weiter rückwärts gelegenen Zähnen verankert, wie es ja auch bei der in Abb. 20 gezeigten Brücke auf der einen Seite geschehen ist. Das ist richtig. Aber auch dann bleibt ein Mißstand, das ist die Federung, die sich bei großen Bügeln schwer vermeiden läßt. Die Brücke mag festhalten, der Patient wird doch nie ein Gefühl der Unsicherheit los und getraut sich nicht so recht, seine Kaukraft auszunutzen.

Man tut daher sicherlich am besten, in allen Fällen, in denen das Bereich der mittleren Schneidezähne mit in die Lücke einbezogen ist, auf die rein extrafrontale Verankerung zu verzichten.

Digitized by Google
Original from UNIVERSITY OF MINNESOTA
Generated on 2019-10-18 16:01 GMT / http://hdl.handle.net/2027/umn.31951002762790j
Public Domain in the United States, Google-digitized / http://www.hathitrust.org/access_use#pd-us-google

Wohl aber läßt sich der Ersatz für den seitlichen Schneidezahn extrafrontal befestigen, vorausgesetzt, daß man nicht nur den ersten Prämolaren, sondern auch noch einen zweiten Prämolaren oder einen Molaren derselben Seite zur Verankerung benutzt. Daß der kurze Bügel federt, ist nicht zu befürchten, wenn man ihn recht massiv herstellt und stark verlötet. Brücken, wie die in Fig. 22 gezeigte, sind zwar beliebt, und in Lehrbüchern beschrieben, aber gefährlich, weil sie weiter nichts sind als einseitig gestützte Anhängerbrücken, die gegen die dritte der für diese als notwendig bezeichneten Voraussetzungen verstoßen. Es gilt daher auch für sie das mit Bezug auf die in Fig. 17 dargestellte Brücke Gesagte. Ich habe in drei Fällen solche Brücken mitsamt dem Stützpfeiler gelockert bzw. hochgebissen vorgefunden. Leger-Dorez berichtet — wenn auch nicht hinsichtlich derselben, so doch ähnlich konstruierter Brücken — über die gleichen Erfahrungen: „Jedesmal, wenn wir eine derartige Arbeit sahen, bemerkten wir ein anormales Einbeißen der Ersatzzähne in das Zahnfleisch." Er beschreibt einen Fall (Fig. 23), in dem er aus diesem Grunde zwei derartige Brücken durch einen Bügel verbindet, der in der Mitte ein auf der Gaumenschleimhaut aufliegendes Plättchen trägt. Dieses Plättchen soll 1. das Einsinken der Facetten und 2. die Deviation der Stützzähne verhindern. Nach Schröder aber ist die Idee, die polsterartige Schleimhaut als Unterstützungsmittel für im übrigen festaufliegende Brücken benutzen zu wollen, falsch. Nur eine feste Unterlage auf einem der Vorderzähne kann die Hebelwirkung aufheben. Wir hätten dann eine Kombination der extrafrontalen mit der frontalen Verankerung.

So schrumpft für den vorsichtigen Brückenbauer die extrafrontale Verankerung zu ziemlicher Bedeutungslosigkeit zusammen. Wir müssen uns mit der Tatsache abfinden, daß wir in der überwiegenden Mehrzahl der Fälle darauf angewiesen sind, den Ersatz für Frontzähne an den Frontzähnen selbst zu befestigen, und müssen den kosmetischen Effekt dadurch zu erzielen suchen, daß wir die Befestigung so unauffällig wie möglich anbringen.

Die Vollkrone, die ja als Befestigungsmittel für Backenzahnbrücken eine hervorragende Rolle spielt, kommt daher für Vorderzahnbrücken kaum in Betracht, wenn man auch ihre Auffälligkeit dadurch einigermaßen herabmindern kann, daß man sie matt poliert oder statt aus Gold aus dem weißlich schimmernden Platin herstellt. Sie wird vielmehr Befestigungsmitteln Platz machen müssen, die entweder wie Richmondkrone und Stiftzahn die natürliche Zahnkrone durch Porzellan ersetzen und ihre Verankerung in der Wurzel finden oder die wie die Ringe, Fensterkronen, Halbkronen und Inlays den Labialteil der natürlichen Zahnkrone ganz oder wenigstens teilweise freilassen.

Die erste Methode ist entschieden die sicherste, denn eine auf eine lege artis vorbehandelte Wurzel gesetzte exakt gearbeitete Richmondkrone erfüllt alle kosmetischen, mechanischen und hygienischen Bedingungen: sie wirkt natürlich, bildet eine sehr starke Verankerung und schützt die Wurzel gegen

Digitized by Google Original from UNIVERSITY OF MINNESOTA
Generated on 2019-10-18 16:01 GMT / http://hdl.handle.net/2027/umn.31951002762790j
Public Domain in the United States, Google-digitized / http://www.hathitrust.org/access_use#pd-us-google

Karies. Halbringstiftkrone und Stiftzahn sind nur als Surrogate der Richmondkrone zu betrachten. Trotz dieser Vorzüge der Richmondkronenbefestigung entschließt man sich aber in Fällen, in denen der Zahn noch eine intakte oder gut zu konservierende gesunde Krone besitzt, schwer zu dem Radikalmittel der Devitalisation und Dekapitierung, zumal diesem Verfahren gewöhnlich von seiten das Patienten ein unüberwindlicher Widerstand entgegengesetzt wird. Man ist daher sehr häufig gezwungen, zu der zweiten Methode seine Zuflucht zu nehmen, also Befestigungsmittel anzuwenden, welche den Zahn nur teilweise bedecken. Erfahrungsgemäß ist nun der Prozentsatz der Mißerfolge bei diesen Konstruktionen ziemlich groß, indem entweder die Befestigung nach einiger Zeit durch den Kauakt losgerüttelt wird oder der Zahn der sekundären Karies anheimfällt. Die Lokkerung läßt sich aber mit Sicherheit vermeiden, wenn man darauf achtet, daß das Befestigungsmittel nicht zu klein hergestellt und vor allen Dingen so konstruiert wird, daß der Stützzahn gezwungen ist, alle vertikalen, sagittalen und transversalen Bewegungen der Brücke beim Kauen mitzumachen und umgekehrt. Viel bedenklicher ist die Gefahr der sekundären Kariesbildung. Diese können wir nie ganz ausschalten, wir sind aber imstande, das Risiko auf dasjenige Minimum herabzudrücken, mit welchem wir durchschnittlich bei allen unseren Arbeiten zu rechnen haben, wenn wir folgende Prinzipien beachten:

1. Gebisse, die zu Karies neigen, sind von vornherein auszuschließen.
2. Die Ränder des Befestigungsmittels sollen, soweit sie nicht unter dem Zahnfleisch liegen, unmerklich in den Zahn übergehen (Prinzip des Randschlusses).
3. Die approximalen Ränder des Befestigungsmittels sollen außerhalb der Kontaktpunkte liegen an Stellen, die der künstlichen Reinigung durch die Zahnbürste und der Selbstreinigung durch Zunge und Lippen leicht zugänglich sind (Prinzip der „Extension for prevention for recurrence of decay").

Nun lassen sich allerdings in der Praxis diese Grundsätze in ihrer Gesamtheit nicht immer streng durchführen, und man kann, wie die Erfahrung lehrt, von diesem Ideal auch einmal ungestraft abweichen. So haben sich z. B. Befestigungsschienen für lockere Zähne nach Rhein, die aus einer Reihe approximal zusammenhängender Inlays bestehen, in praxi nicht schlecht bewährt, obwohl sie gegen das dritte Prinzip verstoßen. So hat ferner schon jeder von uns Kronen gesehen, die innen oder außen nicht bis an das vielleicht stark retrahierte Zahnfleisch heranreichten und trotzdem keine sekundäre Karies verursachten, weil die Weichteile diesen Raum reinigten. Man kann also unter Umständen, ohne besondere Gewissensbisse empfinden zu müssen, Inlays machen, deren Rand durch den Kontaktpunkt geht, vorausgesetzt, daß ein tadelloser Randschluß vorhanden ist, ebenso wie wir im Notfall auf den unmerklichen Übergang zwischen Befestigungsmittel und Zahn an der Reinigung leicht zugänglichen Stellen verzichten können. Gegen beide Prinzipien (2 und 3) aber gleichzeitig zu verstoßen, erscheint recht bedenklich.

Digitized by Google
Original from UNIVERSITY OF MINNESOTA
Generated on 2019-10-18 16:01 GMT / http://hdl.handle.net/2027/umn.31951002762790j
Public Domain in the United States, Google-digitized / http://www.hathitrust.org/access_use#pd-us-google

Von diesem Gesichtswinkel aus betrachtet, wäre gegen die Fensterkrone, die als Befestigungsmittel für Brückenarbeiten einen ziemlich zweifelhaften Ruf genießt, nichts einzuwenden, denn ihr Rand liegt teils unter dem Zahnfleisch (zervikal), teils läßt er sich gut anpolieren, so daß ein unmerklicher Übergang entsteht (mesial, distal und mastikal), und da, wo das nicht möglich ist, nämlich an der freien Seite des Halsringes, ist sie der Reinigung gut zugänglich. Wenn wir trotzdem so oft Gelegenheit haben, Fensterkronen zu beobachten, die sich gelockert oder zu sekundärer Karies geführt haben, so liegt das daran, daß diese Befestigungsart häufig in ungeeigneten Fällen und dann auch meist viel zu wenig stabil ausgeführt wird.

Fig. 24

Man sollte sich von vornherein darüber klar sein, daß das Anwendungsgebiet der Fensterkrone ein ganz eng umschriebenes ist. Da man den freibleibenden Labialteil des Zahnes nicht beschleifen darf, kommen nur labial ganz schlank gebaute Zähne für diese Verankerungsmethode in Betracht. Andernfalls steht der Halsring zervikal ab, sitzt nicht genügend fest und begünstigt die Kariesbildung. Fig. 24 zeigt eine solche unsachgemäß angebrachte Verankerung.

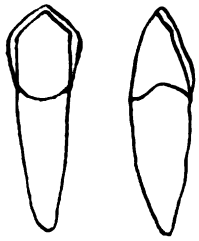
Fig. 25

Überhaupt ist die Gefahr, daß die durch das labiale Fenster recht erheblich geschwächte Krone infolge der seitlichen Zerrung der Brücke vom Zahne losplatzt, viel größer, als man gemeinhin annimmt. Die Herstellung aus gewöhnlichem Blech, wie sie meistens üblich ist, mag für eine einzelne Fensterkrone genügen. Sowie aber diese als Brückenpfeiler dienen soll, ist es unbedingt notwendig, sie an den loci minoris resistentiae — d. i. der Halsring, die mesiale, die distale und eventuell auch mastikale Seite — durch aufgelöste Blechstückchen zu verstärken. Die Verstärkung der Approximalseiten ist bei nach der Schneide zu breiter werdenden Zähnen ohnehin nötig, um die ursprüngliche Form des Zahnes und den Kontaktpunkt wieder herzustellen (Fig. 25).

Fig. 26

Besser läßt sich dieses alles bewerkstelligen, wenn man die Fensterkrone gießt. Wir fertigen zu diesem Zwecke für den entsprechend vorbereiteten Zahn (Fig. 25) einen ungefähr 3 mm breiten Goldring an, der allseitig genau anliegen muß (Fig. 26). Mit diesem Ring in situ nehmen wir Abdruck und modellieren auf dem aus Marmorzement hergestellten Modell die Krone aus Wachs, wobei wir gleichzeitig den Labialteil des Ringes durch Wachs verstärken. Das Gold wird direkt an den Ring angegossen. Derartige Kronen passen ganz stramm über den Zahn und lassen sich haarscharf anpolieren (Fig. 27).

Fig. 27

Während Schröder die Überkappung der Schneide bei Fensterkronen für unvorteilhaft hält, „weil selbst bei exaktester und sorgfältigster technischer Durchführung ein absolut sicherer Randschluß über die Schneide hinweg

Digitized by Google
Original from UNIVERSITY OF MINNESOTA
Generated on 2019-10-18 16:01 GMT / http://hdl.handle.net/2027/umn.31951002762790j
Public Domain in the United States, Google-digitized / http://www.hathitrust.org/access_use#pd-us-google

kaum zu erzielen ist", steht Goslee auf dem Standpunkt, daß die Schneide bedeckt werden muß, um zu verhindern, daß die Befestigung beim Kauen wurzelwärts nachgibt.

Es ist das dieselbe Erscheinung, die man so oft bei der einfachen Ringbefestigung beobachten kann: Das Befestigungsmittel leistet dem vertikalen Kaudruck keinen Widerstand, die Brücke wird, indem das Zement entzweibröckelt, hochgebissen. Fig. 28 und Fig. 29 zeigen einen derartigen Fall aus meiner Sammlung, bei dem es zur nachträglichen Bildung einer tiefen Halskaries gekommen ist. Damit soll nicht gesagt werden, daß der Ring als Befestigungsmittel für Brückenarbeiten überhaupt zu verwerfen ist. Man muß nur darauf achten, daß der von dem Ring umfaßte Zahn durch seine natürliche oder durch die Abschleifung gewonnene Form ein Abrutschen des Ringes unmöglich macht. „So sind vor allem die lang aus dem Zahnfleisch hervortretenden unteren Eckzähne für die einfache Ringbefestigung geeignet. Das Cingulum der lingualen Fläche verhindert ein Abrutschen des Ringes nach unten, auch wenn die an ihm befestigte Brücke stark belastet wird; ein absolut exakter Anschluß des Ringes ist ermöglicht durch das moderne Gußverfahren. Der so dünn wie möglich aus Wachs modellierte Ring wird aus weichem Gold, 22—24 karätig, gegossen, dann auf den Zahn getrieben und an den Rändern besonders sorgfältig anrotiert; abgenommen und mit Lötgips ausgegossen, wird er durch einen in der Mitte seiner Breite zirkulär verlaufenden Ring und durch Lot verstärkt, doch stets so, daß seine Ränder freibleiben (Fig. 30). Es muß eben die Möglichkeit bestehen, auch nach der Verstärkung und dem endgültigen Festsetzen des Ringes die äußersten Ränder an den Zahnkörper anzurotieren. Indiziert erscheint die eben beschriebene Ringbefestigung besonders in den Fällen, in denen die vier fehlenden unteren Schneidezähne brückenartig ersetzt werden sollen und die zu ihrer Befestigung dienenden nicht vorhandenen Eckzähne lang und mit fast parallelen Seitenflächen aus dem Kiefer hervortreten." (Schröder.)

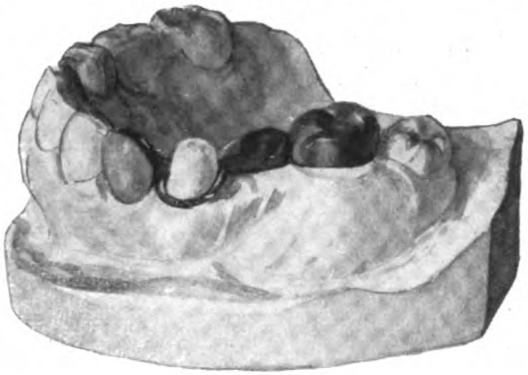

Fig. 28

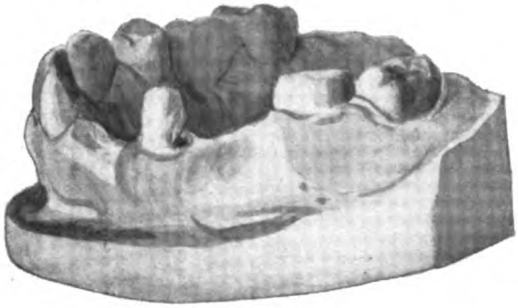

Fig. 29

Fig. 30

Der gegossenen Fensterkrone ähnlich sind die gegossenen Halbkronen (Rückenplatten) mit Stift (Fig. 31). Dadurch aber, daß der labiale Hals-

Digitized by Google
Original from UNIVERSITY OF MINNESOTA
Generated on 2019-10-18 16:01 GMT / http://hdl.handle.net/2027/umn.31951002762790j
Public Domain in the United States, Google-digitized / http://www.hathitrust.org/access_use#pd-us-google

ring fortfällt, wirken sie kosmetisch bedeutend besser (Fig. 32) und sind überdies unbeschränkt anwendbar. Der an die Stelle des Halsringes tretende Wurzelstift in Verbindung mit der äußerst stabilen Bauart macht sie zu einem der stärksten Brückenbefestigungsmittel, die uns überhaupt zur Verfügung stehen. Die Gefahr der sekundären Karies ist praktisch gleich null, wenn wir dafür Sorge tragen, daß der mesiale, distale und mastikale Rand unmerklich in den Zahn übergehen, der zervikale Rand aber, bei dem dieses nicht möglich ist, unter dem Zahnfleisch liegt. Ich verwende diese frontale

Fig. 31

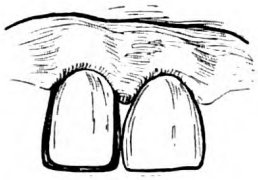
Fig. 32

Fig. 33

Fig. 34

Fig. 35

Befestigungsart seit ungefähr acht Jahren außerordentlich häufig und habe nur einmal einen Fall von sekundärer Karies beobachtet, das war in einem Munde, der überhaupt zu Karies neigte.

Die Vorbereitung des Zahnes ist dieselbe wie für die Fensterkrone. Außerdem ist natürlich der Kanal aufzubohren, und zwar parallel den Seitenflächen des Zahnes (und den anderen Stützpfeilern). Das Abdrucknehmen erfolgt bei offenem Kanaleingang mit Hilfe einer kleinen, mit Henkel versehenen Hülse, die, mit Dentallack oder Kerrabdruckmasse gefüllt, fest über den Zahn gestülpt wird. Die Hülse soll bequem über den Zahn gehen

Fig. 36

Fig. 37

Fig. 38

Fig. 39

Fig. 40

und zervikal überall das Zahnfleisch berühren; sie ist also wie ein Kronenring entsprechend der Zahnfleischkontur auszuschneiden. Vorn wird die Hülse ausgeschnitten, damit man die Abdruckmasse aus den labial unter sich gehenden Stellen entfernen kann (Fig. 33). Man kühlt mit Chloräthyl ab und zieht die Hülse mit einem durch den Henkel gesteckten Instrument herunter. Der Abdruck wird mit Kupferamalgam ausgestopft, und zwar mit etwas Überschuß, so daß ein kleiner Sockel entsteht. Der Amalgamzahn, den man am nächsten Tage durch Abziehen des Abdruckes freilegt (Fig. 34), muß etwas über den Zahnfleischrand hinaus verlängert werden, damit man die Rückenplatte, die unter das Zahnfleisch reichen soll, auch entsprechend länger modellieren kann. Fig. 35 zeigt die aus Wachs modellierte, mit Gußstift ver-

Digitized by Google
Original from UNIVERSITY OF MINNESOTA
Generated on 2019-10-18 16:01 GMT / http://hdl.handle.net/2027/umn.31951002762790j
Public Domain in the United States, Google-digitized / http://www.hathitrust.org/access_use#pd-us-google

sehene Halbkrone. An der Stelle des Kanaleinganges, die sich auf dem Amalgamzahn markiert, ist ein Graphitstift hindurchzustecken. Man wird auf diese Weise der mühsamen Durchbohrung des Goldes überhoben und braucht, wenn die gegossene Halbkrone auf dem Zahn im Munde sitzt, das Loch nur etwas dem Verlaufe des Kanals entsprechend mit einem Fissurbohrer zu erweitern, um den Wurzelstift einführen zu können. Nachdem Stift und Kappe durch Klebewachs verbunden sind, wird das Ganze abgehoben, eingebettet und verlötet. Fig. 31 zeigt die fertige Halbkrone mit Stift außerhalb des Mundes.

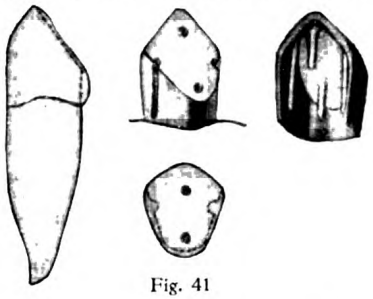

Fig. 41

Auch ohne Stift sitzen die eben beschriebenen Halbkronen so fest, daß man sie unter günstigen Bißverhältnissen ohne Bedenken für Brücken, welche nicht mehr als zwei Zwischenglieder umfassen, verwenden kann. Man hat dann den großen Vorteil, die Devitalisation vermeiden zu können. Es sind eine Reihe von Vorrichtungen beschrieben worden, um auf lebende Zähne gesetzte derartige Halbkronen noch sicherer zu verankern. Die bekannteste Modifikation ist die Carmichaelkrone, die ihre Befestigung in drei im Zahn angebrachten Rinnen findet (Fig. 36—38). Da die Querrinne genügende Verankerung gegen den vertikalen Kaudruck bietet, ist es nicht nötig, die Carmichaelkrone über die Schneide des Zahnes hinüberzuführen, auch kann man sie approximal mit den beiden Längsrinnen abschließen lassen. Sie ist dann von vorn überhaupt nicht mehr sichtbar, kosmetisch also als ein ideales Befestigungsmittel anzusprechen. Leider läßt sie sich nur an Frontzähnen mit stark ausgeprägtem Tuberkulum, also fast nur am Eckzahn anbringen.

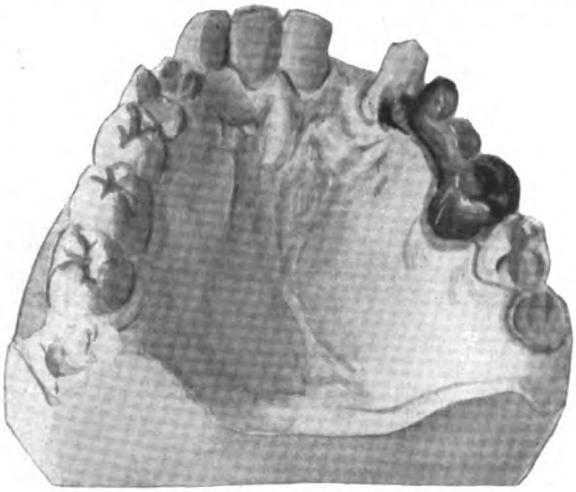

Fig. 42

Die Präparation ist bei einiger Übung nicht schwierig. Die rückwärtige Hälfte des Zahnes wird wie für eine Krone vorbereitet. Die beiden Längsrinnen müssen bis zum Zahnfleisch reichen und untereinander und mit dem anderen Stützpfeiler der Brücke parallel sein. Sie werden mit dünnen Fissurbohrern geschliffen, die Querrinne mit einer kleinen Vulkarboscheibe. Cavete pulpam! Sämtliche Rinnen sind mit feinen Inlaybohrern nachzuziehen. Die Carmichaelkrone wird genau wie die Halbkrone mit Stift auf dem Amalgam-

Digitized by Google
Original from UNIVERSITY OF MINNESOTA
Generated on 2019-10-18 16:01 GMT / http://hdl.handle.net/2027/umn.31951002762790j
Public Domain in the United States, Google-digitized / http://www.hathitrust.org/access_use#pd-us-google

zahn modelliert (Fig. 39). Sie soll vorn mit den Rinnen abschließen und zervikal unter das Zahnfleisch reichen; mastikal braucht sie nicht die Schneide zu umfassen.

Das dritte der eingangs aufgestellten Prinzipien (Prinzip der „Extension for prevention") ist bei der Carmichaelkrone insofern nicht gewahrt, als ihre seitlichen Ränder direkt durch die Kontaktpunkte gehen. Dieser Nachteil fällt, wie wir gesehen haben, nicht so schwer in das Gewicht, wenn wir für tadellosen Randschluß sorgen. Es ist mir aber in geeigneten Fällen gelungen, auch dem abzuhelfen, und zwar auf folgende Weise: Man verlegt die eine Rinne (die nach der Lücke zu gelegene) mehr nach labial, die andere nach palatinal außerhalb der Kontaktfläche. Die Querrinne verläuft dann schräg und die ganze Krone erscheint gewissermaßen etwas um den Zahn herum verschoben.

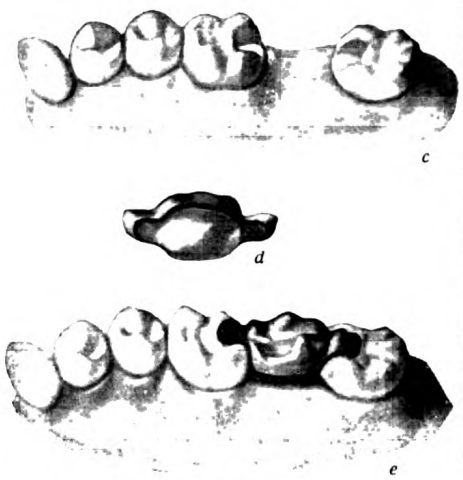

Fig. 43

Nach Guttmann lassen sich auch statt der Rinne Stifte oder Knöpfchen an der Halbkappe anbringen, für die im Zahn entsprechende Vertiefungen gebohrt werden (Fig. 40). Eine Kombination von Stift- und Rillenverankerung hat Rank angegeben (Fig. 41).

Die Befestigung von Vorderzahnbrücken durch kleine mit Zement einplombierte horizontale Zapfen sollte eigentlich ein längst überwundener Standpunkt sein. Daß trotzdem noch solche Brücken gemacht werden, geht aus der Fig. 42 hervor, aus der auch die durch den Zapfen angebrachte kariöse Zerstörung ersichtlich ist.

Fig. 44

Durch die Einführung der Gußmethode in die Zahnheilkunde kam man auf die naheliegende Idee, die Zapfen für die Kavität genau passend zu gießen und dadurch einer sekundären Karies vorzubeugen. Es wurde auf diese Weise das Inlay der Brückenbefestigung dienstbar gemacht. In Fig. 43, welche dem Lehrbuch von Preiswerk entnommen ist, sehen wir eine derartig befestigte Backenzahnbrücke. Über die Verwendbarkeit von Inlays für diesen Zweck ist seitdem viel gestritten worden. Man wird bei vorsichtiger Beurteilung der Frage sich auf den Standpunkt stellen

Digitized by Google
Original from UNIVERSITY OF MINNESOTA
Generated on 2019-10-18 16:01 GMT / http://hdl.handle.net/2027/umn.31951002762790j
Public Domain in the United States, Google-digitized / http://www.hathitrust.org/access_use#pd-us-google

müssen, daß es am besten ist, dem Inlay in mechanischer Beziehung nicht zu viel zuzumuten, dieses nur zur Befestigung kleinerer Brücken zu benutzen und auch in diesem Falle nur unter der Voraussetzung, daß die Brücke auf der anderen Seite durch ein starkes Befestigungsmittel, etwa eine Krone oder Richmondkrone verankert ist. Daß außerdem die auf Seite 203 genannten drei Grundsätze auch hier Berücksichtigung finden müssen, versteht sich von selbst. Zapfenförmige Inlays wie die in Fig. 43 dargestellten sind daher unter allen Umständen zu verwerfen, weil sie nicht so konstruiert sind, daß der Zahn gezwungen ist, alle Bewegungen der Brücke mitzumachen und umgekehrt. Sie werden mit der Zeit durch den Kaudruck seitlich aus dem Zahn herausgerüttelt. Als Beweis diene die in Fig. 44 abgebildete Brücke, bei welcher eine untere Schneidezahnfacette links an einer Krone und rechts an einem flachen Inlay befestigt worden war und die sich trotz ihrer Kleinheit an der Inlayseite gelockert vorfand. Derartige Inlays kommen höchstens in Form von locker aufliegenden Spornen in Betracht, um bei Anhängerbrücken die Drehung und Kippung des Stützzahnes zu verhindern.

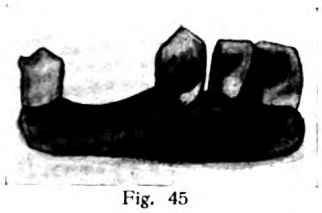
Fig. 45

Fig. 46

Fig. 47

Die Lockerung festzementierter Inlays läßt sich nur dadurch verhindern, daß man das Inlay entweder sattelartig über den Zahn übergreifen läßt oder mit einem Stift versieht. Satteleinlagen kommen aber in der Vorderzahngegend höchstens für Eckzähne in Frage. Stifteinlagen kann man unter günstigen Bedingungen an lebenden Zähnen anbringen, indem man an Stellen, wo man der Pulpa nicht zu nahe kommt, Kanäle anlegt, in welche das Inlay mit kleinen Stiftchen (Platinkrampons) hineingreift (Fig. 45). Man nennt derartige Konstruktionen „Pinlays". In den meisten Fällen aber wird sich die Devitalisation nicht umgehen lassen. Die Form der Kavität ergibt sich dann von selbst und ist auch nicht so wichtig, da das eigentliche Inlay nur als Bindeglied zwischen Stift und Brücke dient (Fig. 46). Fig. 47 zeigt eine Stifteinlagekavität in einem Zahn, welcher als Mittelpfeiler einer Brücke fungieren soll. Zervikal läßt man in allen Fällen die Kavität am besten bis zum Zahn oder unter das Zahnfleisch reichen.

Wir sind am Ende unserer Ausführungen. Es gehört ein großes Maß von Besonnenheit, Erfahrung und Geschicklichkeit dazu, um allen Forderungen, die wir prinzipiell als unerläßlich für die Verankerung von Frontzahnbrücken hingestellt haben, auch im Einzelfalle beim Entwurf und bei der Ausführung der Brücke gerecht zu werden. Um so größer wird aber,

Digitized by Google
Original from UNIVERSITY OF MINNESOTA
Generated on 2019-10-18 16:01 GMT / http://hdl.handle.net/2027/umn.31951002762790j
Public Domain in the United States, Google-digitized / http://www.hathitrust.org/access_use#pd-us-google

wenn uns das schwierige Werk gelingt, die Dankbarkeit des Patienten sein, denn wenn auch seit den Zeiten der alten Phönizier und Römer der Horizont des Zahnarztes sich bedeutend erweitert hat, so ist der Standpunkt des Patienten doch im großen und ganzen derselbe geblieben: Er wird nach wie vor unter allen Zähnen seines Gebisses vorwiegend den Vorderzähnen sein Interesse zuwenden und ihnen einen besonderen Wert zuerkennen.

LITERATUR

Collaud: Étude du Ligament alvéolo-dentaire. Genève 1890.

Deneffe: La Prothèse dentaire dans l'antiquité. Anvers 1899.

Dionis, M.: Cours d'opérations de Chirugie, Démontrées au Jardin du Roi.

Engel: Der Einfluß der Zahnbildung auf das Kiefergerüst. (Zeitschrift der k. k. Gesellschaft der Ärzte zu Wien. 5. Jhrg., 1. Bd. 1849.)

Evans, George: Die zahnärztlichen Kronen-, Brücken- und Porzellanarbeiten. Berlin 1909.

Fauchard, Pierre: Le chirurgien dentiste ou traité des dents. Paris 1728.

Godon: Betrachtungen über die mechanische Wirkung des Kiefers. (Zahnärztliche Zeitschrift f. Orth. Nov. 1907.)

Goslee, Hart I.: Principles and Practice of Crown and Bridgework. New-York 1910.

Guerini Vincenzo: Die Zahnersatzkunst bei den alten Völkern Italiens. (Oe.- u. V. f. Z. 1894, S. 161.)

Guttmann: Die zweckmäßige Verwendung von Halbkronen, Kronenringen und Halbkappen. (Corr. f. Z. 1910. Heft 4.)

Hillelsohn, David: Die Entwicklung des Zahnersatzes bei den alten Kulturvölkern nach den ältesten Nachrichten und den neuesten Funden. Berlin 1920.

Leger-Dorez: Un pont à entretoise. (Lab. et Progrès dentaire. 1911. Nr. 43.)

Pfaff: Abhandlung von den Zähnen des menschlichen Körpers und deren Krankheiten. Berlin 1756.

Preiswerk, G.: Lehrbuch und Atlas der zahnärztlichen Technik. München 1911.

Rank, A: Die Halbkrone und ihre Bedeutung beim Verschluß von Zahnlücken. Berlin 1920.

Rumpel, Carl: Die Wiederherstellung der normalen Okklusion durch die Prothese. (D. M. f. Z. Juli 1914.)

Schröder, Hermann: Lehrbuch der technischen Zahnheilkunde. 1. Band. (In Vorbereitung.)

Schröder, Hermann: Brückenarbeit. Deutsche Zahnheilkunde. Forschung und Praxis. (Sonderheft) 1920.

Seligmann: Übersicht über die Entwicklung der Zahn- und Kieferprothese. (Oe.- u. V. f. Z. 1896. S. 450.)

Simon, Arthur: Welche Vorsichtsmaßregeln sind bei dem Entwurf moderner Brückenarbeiten zu berücksichtigen? (Z. f. z. O. u. P. 1913. S. 382.)

Simon, Arthur: Die Carmichaelkrone als Brückenpfeiler (D. z. W. August 1915)

Wustrow, P.: Physikalische Grundlagen der zahnärztlichen Platten- und Brückenprothese. Berlin 1919.

Generated on 2019-10-18 16:01 GMT / http://hdl.handle.net/2027/umn.31951002762790j
Public Domain in the United States, Google-digitized / http://www.hathitrust.org/access_use#pd-us-google

Digitized by Google

Original from
UNIVERSITY OF MINNESOTA

AUS DEM ZAHNÄRZTLICHEN INSTITUT DER UNIVERSITÄT GRAZ
VORSTAND: PROF. DR. F. TRAUNER

EXPERIMENTELLE UNTERSUCHUNGEN ÜBER DIE BIOLOGIE DER MENSCHLICHEN ZAHNPULPA

VON

ASSISTENT DR. JOSEF KOCH-LANGENTREU

Während sich umfangreiche Publikationen mit dem bakteriellen und histologischen Zustande des Wurzelkanals nach beendeter Wurzelbehandlung beziehungsweise Pulpaamputation befassen, sind wir darüber nicht orientiert, wie die lebende menschliche Zahnpulpa Einflüssen und solchen Stoffen gegenüber biologisch reagiert, die von uns zu therapeutischen Zwecken eingebracht wurden oder beim Abschließen einer Kavität zufällig auf sie einwirken. Nur über das Arsen liegen aus letzter Zeit Untersuchungen vor, die uns die Wichtigkeit derartiger Versuche vor Augen führen. Erst eine völlige Klarstellung in diesem Punkte kann es uns ermöglichen, eine Entscheidung in vielen strittigen Fragen der täglichen Therapie zu fällen (Pulpaüberkappung, Pulpaamputation, die Möglichkeit einer Desinfektion und vieles andere mehr).

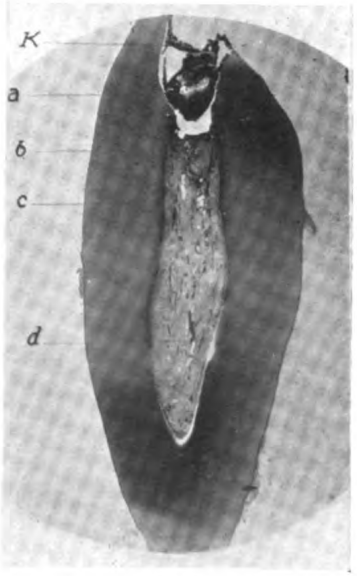

Fig. 1
Zeiß-Objektiv 35 mm, Okular 1
K Kohledepot. *a* Kohleblutfibrinpfropf. *b* Pulpanarbe. *c* Pulpa mit Kohle beladen. *d* normale Pulpa

Zur Untersuchung wurden Zähne herangezogen, die wegen fehlender Antagonisten einer konservierenden Behandlung nicht mehr zugeführt werden mußten, und intakte jugendliche Zähne, die wegen Stellungsanomalien zur Extraktion bestimmt werden konnten.

Bevor chemisch wirksame Substanzen auf die Pulpa gebracht wurden, sollte untersucht werden, wie sich das Zahnmark einem indifferenten Fremdkörper gegenüber verhalte. Ich wählte zu diesem Zwecke auf Anraten des Herrn Prof. Pregl

Generated on 2019-10-18 16:01 GMT / http://hdl.handle.net/2027/umn.31951002762790j
Public Domain in the United States, Google-digitized / http://www.hathitrust.org/access_use#pd-us-google
Digitized by Google
Original from UNIVERSITY OF MINNESOTA

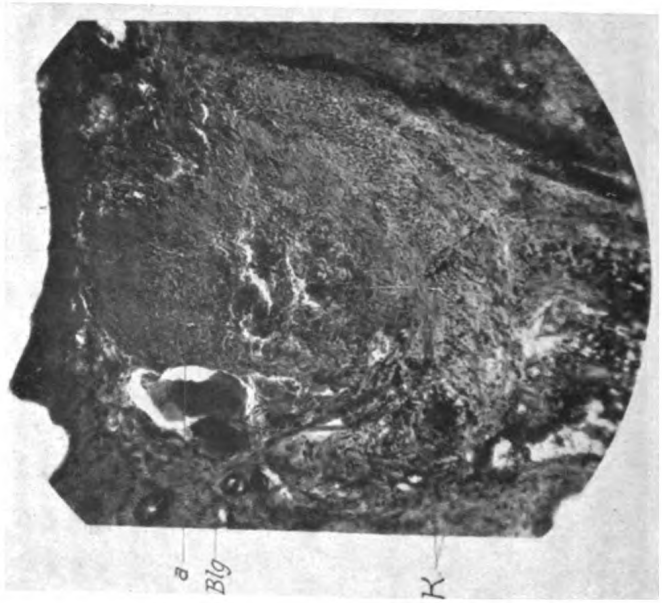

Fig. 3
Zeiß-Apochromat 8 mm, Comp. Okular 4
a Narbe. *K* intrazellulär gelagerte Kohle. *Blg* Blutgefäß



Fig. 2
Zeiß-Apochromat 8 mm, Comp. Okular 4
a Kohle und Blut. *b* Fibrin

Digitized by Google
Original from UNIVERSITY OF MINNESOTA
Generated on 2019-10-18 16:01 GMT / http://hdl.handle.net/2027/umn.31951002762790j
Public Domain in the United States, Google-digitized / http://www.hathitrust.org/access_use#pd-us-google

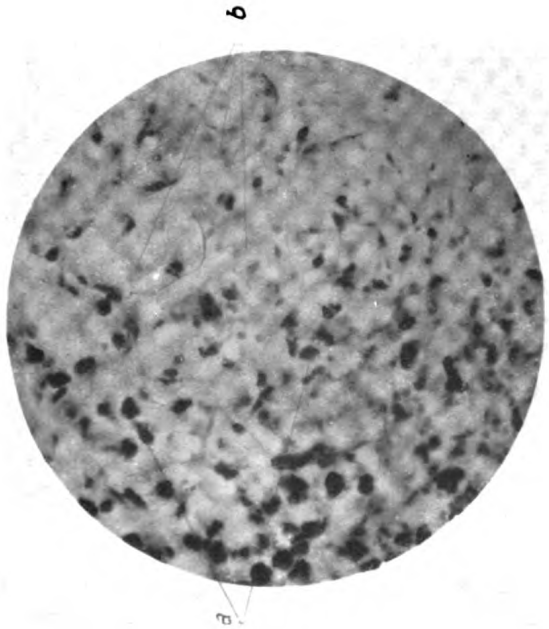

Fig. 5
Zeiß-Apochromat 4 mm, Comp. Okular 4
a mit Kohle beladene Retikulumzellen. *b* normale Retikulumzellen

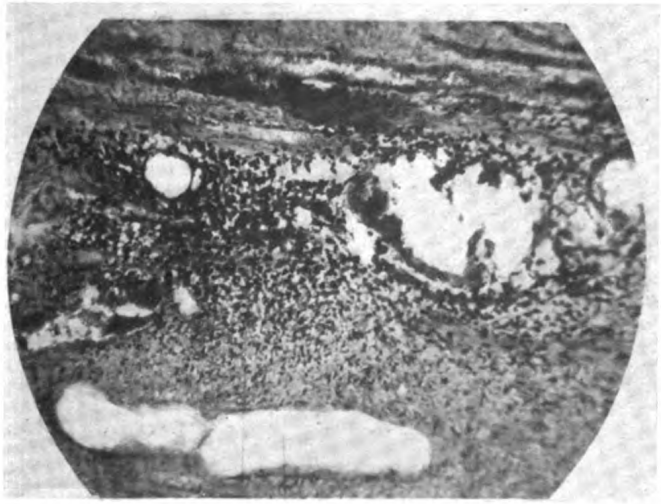

Fig. 4
Zeiß-Apochromat 8 mm, Comp. Okular 4
K intrazellulär gelagerte Kohle. *Blg* Blutgefäß

Digitized by Google
Original from UNIVERSITY OF MINNESOTA
Generated on 2019-10-18 16:02 GMT / http://hdl.handle.net/2027/umn.31951002762790j
Public Domain in the United States, Google-digitized / http://www.hathitrust.org/access_use#pd-us-google

feinst pulverisierte Tierkohle. Bisher sind nur die Versuche mit Tierkohle abgeschlossen; die Experimente mit anderen, antiseptischen Substanzen sind im Gange und die Resultate einer späteren Arbeit vorbehalten.

Der experimentelle Vorgang war folgender: Die Zähne wurden mittels 2%iger Novokain-Suprareninlösung anästhesiert, nach Anlegung von Kofferdam an der Oberfläche sorgfältig mit 95%igem Alkohol abgewaschen, hierauf die Kronenpulpa mit sterilen neuen Bohrern eröffnet und eine geringe Menge feinst pulverisierter Tierkohle eingelegt; darauf die Kavität mit Harvardzement verschlossen und der Zahn im Munde belassen. Nach 1—6 Wochen wurden die Zähne extrahiert und der histologischen Untersuchung zugeführt.

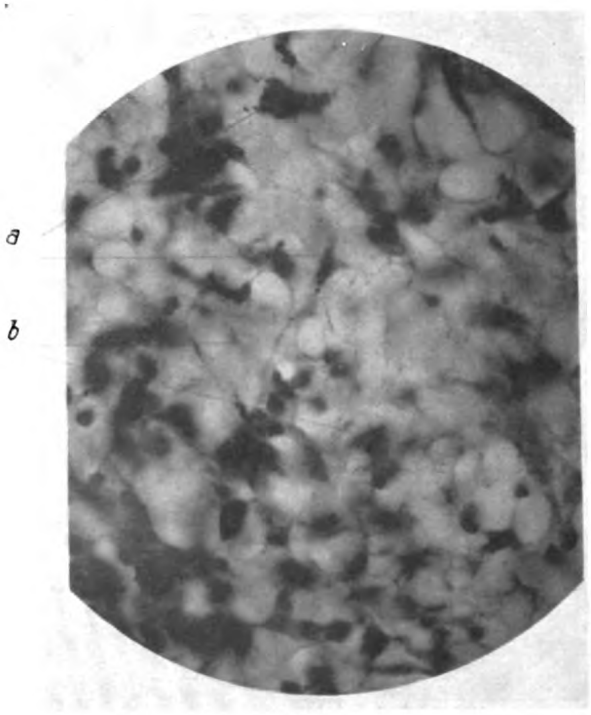

Fig. 6
Zeiß-Apochromat homog. Immersion 2 mm. Comp. Okular 4
a mit Kohle beladene Retikulumzellen. *b* normale Retikulumzellen

Fall I (Fig. 1): Linker oberer Eckzahn eines zwölfjährigen Mädchens, in oben beschriebener Weise behandelt und nach 6 Wochen extrahiert. Subjektiv keine Beschwerden. Das histologische Präparat zeigt folgendes Bild: Im Kronenteile, zuerst an der Spitze die Hauptmasse des eingebrachten Kohlendepots sichtbar, darunter eine Schicht von Blut und Fibrin (Fig. 2). Das nun folgende Pulpasegment kann am besten als Narbe bezeichnet werden (Fig. 3); sie bildet eine trennende Schicht zwischen der aufgebrachten Kohle resp. dem Hämatom und dem zentralwärts gelegenen übrigen gesunden Pulpagewebe.

Digitized by Google
Original from UNIVERSITY OF MINNESOTA
Generated on 2019-10-18 16:02 GMT / http://hdl.handle.net/2027/umn.31951002762790j
Public Domain in the United States, Google-digitized / http://www.hathitrust.org/access_use#pd-us-google

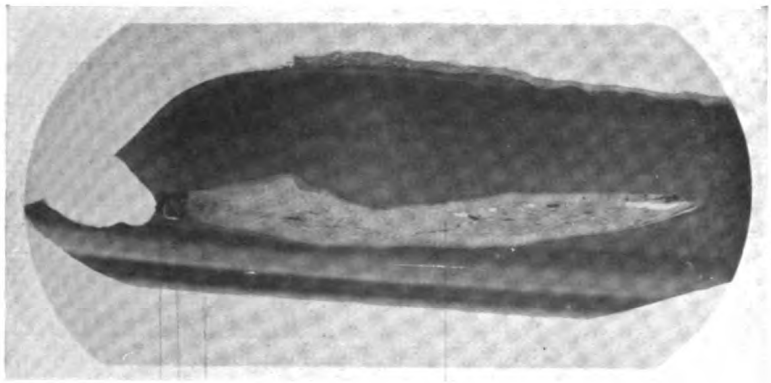

Fig. 7
Zeiß-Objektiv 35 mm, Okular 1
K Kohledepot. *a* Kohleblutfibrinpfropf.
b Pulpanarbe und intrazellulär gelagerte Kohle.
c normale Pulpa

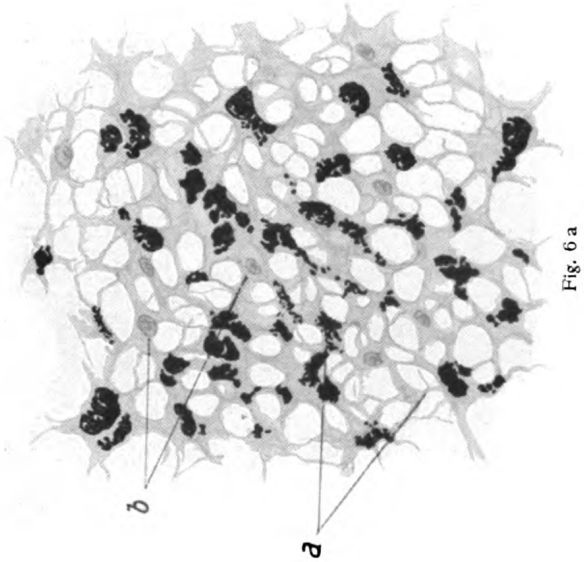

Fig. 6 a

Digitized by Google
Original from UNIVERSITY OF MINNESOTA
Generated on 2019-10-18 16:02 GMT / http://hdl.handle.net/2027/umn.31951002762790j
Public Domain in the United States, Google-digitized / http://www.hathitrust.org/access_use#pd-us-google

Reiche Züge von Bindegewebe und Granulationen beherrschen das Bild. In die Spalten des Gewebes eingelagert findet sich Tierkohle in geringer Menge. Die nächste Partie — etwa ein Viertel der Gesamtpulpa — bietet ein eigenartiges Bild (Fig. 4). Allenthalben sind in der unveränderten Pulpa reichlich Kohlepartikelchen verstreut; bei starker Vergrößerung (Fig. 5 u. 6) können wir wahrnehmen, daß diese Kohle intrazellulär gelagert ist und zwar von Pulparetikulumzellen aufgenommen wurde. Die Gefäße sind frei von Kohle, ebenso wie die tieferen Partien der Pulpa, die auch keinerlei Anzeichen einer Hyperämie oder abgelaufenen Entzündung aufweisen.

Fall II: Rechter oberer Eckzahn eines zwölfjährigen Mädchens. Der Zahn wurde wie Zahn I behandelt, konnte aber aus äußeren Gründen nur 14 Tage im Munde belassen werden. Reaktionsloser Verlauf. Das histologische Präparat zeigt dasselbe Bild wie Zahn I (Fig. 7). Erst Kohle, Blut und Fibrin, dann die besprochene Pulpanarbe, darunter gesunde Pulpa. In die Retikulumzellen sind nur ganz wenig Kohlepartikelchen aufgenommen, was wohl dem Umstande zuzuschreiben ist, daß der Zahn nach der Operation nur mehr kurze Zeit im Munde verweilte. Der übrige Teil der Pulpa ist auch hier frei von jeglicher Entzündung und Hyperämie.

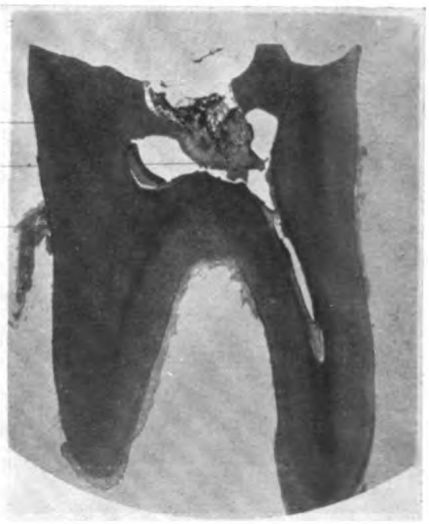

Fig. 8
Zeiß-Objektiv 35 mm, Okular 1
a Kohleblutfibrinpfropf. *b* Pulpaabszeß.
c intrazellulär gelagerte Kohle

Fall III: Rechter unterer 1. Molar eines fünfzehnjährigen Mädchens. Zahn mit Caries sicca der ganzen mastikalen Fläche wegen fehlender Antagonisten zur Extraktion bestimmt. Der Zahn wurde nach derselben Methode behandelt, mußte aber am 7. Tage extrahiert werden, da pulpitische Schmerzen auftraten. Es lag die Vermutung nahe, daß bei der Applikation der Tierkohle eine Infektion gesetzt worden sei, weil die unvernünftige Patientin die Kofferdamanlage absolut verweigerte, oder daß der Zahn schon vorher infiziert war. Im Bereiche der Kronenpulpa, die sich im Zustande akuter eitriger Entzündung befindet, sind reichlich Kohle, Blut und Fibrin zu sehen (Fig. 8). Allenthalben besteht reiche kleinzellige Infiltration, die Kronenpulpa ist also durch Abszeß zerstört. Im Gegensatze zu der kurzen Einwirkung der Kohle ist bei diesem Zahne die Kohle in einzelnen Partikelchen bis weit gegen das apikale Ende der Pulpa zu verstreut und dort von Retikulumzellen aufgenommen (Fig. 9). Dieser weite Transport kann nur auf dem Wege des hyperämischen Gefäßsystemes durch Lymphzellentransport erklärt werden.

Digitized by Google
Original from UNIVERSITY OF MINNESOTA
Generated on 2019-10-18 16:03 GMT / http://hdl.handle.net/2027/umn.31951002762790j
Public Domain in the United States, Google-digitized / http://www.hathitrust.org/access_use#pd-us-google

Während im allgemeinen die Pulpa für ein sehr vulnerables und empfindliches Organ angesehen wird, zeigen unsere Versuche, daß dies keineswegs der Fall ist, sondern die Pulpa wohl imstande ist, auch auf direkte Insulte, wie blutige Wunde und Aufbringung geformter Substanz aktiv im Sinne der Heilung zu reagieren. Bei allen Präparaten sehen wir ausnahmslos die Bildung einer soliden Pulpanarbe.

Wenn wir den wahrscheinlichen physiologischen Vorgang zu konstruieren suchen, so dürfte er folgendermaßen verlaufen sein: durch die Trepanation der Kronenpulpa wurde eine Anzahl Blutgefäße eröffnet, daher kam es zu einer Blutung und durch nachträgliche Gerinnung und Verbindung mit der aufgebrachten Kohle zur Bildung des Kohlefibrinpfropfes. In der Folge wurden die frei auf der Pulpa liegenden feinsten Kohlepartikelchen von den unter dem Kohlefibrinpfropf gelegenen Retikulumzellen aufgenommen. Gleichzeitig aber produzierten die an die Wunde unmittelbar angrenzenden Pulpazellen Bindegewebsfibrillen und schlossen dadurch die verletzte Pulpa nach außen ebenso ab wie dies unter analogen Bedingungen seitens des Bindegewebes irgendeiner anderen Körperregion geschieht. So erscheint schließlich der Prozeß abgeschlossen, die Pulpawunde verheilt. Als das interessanteste Ergebnis der Versuche mit Tierkohle muß es bezeichnet werden, daß die Pulparetikulumzellen die Kohle in sich aufgenommen haben, ein Vorgang, den wir unter analogen Bedingungen auch bei anderen Zellen, die normalerweise keine Phagozytose betreiben, zuweilen sehen. Inwieweit sich diese Eigenschaft der Phagozytose der Retikulumzellen auch auf Mikroorganismen erstreckt, werden weitere Versuche zeigen.

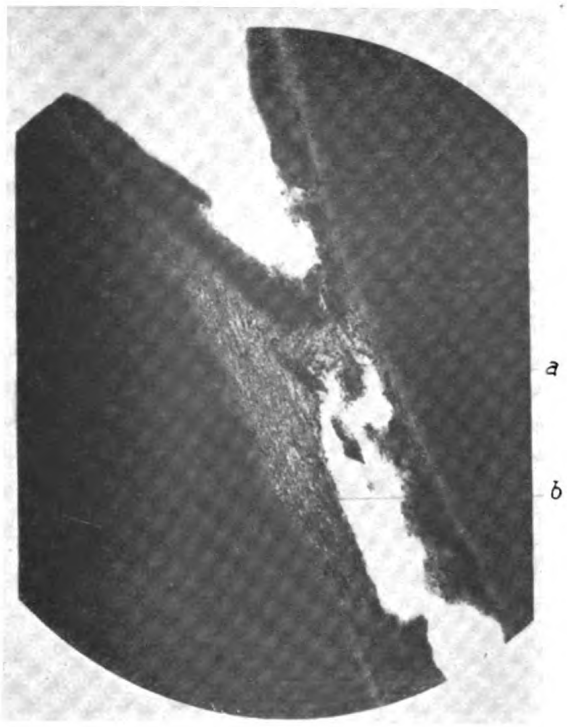

Fig. 9
Zeiß-Apochromat 8 mm, Comp. Okular 4
a Kohle interzellulär gelagert.
b mit Kohle beladene Retikulumzellen

Außerdem lassen unsere Versuche mit einer gewissen Wahrscheinlichkeit schließen, daß die menschliche Zahnpulpa doch keine Lymphgefäße besitzt, denn sonst müßte in einem der histologischen Präparate Kohle auch in Lymphozyten nachweisbar sein. Dies ist aber nicht der Fall, ausgenommen bei jenem

Digitized by Google
Original from UNIVERSITY OF MINNESOTA
Generated on 2019-10-18 16:03 GMT / http://hdl.handle.net/2027/umn.31951002762790j
Public Domain in the United States, Google-digitized / http://www.hathitrust.org/access_use#pd-us-google

Zahne, der sich im Stadium schwerster Entzündung befand, wo also Lymphozyten reichlich infolge Diapedese in der Pulpa vorhanden waren. Hier war auch die Kohle trotz der kurzen Zeit — 6 Tage gegenüber 6 Wochen — weit in die Wurzelkanäle hineingetragen, während im gesunden Zahne die Kohle nur in der unmittelbaren Umgebung der Narbe von den Pulparetikulumzellen aufgenommen war. Es stimmt diese Beobachtung völlig mit der klinischen Erscheinung überein, daß wir beinahe niemals eine Lymphdrüsenschwellung bei Erkrankung der Zahnpulpa allein, sondern erst bei einer Beteiligung des Periodontiums sehen, eine Erscheinung, die Partsch schon 1899 als Beweis des Fehlens der Lymphgefäße der Pulpa angeführt hat.

Verletzungen der menschlichen Zahnpulpa können also ausheilen. Dies beantwortet uns die so oft umstrittene Frage, ob eine akzidentell eröffnete Pulpa abgeätzt werden muß, dahin, daß eine solche Pulpa konserviert werden kann, wenn sie steril ist oder steril gemacht wird.

Nach den bisherigen Ergebnissen scheint es nicht ausgeschlossen, daß die chemische Desinfektion der Pulpa eine kräftige Unterstützung seitens der phagozytären Tätigkeit der Retikulumzellen erfährt. Die Untersuchungen über die letztere Frage sind bereits im Gange und dürften in der allernächsten Zeit zum Abschlusse gelangen.

ZUSAMMENFASSUNG

1. Steril auf die Pulpa gebrachte Tierkohle führt zu keiner Entzündung der Pulpa.
2. Die Kohle wird zum Teil von den Retikulumzellen phagozytär aufgenommen.
3. Die Pulpa ist imstande, eine blutige Wunde durch Narbe zu verschließen, also auszuheilen, wenn sie nicht infiziert war oder wurde.
4. Die Untersuchungsergebnisse erlauben per exclusionem den Schluß, daß die Pulpa keine Lymphgefäße besitzt.

Nach Darlegung meiner bisherigen experimentellen Pulpauntersuchungen fühle ich mich verpflichtet, meinem hochverehrten Lehrer, Herrn Prof. Trauner, sowie den Herren Professoren Pregl und Rabl für ihre wohlwollenden Ratschläge und wertvolle wissenschaftliche Unterstützung an dieser Stelle meinen ergebensten Dank zu sagen.

Generated on 2019-10-18 16:02 GMT / http://hdl.handle.net/2027/umn.31951002762790j
Public Domain in the United States, Google-digitized / http://www.hathitrust.org/access_use#pd-us-google
Digitized by Google
Original from UNIVERSITY OF MINNESOTA

KIEFERHÖHLENERKRANKUNGEN

VON

DR. MED. ET MED. DENT. KARL HAUENSTEIN

I. ASSISTENT AUF DER CHIRURGISCHEN ABTEILUNG DES ZAHNÄRZTLICHEN INSTITUTS DER UNIVERSITÄT ERLANGEN

Über Kieferhöhlenerkrankungen ist zwar schon sehr viel geschrieben worden, so daß man annehmen könnte, es sei das Thema erschöpfend behandelt. Es lohnt sich jedoch, diese Erkrankungen, die eine eminente Bedeutung für den praktischen Zahnarzt haben, kritisch nach der ätiologischen, diagnostischen und therapeutischen Seite zu beleuchten und insbesondere einmal alle jene Momente zusammenfassend zu besprechen, die dem Arzt und noch mehr dem Zahnarzt täglich in der Praxis begegnen können und deren Kenntnis denselben in seinem Vorgehen bestimmen dürften. Es sollen dabei nicht nur alle diagnostischen und therapeutischen Hilfsmittel erörtert werden, vielmehr soll die Abhandlung auch zur Erkenntnis beitragen, welche Fälle der normal ausgebildete Zahnarzt in Allgemeinpraxis ohne weiteres selbst behandeln kann und wann er in den nicht so seltenen schwereren Fällen den Spezialisten beiziehen sollte. Vielleicht trägt der Aufsatz auch dazu bei, in weiteren Fachkreisen die Erkenntnis zu zeitigen, daß auch eine zu weitgehende konservierende Behandlung bei Zähnen im Bereich der Kieferhöhle die Gefahr einer Erkrankung des Antrums mit sich bringen kann. Das Wesen dieser hier in Frage stehenden Erkrankungen begünstigt ja leider diese Art des Vorgehens vielfach, da nach abgeschlossener konservierender Behandlung in vielen Fällen zunächst eine Zeit friedlicher Stille für den Patienten eintritt, wiewohl die Krankheit ohne subjektive Beschwerden heimtückisch und schleichend immer weiter um sich greift, bis Kiefer und Kieferhöhle schwer in Mitleidenschaft gezogen sind.

Die Kieferhöhle ist die größte und wichtigste der Nasennebenhöhlen. Als solche gehört sie ja eigentlich zum Gebiet der Rhinologie, jedoch mit der wesentlichen Einschränkung, daß bei Erkrankungen der Kieferhöhle nicht nur der Rhinologe gehört, nicht nur der Rhinologe berechtigt sein soll, therapeutisch vorzugehen. Es gibt eben zwei hauptsächliche Wege, die zu Kieferhöhlenerkrankungen führen, der eine von der Nase her und der andere

Generated on 2019-10-18 16:02 GMT / http://hdl.handle.net/2027/umn.31951002762790j
Public Domain in the United States, Google-digitized / http://www.hathitrust.org/access_use#pd-us-google
Digitized by Google
Original from UNIVERSITY OF MINNESOTA

von den Zähnen her. Ich will hier auf die Ätiologie noch nicht näher eingehen und nur darauf hinweisen, daß Hajek und viele andere entsprechende Statistiken gebracht haben, und daß insbesondere Reinmöller die dentale Ätiologie eingehender begründet hat. Die anatomische Lage der Kieferhöhle bedingt es eben, daß nur allzuoft auch der Zahnarzt genötigt ist, sich mit der Kieferhöhle zu beschäftigen, kurz die Kieferhöhle ist wohl zum wichtigsten Grenzgebiete der Rhinologie und der Zahnheilkunde geworden. Nicht allein die enge Nachbarschaft und die gegenseitigen Beziehungen in anatomischer Hinsicht, in bezug auf das Blut-, Lymph- und Nervensystem sind es, die hier von Bedeutung sind, auch in klinischer Hinsicht sind bei den einzelnen Erkrankungen, die hier in Frage kommen, die Zusammenhänge klar und in die Augen springend. Ich möchte nur hinweisen auf die ausgezeichneten Veröffentlichungen von Reinmöller, Misch und anderen, die die Entstehungsursachen und den Weg, den die Krankheit nimmt, genau dartun. Gleichwohl geht es auch hier wie bei allen Grenzgebieten, es wird stiefmütterlich behandelt. Zwar nicht insofern, als man sich nicht genügend damit beschäftigt hätte, sondern es hat jede Disziplin einzig und allein von ihrem Standpunkt aus eingehend über das Thema gearbeitet und die Ergebnisse aus dem Grenzfach mehr oder minder unberücksichtigt gelassen. Und meines Erachtens kann nur in einem engen Zusammenarbeiten beider Fächer gedeihliche und fördernde Arbeit geleistet werden. Da ich während meiner ärztlichen Tätigkeit an der Hals-Nasen-Ohrenklinik in Erlangen Gelegenheit hatte, so manche Fälle von Kieferhöhlenerkrankungen mit den Augen des Rhinologen zu beobachten, den Krankheitsverlauf zu verfolgen, die Wirkung der einzelnen therapeutischen Maßnahmen gegeneinander abzuwägen, die Zuverlässigkeit der verschiedenen diagnostischen Hilfsmittel zu beurteilen und dann andererseits in meiner jetzigen Tätigkeit an der Erlanger Zahnklinik als Zahnarzt dieselben Erkrankungen vom zahnärztlichen Standpunkt zu verfolgen Gelegenheit habe, so glaube ich für mich in Anspruch nehmen zu dürfen, daß ich gleichsam als ein Mann intra partes über dies Thema reden kann und nicht in die Gefahr verfalle, den einen oder anderen Standpunkt, wenn auch ganz unbeabsichtigt, in den Vordergrund schieben zu wollen.

Wenn der Mensch über irgendeinen Gegenstand etwas eingehender nachdenkt, so ist wohl natürlicherweise sein erster Gedanke eine Frage nach dem Zweck desselben. Merkwürdigerweise habe ich in der mir zur Verfügung stehenden Literatur über den Zweck der Kieferhöhle nicht die eingehende Würdigung gefunden, die mir notwendig zu sein scheint. Ich sehe in der Kieferhöhle einen mehrfachen Zweck erfüllt. Die innere Struktur sowohl wie die äußere Gestaltungsform des ganzen menschlichen Skeletts ist nach einem Gesetze absolutester Zweckmäßigkeit aufgebaut. So soll vor allem mit der größtmöglichsten Festigkeit und Stabilität eine möglichst große Leichtigkeit erzielt werden oder, wie Triepel in bezug auf den menschlichen Körper ganz allgemein sich ausdrückt, eine gegebene Funktion soll immer mit dem Minimum an Material oder mit dem gegebenen Material soll ein Maximum an Funktion geleistet werden können. Beide Momente, die Festigkeit und

Digitized by Google
Original from UNIVERSITY OF MINNESOTA
Generated on 2019-10-18 16:02 GMT / http://hdl.handle.net/2027/umn.31951002762790j
Public Domain in the United States, Google-digitized / http://www.hathitrust.org/access_use#pd-us-google

die Leichtigkeit, treffen für den Bau der Kieferhöhle zu. Die einzelnen Verstärkungspfeiler, auf die ich bei Besprechung der anatomischen Verhältnisse noch zurückkommen werde, garantieren in ihrer knöchernen Umrahmung die nötige Festigkeit der regionären Gesichtsknochen. Der später zu besprechende anatomische Aufbau ist insbesondere auch so gestaltet, daß die nötige Festigkeit auch bei der Funktion des Kaudruckes gewahrt bleibt. Dieser ist nicht allein als ein Druck des Unterkiefers gegen den Oberkiefer durch Muskelzug aufzufassen, sondern durch eine Kontraktion der Kaumuskulatur wird Druck und Gegendruck erzeugt. Der Kieferhöhlenboden ist durch verschiedene Knochenverstärkungslinien, häufig durch oft stärker hervortretende Septen, die nach den einzelnen Wänden hin auslaufen, gefächert. Dadurch erfolgt eine Druckverteilung nach allen Richtungen, der Kaudruck wird in verschiedene Komponenten zerlegt. Durch Einschaltung der Kieferhöhle und Verteilung des Druckes in einzelne Komponenten wird eine, wenn auch geringfügige Federung erzeugt, die bei kräftigem Zubeißen eine stärkere Erschütterung, wie sie bei kompakten Knochenmassen erzeugt werden müßte, auffängt. Trotz Veranlagung der Höhle und der an einzelnen Stellen fast papierdünnen Knochenplatte garantieren die Verstärkungspfeiler durch die absolut zweckentsprechende Druckverteilung die nötige Festigkeit. Das wesentlichste Moment bei der Veranlagung der Kieferhöhle spielt aber die dadurch bedingte Leichtigkeit des Kopfskeletts. Man kann sich unschwer vorstellen, wie zwei vielleicht bis hühnereigroße kompakte Knochenmassen an Stelle der Höhlen eine unverhältnismäßige Steigerung des Gesamtgewichtes des Kopfskelettes bedingen würden. Hier kommt auch noch ein anderer Punkt in Frage, auf den der Anatom Spuler immer besonders hinweist. Der Mensch unterscheidet sich von den übrigen Lebewesen durch seinen aufrechten Gang. Andererseits hat er aber auch wie kaum ein anderes ihm wesensähnliches Tier relativ groß veranlagte pneumatische Räume. Dies hat seinen Grund in der Ausbalancierung des Kopfes. Ein kompakt veranlagtes Viszeralskelett würde bei aufrechter und gerader Kopfhaltung eine Menge von Muskelkraft in Anspruch nehmen. Durch zwei weitere Faktoren gewinnt die Kieferhöhle physiologisch an Bedeutung. Die Lungen beanspruchen, wenn sie nicht Schaden leiden sollen, eine in bezug auf Wärme und Feuchtigkeit möglichst gleichmäßig geschwängerte Luft; die atmosphärische Luft ist aber bekanntlich in dieser Beziehung großen Schwankungen unterworfen. Einen Ausgleich schafft nun das ganze Gebiet der oberen Luftwege durch Wärme- und Feuchtigkeitsabgabe. Als unterstützendes physiologisches Moment kommen hier die ganzen pneumatischen Nebenräume, darunter die Kieferhöhle, die ja alle in offener Kommunikation mit der Nase stehen, hinzu. Diese Unterstützung ist um so nötiger, als der Mensch im Vergleich mit der Tierreihe relativ kleine Nasenmuscheln hat, die natürlich nur im Verhältnis zur ihrer Schleimhautoberfläche Wärme und Feuchtigkeit abgeben können. Man kann auch die Beobachtung machen, daß im Tierreich die Größe der Nasenmuscheln im umgekehrten Verhältnis zur Größe der pneumatischen Räume steht. Weiterhin gewinnt die Kieferhöhle und mit ihr natürlich auch die anderen

Digitized by Google
Original from UNIVERSITY OF MINNESOTA
Generated on 2019-10-18 16:02 GMT / http://hdl.handle.net/2027/umn.31951002762790j
Public Domain in the United States, Google-digitized / http://www.hathitrust.org/access_use#pd-us-google

Nebenhöhlen der Nase physiologische Bedeutung für die Sprache. Sie ist ein außerordentlich guter Resonanzboden und erfüllt für die menschliche Sprache ungefähr dieselbe Funktion wie bei der Geige der Bauch. Wer bei einer Extraktion eine zufällige Eröffnung der Kieferhöhle vorgefunden hat, dem wird, insbesondere wenn die Öffnung etwas größer war, gewiß eine Veränderung in der Sprache des Patienten sofort aufgefallen sein. Die Sprache klingt kupiert und hat den schönen sonoren Klang verloren. Auch wenn die Kieferhöhle mit Sekret gefüllt oder das Ostium verstopft ist, wird man diese Veränderung der Sprache wahrnehmen können.

Nach diesen mehr in das Gebiet der Physiologie fallenden Erörterungen möchte ich, bevor ich auf die Erkrankungen der Kieferhöhle eingehe, einige Ausführungen über die Anatomie derselben machen. Unter der Augenhöhle und über den Alveolen der seitlichen Oberkieferzähne gelegen wird die Kieferhöhle nach hinten durch das Tuber maxillare von der Fossa sphenopalatina getrennt. Der Form nach wird sie gewöhnlich als eine dreiseitige, abgestumpfte Pyramide geschildert mit der Basis unter der Augenhöhle, einer vorderen Wand, die vom Corpus maxillare gebildet ist und eine Einbuchtung, die Fossa canina, zeigt, einer hinteren lateralen Wand, durch das Tuber maxillare gebildet, und einer sehr dünnen medialen Wand, die den Sinus in den oberen Partien von den vorderen Siebbeinzellen, unten vom mittleren und unteren Nasengang trennt. Normalerweise hat die Kieferhöhle zwei Kommunikationen mit derNase, die beide der oberen Hälfte der medialen Wand angehören. Josef v. Gerlach schreibt darüber: „Die eine ist konstant und verbindet den Sinus maxillaris mit dem Infundibulum, welches aus dem mittleren Nasengang zum Sinus frontalis führt, die andere fehlt bisweilen und befindet sich in dem mittleren Nasengang, ziemlich gleich weit von dem vorderen und hinteren Ende der mittleren Muschel abstehend." Die untere Wand, die die abgestumpfte Spitze der Pyramide darstellt, wird vom Alveolarfortsatz gebildet und zeigt einen längeren sagittalen und kürzeren frontalen Durchmesser. Die Größe der Kieferhöhle ist absolut variabel. Sie hängt vor allem ab von der Höhe des Gaumens und von der Länge des Alveolarfortsatzes. Zutreffende Größenangaben lassen sich deswegen überhaupt kaum machen. Vielleicht kann man als durchschnittliche Größe die einer Walnuß angeben, doch ist das Antrum oft nicht einmal so groß wie eine Kirsche, manchmal fast so groß wie ein Hühnerei. Auch seine innere Form ist vollkommen inkonstant. Es ist nicht ein mehr oder minder glatter Hohlraum ausgebildet, sondern meist zeigen sich Buchten nach den verschiedenen Richtungen in der verschiedensten Größe und Unregelmäßigkeit. Am konstantesten ist noch ausgebildet die Alveolar- und Gaumenbucht, gegen den Alveolarfortsatz hin, die Jochbeinbucht, gegen den Jochbogen hin, sowie die Lacrymalbucht, die oberhalb des Ostiums gegen den Tränennasenkanal zu vorspringt. Für uns am wichtigsten ist die Alveolarbucht. Ihr tiefster Punkt liegt in der Gegend des zweiten Prämolaren oder des ersten Molaren. Sie wird selbst oft wieder je nach den höher oder weniger hoch reichenden Zahnwurzeln in einzelne Fächer geteilt. Nach Goerke ist diese Fächerung

Digitized by Google
Original from UNIVERSITY OF MINNESOTA
Generated on 2019-10-18 16:02 GMT / http://hdl.handle.net/2027/umn.31951002762790j
Public Domain in the United States, Google-digitized / http://www.hathitrust.org/access_use#pd-us-google

„die wabenartige Bauart" des Sinusbodens gerade aus Zweckmäßigkeitsgründen so geschaffen, ebenso wie überhaupt die ganze knöcherne Antrumwandung und der Oberkiefer. Der ganze Oberkiefer ist durch drei Hauptpfeiler, Knochenverstärkungen oder Druckleisten, wie sie Walkhoff nennt, gestützt. Diese Pfeiler bilden auch das Hauptstützgerüst der Kieferhöhle. Ein Pfeiler ist die Crista canina, die von der Alveole des Caninus zur seitlichen Nasenwand aufsteigend sich im Nasenrücken mit der anderseitigen zu einem Knochenpfeiler vereinigt. Er bildet auch den medialen Hauptstützpfeiler für die Kieferhöhle. Der zweite und dritte Pfeiler ist die Crista alveolo-zygomatica, wie sie schon Walkhoff und später auch sein Schüler Goerke nannte, die beiderseits an der buccalen Alveolarwand zwischen $^1M^1$ und $^2M^2$ ihren Ursprung nimmt und zur Gegend der Jochbeineinstrahlung in die Höhe zieht. Diese Crista bildet auch den lateral-distalen Hauptstützpfeiler für die Kieferhöhle. Als Querpfeiler kommen in Frage der Jochbogen, der untere Orbitalrand und der Alveolarfortsatz selbst. Auch in der wabenartigen Bauart des Sinusbodens findet Goerke eine Weiterbildung dieser Knochenverstärkungen. Die Bedeutung dieser am Kieferhöhlenboden vorhandenen stärkeren Knochenleisten sieht er darin, daß sie den Druck, der zwischen den Wurzeln der beiden trajektoriellen Systeme im Oberkiefer entsteht, auffangen und in verschiedene Komponenten zerlegen. Da nun die einzelnen Druckrichtungen beim Kauen je nach der Lage der Zähne und der den Kaudruck zunächst auffangenden Alveolen ganz verschiedene sind, so ändern sich auch die knöchernen Verstärkungslinien, die wir hier auch Septen nennen können und damit die Fächerung. Behauptet doch Walkhoff, daß die Leisten, die also zur Stelle der stärksten Beanspruchung beim Kauakt führen, sich bei veränderter Funktion verschieben. „Beim Durchbruch eines hinteren Zahnes wird jeweilen das bestehende Trajektorium zerstört und jedesmal hinter dem durchbrechenden Zahn ein neues gebildet." Trotz der verschiedenen Gestaltung des Bodens der Kieferhöhle, die ja nach dem eben Ausgeführten begreiflich erscheint, kann man beim Erwachsenen doch ziemlich konstant zwei durch Septen abgeteilte Buchten ausgebildet finden, die wohl auch wieder zu der erwähnten Hauptpfeilerbildung in Beziehung stehen, den Recessus caninus gegen den Eckzahn hin gelegen und den Recessus tuberosus gegen den Weisheitszahn hin gelegen. Diese die Recessus abgrenzenden Septen sind als Gegenstrebe gegen den Processus zygomaticus aufzufassen und entsprechen auch nach außen den Ansätzen desselben. Weiter vorhandene Septen können die Kieferhöhle in der unregelmäßigsten Weise fächern. Diese Septen sind bald nur niedrig, bald ganz hoch, manchmal trennt ein solches Septum die Kieferhöhle in zwei vollkommen in sich abgeschlossene Teile, bald sind sie horizontal, bald vertikal angeordnet. Man kann sich leicht vorstellen, von welch eminenter Bedeutung dies für die Diagnose und mehr noch für die Therapie sein kann (Spülungen, Aufmeißelungen). Von der Größe der Kieferhöhle und der Ausbildung einer entsprechenden Alveolarbucht hängen auch die mehr oder minder engen Beziehungen derselben zum Zahnsystem ab. Ich werde darauf noch später bei der Be-

Digitized by Google
Original from UNIVERSITY OF MINNESOTA
Generated on 2019-10-18 16:03 GMT / http://hdl.handle.net/2027/umn.31951002762790j
Public Domain in the United States, Google-digitized / http://www.hathitrust.org/access_use#pd-us-google

sprechung der Erkrankungen selbst ausführlicher zurückkommen müssen. Nach außen projiziert reicht eine normal ausgebildete Kieferhöhle von der Eckzahngegend bis ungefähr zum dritten Molaren. Es wurden aber auch schon Fälle veröffentlicht (Euler), wo Kieferhöhlenerkrankungen von den Schneidezähnen ausgingen. Wohlgemerkt wurde bisher immer nur von den Kieferhöhlen Erwachsener gesprochen. Bis zur zweiten Dentition ist die Kieferhöhle sehr klein, ja beim Neugeborenen ist sie nur durch eine sagittal gestellte Spalte in der Nasenseitenwand andeutungsweise vorhanden, im achten Jahre erreicht sie normale Größe. Ausgekleidet ist sie wie alle Nasennebenhöhlen mit flimmerndem Zylinderepithel; die Flimmerhaare schlagen gegen die Nase zu aus. Bemerkenswert sind noch die Kommunikationen, die mit den Siebbeinzellen und der Keilbeinhöhle bestehen können, sowie Dehiszenzen besonders in der orbitalen Wand der Kieferhöhle. Beide Punkte sind für die Fortpflanzung der Kieferhöhlenerkrankung in die benachbarten Höhlen und umgekehrt von hervorragender Bedeutung. — Ich habe nun im vorhergehenden die wesentlichsten anatomischen Merkmale beschrieben. Die Kenntnis der Anatomie bedingt hier mehr wie anderswo das Verständnis der Pathologie. Von welch großer Bedeutung insbesondere die Variabilität der Kieferhöhle nach allen Richtungen hin ist, für die Genese der Erkrankung, die Diagnose und ganz besonders auch für die Therapie, das mag die Besprechung der Erkrankungen selbst dartun.

Die Kieferhöhlenerkrankungen kann man nach den verschiedensten Gesichtspunkten hin einteilen. Vor allem müssen wir immer unterscheiden zwischen akuter und chronischer Kieferhöhlenerkrankung. Man kann dabei ganz allgemein sagen, daß die Krankheitssymptome bei der akuten Erkrankung verhältnismäßig plötzlich einsetzen, bedeutend heftiger und stürmischer auftreten und deshalb auch viel deutlicher ausgeprägt sind. Zuckerkandl teilt die Erkrankungen nach dem Sekrete ein und unterscheidet Katarrhe mit serösem oder schleimigem Sekret, solche mit eitrigem Sekret und Erkrankungen der Kieferhöhle bei Diphtherie. Die meisten neueren Autoren machen die Einteilung nach der Ätiologie und unterscheiden dentale, nasale und traumatische Empyeme der Kieferhöhle. In neuester Zeit gibt Fryd eine Einteilung der Kieferhöhlenerkrankungen und unterscheidet erstens die katarrhalische Entzündung, zweitens die eitrige Entzündung, drittens die granulierende Entzündung, viertens Zysten, fünftens Geschwülste. Schon aus der Verschiedenartigkeit der Einteilung spricht eine gewisse Schwierigkeit derselben. Wir tun wohl am besten, wenn wir a priori die akuten Erkrankungen von den chronischen trennen, sonst aber die Empyeme ihrer Ätiologie nach unterscheiden nach nasalen, dentalen und traumatischen, wobei wir unter dentalen Empyemen alle diejenigen verstehen, die ihre Entstehungsursache in von den Zähnen ausgehenden Erkrankungen des Periodontiums und des Alveolarfortsatzes gefunden haben, unter nasalen diejenigen, bei denen die Infektion von der Nase her statthatte; darunter sind auch inbegriffen alle katarrhalischen Affektionen der Kieferhöhle und die Erkrankungen derselben nach Allgemeinkrankheiten; unter traumatischen die-

Digitized by Google Original from UNIVERSITY OF MINNESOTA
Generated on 2019-10-18 16:03 GMT / http://hdl.handle.net/2027/umn.31951002762790j
Public Domain in the United States, Google-digitized / http://www.hathitrust.org/access_use#pd-us-google

jenigen, die ihre Ursache in einem Trauma und eventuell in einem Fremdkörper in der Kieferhöhle haben.

Ich will nun die dentalen Empyeme, die ja wohl uns Zahnärzte am meisten interessieren, zuerst besprechen. Wie kommt es denn zur Entstehung von dentalen Empyemen? Da muß ich wieder zurückkommen auf meine Ausführungen im anatomischen Teil. Ich habe darauf hingewiesen, wie verschieden die Kieferhöhlen nach Form und Größe sein können. Die Größe der Kieferhöhle ist entscheidend für die enge Nachbarschaft des Bodens vom Antrum und der regionären Zahnwurzeln. Ist eine Kieferhöhle sehr groß, insbesondere die Alveolarbucht gut ausgebildet, so können die Zahnwurzeln den knöchernen Kieferhöhlenboden vor sich her wölben — ich habe weiter oben von Fächerung des Bodens gesprochen — ja es kann vorkommen, daß die Knochenzwischenlage überhaupt nicht mehr ausgebildet ist, daß also Periodontium und Antrumschleimhaut direkt miteinander verwachsen sind. Es ist einleuchtend, daß unter diesen Umständen Erkrankungen der regionären Zähne ganz besonders leicht auch zu Erkrankungen der Kieferhöhle führen können — ich sage können, nicht müssen. Es können also sowohl akute wie chronische Veränderungen an den Zähnen auf die Kieferhöhle übergreifen. Zahnkaries führt zur Erkrankung der Pulpa, die Pulpitis greift auf das Periodontium über. Besonders gefährlich sind hier alle jene Schädigungen der Pulpa, die langsam zur allmählichen Nekrotisierung derselben führen. Durch Stoß oder Fall wird die Pulpa in ihrer Vitalität geschädigt und stirbt langsam ab; eine gut leitende Füllung wird ohne isolierende Unterlage ganz nahe der Pulpa gelegt und infolge der fortgesetzten thermischen Reizung geht die Pulpa langsam zugrunde; eine Silikatfüllung liegt nahe am Nerven, die stets vorhandene freie Säure schädigt die Pulpa, bis sie langsam abstirbt. Ich möchte deshalb hier ganz besonders warnen, bei Zähnen, die im Bereiche der Kieferhöhle stehen, Silikatfüllungen zu verwenden, und verweise auf die jüngst erschienene Arbeit Wustrows über Schädigungen der Pulpa durch Silikat-Zement-Füllungen. In allen diesen Fällen liegt die Pulpa dann als toter Körper im Zahn und kann bei den ungünstigen anatomischen Verhältnissen nicht abgebaut werden; sei es nun durch Infektion oder Eigenzerfall, jedenfalls entsteht dann eine Eiterung, die auf das Periodontium übergreift und sich zum apikalen Abszeß entwickelt. Dieser sucht sich einen Ausweg in Richtung des geringsten Widerstandes, d. i. unter den geschilderten Umständen eben die Kieferhöhle. Weit häufiger als bei diesen akuten Erkrankungen aber führen chronische Veränderungen in Gegend der Wurzelspitze zum Durchbruch in die Kieferhöhle. Bei allen akuten eitrigen Erkrankungen treten mehr oder minder heftige Schmerzen auf, die den Patienten zum Zahnarzt führen und unter entsprechender Behandlung (Aufbohren der Füllung und Reinigung des Kanals, so daß eine Abflußmöglichkeit durch den Kanal geschaffen ist, oder gegebenenfalls die Extraktion) wird ein anderer Ausweg geschaffen. Geschieht dies nicht, so sucht sich ein solcher Prozeß auf eigene Faust Luft zu schaffen, und dies geschieht eben — wie oben erwähnt — in Richtung des geringsten Widerstandes. Unter normalen Verhältnissen,

Digitized by Google
Original from UNIVERSITY OF MINNESOTA
Generated on 2019-10-18 16:02 GMT / http://hdl.handle.net/2027/umn.31951002762790j
Public Domain in the United States, Google-digitized / http://www.hathitrust.org/access_use#pd-us-google

d. h. wenn eine entsprechende Knochenzwischenschicht zwischen Kieferhöhlenboden und Wurzelspitze vorhanden ist, kommt es entweder zu einem Durchbruch buccal- resp. labialwärts, wenn die äußere Knochenlamelle dünner ist als die innere, oder zum Durchbruch palatinal- resp. lingualwärts bei umgekehrtem Verhältnis. Der Durchbruch erfolgt durch Einschmelzung der umgebenden Knochenpartien in der Durchbruchsrichtung und Perforation der Weichteile durch Fistelbildung. Mit dem vollzogenen Durchbruch klingen dann rasch alle Beschwerden ab. Weit häufiger wie die akuten Erkrankungen an der Wurzelspitze führen die chronischen zu einem solchen Durchbruch, da hier der Patient keinerlei Störungen seines Wohlbefindens hat und infolgedessen der Prozeß schleichend und heimtückisch fortschreiten kann, bis große Partien der Umgebung zerstört sind. Dieses Krankheitsbild zeigt vor allem die chronische granulierende Periodontitis, die sich häufig rasch im Anschluß an die oben geschilderten akuten Erkrankungen in der Nähe des Apex entwickelt. Bei ihr kommt es mit besonderer Vorliebe dazu, daß der Durchbruch nicht, wie oben geschildert, ins Cavum oris erfolgt, sondern der Prozeß sucht sich einen Ausweg durch die äußere Haut. Als Prädilektionsstellen kommen hier in Betracht das Foramen infraorbitale, Foramen mentale, Kinn und Angulus. Sind aber die anatomischen Verhältnisse ungünstig, so erfolgt ein Durchbruch in die Kieferhöhle. Auch Durchbrüche zur Nase wurden beobachtet, wiewohl dies etwas relativ sehr Seltenes ist. Manchmal kommt es auch vor, daß das Granulom eines Zahnes den Nachbarzahn umwächst und der Durchbruch erst von hier aus erfolgt. So kann auf diese Weise ein nicht im Bereich der Kieferhöhle stehender Zahn auch Veranlassung zu einem Kieferhöhlenempyem geben. Ist einmal der Prozeß in die Kieferhöhle durchgebrochen, so hören alle Beschwerden wie mit einem Schlage auf. Am auffallendsten ist dies bei akuten Prozessen. Der Patient fühlt sich befreit und gesund. Doch nun beginnt eine dauernde Sekretion in die Kieferhöhle, die Schleimhaut kommt durch diesen fortgesetzten Reiz in einen chronisch-entzündlichen Zustand. Zunächst wird der Boden der Kieferhöhle, insbesondere die Alveolarbucht ergriffen, dann breitet sich die Erkrankung auf die ganze Kieferhöhle aus. Die Schleimhaut geht von einem akuten in den chronisch-entzündlichen Zustand über, und es kommt zu einer starken polypösen Entartung derselben, die selbst wieder zu einer pathologischen Sekretion führt. Kommt zu solchen Prozessen noch eine nasale Reizung, z. B. bei Influenza, so kann der Prozeß ganz plötzlich aufflackern und segelt unter der Flagge der nasalen Ätiologie, während in Wirklichkeit das primär-ätiologische Moment der Erkrankung der dentale Prozeß ist, ein Umstand, auf den bereits Reinmöller in seinen Arbeiten über Kieferhöhlenerkrankungen eingehend hingewiesen hat. Ist einmal der Durchbruch erfolgt, so glaubt der Patient, daß die Sache gut sei, da er von seinen subjektiven Beschwerden befreit ist. Aber nun erfolgt eine langsame, jedoch unerbittlich weiter fortschreitende Zerstörung des Kiefers durch immer weitere Einschmelzung von Knochen und Ersatz desselben durch weiche Granulationen, die ständig leicht eitrig sezernieren. In letzter Zeit habe ich eine ganze Reihe derartiger Fälle operieren können.

Digitized by Google
Original from UNIVERSITY OF MINNESOTA
Generated on 2019-10-18 16:03 GMT / http://hdl.handle.net/2027/umn.31951002762790j
Public Domain in the United States, Google-digitized / http://www.hathitrust.org/access_use#pd-us-google

Frau M. sucht die Klinik auf, weil sie von ihrem Zahnarzt darauf aufmerksam gemacht ist, daß eine schon lange bestehende Fistel im Oberkiefer auf ihre Ursache hin untersucht werden müsse. Das Röntgenogramm zeigte einen großen Einschmelzungsherd, worauf ich der Patientin die Operation vorschlug. Auch in diesem Falle konnte ich wieder den typischen Patienteneinwurf hören: Aber ich habe doch gar keine Schmerzen mehr, während ich früher einmal hier starke Schmerzen gehabt habe. Die Aufklappung ergab dann auch eine ganz ungewöhnlich große Zerstörung des Kiefers. Ähnliche Fälle, wenn auch nicht in diesem Ausmaß, kamen in letzter Zeit recht häufig in unserer Klinik zur Operation. Ich möchte deshalb an dieser Stelle dringend empfehlen, nach Extraktion solcher Zähne auch den Granulationsherd gründlich mit dem scharfen Löffel auszuräumen, denn es ist durchaus nicht der Fall, daß derartige Herde nun mit der Extraktion des Zahnes immer beseitigt wären.

Wir sehen also, daß von den Zähnen ausgehende Erkrankungen sowohl akuter wie chronischer Art imstande sind, nicht nur die schwersten Zerstörungen am Kiefer zu erzeugen, sondern fortschreitend auch auf die Kieferhöhle überzugreifen, um hier ihr Zerstörungswerk zu beginnen. Wenn sich ein praktischer Zahnarzt bewußt ist, wie viele Zahnerkrankungen zu einem Antrumempyem oder auch nur zu schweren Knochenzerstörungen am Kiefer führen können, so wird er seiner konservierenden Zahnbehandlung auch gewisse Grenzen stecken. Vor allen Dingen aber ist zu fordern, daß Brückenarbeiten in der Kieferhöhlengegend ganz besonders scharf durch das Röntgenogramm kontrolliert werden. Die Brückenpfeiler müssen vor der Behandlung röntgenologisch und klinisch genauestens untersucht werden, die spätere Brückenarbeit sollte ebenfalls diesem Verhalten prophylaktisch unterworfen sein, ein Verhalten, das überhaupt für alle Brückenarbeiten mehr und mehr angewandt werden sollte.

Wir haben nun im vorhergehenden die verschiedensten Erkrankungen besprochen, die zu einem dentalen Empyem führen können. Hajek, der die einzelnen Krankheitsbilder namentlich aufzählt, erwähnt darunter noch — wovon bisher noch nicht gesprochen wurde — den Durchbruch einer entzündeten Zyste. Es kann nicht geleugnet werden, daß auch eine Zyste einmal ins Antrum durchbrechen und dann ein Empyem erzeugen kann. Doch meiner Erfahrung nach — und viele andere Autoren geben mir darin recht — ist der Durchbruch einer Zyste ins Antrum relativ selten. Die Zyste, die durch fortgesetzte Sekretion ins Lumen hinein ständig wächst und einen Druck auf die Umgebung ausübt, so daß der umgebende Knochen resorbiert wird, gelangt bis zur Kieferhöhlenschleimhaut. Es ist doch ganz natürlich, daß diese, mit der knöchernen Unterlage nicht allzufest verwachsen, sich von derselben löst und sich in das Lumen der Kieferhöhle immer weiter verdrängen läßt, zumal ja die Kieferhöhle mit der Nasenhöhle und so mit der atmosphärischen Luft in Verbindung steht, so daß in der Kieferhöhle keine Spannung, kein Gegendruck erzeugt werden kann, ähnlich wie bei Druck auf einen hermetisch abgeschlossenen Gummiballon. Die Kieferhöhle wird

Generated on 2019-10-18 16:02 GMT / http://hdl.handle.net/2027/umn.31951002762790j
Public Domain in the United States, Google-digitized / http://www.hathitrust.org/access_use#pd-us-google
Digitized by Google
Original from UNIVERSITY OF MINNESOTA

immer mehr von der wachsenden Zyste verdrängt und ihre Schleimhaut kann zuletzt, wie ein Blindsack zusammengefaltet, aufeinanderliegen. Eine Reihe derartige Fälle hat Reinmöller in seinen Arbeiten über das Empyem der Kieferhöhle beschrieben, darunter einen Fall, bei dem beide Kieferhöhlen vollständig durch follikuläre Zysten verdrängt waren. In letzter Zeit konnte ich in der hiesigen zahnärztlichen Klinik einen ähnlichen Fall operieren, dessen Krankengeschichte ich in kurzen Zügen folgen lasse:

Arbeiter B. sucht die Klinik auf, von einem Zahnarzt geschickt, weil er seit einem Jahr Eiterabfluß durch die rechte Wange hat. Verschiedene Inzisionen und Auskratzungen haben keine Heilung gebracht. Die Untersuchung ergab, daß es sich um eine sehr große, im rechten Oberkiefer liegende Zyste mit eitrigem Inhalt handelte, die einen Durchbruch durch die Wange zur Folge hatte. Auch in diesem Fall nahm die Zyste zwei Drittel des Raumes der Kieferhöhle ein, ohne jedoch einen Durchbruch nach der Kieferhöhle verursacht zu haben. Die Operation nach der Partschschen Methode befreite den Mann von der für ihn recht lästigen Erkrankung. Der Patient hatte sich ein ganzes Jahr lang damit geholfen, daß er einen Verband trug, bei dem er ständig die eiterdurchtränkte Watte erneuern konnte.

Ein weiterer Fall, der in derselben Zeit bei uns zur Operation kam, zeigt in noch auffallenderem Maße, daß Zysten relativ selten nach der Kieferhöhle durchbrechen. Auch diese Krankengeschichte sei kurz erwähnt. Hauptmann G. wird von einem Kollegen in die Klinik geschickt wegen eines Druchbruchs im rechten harten Gaumen. Die Untersuchung ergibt eine über walnußgroße Zyste, ausgehend von Stiftzähnen der beiden oberen rechten Schneidezähne. Auch hier hochgradige Verdrängung der Kieferhöhle nach der Orbita hin mit schließlichem Durchbruch durch den harten Gaumen.

Ein dritter Fall zeigt uns dasselbe Bild von einer anderen Seite Arbeitersfrau M. wird wegen einer Oberkieferzyste im zahnlosen Oberkiefer operiert. Hier hatte die Zyste ihren Ausgang von der Schneidezahngegend genommen und hatte die Kieferhöhle von der Fossa canina aus nach rückwärts stark verdrängt.

Außer diesen besonders prägnanten Fällen kam noch eine ganze Reihe weiterer, ähnlicher Fälle zur Operation, die uns immer wieder zeigten, wie wenig derartige Zysten zum Durchbruch nach der Kieferhöhle neigen. Diese Tatsache ist für die Therapie, wie ich weiter unten ausführen werde, von ausschlaggebender Bedeutung.

Nach den dentalen Empyemen beanspruchen für den Zahnarzt die traumatischen Kieferhöhlenerkrankungen das meiste Interesse. Unter dieses Kapitel fallen auch alle jene Verletzungen der Kieferhöhle durch äußere Gewalt, wie Geschoßwirkung, Steinwurf, Fall oder Stoß, die an sich für den Zahnarzt weniger Bedeutung haben. Dabei kann das Innere der Kieferhöhle entweder in direkter Kommunikation mit der äußeren Verletzung stehen, also eine komplizierte Fraktur vorliegen, oder es kann nur die knöcherne Wand frakturiert und die Schleimhaut zerrissen sein. Je nach der Art der Verletzung werden wir Fremdkörper oder Knochensplitter im Antrum, evtl. verbunden mit Blutergüssen in dasselbe, vorfinden können.

Digitized by Google Original from UNIVERSITY OF MINNESOTA
Generated on 2019-10-18 16:03 GMT / http://hdl.handle.net/2027/umn.31951002762790j
Public Domain in the United States, Google-digitized / http://www.hathitrust.org/access_use#pd-us-google

Ganz besonderes Interesse für den Zahnarzt hat jedoch die zufällige Eröffnung der Kieferhöhle gelegentlich von Zahnextraktionen, die ja, wie aus den oben angeführten anatomischen Betrachtungen hervorgeht, nicht allzu selten vorkommen kann. Bei etwa vorhandener dünner Knochenzwischenschicht kann diese während der Extraktion leicht durchbrechen, ist aber Zahnwurzel und Periodontium direkt mit der Antrumschleimhaut verwachsen, so kann sie leicht einreißen oder teilweise mit extrahiert werden. Intelligente Patienten merken dann bald, daß sich im Höhlensystem die Luftdruckverhältnisse, besonders bei der Atmung, dann aber auch die Sprache verändert haben. Das beste und bekannteste Mittel, eine Antrumeröffnung festzustellen, ist folgendes: Bei zusammengepreßten Nasenflügeln läßt man Luft durch die Nase schnaufen. Es entweicht dann unter charakteristischem, zischenden Geräusch die gepreßte Luft durch die geschaffene Öffnung der Kieferhöhle. Dringend warnen möchte ich im gegebenen Fall vor Sondierungen und Spülungen. Hier rächt sich eine Polypragmasie ganz besonders. Die Sondierungen werden gewöhnlich zu diagnostischen Zwecken vorgenommen und sind ebenso irreführend wie schädlich. Kann man damit wirklich über der Alveole einen Hohlraum feststellen, so ist damit immer noch nicht dargetan, daß dies die Kieferhöhle sein muß — es könnte sich ja auch um eine Zyste handeln — andererseits wird gerade dadurch die an sich recht kleine Perforationsöffnung nur erweitert und häufig gleichzeitig die mit Bakterien aller Art durchsetzte Mundflüssigkeit mit in das Antrum verschleppt, und die Kieferhöhlenschleimhaut reagiert auf die mechanischen und bakteriellen Insulte mit empfindlicher Reizung und Sekretion. Eine geringere, aber ähnliche schädigende Wirkung können die Spülungen bringen. Eine Entzündung der Kieferhöhle, die man verhindern wollte, wird gerade durch die sogenannten therapeutischen Maßnahmen herbeigeführt, während im anderen Falle die gesetzte Öffnung in 1—2 Tagen bei der vorhandenen an sich sehr guten Heilungstendenz sich längst wieder geschlossen hätte. Auch tiefer gehende Tamponaden sind zu vermeiden, da dadurch ein Verschluß der Öffnung verhindert wird und nur ein unnötiger Reiz durch den Fremdkörper erzeugt wird. Ein ganz oberflächlich aufgelegter Jodoformgazetampon, der unter Umständen mit Ligatur um die Nachbarzähne in seiner Lage gehalten wird, genügt vollkommen. Eine Verunreinigung wird dadurch verhütet, eine rasche Heilung nicht verhindert. Anders liegt die Sache, wenn bei mehr oder minder ungeschickten Extraktionsversuchen eine Zahnwurzel in die Kieferhöhle hineingestoßen wurde. Es ist überhaupt bei der Extraktion von kariösen Zahnwurzeln, die im Bereich der Kieferhöhle stehen, Vorsicht dringend zu empfehlen. Schon beim Fassen der tief zerstörten Wurzel ist es möglich, daß diese durch den dünnen Boden in die Kieferhöhle luxiert wird. Meistens wird in einem solchen Fall die Zange insofern nicht richtig angelegt, als die eine Branche der Zange richtig seitlich an der Wurzel in die Höhe geschoben wird, die andere aber nicht seitlich die Wurzel umfaßt, sondern auf dem kariösen Querschnitt festsitzt. Auch wenn die Zange nicht genügend hoch an der Wurzel angelegt ist, weicht letztere beim Zangenschluß leicht nach

Digitized by Google
Original from UNIVERSITY OF MINNESOTA
Generated on 2019-10-18 16:03 GMT / http://hdl.handle.net/2027/umn.31951002762790j
Public Domain in the United States, Google-digitized / http://www.hathitrust.org/access_use#pd-us-google

oben zu aus. Vor allem aber sollten in der Antrumgegend nur ganz Geübte einen Wurzelhebel zur Anwendung bringen. Macht eine Extraktion Schwierigkeiten, so ist das sicherste und meist auch schonendste Verfahren die Aufklappung und Ausmeißelung. Dies gilt nicht nur für schwierige Extraktionen im Bereiche der Kieferhöhle, sondern ganz allgemein. Es werden dadurch nicht nur sonst so häufig vorkommende Zertrümmerungen der Alveole, die nachher zur Eiterung und Abstoßung von Sequestern führen, sondern auch jene oft so leidigen Quetschungen und Zerreißungen der Weichteile vermieden. Eine einfache Naht genügt dann wieder zum Verschluß der glatten Schnittwunde. Ist einmal eine Wurzel ins Antrum hineinluxiert, so kann man versuchen, durch Spülungen dieselbe wieder zu entfernen. Meist wird dies aber nicht gelingen. Dann erscheint wohl die Eröffnung der Kieferhöhle angezeigt nach einer jener Operationsmethoden, wie wir sie später kennen lernen werden, denn eine ins Antrum luxierte Wurzel, wie jeder andere Fremdkörper, bietet stets die Gefahr, eine entzündliche Erkrankung in der Kieferhöhle hervorzurufen, und die Fälle, wo bei einem Empyem Zahnwurzeln, eingehüllt in dichte polypöse Wucherungen, gefunden wurden, sind gar nicht so selten. Williger entfernt ins Antrum luxierte Wurzeln meist durch Fröffnung von der Fossa canina aus. Nicht so selten kommt es auch vor, daß die Wurzel gar nicht ins Antrum luxiert wurde, sondern zwischen Knochen und Antrumschleimhaut steckt. Man sieht dann nach Eröffnung der Kieferhöhle die Wurzel durch die Schleimhaut hindurchschimmern. Nach Spaltung der Antrumschleimhaut ist auch hier die Entfernung leicht. Auf eine weitere, wenn auch seltene Tatsache möchte ich hinweisen. Manchmal kann man es erleben, daß bei Wurzelbehandlung eines im Bereiche der Kieferhöhle stehenden Zahnes ganz plötzlich einmal ein Antrumempyem auftritt, auch wenn noch eine knöcherne Zwischenwand vorhanden ist. Es scheint sich in diesem Fall um ein Wandern von Infektionserregern durch das Foramen apikale und um ein Eindringen in die Lymphbahnen zu handeln, die wieder zur Kieferhöhle führen. Hier hat wohl meistens bereits ein chronischer Schleimhauthatarrh bestanden, der dann wieder zu einer akuten Entzündung aufflammt.

Endlich möchte ich auf die wohl häufigste Art der Kieferhöhlenerkrankungen kurz eingehen, auf die nasalen. Auch diese haben ja für uns Zahnärzte gar manches Interesse. Der Infektionsweg führt hier von der Nasenhöhle über das Ostium maxillare im mittleren Nasengang zur Kieferhöhle. Während man es bei den dentalen und traumatischen Typen wohl meist nur mit einer eitrigen Erkrankung, einem Empyem, zu tun hatte, ist bei der nasalen Form eine Steigerung möglich vom einfachen Schleimhautkatarrh bis zum Empyem. Die Ursachen können gewöhnliche Erkältungen und Katarrhe oder auch Infektionskrankheiten sein, insbesondere Influenza, dann aber auch Masern, Scharlach, Typhus, Pneumonie, Diphtherie, Erysipel usw. Bei diesem einfachen Katarrh zeigt die Kieferhöhle keine anderen Erscheinungen wie die Nase und die anderen Nebenhöhlen. Intensive Rötung und Schwellung aller ergriffenen Schleimhautpartien, verbunden mit vermehrter Sekretion,

Digitized by Google
Original from UNIVERSITY OF MINNESOTA
Generated on 2019-10-18 16:03 GMT / http://hdl.handle.net/2027/umn.31951002762790j
Public Domain in the United States, Google-digitized / http://www.hathitrust.org/access_use#pd-us-google

sind die Hauptmerkmale. Je nach dem Grade der Erkrankung kann die Schwellung so stark sein, daß die Schleimhaut direkt polypös degeneriert erscheint, und ebenso steht die Sekretion im direkten Verhältnis zur Heftigkeit der Erkrankung. In leichteren Fällen haben wir ein geringes dünnflüssiges und serös-schleimiges Sekret. Unter entsprechender Behandlung heilt diese Affektion der Kieferhöhle ebenso leicht und rasch ab, wie die katarrhalischen Erkrankungen der Nasenhöhle und des Rachens. Diese ganz einfache Form der katarrhalischen Kieferhöhlenerkrankung bekommen wir meist gar nicht zu Gesicht, wiewohl das Antrum bei jedem heftigeren Katarrh in Mitleidenschaft gezogen ist. M. Schmidt schreibt hierüber: „Ich glaube, daß bei fast jedem akuten Schnupfen die Nebenhöhlen mit erkranken und beziehe darauf die bei demselben so häufigen Stirnkopfschmerzen oder die in die Wangen und Zähne ausstrahlenden Schmerzen und wahrscheinlich auch die klumpige Nachabsonderung, welche nach einem akuten Schnupfen mitunter solange anhält." Schlimmer wie bei einem Schnupfen sind die Antrumerkrankungen schon bei Infektionskrankheiten, besonders bei Influenza. Seit Hajek eine sehr einfache Sektionstechnik angegeben hat, konnte durch zahlreiche Sektionen festgestellt werden, daß bei akuten Infektionskrankheiten fast immer die pneumatischen Räume mit erkranken. Auch hier tritt relativ häufig Selbstheilung ein, wenn nämlich die Ostien gut durchgängig sind, so daß die Sekretion vermittels der Flimmerhaare des Epithels und durch Schneuzen nach außen befördert werden kann. Nötigenfalls aber muß eben eine länger fortgesetzte konservative Behandlung den Heilungsverlauf unterstützen. Die Sekretion hat meist einen schleimigeitrigen oder reineitrigen Charakter angenommen, und es kann auch zu richtigen Schleimhautwucherungen kommen. In manchen Fällen gelingt aber die Ausheilung des akuten Empyems nicht und es kommt zu einem chronischen, krankhaften Zustand. Von Bedeutung ist in diesem Falle sicher neben einer individuellen Disposition auch die wechselnde Virulenz der Bakterien. Dann lassen wohl meist mit dem Abklingen der Allgemeinerkrankung allmählich auch die einzelnen Krankheitssymptome von den Nebenhöhlen her in ihrer Heftigkeit nach oder verschwinden zeitweise ganz, um bei irgendeinem Anlaß wieder erneut aufzuflackern. Die hypertrophischen oder gar polypösen Degenerationen der Schleimhaut, die bei den akuten Empyemen bereits erwähnt wurden und dort etwas relativ noch Seltenes sind, sind im chronischen Stadium um so häufiger zu finden.

Um ein Kieferhöhlenempyem rechtzeitig und richtig zu erkennen, ist es wesentlich, über die einzelnen Symptome der Krankheit Bescheid zu wissen. Wie bereits erwähnt, fällt oft schon die Sprache des Patienten auf. An subjektiven Beschwerden klagen die Patienten über neuralgieforme Schmerzen in Oberkiefer, Stirn, Auge und Ohr der betroffenen Seite, über ausstrahlende Schmerzen im Oberkiefer, Schlafsucht oder auch Unruhe. Häufig werden auch Störungen der Geruchsempfindung angegeben, also Parosmien, doch kommt es nie zu Anosmien wie bei Ozäna, während der Patient andererseits, besonders wenn es sich um jauchige Eiterentleerung handelt, unter dem

Digitized by Google
Original from UNIVERSITY OF MINNESOTA
Generated on 2019-10-18 16:03 GMT / http://hdl.handle.net/2027/umn.31951002762790j
Public Domain in the United States, Google-digitized / http://www.hathitrust.org/access_use#pd-us-google

schlechten Geruch sehr leidet. Eines der wichtigsten Symptome ist der oft reichliche Eiterfluß aus der erkrankten Nasenseite bei Neigung des Kopfes nach der Gegenseite, der vor allem frühmorgens recht stark ist und bisweilen auch mit Blut untermischt sein kann, besonders beim akuten Empyem. Oft wird auch über ein Gefühl des Schwerseins det erkrankten Antrumgegend geklagt. Im mittleren Nasengang ist die Schleimhaut infolge der reichlichen Sekretion hypertrophisch verändert und manchmal besteht ein Ekzem des betreffenden Naseneinganges. Der Oberkieferknochen ist fast immer druckempfindlich. In seltenen Fällen sind auch die überkleidenden Weichteile geschwollen, und zwar als Folge längerer und starker Retention des Eiters durch Verschluß des Ostiums. Klar ist natürlich die Diagnose, wenn einem Zahnarzt nach einer Extraktion durch die Zahnfachwunde größere Mengen Eiter aus der Kieferhöhle entgegenstürzen. Jul. Parreidt, der selbst an einem Antrumempyem erkrankt war, schildert seine Beschwerden wie folgt: Erst Unbehagen in der Gegend des rechten Oberkiefers, Brennen in der Haut und ein Gefühl von Schwellung, dann heftiger Kopfschmerz, Schwellung, Rötung. Der Knochen ist auf Druck schmerzhaft, das Zahnfleisch ist gelockert, samtartig, bei Perkussion des 5. Zahnes dumpfer Schmerz. Eiter bei Neigung des Kopfes, gelb, dünn, ohne Geruch. Geruchsvermögen nicht beeinträchtigt, durchschießender Schmerz der rechten Schläfengegend. — Der Eiter ist entweder von mehr schleimiger oder von körnig-bröckliger Beschaffenheit. Sind die Symptome, wie eben beschrieben, alle ausgeprägt vorhanden, so läßt sich wohl mit ziemlicher Wahrscheinlichkeit die Diagnose auf Antrumempyem stellen. Doch meist ist dies nicht so einfach. Besonders bei chronischem Empyem fehlen oft die hauptsächlichsten oben besprochenen Symptome. Leicht kommen dann Verwechslungen mit Neuralgien, Tumoren. Ozäna vor.

Zur Sicherung der Diagnose sind nun dem Arzte verschiedene Hilfsmittel zur Hand gegeben. Das einfachste ist die Durchleuchtung. Im Dunkelraum wird dem Patienten eine Lichtquelle (Glühbirne) in den geschlossenen Mund gegeben. Die normale, lufthaltige Kieferhöhle leuchtet dann rötlich auf, während die kranke dunkel bleibt. Die Methode ist ebenso leicht auszuführen wie unzuverlässig, denn schon eine verschiedene Größe beider Kieferhöhlen kann eine Täuschung in dieser Beziehung hervorrufen, ebenso kann ein Tumor, der sich im Antrum angesiedelt hat, die Ursache der Verdunkelung sein. Als weiteres Hilfsmittel kommen Röntgenaufnahmen, in Frage und zwar sowohl Platten- wie Filmaufnahmen; ich gebe der Plattenaufnahme den Vorzug. Auch für dieses diagnostische Mittel gilt im wesentlichen das bei der Durchleuchtung Gesagte; für den Fremdkörpernachweis ist die Röntgenaufnahme besonders wertvoll. Ein ins Antrum luxierter Zahn kann in seiner Lage überhaupt nur dadurch festgestellt werden. Haben Durchleuchtung und Röntgenaufnahme den Verdacht auf Empyem ergeben, so ergänzt die Probespülung die angeführten diagnostischen Hilfsmittel. Gelingt diese vom Ostium maxillare aus nicht, so kann man vom unteren Nasengang aus die Probepunktion mit Hilfe eines Troikarts vornehmen.

Digitized by Google Original from UNIVERSITY OF MINNESOTA
Generated on 2019-10-18 16:03 GMT / http://hdl.handle.net/2027/umn.31951002762790j
Public Domain in the United States, Google-digitized / http://www.hathitrust.org/access_use#pd-us-google

Hat man einmal ein Antrumempyem festgestellt, so muß die nächste Frage, die leider nur allzuoft nicht gestellt wird, nach der Ursache sein. Ist die Ätiologie der Erkrankung dem Rhinologen nicht ganz klar durch das Krankheitsbild gegeben, so sollte er nun keinesfalls versäumen, einen Zahnarzt beizuziehen, insbesondere aber, wenn schlechte Zähne oder gar kariöse Wurzeln in Frage kommen könnten. Schon oft ist ein Empyem lange Zeit erfolglos behandelt worden, weil man letzten Endes einen kranken Zahn als Ursache nicht beachtet hat. Auch äußerlich anscheinend gesunde Zähne können die Ursache zu einem Empyem sein. Deshalb soll gegebenenfalls der Zahnarzt nicht versäumen, wenn sich sonst kein Anhaltspunkt finden läßt, die regionären Zähne mit Hilfe des faradischen Stromes durchzuuntersuchen, wie es uns besonders Reinmöller in seinen Arbeiten über Antrumempyeme empfohlen hat.

Was nun die Therapie des Empyems der Kieferhöhle betrifft, so ist darüber außerordentlich viel geschrieben worden, besonders in der Zeit vor Einführung der sogenannten Radikaloperation. Ich nehme immer an, daß in einer Sache, solange nicht das letzte Wort gesprochen ist, als man noch allzuviel über dieses Thema schreibt. Auch im vorliegenden Fall lag die Wissenschaft in Geburtswehen, bis die Radikaloperation als neugeborenes Kind zur Welt kam. Dadurch, daß in der Literatur soviel geschrieben wurde über die einzelnen Methoden zur Eröffnung der Kieferhöhle bei Antrumempyem, wurde vielleicht bei manchen der Eindruck erweckt, bei jeder Erkrankung der Kieferhöhle müßte eröffnet werden. Das ist durchaus nicht der Fall. Abgesehen von den leichteren Kieferhöhlenkatarrhen, die größtenteils überhaupt ohne ärztliche Behandlung heilen, kommen wohl sicher an die 70 % aller akuten und sogar ein erheblicher Teil der chronischen Empyeme ohne Eröffnung der Kieferhöhle zur Ausheilung. Ich möchte deshalb hier dringend vor einer Polypragmasie in operativer Beziehung warnen. Vor allem die akuten Empyeme verlaufen so wie alle akuten Schleimhautentzündungen, sie haben die Tendenz spontan zu heilen. Diese Heilung kann aber nur eintreten, wenn das Sekret ungehinderten Abfluß hat. Man muß deshalb bestrebt sein, die Schleimhaut besonders in der Gegend des Ostiums möglichst bald zum Abschwellen zu bringen. Man verordnet Bettruhe, kühle Waschungen und kalte ⟨Eis-⟩ Umschläge. Innerlich gibt man eines jener zahlreichen und allgemein bekannten Antipyretica in nicht zu kleinen Dosen. Lokal verordnet man Spülungen der Nase mit lauwarmer physiologischer Kochsalzlösung und nachfolgender Pinselung mit 10 %igem Kokain. Wenn alle diese angewandten Mittel nicht zum Ziele führen, geht man über zu Spülungen vom Aditus ad antrum aus. Ist das Ostium zu eng und schwer passabel, so punktiert man mit Troikart vom unteren Nasengang aus ⟨Mikulicz⟩ und führt dann die Spülungen von hier aus durch. Die Punktionsöffnung ist entsprechend zu erweitern ⟨Mikulicz⟩. Wie bei den akuten, ist auch bei den chronischen Empyemen die Spülung zu versuchen. Man spült am besten mit dünner Wasserstoffsuperoxydlösung oder Kochsalzlösung, auch Permanganatlösungen werden emp-

Digitized by Google
Original from UNIVERSITY OF MINNESOTA
Generated on 2019-10-18 16:03 GMT / http://hdl.handle.net/2027/umn.31951002762790j
Public Domain in the United States, Google-digitized / http://www.hathitrust.org/access_use#pd-us-google

fohlen. Die Spülflüssigkeit läuft neben dem Siebenmann-Röhrchen wieder ab. Zum Schluß saugt man den Rest noch mit Hilfe der Spritze frei. Selbstverständlich ist, daß bei dentalen Empyemen die schuldigen Zähne und Zahnwurzeln zu entfernen sind. Wird dabei die Kieferhöhle eröffnet, so soll zunächst einige Male von hier aus die Spülung vorgenommen werden. Wenn keine Heilung dabei eintritt, so ist radikaler vorzugehen. Von verschiedenen Autoren wurde auch die Frage aufgeworfen, ob bei dentalen Empyemen nicht doch unter Erhaltung der schuldigen Zähne eine Heilung erzielt werden könnte. Es käme dann statt der Extraktion eine Wurzelspitzenresektion in Betracht. Während Williger sich dagegen vollkommen ablehnend verhält, hält Mayrhofer ein derartiges Vorgehen bei nachfolgender Radikaloperation dann für berechtigt und angezeigt, wenn die Pfeiler einer Brücke in Frage kommen. Auch Ahrens befürwortet in einer neueren Arbeit die Vornahme der Resektion und gründlichen Ausräumung, da ja nicht mehr der Zahn, sondern die pathologischen Veränderungen in der Umgebung der Wurzeln die Ursache des Empyems darstellen. Ist auf diese Weise die Ursache weggeschafft, so eröffnet er unter Umständen von der Alveole aus nicht weiter das Antrum, sondern versucht durch Nasenspülungen eine Abheilung des Empyems zu erzielen. Reinmöller steht auf dem Standpunkt zu extrahieren und dann lieber zur Plattenprothese zu greifen, als unter Umständen die Heilung durch einen Brückenpfeiler zu gefährden. Man muß sich natürlich auch hier davor hüten, prinzipiell zu entscheiden; denn es kann sehr wohl auch einmal der Fall eintreten, daß die Erhaltung der Brücke unbedingt erwünscht ist und andererseits die Verhältnisse für die Vornahme einer Wurzelspitzenresektion derartig günstig liegen (Röntgenogramme), daß man auch so gut zum Ziele kommt. Jedoch muß betont werden, daß das Ausnahmefälle sind, denn wir werden im allgemeinen beim Vorliegen eines chronischen dentalen Empyems doch mit einem größeren periapikalen Prozeß zu rechnen haben, der sich nicht mehr zur Wurzelspitzenresektion eignet. — Es ist nun noch eine konservative Methode kurz zu erwähnen. Siebert hat vor ca. 10 Jahren in Düsseldorf eifrig dafür plädiert, Kieferhöhlenempyeme mit Licht zu behandeln. Er empfahl die Verwendung einer Bogenlampe mit unverändertem Licht ohne Brennpunkt, die er in einer Entfernung von etwa zwei Metern auf die Kieferhöhle einwirken ließ. Er sah dabei sehr gute Erfolge. Ich habe darüber keinerlei Erfahrung, auch habe ich in der neueren Literatur nichts mehr darüber gelesen.

Ich komme nun auf die einzelnen operativen Methoden zur Eröffnung der Kieferhöhle zu sprechen, die meines Erachtens nur angewandt werden sollten, wenn die vorher angegebene Behandlung, insbesondere die mehrere Wochen durchgeführte Spülung, nicht zum Ziele geführt hat. Ich will dabei nur die vier bekanntesten Methoden kurz erwähnen, ohne auf eine genauere Beschreibung einzugehen, die ja in einschlägigen Werken überall nachgelesen werden kann. Die älteste und heute noch vielfach geübte Methode ist die von Cooper angegebene, die Kieferhöhle vom Alveolarfortsatz aus zu eröffnen, weil man hier die tiefste Stelle der Kieferhöhle

Digitized by Google
Original from UNIVERSITY OF MINNESOTA
Generated on 2019-10-18 16:03 GMT / http://hdl.handle.net/2027/umn.31951002762790j
Public Domain in the United States, Google-digitized / http://www.hathitrust.org/access_use#pd-us-google

vermutet. Eine andere Methode ist die nach Desault-Küster, vorgehend von der Fossa canina aus, weil man hier eine dünnere Knochenwand hat und eine bessere Übersicht erhofft. Ein drittes, noch radikaleres Verfahren ist die Eröffnung der Kieferhöhle nach Luc-Caldwell. Hier wird eine orale Öffnung wie nach der Küsterschen Methode angelegt, dann der vordere Teil der unteren Nasenmuschel reseziert und dann durch die orale Öffnung hindurch eine nasale im Bereich des unteren Nasenganges angelegt, hierauf die orale Öffnung verschlossen. Ein ähnliches, nur etwas modifiziertes und radikaleres Vorgehen ist das nach Denker, bei dem die Scheidewand zwischen Nase und Kieferhöhle großenteils abgetragen wird, sodaß vor allem der knöcherne Boden der Nasen- und Kieferhöhle glatt ineinander übergehen und dann die Nasenschleimhaut der abgetragenen Knochenpartie nach dem Kieferhöhlenboden zu umgeklappt wird.

Die Meinung der einzelnen Autoren über den Wert der verschiedenen Operationensmethoden geht sehr weit auseinander. Der größere Teil der Rhinologen steht auf dem Standpunkt, daß eine offene Verbindung der Kieferhöhle nach dem Munde zu so bald wie möglich zum Verschluß gebracht werden und eine möglichst günstige Abflußgelegenheit für das Sekret nach der Nase zu geschaffen werden sollte. Und auch wir haben in der Ohrenklinik nach diesem Grundsatz gehandelt und, wenn schon eine Operation nötig war, meist nach Luc-Caldwell operiert und dabei recht gute Erfolge erzielt, so daß auch ich im allgemeinen den Standpunkt der meisten Rhinologen teilte. Von dieser Ansicht bin ich in letzter Zeit durch meine munddhirurgische Tätigkeit bis zu einem gewissen Grade abgekommen. Es ist sehr begreiflich, daß der Rhinologe, der ja wohl zum größten Teil nasale Empyeme zu Gesicht bekommt und dem natürlich auch alle Nebenerscheinungen, die mit der Nase und den anderen Nebenhöhlen zusammenhängen, mehr in die Augen springen, immer geneigt sein wird, die Operationsmethoden, die seinem Gebiete mehr liegen, die also einen Abfluß nach der Nase, dem natürlichen Ventil die Kieferhöhle, schaffen, zu bevorzugen. Meines Erachtens soll man bei der Auswahl einer Operationsmethode streng unterscheiden, ob ein Empyem nasalen oder dentalen Ursprungs vorliegt. Nach wie vor stehe ich auf dem Standpunkte, daß für alle nasalen Empyeme die Coopersche und Küstersche Methode besser nicht angewandt und hier nach Luc-Caldwell oder Denker operiert wird. Beim dentalen Empyem aber möchte ich die Coopersche Operationsmethode doch nicht ganz ausgeschlossen wissen. Wir haben es ja bei einem dentalen Empyem doch immer mit einem großen Zerstörungsherd um den schuldigen Zahn herum zu tun. Nach Entfernung des Zahnes besteht also hier schon eine Kommunikation mit der Kieferhöhle. In denjenigen Fällen, wo aber eine direkte Kommunikation nicht bestehen sollte, wo die Infektion durch Fisteln nach der Kieferhöhle entstanden ist, werden wir doch niemals um eine gründliche Ausräumung dieses Herdes herumkommen und dabei stets eine breite Kommunikation mit der Kieferhöhle schaffen. Wollte man in solchen Fällen die Coopersche Methode verwerfen, so müßte man zunächst an dieser Stelle

Digitized by Google
Original from UNIVERSITY OF MINNESOTA
Generated on 2019-10-18 16:03 GMT / http://hdl.handle.net/2027/umn.31951002762790j
Public Domain in the United States, Google-digitized / http://www.hathitrust.org/access_use#pd-us-google

die Kieferhöhle wieder schließen und dann auch noch einen Luc-Caldwell machen. Man wird in vielen Fällen sich natürlich nicht sklavisch daran halten, den Eingang in die Kieferhöhle nur durch die Alveole zu suchen. Liegt der dentale Herd etwa mehr fazialwärts, so wird man hier eingehen. Reinmöller hat den Satz aufgestellt, daß er bei einem dentalen Empyem die Kieferhöhle an derjenigen Stelle eröffnet, wo der dentale Herd liegt. Das ist durchaus einleuchtend, denn auf diese Weise wird zunächst einmal der ursächliche Herd der Erkrankung restlos beseitigt. Selbstverständlich muß man dann so viel Platz schaffen können durch Erweiterung der Öffnung, daß eine gute Ausräumung der Kieferhöhle in ihren erkrankten Partien restlos möglich ist; andererseits darf aber nicht etwa zu diesem Zwecke ein gesunder Zahn geopfert werden. Gegen Verunreinigung von der Mundhöhle her wird dann die Kieferhöhle durch den verschließenden Obturator geschützt. Es wurde hiergegen angeführt, daß dieser einen ständigen Reiz für die Kieferhöhlenschleimhaut bedeute und zu Granulationsbildung und Sekretion Anlaß biete. Dies ist zweifellos richtig, wenn der Obturator bei Sprech- und Kaubewegungen mitbewegt wird. Dann wird auch die Kieferhöhle nie ganz ausheilen können. Es kommt deshalb bei der Frage des Obturators besonders darauf an, wie er gearbeitet ist. Die Sorgfalt und Exaktheit der Ausarbeitung ist hier das ausschlaggebende Moment für die Heilung. Vor allem ist als Grundsatz aufzustellen, daß der Obturator nicht in funktionelle Verbindung mit einer etwaigen Prothese gebracht wird. Der Obturator soll stets ein Stück für sich sein. Nach Ausheilung der Kieferhöhle läßt man den Zapfen weg, der inzwischen immer wieder verkleinert wurde, um einen Verschluß zu erzielen. Oft wird dies wegen der Epithelisierung des Ganges nicht eintreten. Dann braucht aber nur die enge Öffnung mit dem scharfen Löffel gut angefrischt zu werden, und in kürzester Zeit tritt die Verwachsung ein, wie ja bei allen Operationen in der Mundhöhle derartig rasche Heilungen zu beobachten sind. Während also bei den nasalen Empyemen wohl nur die radikaleren Methoden in Frage kommen, eignet sich sicher die Mehrzahl der dentalen Empyeme für die einfache Coopersche Operation, wenn sie auch nicht immer anwendbar ist. Gegebenenfalls kann aber dadurch dem Patienten doch eine bei weitem eingreifendere Operation erspart werden, ein Vorteil, der oft nicht genügend gewürdigt wird. Gerade dies Grenzgebiet zeigt uns aber, wie wichtig ein enges Zusammenarbeiten zwischen Nasenarzt und Zahnarzt ist.

Der Vollständigkeit halber möchte ich noch ganz kurz die wichtigsten Komplikationen bei Kieferhöhlenempyemen und die fortgeleiteten Erkrankungen erwähnen. Die Veränderungen der Nase, besonders der mittleren Muschel und des mittleren Nasenganges, habe ich schon gestreift, ebenso polypöse Degenerationen der Siebbein-, Keilbein- und Stirnhöhlenschleimhaut. Es läßt sich dabei oft kaum entscheiden, ob die Kieferhöhle zuerst ergriffen war und von hier die Infektion der anderen pneumatischen Räume erfolgte, oder umgekehrt. Besonders ungünstig sind Dehiszenzen der Kieferhöhle. Sie begünstigen außerordentlich die direkte Fortpflanzung des Krankheitsprozesses auf das äußere Kieferperiost, auf die bekleidenden Weichteile und in un-

Digitized by Google
Original from UNIVERSITY OF MINNESOTA
Generated on 2019-10-18 16:03 GMT / http://hdl.handle.net/2027/umn.31951002762790j
Public Domain in the United States, Google-digitized / http://www.hathitrust.org/access_use#pd-us-google

günstigen Fällen auf den Inhalt der Augenhöhle. Es kommt zu orbitalen Phlegmonen, und von hier kann der Prozeß auf das Gehirn übergreifen, es entwickelt sich eine Meningoencephalitis purulenta, die zum Exitus führt. Glücklicherweise sind derart ungünstig verlaufende Fälle etwas ganz besonders Seltenes. Daß aber sehr häufig durch die fortgesetzte eitrige Sekretion die hintere Rachenwand, Tonsillen, Kehlkopf, Bronchien und Magen in Mitleidenschaft gezogen werden können, brauche ich nicht erst zu erwähnen.

Was nun die pathologisch-anatomische Seite der Erkrankung betrifft, so kann man nach Zuckerkandl, Grünwald und anderen vor allem zwei Formen unterscheiden: bei der einen zeigt die Kieferhöhlenschleimhaut eine mehr seröse Durchtränkung, wobei sich wenig Rundzellen finden; das Lumen der Höhle ist großenteils durch die stark verdickte Schleimhaut ausgefüllt; bei der anderen Form finden sich unmittelbar unter dem Epithel eine derartige Masse von Rundzellen, daß die feinere Struktur der Schleimhaut ganz verdeckt ist. Bei chronischer Erkrankung, wenn der Prozeß mehr in die Tiefe der Gewebe vorgedrungen ist, kann man Knochenverdickungen diffuser und zirkumskripter Art finden, speziell höckerige und stachelige Knochenappositionen. In bakteriologischer Hinsicht beobachtet man meist Mischinfektionen. Die verschiedensten Mikroorganismen kann man finden. Von Kokken trifft man Pneumokokken, Staphylokokken, Streptokokken und verschiedene Diplokokken von Bazillen das Bacterium coli, den Proteus, Zahnmikroorganismen ferner anaerob wachsende Arten, die diphtheroide Gruppe und Influenzabazillen.

Endlich möchte ich noch einige statistische Daten bringen. Vossen stellte an einem erheblichen Material fest, daß bei 50 % aller Leichen die Kieferhöhlen erkrankt sind. Nach Cline sind der Ätiologie nach 50 % dentalen, 10 % rein nasalen Ursprungs und 10 % sind auf Influenza und die Zähne zurückzuführen. Hajek fand unter 200 Empyemen 13 dentalen Ursprungs. Becker schätzt, daß ca. 60 % nasalen und 40 % dentalen Ursprungs sind; er berücksichtigt dabei die traumatischen Kieferhöhlenerkrankungen überhaupt nicht. Bei einem Vergleich dieser Statistiken sieht man erst, wie weit die einzelnen Angaben auseinandergehen. Dies darf aber gar nicht wundernehmen. Der Zahnarzt wird eben ein anderes Material zu Gesicht bekommen als der Rhinologe, und andererseits läßt sich eben in einem sehr großen Teil der Fälle kein Entscheid in ätiologischer Hinsicht treffen. Doch ist man heute wohl allgemein der Ansicht, daß die nasalen Empyeme überwiegen. — Während meiner Tätigkeit in der Ohrenklinik zu Erlangen habe auch ich eine Statistik über die Ätiologie der Kieferhöhlenempyeme durchgeführt und bin dabei zu folgendem Ergebnis gelangt: Unter insgesamt 68 Erkrankungen waren 6 doppelseitige Empyeme; der Ätiologie nach konnten ausgeschieden werden 23 nasale und 11 dentale Empyeme; bei 7 Empyemen war ein Trauma die Ursache. Bei den restierenden fehlte ein Hinweis auf die Ätiologie. Von den 68 Fällen konnten 22 zu den akuten, 46 zu den chronischen Kieferhöhlenerkrankungen gezählt werden. Operiert wurden 20 Fälle, nur mit Spülungen behandelt 38, 10 Fälle blieben von der Klinik aus ohne Behandlung, sie kamen nur zur Untersuchung.

Digitized by Google
Original from UNIVERSITY OF MINNESOTA
Generated on 2019-10-18 16:03 GMT / http://hdl.handle.net/2027/umn.31951002762790j
Public Domain in the United States, Google-digitized / http://www.hathitrust.org/access_use#pd-us-google

Damit wäre ich nun am Schluß meiner Abhandlung über Kieferhöhlenempyeme angelangt. Ich habe als den Titel dieser Arbeit „Kieferhöhlenerkrankungen" gewählt, statt „Empyem", um auch die ganzen katarrhalischen Erkrankungen mit besprechen zu können. Dadurch sehe ich mich aber veranlaßt, wenn auch in aller Kürze, auch auf die häufigsten sonstigen Erkrankungen der Kieferhöhle einzugehen. Wohl die meisten dieser Erkrankungen stehen mit dem Empyem insofern in enger Beziehung, als sie sekundär zu einem Empyem führen können. Ich möchte hier zunächst die Oberkiefernekrosen erwähnen, wie sie entstehen können nach einer idiopathischen Osteomyelitis oder nach Infektionskrankheiten, oder bei der Phosphornekrose, auch die chronisch-konstitutionellen Erkrankungen, wie Tuberkulose und Syphilis können auf die Kieferhöhlen übergreifen, wenn derartige Fälle auch etwas recht Seltenes sind. Immer handelt es sich bei all diesen Erkrankungen primär um Zerstörung der knöchernen Kieferhöhlenwände und durch das Weiterumsichgreifen der Erkrankung um ein sekundäres Eindringen in die Kieferhöhle und dadurch dann um die Erzeugung eines Empyems. Von allen im Bereich der Kieferhöhle vorkommenden Geschwülsten, wie Schleimhautpolypen, Zysten, Fibromen, Osteomen, Sarkomen, Endotheliomen, Karzinomen ist ganz allgemein zu sagen, daß sie besonders im Beginn der Erkrankung trotz Durchleuchtung und Radiogramm nur sehr schwer zu diagnostizieren sind. Später machen sie sich meistens bemerkbar durch Vordringen gegen die Nase und Auftreibung der äußeren Wände. Die Osteome sind hier relativ selten und wachsen oft gestielt gegen das Cavum hinein. Häufig haben sie dann ihre Ursache in kleinen losen Knochenschüppchen, die sich an der Schleimhautoberfläche bilden. Sarkome und Karzinome entstehen seltener in der Kieferhöhle, viel häufiger in der Nase und wuchern dann von hier erst ins Antrum hinein. Im fortgeschritteneren Stadium kommt es zu jauchigem Zerfall und profusen Blutungen. Metastasen sind nicht so häufig wie bei den bösartigen Tumoren an anderen Körperteilen. Von einer gewissen Bedeutung für die Kieferhöhle sind auch die Schädelbasisfibrome, die entweder auf dem Umweg über die Nase oder von der Fossa palatina aus retromaxillär in die Kieferhöhle hineinwuchern. Körner sagt: „Sie gehen aus von der Fibrocartilago basilaris des Hinterhauptbeines . . . wachsen nach unten . . . und senden finger- oder zapfenartige Ausläufer in die Nase und von da aus in das Siebbeinlabyrinth, die Kiefer- und die Keilbeinhöhle." In histologischer Beziehung sind sie durch ihren vorherrschend-bindegewebigen Charakter als Fibrome anzusprechen, zumal sie auch keine Metastasen bilden. Andererseits neigen sie gar sehr zu Rezidiven und zeichnen sich durch rasches und ungemein destruierendes Wachstum aus. Die Erkrankung tritt meist im Pupertätsalter auf und hält dann einige Jahre an.

Wir sehen also, in welch innigem Zusammenhang in ätiologischer und therapeutischer Beziehung die Kieferhöhlenkrankheiten mit dem Zahn-Kiefer-System stehen, so daß die Notwendigkeit für den Zahnarzt, sich mit diesem Gebiet eingehend zu befassen, dargetan ist.

Digitized by Google
Original from UNIVERSITY OF MINNESOTA
Generated on 2019-10-18 16:03 GMT / http://hdl.handle.net/2027/umn.31951002762790j
Public Domain in the United States, Google-digitized / http://www.hathitrust.org/access_use#pd-us-google

SELTENER FALL VON VERGIFTUNG MIT ARSENIGER SÄURE

VON

DR. MED. DENT. BERNHARD FAULHABER, BERLIN

Unter obiger Überschrift beschreibt Dr. Neugebauer in der Deutschen Mediz. Wochenschrift (Nr. 36, 1921) den meines Wissens in der Literatur einzig dastehenden Fall einer tödlichen Arsenvergiftung, hervorgerufen durch Verschlucken einer Arseneinlage aus einem unteren Molaren. Das Opfer der Vergiftung war ein Zahnarzt. „Das Krankheitsbild zeigte eine verblüffende Ähnlichkeit mit dem der Cholera." Der Exitus trat vier Tage nach der Vergiftung ein, der Zahnarzt hatte ein kleinerbsengroßes Stück Arsenpaste (Acid. arsenic. 3,0, Cocain. muriat. 2,0, Acid. carb. q. s. ut fiat pasta) benutzt, eine grobe Fahrlässigkeit, Kunstfehler kann man das schon nicht mehr nennen, die er ja leider durch seinen Tod schwer genug büßen mußte.

Wir Zahnärzte haben allen Grund, Dr. Neugebauer für die eingehende Darstellung dieses Falles (die genaue Krankengeschichte will ich hier nicht wiederholen) dankbar zu sein. Die arsenige Säure ist nun einmal nicht harmlos, wenn auch meist aus anderen Gründen (Nekrosen), und eine Warnung zum vorsichtigen Gebrauch derselben kann nicht häufig genug wiederholt werden. Dr. Neugebauer knüpft aber an den Fall Betrachtungen und Schlußfolgerungen, die auf falschen Voraussetzungen beruhen, die letzten Endes einen schweren Vorwurf für die Zahnheilkunde bedeuten. Aus diesem Grunde habe ich einen unterdessen erschienenen berichtigenden Aufsatz in der Deutschen Medizinischen Wochenschrift veröffentlicht, aus diesem Grunde gehe ich auch noch einmal an dieser Stelle auf die Neugebauerschen Schlußfolgerungen ein.

Neugebauer hat sich die anerkennenswerte Mühe gemacht, festzustellen, welche Menge der in Frage kommenden Gifte wohl den Tod des Zahnarztes herbeigeführt hat. Da er von dem Zahnarzt erfahren hat, es sei ein kleinerbsengroßes Stück Arsenpaste gewesen, so nimmt er an, daß dies die in der Zahnheilkunde allgemein übliche Menge zum Abätzen einer Pulpa sei, und errechnet folgende Werte: Gewicht der gesamten Paste 6,3 g, Gewicht eines kleinerbsengroßen Stückes derselben 0,24 g, d. h. es können von 6,3 g etwa

Generated on 2019-10-18 16:03 GMT / http://hdl.handle.net/2027/umn.31951002762790j
Public Domain in the United States, Google-digitized / http://www.hathitrust.org/access_use#pd-us-google
Digitized by Google
Original from UNIVERSITY OF MINNESOTA

26 Einlagen gemacht werden. Mithin sind etwa Acid. arsenic. 0,1154, Cocain. muriat. 0,075, Acid. carbol. 0,05 in einer Arseneinlage enthalten, d. h. die Einzelmaximaldosis ist für die arsenige Säure um das 23fache, für das Kokain um das $^1/_2$fache überschritten, während nur die Karbolsäure hinter der Maximaleinzeldosis um die Hälfte zurückbleibt. Das sind natürlich ganz ungeheuerliche Zahlen, die Neugebauer stutzig machen mußten. Wie sieht es aber in Wirklichkeit aus? Ich meinerseits habe nun 0,24 g Arsenpaste abgewogen und habe die Paste so eingeteilt, wie ich sie in der Praxis bei Molaren anwende. Dabei habe ich 81 Teile erhalten, wohlverstanden für Molaren berechnet. Es erübrigt sich hier, noch weiter rechnerisch nachzuweisen, daß bei der lege artis ausgeführten Arseneinlage die Maximaleinzeldosen der fraglichen Gifte nicht im entferntesten erreicht werden. Dr. Neugebauer ist eben durch die Angaben des unglücklichen Kollegen getäuscht worden, und seine „zwingende Folgerung, in jedem Falle choleraähnlicher Erkrankung oder schon bei Magen-Darmstörungen im Anschluß an eine Zahnbehandlung, die anamnestisch und eventuell durch Nachfrage beim behandelnden Zahnarzt leicht genauer zu klären ist, besonders aber bei Lösung von Pastenfüllung zwecks Wurzelbehandlung an die Möglichkeit einer Vergiftung mit arseniger Säure zu denken", ist hinfällig. Sicherlich hat der verstorbene Zahnarzt eine derartige Menge der arsenigen Säure zum ersten und einzigen Male bei sich selbst angewandt, hätte er es bei seinen Patienten getan, dann wäre er — und das mit Recht — mit dem Strafrichter in Konflikt gekommen.

Leider ist der Artikel Neugebauers auch in die Tagespresse gedrungen, ich hatte bereits dreimal Gelegenheit, Patienten durch Aufklärung zu beruhigen. Schon aus diesem Grunde ist es erforderlich, daß der Neugebauersche Fall in Zahnärztekreisen die weiteste Verbreitung findet.

Digitized by Google
Original from UNIVERSITY OF MINNESOTA
Generated on 2019-10-18 16:03 GMT / http://hdl.handle.net/2027/umn.31951002762790j
Public Domain in the United States, Google-digitized / http://www.hathitrust.org/access_use#pd-us-google

BUCHBESPRECHUNGEN

Syphilis und syphilisähnliche Erkrankungen des Mundes. Von Ferd. Zinsser. Für Ärzte, Zahnärzte und Studierende. Zweite durchgesehene Auflage. Mit 51 mehrfarbigen und 17 schwarzen Abbildungen auf 44 Tafeln. Verlag von Urban und Schwarzenberg, Berlin und Wien 1921. Preis geh. M. 60.—, gebunden M. 90.—

In dem vorliegenden Werke gibt der Verfasser eine Übersicht über die verschiedenen Stadien der Syphilis und weist besonders darauf hin, daß die Übertragung auf die Nachkommenschaft bei keiner Krankheit eine so große Rolle spielt wie bei der Syphilis, wobei es sich nicht um „eine Vererbung" im strengsten Sinn des Wortes handelt, sondern um eine Infektion des Foetus, wohl ausschließlich von der syphilitischen Mutter her. Der Erreger der Syphilis ist die von Schaudinn und Hoffmann 1905 gefundene Spirochaeta pallida. Verfasser geht dann ein auf die Bedeutung der Wassermannschen Reaktion zur Sicherstellung der Diagnose der Syphilis. Im Hauptteil werden dann behandelt: 1. Der syphilitische Primäraffekt. 2. Sekundäre Syphilis. 3. Tertiäre Syphilis. 4. Die kongenitale Syphilis. 5. Der sekundären Syphilis ähnliche Erkrankungen des Mundes. 6. Der tertiären Syphilis ähnliche Erkrankungen des Mundes.

Der Hauptwert des Buches besteht in den ausgezeichneten 51 mehrfarbigen Tafeln, die jedem, der nicht Gelegenheit gehabt hat, am Patienten diese Erkrankungen studieren zu können, die Möglichkeit geben, sich die für die Praxis notwendige Kenntnis zur Diagnose der Syphilis und syphilisähnlicher Erkrankungen anzueignen. Robert Neumann.

Lehrbuch der konservierenden Zahnheilkunde. Von O. Walkhoff. Berlin 1921, Hermann Meusser. Gebunden M. 86.—

Wenn ein Meister der konservierenden Zahnheilkunde die Erfahrungen eines langen Lebens in Wissenschaft, Forschung und Praxis in einem Lehrbuch niederlegt, lenkt sich der Blick unwillkürlich auf das Werk Blacks, der in Amerika etwa die gleiche Stellung einnimmt. Freilich lehrt dieser Blick, daß ein Vergleich kaum möglich ist: schon die Verschiedenheit des äußeren Umfangs zeigt das. Aber sehr lehrreich ist es doch, die Methodik zu vergleichen: Der Amerikaner, rein subjektiv, wendet das von ihm für richtig gehaltene System auf alle Fälle an, will jede Füllung, jeden Handgriff schematisiert wissen, wiederholt immer wieder die gleichen Lehren, um sie dem Schüler in Fleisch und Blut übergehen zu lassen. Der Deutsche ist kritischer; er läßt vor allem dem Schüler mehr Spielraum für eigenes Nachdenken, will ihn öffentlich dazu anregen, selbst weiterzudenken, die angegebenen Methoden auszuwählen. Das beeinflußt die Darstellung und auch die Wahl des Stoffes und man könnte aus einem Nebeneinanderstellen einschlägiger Kapitel lehrreiche Schlüsse auf deutsche und amerikanische Didaktik ziehen . . . Vor allem will Walkhoffs Buch offenbar den Hauptwert auf die praktische Unterweisung am Phantom und am Lebenden gelegt sehen und daraus ist es zu beurteilen.

Die kurze Einleitung legt den Unterschied dar, der zwischen den Methoden der allgemeinen Medizin und denen der konservierenden Zahnheilkunde besteht: Die anorganische Restauration nach physiologischen Grundsätzen angesichts der Unmöglichkeit, einen organischen Wiederaufbau der harten Zahnsubstanzen zu erreichen. Und demgemäß die Notwendigkeit möglichst frühzeitigen Eingreifens, um den Verlust organischen Gewebes

Digitized by Google
Original from UNIVERSITY OF MINNESOTA
Generated on 2019-10-18 16:03 GMT / http://hdl.handle.net/2027/umn.31951002762790j
Public Domain in the United States, Google-digitized / http://www.hathitrust.org/access_use#pd-us-google

auf das Mindestmaß zu beschränken. — Der historische Abriß zeigt, wie die konservierende Zahnheilkunde erst von dem Zeitpunkt an Erfolge hatte, in dem sie auf den Wiederaufbau der Zähne das Gewicht legte und sich von den Versuchen einer rein medikamentösen Behandlung abwandte.

Daß ein Mikroskopiker wie Walkhoff eine bei aller Kürze glänzende Darstellung der Pathologie der Karies gibt, ist selbstverständlich. Verhältnismäßig viel Raum ist der Prophylaxe gewidmet und erfreulicherweise nicht, wie vielfach, die Bedeutung abnormer Zahnstellung nur erwähnt, sondern eingehend auch in der Therapie erörtert. Was für die Reinhaltung des Gebisses gelehrt wird, insbesondere die Pflege des Milchgebisses und die Betonung der mechanischen Reinigung gegenüber dem Versuch mit untauglichen Mitteln, die Mundhöhle chemisch zu sterilisieren, ist heute Allgemeingut der Zahnärzte. Allerdings dürfte die wenn auch bedingte Empfehlung des Zusatzes pulverisierter Austernschalen zum Zahnpulver nicht allzu viele Anhänger haben.

Im Kapitel „Instrumentenlehre" habe ich einige Abbildungen von „Typen guter Exkavatoren" nicht ohne Erstaunen gesehen: Es sind da Formen empfohlen, die keinen Kontrawinkel aufweisen und deshalb allgemein als weniger brauchbar gelten. Ebenso scheint mir die doppelendige Sonde namentlich für den Anfänger weniger ratsam, der sich bei unvermuteten Bewegungen des Patienten leicht damit verletzt.

Nach den Kapiteln Untersuchung und Reinigung wird die Freilegung approximaler Höhlen besprochen. Referent kann sich der generellen Verwerfung der Separatoren nicht ganz anschließen: der allerdings ziemlich kostspielige Satz Perry-Separatoren ist bei richtiger Anwendung durchaus schonend und erspart Zahnarzt und Patienten manche Sitzung, bei der die Kürze der Behandlung für letzteren in keinem Verhältnis zu dem Aufwand an Zeit für Weg und Warten steht.

Unter den Schutzvorrichtungen ist mit Recht der größte Wert auf den Cofferdam gelegt, dessen Anlegen bis in alle Einzelheiten beschrieben wird. In dem folgenden Kapitel: Die Präparation der kariösen Höhlen, das Referent vielleicht etwas ausführlicher gewünscht hätte, setzt Walkhoff sich mit den Blackschen Theorien auseinander und weist mit Recht darauf hin, daß der Verlauf der Schmelzprismen durchaus nicht immer die Abschrägung als die günstigste Form des Randes erscheinen läßt, daß der Winkel des Randes zur freien Oberfläche vielmehr von Fall zu Fall unter Berücksichtigung des Prismenverlaufs bestimmt werden müsse. Theoretisch weist ja allerdings auch Black darauf hin, um aber doch praktisch der stets gleichen Abschrägung das Wort zu reden. Es kommt dazu, daß bei spröden Füllungsmaterialien, zu denen nicht nur Silikat und Porzellan, sondern auch Amalgam zu rechnen sind, die Abschrägung einen relativ dünnen Saum von Füllungsmaterial zur Folge hat, das seinerseits ausspringen und den Ausgangspunkt eines Kariesrezidivs bilden kann. — Wenn allerdings W. weiterhin sagt, auch bei der Blackschen Präparation sei der zervikale Rand der Ausgangspunkt des Rezidivs, wenn er nicht bis an das Ligamentum circulare ausgedehnt würde, so erfordert die Gerechtigkeit den Hinweis, daß Black diese Ausdehnung verlangt und außerdem immer wieder auf die besonders sorgfältige Präparation des zervikalen Randes hinweist. Immerhin muß auch der Anhänger Blacks zugeben, daß nicht prophylaktisch ausgedehnte Füllungen Jahrzehnte halten und daß auch bei von kundigster Hand gelegten Blackfüllungen Rezidive vorkommen. Das letzte Wort dürfte hier noch nicht gesprochen sein.

Zur Bekämpfung der Hyperästhesie des Zahnbeins werden eine ganze Reihe von Mitteln angeführt, die Injektionsanästhesie, die bei ihrer heutigen Ausbildung wohl als ungefährliches und absolut sicheres Mittel angesprochen werden kann, jedoch nicht erwähnt.

Das Kapitel über die Blattgoldfüllung ist schon aus der „Deutschen Zahnheilkunde", in der es als eigenes Heft erschienen ist, großenteils bekannt. Die ausführliche Behandlung dieses klassischen Verfahrens wird hoffentlich dazu beitragen, daß es wieder mehr in Aufnahme kommt, nachdem es durch Gußfüllungen und Silikat mit Unrecht stark in den Hintergrund gedrängt ist.

Die folgenden Kapitel behandeln die üblichen plastischen Füllungsmaterialien, wobei vielleicht die Vorbehandlung der Guttapercha mit Validol. camphorat. Erwähnung verdient hätte, die die Verarbeitung sehr erleichtert. Besondere Abschnitte sind den kombinierten

Digitized by Google
Original from UNIVERSITY OF MINNESOTA
Generated on 2019-10-18 16:03 GMT / http://hdl.handle.net/2027/umn.31951002762790j
Public Domain in the United States, Google-digitized / http://www.hathitrust.org/access_use#pd-us-google

Füllungen, der Matrize, deren Verwendung Walkhoff ziemlich beschränkt wissen will, und dem Bleichen der Zähne gewidmet. Den Schluß des der Behandlung der harten Zahnsubstanzen gewidmeten Teils bildet die Besprechung der Guß- und der Porzellanfüllung, der zweite Teil umfaßt die Erkrankungen der Pulpa und ihre Folgezustände.

Einer eingehenden Darstellung der normalen Anatomie und Histologie folgt die Einteilung der Pulpenkrankheiten, die in erster Linie auf klinischen Symptomen aufgebaut ist, während die pathologisch-anatomischen Merkmale erst in zweiter Linie berücksichtigt werden. Es ist natürlich nicht Aufgabe einer Besprechung, in dem Streit um die Einteilung der Pulpenkrankheiten Stellung zu nehmen. Für die Diagnostik wird größter Wert auf genaue Anamnese gelegt, durch die objektive Untersuchung vereinfacht und u. U. dem Patienten mancher Schmerz erspart wird. Für die feinere Diagnostik wird neben der einfach durchzuführenden Thermometrie mit verschieden temperiertem Wasser, die von Walkhoff angegeben ist, auch der Induktionsstrom, die chemische Reibung und die Durchleuchtung mit konzentriertem Licht sowie die Röntgenuntersuchung empfohlen. Von antiseptischen Mitteln wird in erster Linie das Chlorphenol mit Recht genannt, das wohl die Karbolsäure fast ganz verdrängt hat. Das zur Wurzelfüllung von Walkhoff so warm empfohlene Jodoform dagegen hat wohl nicht wenige Gegner, die die berüchtigte veilchenblaue Verfärbung gesehen haben wollen und auch der Ansicht sind, daß die zur Abspaltung von Jod erforderlichen Bedingungen im Wurzelkanal nicht vorhanden sind.

Die Erkrankungszustände der Pulpa werden der Einteilung folgend im einzelnen besprochen: Die Reizzustände (Reizdentin und Hyperämie), die Entzündungen, wobei nur die akuten (partielle und totale) von der chronischen getrennt werden, während die purulente zu den Ausgängen gerechnet wird, neben der Hyperplasie und der Gangrän. Zu den regressiven Veränderungen wird neben der Atrophie auch die Dentikelbildung gestellt.

In bezug auf die Therapie empfiehlt W. bei zufällig freigelegter, nicht entzündeter Pulpa den Versuch der Überkappung, obwohl er der Meinung ist, daß sie selten oder nie eine neue Dentinschicht bildet. Andere Autoren stehen bekanntlich auf dem Standpunkt, daß das einzige Medikament, das auf eine freiliegende Pulpa gebracht werden darf, Arsen ist und daß so gut wie immer der Versuch der Konservierung zu einer Pulpitis purulenta führt, da wir ein absolut reizloses Mittel nicht besitzen. Auch in den Anfangsstadien der Entzündung hält W. die konservierende Behandlung noch für möglich.

Bei Entfernung der Pulpa läßt W. neben der Exstirpation auch die Amputation zu ihrem Recht kommen, allerdings unter streng begrenzter Indikationsstellung. Zur Behandlung der Gangrän wird an erster Stelle das Chlorphenol angeraten, zur Erweiterung unzugänglicher Kanäle die üblichen chemischen Methoden, dagegen die Verwendung des Beutelrockbohrers verworfen. Zur Wurzelfüllung werden die weichbleibenden Pasten vorgeschrieben, speziell die Jodoform-Chlorphenol-Paste. Wenn es auch nicht zu verlangen ist, daß ein Lehrbuch die zahllosen Mittel aufführt, die grade auf diesem Gebiet täglich neu empfohlen werden, so hätte doch nach Ansicht des Referenten das Paraffin eine eingehendere Besprechung verdient, als die kurze, ihm zuteil gewordene Erwähnung, und auch das von vielen Praktikern sehr geschätzte Albrechtsche Mittel hätte schon seines Prinzips wegen verdient, genannt zu werden.

Ein eigenes Kapitel ist mit Recht den üblen Zufällen und Mißerfolgen der Wurzelbehandlung gewidmet, in dem wiederum die Verwendung der Nervkanalbohrer abgelehnt wird.

Die Wurzelhauterkrankungen werden, ähnlich wie die Pulpenerkrankungen in Reizungen, akute (nichtpurulente und purulente) und chemisch geteilt und zu ihrer Behandlung wiederum an erster Stelle das Chlorphenol, ev. mit Kupfer, gerühmt. Zur Behandlung der chronischen Entzündung, für die die Wichtigkeit einer Röntgenaufnahme betont wird, rät Walkhoff zunächst den Versuch mit Ausspülung des Herdes mittels Chlorphenolkampfer — natürlich nach gründlicher Desinfektion des Wurzelkanals — vom Zahn aus zu machen, bevor zur blutigen Freilegung des Herdes geschritten wird. Er hält die Erfolge, wenigstens bei leicht zugänglichen Zähnen, für ebensogute, wie die der Wurzelspitzenresektion.

Walkhoff schließt seine Darstellung mit der Voraussage, daß eine weitgetriebene Prophylaxe, die eine frühzeitige Erkennung und Behandlung der Defekte in sich schließt,

Digitized by Google
Original from UNIVERSITY OF MINNESOTA
Generated on 2019-10-18 16:03 GMT / http://hdl.handle.net/2027/umn.31951002762790j
Public Domain in the United States, Google-digitized / http://www.hathitrust.org/access_use#pd-us-google

die wahre Aufgabe der Zahnheilkunde darstellen werde, so daß die chirurgischen und prothetischen Maßnahmen sich allmählich mehr und mehr erübrigen werden. Wenn wir auch heute noch weit entfernt von diesem idealen Ziele sind, so muß doch schon jetzt anerkannt werden, daß die Erhaltung der eigenen Zähne die vornehmste Aufgabe des Zahnarztes geworden ist — nicht zuletzt dank den Forschungen und Lehren Walkhoffs.

Es ist kaum zu erwähnen, daß die Ausstattung des Buches allen Anforderungen entspricht und auch der Preis nach den heutigen Verhältnissen als mäßig bezeichnet werden kann.

Knoche, München.

Über follikuläre Zahnzysten. Von Heinrich Hammer. Mit 24 Abbildungen. Sammlung Meusser, Heft 10, 1920. M. 16.—.

Der Verfasser gibt zunächst einen kurzen Überblick über die Literatur von Skultetus an, der als Erster im Jahre 1654 auf das Vorkommen von Zysten im Bereiche der Kiefer aufmerksam gemacht hat, bis zu den neuesten Arbeiten auf diesem Gebiete. Zu den zystischen Neubildungen rechnet der Verfasser auch die Kystome, so daß er unterscheidet: 1. die radikulären Zysten, 2. die follikulären Zysten, 3. die Kystome. Alle drei Gruppen nehmen ihren Ursprung von der epithelialen Zahnleiste. Nach Malassez, Hertwig, Brunn entstehen die radikulären Zysten aus den „Débris epithéliaux paradentaires", die follikulären Zysten entstehen aus dem Epithel des Follikels und die Kystome aus Resten der epithelialen Zahnleiste selbst. Am häufigsten werden Wurzelzysten angetroffen. Verfasser geht dann genauer ein auf die Entstehung, die Ursachen und die klinischen Erscheinungen der Follikularzysten. Während Magitot die Entwicklung der follikulären Zysten in direkte Beziehung mit der Zahnanlage bringt, nahmen Albarran und Malassez hiergegen Stellung, indem sie für die Entstehung der Follikular- und Wurzelzysten die „Débris Epithéliaux paradentaires" als Ursache ansahen. Perthes hat dann ebenso wie Partsch sich Magitots Ansicht angeschlossen. Verfasser geht dann an die Lösung der Frage, wieweit das Epithel des Zahnsackes am Entstehen der Zyste beteiligt ist und wieweit der Zahnkeim selbst. Er geht aus von der Betrachtung des Schicksals, das retenierte Zähne im Kiefer erleiden, und zwar an der Hand von Krankengeschichten unter Heranziehung der einschlägigen Literatur, um am Schlusse des ersten Teils seiner Arbeit die Hauptpunkte, die für die Entstehung der Follikularzysten in Betracht kommen, nochmals zusammenzufassen. Im zweiten, dem klinischen Teil finden wir interessante statistische Angaben über das Vorkommen der Follikularzysten, über den klinischen Verlauf der Zystenbildung, über Diagnose und Differentialdiagnose und über die Operation der Follikularzysten. Krankengeschichten und ein reiches Literaturverzeichnis bilden den Schluß der Arbeit.

Robert Neumann.

Geschichte der Zahnheilkunde. Von K. Sudhoff. Ein Leitfaden für den Unterricht und für die Forschung. Mit 125 Abbildungen im Text. Verlag von Johann Ambrosius Barth. Leipzig 1921. Preis geb. M. 84.—, brosch. M. 75.—

Im Vorwort des Buches sagt Sudhoff, daß seine Arbeit aus den Vorlesungen, die er vor Studierenden der Zahnheilkunde gehalten habe, entstanden sei. Der Stoff ist in drei große Abschnitte gegliedert. Im ersten berichtet Verfasser über Frühzeiten und Naturvölker, Altägypten, Babylonien und Assyrien, über Israel und die Phönizier, Altchina und Altamerika. Im zweiten Abschnitt wird die Geschichte der Zahnheilkunde in Altindien, Hellas, Altitalien, Rom und Byzanz beschrieben. Die Schilderung der Etruskischen Zahntechnik und des zahnärztlichen Instrumentarium der Antike ist in diesen Abschnitt mit eingereiht. Zahlreiche gute Bilder erläutern das Gesagte. Im dritten Abschnitt geht Verfasser auf die Geschichte der Zahnheilkunde des Islam sowie derjenigen des Abendlandes im Mittelalter ein. Im Kapitel Renaissance werden deutsche Zahnbüchlein und Zahninstrumentenkunde im 16. Jahrhundert sowie der „goldene Zahn" des schlesischen Knaben von 1593 mit erwähnt. Auch hier sind wieder Abbildungen, so z. B. das Titelblatt der „Zeene Arznei", „der Zahnreißer" von Lucas von Leiden, Bilder alter Zangen usw. eingefügt. Danach folgt ein Kapitel, welches die Zahnheilkunde der Übergangszeit beschreibt und

Digitized by Google
Original from UNIVERSITY OF MINNESOTA
Generated on 2019-10-18 16:03 GMT / http://hdl.handle.net/2027/umn.31951002762790j
Public Domain in the United States, Google-digitized / http://www.hathitrust.org/access_use#pd-us-google

schließlich eines über die neuere Zeit, in der Pierre Fauchard einen breiten Raum einnimmt. Namen und Sachregister sowie ein kurzes griechisches Register bilden den Schluß der Arbeit.

Wenn der Verfasser in seiner Einleitung sagt „Niemand weiß besser als ich selbst, daß eine wirkliche Geschichte eines medizinischen Sonderfaches nur der schreiben kann, der das Fach selbst in Forschung und Ausübung als mitführender Meister beherrscht", so spricht aus diesem Satz eine unnötige Bescheidenheit des Verfassers . . . Sprachliche und bildliche Darstellung sind vorzüglich. Das Erscheinen des Buches ist um so mehr zu begrüßen, da die Geschichte der Zahnheilkunde von Geist-Jacobi seit längerer Zeit vergriffen ist.

Jeder, der mal Zeit und Muße findet, sich mit der Geschichte seines Faches — und ohne Kenntnis derselben wird für Vieles oft das richtige Verständnis fehlen — zu beschäftigen, der nehme das Buch zur Hand. Er wird es nur mit voller Befriedigung wieder weglegen. Der Preis ist leider verhältnismäßig hoch, wird sich aber bei der guten Ausstattung, welche der Verlag dem Buche gegeben hat, kaum niedriger stellen lassen.

Becker, Greifswald.

Lehrbuch der Zahnheilkunde. Von Port und Euler. Zweite und dritte Auflage. Herausgegeben von Prof. Dr. Euler. Mit 26 teils farbigen Abbildungen. München und Wiesbaden. Verlag von J. F. Bergmann 1920.

Der Autor hat die Neuausgabe des Buches in der Weise durchgeführt, daß die genannten beiden Abschnitte Anatomie und Physiologie unverändert blieben, während der Hauptteil des Buches, die Pathologie, nach dem heutigen Stande der Forschungsergebnisse und Erfahrungen ergänzt wurde. Wenn hierbei auch der Grundsatz festgehalten worden ist, daß ein tieferes Eingehen auf die Therapie vermieden werden soll, so glaubt der Autor doch, gerade bei den Kriegserfahrungen nicht über die Hauptzüge der Behandlung hinweggehen zu dürfen. Unter diesen Gesichtspunkten ist im Anschluß an das Kapitel Kieferfrakturen ein weiterer Unterabschnitt entstanden: Kieferschußverletzungen und ihre Behandlung. Ebenso macht es die heutige große Bedeutung der Orthodontie und ihre Fortschritte notwendig, daß auch in einem Lehrbuche, wie das vorliegende, die Grundgedanken der Behandlung mehr hervorgehoben werden. Aus dem Vorworte zur zweiten Auflage entnehmen wir folgendes: Im Vorwort zur ersten Auflage ist gesagt worden, daß wir von vornherein alle rein technischen Gebiete nicht berücksichtigen wollten. Hierzu rechneten wir nicht nur die eigentliche Zahntechnik, sondern auch die Lehre vom Füllen der Zähne und die Zahnextraktionstechnik. Die Art, wie diese Sätze von den Zahntechnikern in ihren Fachzeitschriften ausgelegt worden sind, hat mich zu der nach meiner Ansicht doch eigentlich selbstverständlichen Erklärung an anderer Stelle veranlaßt, daß Port und mir nichts ferner lag als die konservierende Behandlung in das Gebiet der Technik und damit in die Zuständigkeit der Techniker zu verweisen, sondern daß wir die Sätze lediglich so meinten, daß die Technik der Therapie in dem Lehrbuch unberücksichtigt bleiben sollte. Um der entstandenen Mißdeutung jeden Boden zu entziehen, möchte ich diese Erklärung hier nochmals ausdrücklich wiederholen. Die Vorzüge des beliebten Buches sind bei der Neuauflage die gleichen geblieben. Die klare präzise Ausdrucksweise, die instruktiven Abbildungen stempeln das Buch zu dem, was es sein soll und will, zu einem mustergültigen Führer, zu einem vorzüglichen Berater für Studierende und Ärzte. Die vorzügliche Ausstattung muß besonders betont werden.

Zilz, Wien.

Infektionen der Mundhöhle und Allgemeinerkrankungen. Von Martin H. Fischer, Prof. der Physiologie der Universität Cincinnati. Autorisierte Deutsche Ausgabe von Dr. med. Ida M. Handovsky. Verlag von Theodor Steinkopff, Dresden und Leipzig 1921.

Die vorliegende Publikation fußt auf dem stenographischen Bericht einer am 29. Januar 1915 in der zahnärztlichen Gesellschaft von Cincinnati gehaltenen Rede des Autors, die seinerzeit im Dental Summary 35, pag. 607 (1915) veröffentlicht wurde. Der Inhalt dieser Arbeit soll sich mit den Ausführungen von Frank Billings decken, der unzweideutige Beweise

Digitized by Google
Original from UNIVERSITY OF MINNESOTA
Generated on 2019-10-18 16:04 GMT / http://hdl.handle.net/2027/umn.31951002762790j
Public Domain in the United States, Google-digitized / http://www.hathitrust.org/access_use#pd-us-google

erbracht hat, wonach ein sehr inniger Zusammenhang zwischen gewissen Krankheiten der Mundhöhle und Allgemeinerkrankungen besteht. Hauptsächlich handelt es sich um allgemeine schwere Infektionen, die ihren Ausgangspunkt von lokalen Herden in der Mundhöhle insbesonders von Zähnen nehmen, die anfänglich sehr geringfügig sind, daher auch leicht übersehen werden, aber stets als ruhende Infektionsherde angesehen werden müssen. Dieses gewiß sehr wichtige medizinische Problem schneidet Fischer an, in der Hoffnung, in dieser Schrift die Lösung desselben bringen zu können. Die Arbeit zerfällt in einige Abschnitte, so enthält der zweite Abschnitt „historische Bemerkungen", der dritte beschäftigt sich mit der „Bakteriämie und Allgemeininfektion", der vierte Abschnitt gilt „der Änderung der Mikroorganismen durch Veränderung ihrer Lebensbedingungen". Der fünfte Abschnitt, „allgemein-pathologische Grundlagen", bringt nichts Nennenswertes. Es gelangen dann im sechsten und siebenten Abschnitte die „Eingangspforten für Allgemeininfektion sowie Erläuterung der Fälle" zur Besprechung. Bis zum Schlußpassus dieses Abschnittes liest sich die Arbeit wie eine schlechte deutsche Übersetzung einer Schulaufgabe, doch beginnt sie von da ab recht interessant (?) zu werden. Aus dem achten Abschnitt: „Bemerkungen über einige zahnärztliche Verfahren" zitiere ich einige merkwürdige Stellen, will aber vorausschicken, daß sie von einem Autor verfaßt worden sind, der keine Ahnung von der Zahnheilkunde hatte. So heißt es auf Seite 32: „Viele Zahnärzte ‚töten' viel zu rasch ab. Abtöten heißt natürlich nichts anderes als einen Zahn seines Lebens berauben. Und doch haben viele Zahnärzte, mit denen ich darüber sprach, vom Abtöten der Zähne so geredet, als ob es sich um ein Töten des Nerven handelte. In dieser Ansicht liegt aber ein fundamentaler Irrtum. Wenn der Zahnarzt, wie er selbst zugibt, den Zahn seiner Nerven beraubt, beraubt er ihn zugleich seiner zentralen ernährenden Arterie, was, wenn es nicht reiflich überlegt und mit vollem Bewußtsein der Folgen getan wird, nicht weit vom Verbrechen entfernt ist." An anderer Stelle meint der Autor: „Warum spreche ich über all diese Dinge so viel? Einfach darum, weil einige der gewöhnlichsten zahnärztlichen Prozeduren, wie zum Beispiel das Einsetzen von Goldkronen, denselben Schaden anrichten können. Der Tag kommt, glaube ich, sehr bald, an dem eine Goldkrone, wie ich sie beschrieben habe, nicht mehr eingesetzt wird. Und wenn diese Krone verschwindet, wird manch anderes augenblicklich populäres Stück zahnärztlicher Ingenieurkunst, das solche Kronen aufbaut, ebenfalls verschwinden." Auf Seite 38 lesen wir in dem Aufsatz desselben zahnärztlichen Analphabeten folgende Bemerkung über konservative Zahnheilkunde: „Diese Notizen werden es erlaubt erscheinen lassen, daß ich auf Wurzelamputationen, Arsenik- oder Formalineinlagen, Wurzelkanalfüllungen und ein Dutzend anderer zahnärztlicher Operationen wenig Wert lege. Wurzelamputationen schränken die Blutversorgung der übriggebliebenen Zahnteile auf ein Drittel, die Hälfte oder ganz ein und lassen die oberen Zahnstrukturen absterben, etwa wie Blumen tun, deren Stengel vom Boden abgeschnitten sind. Antiseptische Packungen töten, wenn sie Bakterien töten, wahrscheinlich auch das Zahngewebe. Wir haben also bei diesen Behandlungen die Wahl zwischen einer Infektion eines lebenden Gewebes und bestenfalls einer Nekrose oder Mumifikation. Werden Wurzelkanalfüllungen unsauber ausgeführt oder aus unsauberem Material, so sind sie nachgewiesenermaßen zwecklos, aber sie sind ebenso schlecht, wenn sie von einem so bewährten Manne wie Callahan gemacht werden — es sind eben nur Balsamaufträuflungen auf etwas Totes."

Nachdem er uns gnädig ausschließlich die Extraktion bewilligt, läßt er sich zu folgendem Schlusse herab: „Hier muß einiges zugunsten der althergebrachten oberen und unteren künstlichen Gebisse gesagt werden. Sie sind zum Kauen weniger geeignet als die Überbleibsel der natürlichen Zähne, aber sie sind sauber. Die früher sehr beliebten Brücken, die an Goldkronen befestigt oder auf die Strukturen aufgesetzt wurden, die man in halb tote Wurzelreste einpflockte, gehören alle bereits der Vergangenheit an. Solche Strukturen auf halbtote Zähne aufzubauen, heißt das Übel auffordern, sich zu nähern, sie auf lebend Zähne mit Methoden, die deren Tod sichern, aufzubauen, ist aber ein Verbrechen."

Die Arbeit schließt mit folgenden Zeilen: „Die Zahnärzte denken heute wie ihre chirurgischen Kollegen zu viel an mechanische und zu wenig an chirurgische Prinzipien. Man

Digitized by Google
Original from UNIVERSITY OF MINNESOTA
Generated on 2019-10-18 16:04 GMT / http://hdl.handle.net/2027/umn.31951002762790j
Public Domain in the United States, Google-digitized / http://www.hathitrust.org/access_use#pd-us-google

spricht zu viel von Hämmern und von Zangen, und zu wenig, scheint mir, über die Frage, warum wir leben und sterben."

Zur Entschuldigung des Autors ist nur der Umstand anzuführen, daß die Übersetzung im allgemeinen schlecht, stellenweise sogar ganz unverständlich ist.

Solche Probleme wird nicht der Physiologe Fischer allein lösen, diese Arbeit bleibt der Klinik vorbehalten, an der Internist, der pathologische Anatom und der Zahnarzt Hand in Hand arbeiten. Zilz, Wien.

Artzney Buchlein / wider allerlei Krankheiten und gebrechen der Zzeen / gezogen auß dem Galeno / Anicenna / Mesice / Cornelio Celso und andern mehr der Artzney Doktoren / seher nützlich zu lesen. MDXXX. Preis steif brosch. M. 60.—

In den von Proskauer herausgegebenen „Quellen und Beiträgen zur Geschichte der Zahnheilkunde", Verlag von Hermann Meusser in Berlin, ist die bekannte „Zene Arznei" das älteste Werk über Zahnheilkunde in deutscher Sprache aus dem Jahre 1530 als Faksimiledruck mit einer quellenkritischen Untersuchung über die Geschichte dieses ältesten zahnheilkundigen Druckes von Dr. Gustav Budzahn (†) neu erschienen.

Der Verfasser war Assistent der zahnärztlichen Universitätsklinik und hatte die vorliegende Arbeit als Dissertation zum Dr. med. dent. verwertet, als kurze Zeit darauf den von der Klinik auf dem Fahrrad heimwärts Eilenden ein Kraftfuhrwerk von rückwärts überrannte. Ihm zum Gedenken hat der bekannte Medizinhistoriker Geh. R. Sudhoff ein Vorwort geschrieben, in dem die Bedeutung der Arbeit nach der medikohistorischen Seite sowohl als nach der bibliographischen hervorgehoben wird. In der Tat, die Arbeit ist eine vortreffliche und enthält mehr als Vorwort und Titel sagen.

Man muß jede Zeile und jede Anmerkung, deren eine Fülle vorhanden ist, lesen, um den vollen Wert der fleißigen und mit phylologischer Fachkenntnis verfaßten Arbeit zu erfassen. Wer das tut, wird nicht nur den reizvollen Inhalt der ursprünglichen Arbeit schätzen lernen, sondern auch einen Begriff von der Arbeitsweise damaliger Zeiten erhalten.

Nach einer Einleitung über die älteren Angaben der Schrift und deren Wiederauffindung beschäftigt sich der Verfasser mit der bisherigen Forschung, um dann den eignen Forschungsplan zu entwickeln. Dieser bezieht sich auf folgende Abschnitte: Die älteste Ausgabe der Zene Artzney, die Abfassungszeit, der Verfasser, die Quellen, die Drucke, die Aufnahme und Nachwirkung der Zene Artzney. In einem Anhang wird noch ein Verzeichnis der bis jetzt bekannten Exemplare des alten Werkes gegeben.

Es hieße dem Studium dieser schönen und lehrreichen Arbeiten vorgreifen, wollte ich noch näher auf den Inhalt eingehen.

Ein guter Einfall aber war es, diese seltene Schrift als Faksimiledruck zu veröffentlichen. Dafür kann man dem rührigen Verlage nicht Dank genug wissen, den man dadurch abstatten kann, daß nun das Buch auch wirklich in größerem Umfange gekauft wird. Es eignet sich besonders für Geschenkzwecke, zumal vom Verleger alles getan ist, um eine vorkriegsgemäße Ausstattung an Druck und Papier zu liefern.

Wenn der Verfasser auch auf die kulturelle Bedeutung des Werkes hinweist und auf Seite 62 der Meinung Ausdruck gibt, daß es schwer sei zu sagen, ob auch die Zene Artzney über die engeren Grenzen Deutschlands hinaus wirkte, was zunächst durch Übersetzungen namentlich in die internationale Schriftsprache, das Latein, hätte geschehen müssen, so hat er keine nachweisen können.

Nun ist es aber äußerst wertvoll zu erfahren, daß dem doch so gewesen ist. Durch den holländischen Forscher und Sammler auf zahnärztlich-historischem Gebiet, Dr. Bisseling im Haag, erhalte ich nämlich die schriftliche Mitteilung, daß ihm eine holländische Übersetzung zwar nicht des ganzen Werkes, aber der zwei letzten Kapitel desselben der Ausgabe von 1532 bekannt ist. Man sieht daraus, daß die Bedeutung der Schrift für damalige Zeiten eine sehr große gewesen ist.

Ich empfehle das Buch dringend zum Studium und zur Anschaffung. Der Preis von M. 60.— ist in Anbetracht des Wertstandes unseres Geldes gering.

Greve, Erlangen.

Digitized by Google
Original from UNIVERSITY OF MINNESOTA
Generated on 2019-10-18 16:04 GMT / http://hdl.handle.net/2027/umn.31951002762790j
Public Domain in the United States, Google-digitized / http://www.hathitrust.org/access_use#pd-us-google

Prüfungsordnungen für Ärzte und Zahnärzte nebst dem amtlichen Verzeichnis der zur Annahme von Medizinalpraktikanten ermächtigten Krankenanstalten des Deutschen Reiches. Von Kurt Opitz. Mit einem Geleitwort von Prof. Dr. Dietrich, Berlin 1921. Verlag von August Hirschwald. Preis M. 25.—.

Jedes Buch, welches durch die vielen Prüfungserlasse besonders der während des Krieges und später erlassenen Bestimmungen durchführen will, erfüllt seinen Zweck, denn es ist besonders für den Studierenden der Medizien und der Zahnheilkunde nicht leicht, sich in den Bestimmungen zurecht zu finden, um so mehr als selbst die amtlichen Auskünfte, besonders während der Kriegsjahre zu wünschen übrig ließen. Das Buch behandelt übersichtlich in knapper Form alles, was der angehende Mediziner oder Zahnarzt über das Studium, Zulassung zum Studium, Einteilung des Studiums und Prüfungsordnung wissen muß. Auch für seine spätere Praktikantentätigkeit bekommt der junge Mediziner alles Notwendige zu wissen. Auch die Promotionsbestimmungen werden gebracht, ebenso die Erlangung der Approbation als Arzt oder Zahnarzt. Dann enthält das Buch die Bestimmungen für Ausländer, sowohl für ausländische Studierende, sowie für die im Ausland approbierten oder promovierten Medizinalpersonen, ferner für die Tätigkeit ausländischer Ärzte, welche ohne deutsche Approbation im Deutschen Reiche praktizieren. Den Schluß bildet der Auszug aus der Prüfungsordnung für Kreisärzte vom 9. II. 1921.

Das Buch ist allen Studierenden zu empfehlen. Der Preis ist angemessen.

Reimann, Berlin.

Die rechtlichen und sittlichen Grundlagen des zahnärztlichen Berufes in ihren Beziehungen zur Standesmoral. Von Dr. Ferdinand Baden. Ein Grundriß für Lehrer und Studierende der Zahnheilkunde. Mit einem Geleitwort von Zahnarzt Dr. A. Scheele. Berlin 1921. Berlinische Verlagsanstalt. Preis M. 6.60.

Der Verfasser, dessen temperamentvolle Arbeiten in der Zahnärzteschaft bekannt und anerkannt sind, macht in der hier vorliegenden neuen Schrift den Versuch, die ethischen Grundlagen des zahnärztlichen Standes in ihren vielseitigen Auswirkungen festzulegen. Er weist darauf hin, daß in der heutigen Zeit und dem gewaltigen Andrange zum Studium der Zahnheilkunde viele diesen Beruf unter anderen Voraussetzungen und Motiven ergreifen als die früheren Generationen der Zahnärzte. Daher sei „Einheitlichkeit des Auftretens und der Denkweise seiner Mitglieder" zu erstreben, worauf nach der berechtigten Ansicht des Verfassers ein großer Teil des Erfolges für einen akademischen Stand beruht.

Grundlegend für den Verfasser sind die ärztlichen Standesanschauungen, und mit Recht sagt er, daß diese im selben Maße auch für die staatlich geprüften und approbierten Zahnärzte Geltung haben müssen, da eben die Zahnheilkunde ein Spezialfach der Medizin ist, wie jedes andere auch. Infolgedessen ist der Verfasser auch zu dem Schlusse berechtigt, daß die Zahnärztekammer dieselben disziplinarische Befugnis haben müsse als die Ärztekammer.

Aber nicht nur rein ethische Fragen werden vom Verfasser behandelt, sondern auch die Beziehungen derselben zur Praxis. In diesem Sinne behandelt er die Rechtsgrundlagen des Werkvertrages und Dienstvertrages in ihrer Wirkung auf die zahnärztliche Tätigkeit. Nicht ganz den tatsächlichen Verhältnissen Rechnung tragend sind die Ausführungen über das Verhalten der Zahnärzte gegenüber den Krankenkassen. Hier steht den berechtigten Wünschen des Verfassers die wirtschaftliche Macht der Krankenkassen gegenüber, welche bisher sich stärker erwiesen hat als der Wille der Zahnärzte. Bemerkenswert und wohl zu beherzigen sind die Ausführungen über die Beziehungen der Zahnärzte zu den Zahntechnikern.

Doch nicht nur Kritik übt der Verfasser, er zeigt auch in mehreren Leitsätzen den Weg, der zur Höhe führen soll. Man merkt der Arbeit an, daß sie mit dem Herzen geschrieben ist, von einem Manne, der das Bestreben hat, seinem Stande zu dienen. Eine weite Verbreitung dieser Schrift in der Zahnärzteschaft wäre im Interesse des Standes zu wünschen.

Reimann, Berlin.

Digitized by Google
Original from UNIVERSITY OF MINNESOTA
Generated on 2019-10-18 16:04 GMT / http://hdl.handle.net/2027/umn.31951002762790j
Public Domain in the United States, Google-digitized / http://www.hathitrust.org/access_use#pd-us-google

Handbuch der zahnärztlichen Rechtskunde, mit Berücksichtigung der gerichtlichen und sozialen Zahnheilkunde. Von L. Meier. 472 Seiten. Verlag Karl Marhold, Halle a. S. 1921. Geb. Preis M. 68.—

Etwa neun Jahre nach dem Erscheinen des „deutschen Zahnärzterechts" von Ritter-Korn wird uns von Meier ein neues Buch vorgelegt als Zeichen des wachsenden Interesses der Zahnärzte für die in das Gebiet ihres Berufes fallenden Rechtsfragen. Daß das Interesse für diese Materie klein und das Verständnis hierfür gering ist, konnte man leicht aus den vielen Anfragen in den zahnärztlichen Zeitschriften nachweisen, welche nicht gerade besondere Vertrautheit mit den einfachsten zahnärztlichen Rechtsfragen erkennen lassen. Aus diesem Grunde ist das vorliegende Buch zu begrüßen, welches in fleißiger Arbeit die ganze Materie behandelt, und Auskunft auch über diejenigen Fragen gibt, welche nach dem Erscheinen von Ritter-Korn aufgetreten und daher von diesen Autoren noch nicht behandelt sind. Der Verfasser teilt den umfangreichen Stoff der zahnärztlichen Rechtskunde sinngemäß in Unterabteilungen und behandelt zuerst das Zivilrecht in ausführlicher Weise, darauf das Strafrecht, dann folgt als dritte Abteilung die Besprechung der Körperschädigungen durch Gifte, welche für ein juristisches Buch vielleicht etwas zu ausführlich geraten ist. Hervorzuheben ist hier die Giftgesetzgebung, die Arzneimittelverordnung, das Geheimmittelwesen und die Anwendung von Betäubungsmitteln vom Standpunkt der gerichtlichen Zahnheilkunde. Der vierte Teil handelt von den zahnärztlichen Sachverständigen, dann folgt der gut geschriebene fünfte Teil über die zahnärztliche Standesgerichtsbarkeit. Die vorhandene reichhaltige Kasuistik ist geeignet, den vom Verfasser behandelten Stoff dem Leser besonders zu veranschaulichen. Damit schließt der eigentliche juristische Teil und es folgt die Betrachtung der sozialen Zahnheilkunde. Diese scheint dem Verfasser nicht so gut gelungen zu sein als die ersten Teile, welche ihm wohl besser liegen. Schon im Vorwort schreibt der Autor irrtümlicherweise von einem Lehrstuhl für soziale Zahnheilkunde, welcher an der Berliner Universität errichtet worden sei, während in Wirklichkeit vorläufig nur ein Lektorat dafür vorhanden ist. Wenig umfangreich ist die Schilderung der historischen Entwicklung der sozialen Gesetzgebung und besonders ihrer Kausalität. Nicht zum Vorteil, besonders für den Abschnitt der sozialen Zahnheilkunde, gereicht dem Buche die persönliche Stellungnahme des Verfassers zu einer Anzahl von Fragen, deren Behandlung trotz aller versuchten Objektivität doch einen politischen Parteistandpunkt erkennen läßt. Beispielsweise hätten die Ausführungen über den Machtmißbrauch der Krankenkassen, über das Hineintragen der Parteipolitik in die Krankenversicherung im Interesse einer voraussetzungslosen Wissenschaft besser fortbleiben sollen, um das Buch auch den Versicherungsträgern zur Anregung und Belehrung in die Hand geben zu können. Ebenso einseitig sind die Motive der Kassen bei Gründung von Zahnkliniken beschrieben und dürfte dieses alles bei den Kassenvertretern nicht gerade den Gedanken an die Objektivität des Verfassers aufkommen lassen. Auch die vom Verfasser gebrachte Kommentierung des Betriebsrätegesetzes zeigt ein parteipolitisches Gepräge. Es ist diese Verquickung von Wissenschaft und Parteipolitik bedauerlich im Interesse des mit großer Sachkenntnis geschriebenen juristischen Teils des Buches und sollte den Verfasser veranlassen, diesen letzten Teil einer durchgreifenden Änderung zu unterziehen.

Den Schluß des Buches bildet gewissermaßen als Anhang zur sozialen Zahnheilkunde das von Dr. Zehle sachverständig, kurz und bündig geschriebene Kapitel über Hygiene, Arbeiterschutz und Bekämpfung der Gewerbekrankheiten.

Druck und Ausstattung des Buches sind gut, der Preis ist angemessen.

Reimann, Berlin.

Die Wiederbefestigung lockerer Zähne. Von Dr. Willi Wolff. (Mit 46 Abb.) Berlin, Berlinische Verlagsanstalt G. m. b. H. 1920.

An der Hand seiner reichen Erfahrungen und mit Berücksichtigung der verschiedenen Konstruktionen schlägt er folgende Behandlungspläne vor:

1. Die Frontzähne sind gelockert, die Pulpen infolge hohen Alters des Patienten verkalkt, die Extraktion der Pulpen mit nachfolgender präziser Wurzelbehandlung also nicht durchführbar: Schraubenschiene.

Digitized by Google
Original from UNIVERSITY OF MINNESOTA
Generated on 2019-10-18 16:04 GMT / http://hdl.handle.net/2027/umn.31951002762790j
Public Domain in the United States, Google-digitized / http://www.hathitrust.org/access_use#pd-us-google

2. Frontzähne stark abgekaut, die Pulpen sind verkalkt, der Biß muß erhöht werden: Kronenschiene.

3. Der Biß kann nicht erhöht werden (Progenität des Unterkiefers, scharfer Aufbiß): Inlayschiene mit Wurzelstiften.

4. Normaler Biß. Der Patient verlangt, daß die Schiene absolut unsichtbar ist (Redner, Schauspieler usw.): Plättchenschiene.

5. Die Zähne divergieren stark. Die Wurzelkanäle sind nicht in parallele Richtung zu bringen: Schraubenschiene.

6. Die Schiene muß schnell angefertigt werden ohne Vorbehandlung der Zähne (besonders sensible Patienten): Schiene nach Sachs.

7. Der Biß muß erhöht werden: Kronenschiene (Molaren — Vollkronen, Prämolaren — Carmichaelkronen).

8. Backzähne auf der Kaufläche oder den Approximalflächen defekt: Inlayschiene.

9. Zähne intakt, der Biß soll nicht erhöht werden: Ringschiene.

10. Frontzähne gelockert, Backzähne lückenhaft: Brücken und Schienen kombiniert.

11. Frontzähne gelockert, Backzähne fehlen: Frontschiene und Plattenprothese.

Welche Konstruktion man auch wähle, immer müssen folgende acht Leitsätze in Betracht gezogen werden.

Acht Leitsätze für die Anlage von Befestigungsschienen

1. Die Schiene muß die gelockerten Zähne so befestigen, daß diese wieder funktionsfähig werden.

2. Die Schiene muß so angelegt sein, daß das Gebiß seine normale Okklusion behält und an keiner Stelle eine anormale Belastung durch den Biß erfolgt.

3. Die Schiene muß an ihren Rändern so genau den Zähnen anschließen, daß sich keine Speisereste einklemmen können und keine Karies entstehen kann.

4. Die Schiene darf an keiner Stelle bis an den Zahnfleischrand heranreichen. Sie muß überall die Möglichkeit einer gründlichen Reinigung der Zwischenräume und der Zahnfleischtaschen bieten.

5. Die Schiene darf weder die Pulpen noch das Periost reizen, sie muß so konstruiert werden, daß auch später neue kariöse Stellen gefüllt und pulpitische oder periodontische Erkrankungen ordnungsgemäß behandelt werden können.

6. Die Schiene darf die Zähne selbst nicht derartig schwächen, daß diese durch den Kauakt abbrechen können.

7. Die Schiene soll kosmetisch einwandfrei sein und das gute Aussehen der Zahnreihe nicht entstellen.

8. Die Schiene darf beim Sprechen nicht hinderlich sein, sie soll nirgends die Zunge stören oder gar verletzen.

Der Autor hat in dem vorliegenden Leitfaden nur die Systeme herangezogen, die sich besonders bewährt haben und deren Herstellung sich ohne besondere Schwierigkeiten durchführen läßt. Jeder Praktiker wird auf Grund seiner Erfahrungen noch diese und jene Modifikation herausbilden können. Es ist dem Anfänger aber dringend zu raten, sich erst einmal genau an den beschriebenen Herstellungsgang zu halten, bevor er zu Verbesserungen schreitet. Dieser Leitfaden soll einen kleinen Teil dazu beitragen, daß die im allgemeinen etwas vernachlässigte Lehre von der Wiederbefestigung gelockerter Zähne Allgemeingut aller Zahnärzte werden möge.

In dem sehr verwendbaren Hilfsbuch werden praktische Apparate gut beschrieben. Bei der großen Erfahrung des Verfassers auf dem Gebiete kann auch der Geübte manches zulernen, der Ungeübte wird in den Stand gesetzt, Mißerfolge zu vermeiden. Dem Buch ist zu wünschen, daß es Verbreitung fände. Zilz, Wien.

Erfüllt das Randolfmetall in der Zahnheilkunde die Forderungen, die an ein brauchbares Goldersatzmetall zu stellen sind? Von Dr. Paul Weikart. (Mit 7 Abbildungen.) Deutsche Zahnheilkunde, Heft 45, Leipzig 1921, Georg Thieme.

Aus der Schlußbetrachtung des Autors entnehmen wir folgendes:

Digitized by Google Original from UNIVERSITY OF MINNESOTA
Generated on 2019-10-18 16:05 GMT / http://hdl.handle.net/2027/umn.31951002762790j
Public Domain in the United States, Google-digitized / http://www.hathitrust.org/access_use#pd-us-google

1. Homogenität der Struktur.

Wie die Analysen ergeben haben, schwankt der Kupfergehalt zwischen 63,3—65,0%, der Zinkgehalt entsprechend 34,2—35,8%. Aus dem Zustandsdiagramm ersehen wir, daß das Randolfmetall sich gerade auf der Grenzlinie der homogenen und heterogenen Mischkristalle befindet. Die metallographische Untersuchung ergab in den meisten Fällen Heterogenität. Wir werden also im allgemeinen die erste Forderung verneinend beantworten müssen.

2. Genügende chemische Widerstandsfähigkeit.

Auch diese Forderung wird vom Randolfmetall nicht erfüllt, wie wir aus den Versuchen mit Elektrolyten ersehen haben. Das käufliche Messing hat sich darin besser bewährt als Randolf und Kosmos.

3. Ungiftigkeit.

Was nun die Frage der Schädlichkeit der kupferreichen Legierungen für den Organismus betrifft, so ist eine solche ohne weiteres zu bejahen, denn berücksichtigt man die vorstehend ausgeführten elektrolytischen Versuche sowohl als die praktischen, so können durch die Spültätigkeit des Speichels dem Körper im Laufe der Zeit Mengen einverleibt werden, die eine toxische Gefahr immerhin im Bereiche der Möglichkeit erscheinen lassen. Das Verschwinden der Braunfärbung bei längerem Tragen der Randolfprothesen spricht ja deutlich genug für seine Löslichkeit, die in ganz beträchtlichem Maße zunehmen wird, wenn der Speichel von anormaler Reaktion ist. Wenn auch der Verbraucher des Randolfmetalls sich über die scheinbare Konstanz der Farbe der Legierung freut, so ist doch diese Freude nicht ungetrübt, denn nach einiger Zeit wird er die Beobachtung machen können, daß die Haltbarkeit, soweit das Aussehen in Frage kommt, durch Lösungsvorgänge bedingt ist. Auch die Literatur weist bereits verschiedene Vergiftungserscheinungen auf, die im Anschluß an das Tragen von kupferreichen Prothesen im Munde zurückzuführen sind. Befindet sich nun gar die Randolflegierung in der Nähe oder in unmittelbarer Berührung mit Gold, so wird durch den elektrolytischen Vorgang des sich betätigenden Elementes die Löslichkeit der Legierung noch gesteigert werden.

4. Leichte Bearbeitungsfähigkeit.

Diese Forderung wird vollkommen erfüllt. Das Randolfmetall ließ sich zu allen zahntechnischen Arbeiten leicht verwenden.

5. Beständigkeit der Farbe.

Wie schon erwähnt wurde, ist die Haltbarkeit der Farbe beim Randolfmetall durch Lösungsversuche bedingt und nicht auf die Widerstandsfähigkeit der Legierung zurückzuführen. Wir müssen daher auch diese Forderung als nicht erfüllt bezeichnen.

Zusammengefaßt können wir also das Gesamturteil wohl behaupten, daß das Randolfmetall den Forderungen, die in der Zahnheilkunde an ein brauchbares Goldersatzmetall gestellt werden müssen, nicht vollständig genügt. Es dürfte in vielen Fällen sicherlich günstigere Resultate ergeben, wenn bei der Fabrikation auf ein möglichst gleichmäßiges, vor allem homogenes Material besonders geachtet wird. Nur so erklären sich die verschiedenen Resultate, die mit dieser Legierung erhalten werden. Berücksichtigt man aber, daß die Messinglegierung infolge ihres hohen Kupfergehaltes bei jahrelangem Verweilen im Munde eine toxische Gefahr niemals ausschließen, so dürfte es geraten erscheinen, diese Legierungen nicht für Dauerprothesen zu verwenden. Ein Goldersatzmetall im wahrsten Sinne des Wortes, das also nicht die Goldfarbe ersetzen soll, sondern die große chemische Widerstandsfähigkeit des Goldes, ist auf der Basis der Kupfer-Zinklegierungen in der vorliegenden Znsammensetzung nicht zu erzeugen. Zilz, Wien.

Über das Kosmosmetall. Von Dr. Bruno Friebe. (Mit 9 Abbildungen und 1 Tafel.) Deutsche Zahnheilkunde, Heft 45, Leipzig 1921, Georg Thieme.

Schon lange herrscht in der Zahnheilkunde der Wunsch, für Prothesenzwecke das teure Gold durch eine billigere Legierung zu ersetzen, die, abgesehen von der Farbe, vor allem eine große mechanische und chemische Widerstandsfähigkeit aufweisen muß. Daß das Problem nicht so einfach zu lösen ist, beweisen die in der Literatur so spärlich vorhandenen wissenschaftlichen Arbeiten über diesen Gegenstand. Die Praxis hat gezeigt, daß die verschiedensten

Digitized by Google
Original from UNIVERSITY OF MINNESOTA
Generated on 2019-10-18 16:06 GMT / http://hdl.handle.net/2027/umn.31951002762790j
Public Domain in the United States, Google-digitized / http://www.hathitrust.org/access_use#pd-us-google

Veränderungen an derartigen Legierungen auftreten können. Da eine einwandfreie Lösung dieser Fragen durch die praktischen Versuche im Munde allein nicht herbeigeführt werden kann, ist es notwendig, die Errungenschaften der Grenzgebiete der Zahnheilkunde den Untersuchungszwecken dienstbar zu machen, ohne jedoch den praktischen Versuch ganz auszuschalten. In dieser Arbeit Friebes soll das Goldersatzmetall, das unter dem Namen „Kosmos" im Handel ist, untersucht werden, und zwar soll unter Berücksichtigung des inneren Aufbaues der Legierung ihre Korrosionsfähigkeit vor und nach ihrer Bearbeitung festgestellt werden, um schließlich zu einer Bewertung für zahnärztliche Zwecke zu gelangen. An der Hand der Laboratoriumsversuche und derjenigen der Praxis kommt der Autor zu der Feststellung, daß das Kosmosmetall sich im allgemeinen schlechter verhalten hat als das Messing. Wie schon besonders betont wurde, spielt die Art des Elektrolyten bei den Vergleichsversuchen keine allzu große Rolle, da ja die Frage in den Vordergrund gestellt wurde, ob das Metall einen wirtschaftlichen Fortschritt für die zahnärztliche Technik bedeutet oder nicht. Wenn wir auch auf Grund der Versuchsergebnisse mit Recht behaupten können, daß das Kosmosmetall im alkalischen Elektrolyten sich weitaus günstiger verhält, als in einem saurer Natur, so muß auch hier darauf hingewiesen werden,, daß auch in einer alkalischen Lösung das Messing einen geringeren Verlust als das Kosmos aufweist. Man würde also das Kosmos nur im neutralen oder alkalischen Speichel verwenden können, wenn man die Sicherheit hätte, daß der letztere stets nur diese Reaktion zeigen würde. Dies trifft aber nicht zu, denn wie Heer nachgewiesen hat, besitzt auch der mit Lackmus alkalisch reagierende Speichel ein Alkalibindungsvermögen, d. h. er hat eine bestimmte Wasserstoffionenkonzentration, ist er doch als ein mit Kohlensäure gesättigtes Alkali aufzufassen. Berücksichtigt man ferner, daß durch die im Munde sich abspielenden Gärungsvorgänge Säuren gebildet werden, deren Existenz zum Teil auch von der Nahrungsaufnahme abhängig ist, so sind verschiedene Möglichkeiten gegeben, die die Verwendung des Kosmosmetalles in der zahnärztlichen Technik als nicht vorteilhaft erscheinen lassen. Auch die praktischen Versuche sprechen dafür, daß das Kosmosmetall nicht die Erwartungen erfüllt, die man an ein Goldersatzmetall stellen muß. Denn abgesehen von den Veränderungen, die durch Berührung mit einem Edelmetall hervorgerufen werden, zeigte auch Kosmos allein, ohne daß ein anderes Metall im Munde vorhanden war, bei einem Speichel von normaler Reaktion schon nach kurzer Zeit starke Verfärbungen, so daß die Patientin auf Entfernung der Krone drang. Auf Grund der Versuchsergebnisse könnte man nun geneigt sein, das käufliche Messing, das sich durchschnittlich besser bewährt hat, als Goldersatzmetall in Vorschlag zu bringen. Diesem ist zu widersprechen, da auch diese Legierung doch immerhin eine derartig große Angreifbarkeit zeigt, daß das Messing für den Zweck einer Dauerprothese ausgeschaltet werden muß. Immerhin wird dieser Legierung in der für vorliegende Versuche verwendeten Zusammensetzung bei provisorischen Arbeiten vor Kosmos der Vorzug zu geben sein, doch mag wiederholt werden, daß die Bezeichnung für eine große Anzahl Kupfer-Zink-Legierungen gilt, und es daher für den praktischen Versuch nicht gleichgültig sein kann, von welcher Zusammensetzung das Messing ist. Das eine kann man wohl auf Grund der angestellten Untersuchung mit Recht annehmen, daß das Problem des Goldersatzes auf der Basis der Zink-Kupfer-Legierungen nicht zu lösen ist. Zilz, Wien.

Gußfüllungen für Frontzähne. Von Dr. Paul Wustrow. (Mit 28 Abbildungen.) Deutsche Zahnheilkunde, Heft 44, Leipzig 1921, Georg Thieme.

Die für die Herstellung von Hohlformen für Metalleinlagen zu nennenden Leitsätze sind demnach folgende: Es muß verlangt werden:

1. Parallelität (Divergenz gegen die Höhlenöffnung?) zweier oder mehrerer Wände. Dadurch ist u. a. die Entfernung der Wachsformen ohne Verzerrung möglich.

2. Daß die Entfernung der Wachsform (also auch der Gußfüllung) nur nach einer Richtung möglich ist, und diese muß dem die Gußfüllung hauptsächlichst belastenden Kaukraftteil entgegengerichtet sein.

3. Daß der Verankerungsort der Füllung möglichst nahe dem Angriffsort der Kaukraft, d. h. möglichst nahe der Zahnoberfläche liegt.

Digitized by Google Original from UNIVERSITY OF MINNESOTA
Generated on 2019-10-18 16:06 GMT / http://hdl.handle.net/2027/umn.31951002762790j
Public Domain in the United States, Google-digitized / http://www.hathitrust.org/access_use#pd-us-google

4. Daß, wenn eine solche Anlage des Verankerungsortes nicht möglich sein sollte, sondern eine Stiftverankerung stattfinden muß, dieser Stift mindestens die Länge der Füllung vom Unterstützungspunkt an gerechnet haben muß.

Die Unterschnitte für eine Gußfüllung sind immer so anzulegen, daß sie dem Zement, mit dem die Füllung in ihr Bett gesetzt wird, gestatten, als ein Block vom Innern der Gußfüllung zu den Wänden oder in die Wände der Zahnhöhlung zu gehen, und dieser Zementbarren muß so liegen, daß er eine möglichst als Keil wirkende Schranke bildet vor der einzigen Entfernungsmöglichkeit der Gußfüllung aus ihrer Höhle. Am Schluß dieser Arbeit empfiehlt der Autor die Verwendung des Randolfmetalls. Man erzielt befriedigende Resultate, einwandfreien Randschluß und nicht die häßliche Farbenwirkung (?) Allerdings kommt es hier und da vor, daß die Gußfüllung während der ersten sechs bis acht Wochen eine häßliche Farbe zeigt, ja in manchen Mundhöhlen sogar eine bleibende, bis zu vollkommenem Schwarz stattfindende Verfärbung durchmacht. Es darf auch nicht unerwähnt bleiben, daß hin und wieder in der ersten Zeit nach Legung solcher Füllungen aus Randolf- oder Kosmosmetall ein leichter Metallgeschmack festzustellen gewesen ist, der sich aber mit der Zeit verloren hat. Auffallend ist die Tatsache, daß sich in manchen Mundhöhlen, in denen sich irgendeine Goldarbeit befindet, diese Goldteile schwärzen, während das unedle Randolf- oder Kosmosmetall durchaus farbenbeständig bleibt. Über die Länge der Beständigkeit solcher unedlen Metalleinlagen gegen die Mundsäuren usw. kann natürlich nach seinen erst etwa seit drei Jahren gemachten Erfahrungen noch kein abschließendes Urteil gefällt werden. Vorläufig erscheinen sie aber ermutigend zur Anwendung dort, wo Gold zu teuer sein würde. Zilz, Wien.

Abgebrochene Instrumente in den Wurzelkanälen. Von Dr. med. dent. Wilhelm Bruy. (Mit 7 Abbildungen.) Aus der Universitätszahnklinik Tübingen (Vorstand Prof. Dr. Peckert). Deutsche Zahnheilkunde, Heft 48, Leipzig 1921, Georg Thieme.

Das Abbrechen von Instrumenten in den Wurzelkanälen ist bei Behandlung wurzelkranker Zähne ein nicht gerade seltenes Ereignis. Am häufigsten brechen Nervextraktoren, die durch ihre Häkchen besonders hierzu disponiert sind. Doch kommt dies auch bei glatten Nadeln und nicht zuletzt bei den Nervkanalbohrern vor. Gewöhnliche Bohrer kommen weniger in Betracht, da sie mit Ausnahme der Fissurenbohrer nur zur Erweiterung des Kanaleinganges Verwendung finden. Das Abbrechen von Instrumenten ist ein Vorkommnis der zahnärztlichen Praxis, dem auch der geschickteste Operateur nicht entgeht, falls er pulpenlose Zähne in Behandlung nimmt. Der nächstliegende und am häufigsten gegangene Weg, um sie wieder aus dem Kanal zu entfernen, ist der der mechanischen Entfernung. Die Firma Beutelrock, München, hat nun Instrumente auf den Markt gebracht, die unter dem Namen „Beutelrocks Heraushol-Instrumente" laufen. Es sind dies zylinderförmig aufgewickelte Drahtspiralen, die maschinell an einem dünnen Schaft befestigt sind.

Die vielen Mißerfolge, welche die Versuche gezeitigt haben, auf mechanischem Wege abgebrochene Instrumente zu entfernen, führten schon frühe darauf, mit chemischen Mitteln die Zerstörung des Stahls im Wurzelkanal anzustreben. Zum Teil sind sie recht harmloser Natur, z. B. Kochsalz, Sublimatlösung und Wasserstoffsuperoxyd. Dagegen wurde des öfteren Schwefelsäure erwähnt. Die beste Wirkung auf Stahl zeigten das „nicht ganz konzentrierte" Jod in Jodkalium und die 50%ige Salpetersäure. Auf Grund mehrerer Versuche mit 50%iger Salpetersäure kam der Autor zu folgenden Ergebnissen:

1. Die Säuren reagieren sehr rasch, so daß schon in wenigen Minuten eine starke Einwirkung auf das Dentin nachgewiesen werden kann.

2. Eine Erschöpfung der Reaktionsfähigkeit der in den Kanal eingeführten Säure dürfte nach ca. $^1/_4$ Stunde eingetreten sein. Nach dieser Zeit hörte wenigstens das Aufsteigen von Gasbläschen aus dem Kanale auf. Je nach Fassungsvermögen des Kanals dürfte dies natürlich wieder verschieden sein.

3. Die chemische Affinität der Säure zu den Kalksalzen des Dentins ist zu stark, als daß eine befriedigende Reaktion zwischen Säure und Eisen stattfinden würde.

4. Die Säure erschöpft sich auch deshalb so rasch zugunsten des Dentins, weil dieses eine ungleich größere Angriffsfläche bietet, als das Stückchen Stahl.

Digitized by Google
Original from UNIVERSITY OF MINNESOTA
Generated on 2019-10-18 16:06 GMT / http://hdl.handle.net/2027/umn.31951002762790j
Public Domain in the United States, Google-digitized / http://www.hathitrust.org/access_use#pd-us-google

5. Die Einwirkung des Mittels tritt gerade dort am spätesten ein, wo sie am nötigsten ist, nämlich an dem Punkte, wo Nadel oder Bohrer eingeklemmt sind.

Der Wert der Säure liegt also im wesentlichen in der Erweiterung der Kanäle. Jod in Jodkalium, das zur Zahnsubstanz keinerlei Affinität besitzt, zeitigt in günstigen Fällen glänzende Ergebnisse. Man ist imstande, die Nadel gänzlich zu zerstören.

Außer den Wegen, durch mechanische oder chemische Mittel abgebrochene Instrumente aus den Wurzelkanälen zu entfernen, kann noch an die Möglichkeit gedacht werden, dieses durch die Anziehungskraft des Magneten zu erreichen. Elektromagnete von hoher Kraft werden bereits in der Augenheilkunde zur Extraktion von Eisensplittern aus den Augen verwendet. Diese Leistungen der Magneten bleiben hinter den von uns zu fordernden zum Teil bedeutend zurück. Der Methode, mittels des Magneten abgebrochene Instrumente aus dem Wurzelkanal zu entfernen, kommt bei den hohen Anschaffungskosten der Elektromagnete, ihrer beschränkten Zugänglichkeit in Kliniken und ihrer immerhin unbefriedigenden Leistungsfähigkeit eine praktische Bedeutung nicht zu.

E. Schuster gibt uns in der Sektion der Zahnwurzel eine Operationsmethode zur Entfernung abgebrochener Instrumente an. Nach Freilegung der Zahnwurzel geht man daran, mit einem feinen Rosenbohrer (0000) die Wurzel in der Längsrichtung aufzuschneiden, bis man zum Wurzelkanal gelangt, wobei den ganz besonderen topographischen Verhältnissen Rechnung zu tragen ist. Hat man das Fenster in richtiger Höhe angelegt, so stößt man gleich auf den im Kanal befindlichen Fremdkörper. Mit feinen, etwas gebogenen starren Sonden versucht man, ihn nach Entfernung der Bohrerspäne durch Ausspritzen zu lockern und nach der Pulpakammer hinabzuschieben.

Der Resektion zu diesem Zweck dürfte die Sektion der Zahnwurzel in den meisten Fällen vorzuziehen sein, denn sie bedeutet:

1. Keine so große Schwächung des Zahnes, da nur ein kleiner, höchstens 1 mm breiter Spalt angelegt zu werden braucht, der die Druck- und Zungenfestigkeit des Zahnes, wie man leicht bei extrahierten Versuchszähnen feststellen kann, kaum bemerkbar beeinflußt.

2. Keine so große Schädigung des Knochens, da das Bruchstück durch den Wurzelkanal gegen die Pulpakammer hin entfernt wird.

Die gut abgefaßte Arbeit ist durchaus für die Bedürfnisse der Praxis berechnet und wird auch jedem Praktiker bestens empfohlen. Zilz, Wien.

Die Verwendung des Clorphenolkampfers bei der Behandlung der granulierenden Wurzelhautentzündung und ihrer Ausgänge. Von Hofzahnarzt G. Heinrich. Deutsche Zahnheilkunde, Heft 44, Leipzig 1921, Georg Thieme.

Die obige Behandlung kranker Wurzelspitzen und deren Folgezustände, die der Autor in zahllosen Fällen in fast zwei Dezennien ausführte und deren Erfolg er an den meisten Patienten selbst noch nach Jahren beobachten konnte, scheint ihm bei weitem den Vorzug zu haben vor der Wurzelspitzenresektion. Während bei dieser der Erfolg durchaus nicht immer dem Eingriff folgte, und in vielen Fällen der Zahn nach kürzerer oder längerer Zeit sogar verlorengegangen ist, sind dort Mißerfolge bei exakter Durchführung der Eingriffe fast gänzlich ausgeschlossen. Nicht nur der sofort einsetzende Heilerfolg überrascht, sondern auch die spätere Röntgenaufnahme bestätigt das völlige Ausheilen des Abszesses und auch die Regeneration des Knochens. Selbst bei schweren Fällen, wo die Zähne bereits bedenklich gelockert waren, ist mit der Ausheilung das Festwerden derselben erzielt, nach Jahren extrahierte Zähne zeigten an der Wurzelspitze die völlige Regeneration von Bindegewebe. Da außerdem die Methode den Vorzug hat, daß ihre Durchführung mit einem Instrumentarium erfolgt, das dem Zahnarzt geläufig ist, die für den Patienten beunruhigenden Vorbereitungen wie bei der Wurzelspitzenresektion wegfallen, und endlich der Erfolg ein sicherer ist, möchte der Autor von neuem für sie eintreten.

Gegenüber der Wurzelspitzenresektion hat die beschriebene medikamentöse Behandlung der granulierenden Wurzelhautentzündung und ihrer Ausgänge mehrfache Vorteile. Zunächst ist ein größerer chirurgischer Eingriff mit allen physischen Eindrücken auf den

Digitized by Google
Original from UNIVERSITY OF MINNESOTA
Generated on 2019-10-18 16:04 GMT / http://hdl.handle.net/2027/umn.31951002762790j
Public Domain in the United States, Google-digitized / http://www.hathitrust.org/access_use#pd-us-google

Patienten kaum nötig. Die Behandlung bewegt sich in den Bahnen der allgemeinen zahnärztlichen Behandlung und wird von letzterem nicht stärker empfunden.

Vor allem aber nimmt man dem Zahne nicht ein mehr oder minder größeres Stück einer Substanz und damit einen Teil, und zwar den wichtigsten Teil seines mechanischen Haltes im Kiefer. Unzweifelhaft ist ein Zahn in letzterem fester eingekeilt und bietet den mechanischen Einflüssen des Kauaktes einen größeren Widerstand als ein der Wurzelspitze beraubter Zahn. Man sollte deshalb die medikamentöse Behandlung immer zunächst darin zu führen versuchen und die Wurzelresektion als ultima ratio ansehen, wenn jene wirklich einmal versagen sollte. Aber ebenso sicher steht fest, daß die Wurzelspitzenresektion nunmehr auf einen äußerst geringen Prozentsatz beschränkt werden kann und hier die rein konservierende Zahnheilkunde einen neuen großen Fortschritt zu verzeichnen hat.

Im Nachtrag zu obiger Abhandlung seitens des Prof. Walkhoff, des geistigen Autors dieser Behandlungsmethode, bemerkt derselbe, daß er im Verfolg der seit länger als anderthalb Jahrzehnten von ihm ausgeübten Methode konstatierte, daß selbst ursprünglich haselnußgroße Granulome nach der beschriebenen Behandlung sich zunächst mit Bindegewebe und im Laufe der Jahre mit Knochenbälkchen, allerdings in lockerer Form als wie es das normale Knochengewebe zeigt, füllten, nachdem meistens schon vorher eine zirkuläre Verkleinerung des Hohlraumes erfolgt war. Ferner möchte W. dringend davor warnen, die Injektion von konzentrierten Phenollösungen sowie von Chlorphenol- oder Phenolkampfer in die Gewebe zu machen. Die Injektion dieser Flüssigkeiten soll nur in die Höhle erfolgen! Deshalb ist der beste Weg für dieselben der Wurzelkanal und nicht das Zahnfleisch. Ist der Wurzelkanal durchaus nicht durchgängig zu machen und entschließt man sich, vom Zahnfleisch aus die Injektion zu machen, so muß besonders durch Röntgenaufnahmen vorher die sorgfältigste Orientierung über die Lage des Hohlraumes erfolgen. Die Injektion darf erst erfolgen, wenn man seiner Sache absolut sicher ist, daß man mit der Spitze der Nadel im Hohlraum ist. Einspritzungen der Flüssigkeiten in das Gewebe führen sonst eventuell zu schweren Verätzungen und umfangreicher Nekrose desselben, denen direkte Vergiftungserscheinungen sich anschließen können. Ein Einspritzen des Phenolkampfers in das Gewebe selbst ist also vollständig zwecklos, ja gefährlich, zum mindesten ohne jeden Effekt für die beabsichtigte Ausheilung des Granuloms. Wahrscheinlich können durch die Anwendung dieser von W. schon vor fünfzehn Jahren festgelegten Prinzipien auch größere Zysten mit Erfolg behandelt werden, ohne daß man zu einem scharfen Löffel und Messer zu greifen braucht. Zilz, Wien.

Über den derzeitigen Stand der Behandlung inoperabler Zungenkarzinome. Von Dr. med. Fritz Georg Salomon. Sammlung von Abhandlungen aus der Zahnheilkunde und ihren Grenzgebieten. Berlinische Verlagsanstalt G. m. b. H., Berlin NW 23, Heft Nr. 15.

Die Ausführungen des Autors haben gezeigt, daß eine Einigung bezüglich der Behandlung inoperabler Zungenkarzinome zurzeit noch nicht besteht. Fehlen doch in vielen Arbeiten genauere Angaben bezüglich der Dauerresultate. Immerhin läßt sich schon jetzt folgendes sagen:

1. Es ist fraglich, ob wir bei ausgedehnten Zungenkarzinomen überhaupt noch die operativen Methoden anwenden sollen, zumal die Resultate derselben sehr ungünstige sind.
2. Sofern wir Gegner der Operation sind, kommt zur Behandlung der inoperablen und operablen Zungenkrebse als zur Zeit empfehlenswerteste Methode die Strahlenbehandlung und von anderen Verfahren die Elektrokoagulation in Betracht.
3. Insbesondere kann sich mit der Strahlenbehandlung weder die Totalexstirpation, die Behandlung mit Atzmitteln, mit Tumorextrakten oder sonst eine Methode messen.

Die Strahlenbehandlung verlängert das Leben des Zungenkrebskranken erheblich. Es gelingt in einzelnen Fällen mit Sicherheit, den Kranken in kürzester Zeit von seinen unerträglichen Qualen, von Schmerzen, Jauchung, Blutung, Speichelfluß, Behinderung von Kaufunktionen und Sprache zu befreien. Zilz, Wien.

Digitized by Google
Original from UNIVERSITY OF MINNESOTA
Generated on 2019-10-18 16:04 GMT / http://hdl.handle.net/2027/umn.31951002762790j
Public Domain in the United States, Google-digitized / http://www.hathitrust.org/access_use#pd-us-google

Beiträge und Versuche über die Frage der Entstehung keilförmiger Defekte. Von Dr. Rudolf Müller. Deutsche Zahnheilkunde, Heft 44, Leipzig 1921, Georg Thieme.

Der größte Teil der keilförmigen Defekte entwickelt sich in zehn bis vierzig Jahren, doch werden gar nicht so selten keilförmige Defekte in bedeutend kürzerer Zeit, ja in einigen Monaten erzeugt. Dementsprechend finden wir auch die keilförmigen Defekte meist im späteren Alter, unter dreißig Jahren werden sie verhältnismäßig selten beobachtet. Der Autor faßt die Resultate seiner ausführlichen Untersuchungen in folgende Hauptvorbedingungen für die Entstehung der keilförmigen Defekte zusammen:

1. Ein Zurückweichen des Zahnfleisches.
2. Horizontales Bürsten mit Zahnpulver oder Pasten ev. Benützung von Holzstäbchen und Zahnstochern.
3. Vor allem aber die mangelhafte Verkalkung des Schmelzzementrandes.

Müller unterscheidet dreierlei Arten der Entstehung der keilförmigen Defekte.

1. Keilförmige Defekte können durch mechanische Einwirkung allein entstehen, doch setzt diese Entstehungsart die Benützung von starken Materialien und deren intensiven Gebrauch voraus.
2. Keilförmige Defekte können dadurch entstehen, daß eine stete leichte Entkalkung durch irgendwelche Säure im Munde zur Wirkung kommt (Milchsäure) und eine mechanische Einwirkung dieser Entkalkung mindestens die Wage hält.
3. Keilförmige Defekte können aus beginnender oder leichter Halskaries entstehen, wenn eine mechanische Einwirkung zur Geltung kommt, die jedes weitere Fortschreiten der Karies nach Entfernung der erweichten Zahnsubstanz hintanhält. Zilz, Wien.

Generated on 2019-10-18 16:04 GMT / http://hdl.handle.net/2027/umn.31951002762790j
Public Domain in the United States, Google-digitized / http://www.hathitrust.org/access_use#pd-us-google
Digitized by Google
Original from UNIVERSITY OF MINNESOTA

ZEITSCHRIFTENSCHAU

Experimentelle Untersuchungen über die Einwirkung formalinhaltiger Medikamente und der Injektionsanästhesie auf die lebende Pulpa bei ihrer Anwendung zur Bekämpfung des hypersensiblen Dentins. Aus dem zahnärztlichen Universitätsinstitut Zürich, klinische Abteilung: Prof. Dr. med. W. Heß. Von Arthur Demisch. Inaugural-Dissertation der Universität Zürich.

In der vorliegenden Arbeit wurde die Einwirkung formalinhaltiger Medikamente (Dentinestol Zbinden und Lillypaste Buckley), und der Injektion, 1,5% Novokain-Adrenalinlösung auf die menschliche Pulpa zum Zwecke der Herabsetzung oder völligen Aufhebung der Dentinhyperästhesie experimentell nachgeprüft.

Die Resultate lassen sich wie folgt zusammenfassen:

1. Die Induktionsstromuntersuchung der Pulpa ermöglicht die Einwirkung obiger Medikamente auf die Pulpa jederzeit klinisch festzustellen, sei es, daß nur eine Reizung der Pulpa besteht, sei es, daß eine Schädigung, die mit dem Tode des Organes abschließt, stattfindet.
2. Die formalinhaltigen Präparate zeigten bei der Induktionsstromuntersuchung folgende Resultate: a) von 22 mit Buckleys Lillypaste[1] behandelten Zähnen zeigten 20% keine Reaktion auf stärksten elektrischen Reiz, also Tod der Pulpa, 16% zeigten nach der Behandlung eine veränderte Reaktion der Pulpa gegenüber dem Induktionsstrom im Sinne einer Reizung der Pulpa. Die übrigen Zähne zeigten normale Verhältnisse. Es bestand nicht in allen Fällen eine vollständige Anästhesie des Dentins, auch waren die Einlagen während ihrer Einwirkungszeit mit Schmerzen verbunden, b) von den 15 mit Zbinden-Dentinestol-Paste[2] behandelten Zähnen zeigten 20% keine Reaktion auf stärksten elektrischen Reiz, also Tod der Pulpa, 20% zeigten eine Reaktion der Pulpa. Die übrigen Zähne zeigten normale Verhältnisse, die Einlagen mit Dentinestol waren in 28% schmerzhaft, das nachträgliche Exkavieren des Dentins in 47% schmerzhaft.
3. Die Injektionsanästhesie des Dentins mit 1,5% Novokain-Adrenalin-Lösung mit terminaler und intraossealer Injektion ergab nach der Induktionsstromuntersuchung in Übereinstimmung mit den Untersuchungen Scheffs in 25 untersuchten Fällen keine Schädigung der Pulpa, so daß diese Methode für die Anästhesierung des Dentins Hyperästhesie desselben ohne Schaden für die Pulpa in Anwendung gebracht werden darf.

---

[1] Es besteht die Buckley-Paste aus Neothesin II,0—$(CH^3)\,2\,N\,(C^7H^{11})\,(C^2H^5)\,HCO\,(C^6H^5)\,HCO$, das ein weißes Pulver darstellt, Thymol 12,0—$C^6H^3\,(CH^3)\,OH\,(C^3H^7)$, schlecht löslich, leicht ins Gewebe eindringend und von desinfizierender Wirkung: Trioxymethylen 77,0—(CH^2O^3), ein Polymerisationsprodukt des Formaldehyds, ein weißes, schwer lösliches Pulver, beständig bei Zimmertemperatur, bei Körpertemperatur gibt es langsam Formaldehyd ab.

[2] Eine genaue Angabe ihrer Zusammensetzung gibt er nicht. Da aber auch dieses Präparat wohl als einzig wirksamen Bestandteil das Formaldehyd enthält, kann auf die genauere Angabe der Zusammensetzung der Paste verzichtet werden.

Digitized by Google
Original from UNIVERSITY OF MINNESOTA
Generated on 2019-10-18 16:05 GMT / http://hdl.handle.net/2027/umn.31951002762790j
Public Domain in the United States, Google-digitized / http://www.hathitrust.org/access_use#pd-us-google

4. Die Schädigung der Pulpa durch die formalinhaltigen Medikamente ergab nach den histologischen Untersuchungen eine ausgedehnte Nekrose des Pulpagewebes, die mit dem endgültigen Tod der Pulpa abschließt. Es sind demnach die formalinhaltigen Medikamente der DDr. Zbinden und Buckley für die Anästhesierung des Dentins als ungeeignet zu betrachten. Zilz, Wien.

Rhodalzid bei Stomatitis mercurialis. Aus der dermatologischen Universitätsklinik in Freiburg i. B. (Direktor: Prof. G. A. Rost.) Von Dr. med. Alfred Rohrer. Therapeutische Halbmonatshefte XXXIV. Jahrgang, 15. April 1920, Heft 8.

Der Autor faßt seine Erfahrungen wie folgt zusammen:

Schlechtes Gebiß und angegriffene Mundschleimhäute sind kein absolut prädisponierendes Moment für das Auftreten einer merkuriellen Stomatitis. Das Rhodan ist als Schutzstoff gegen merkurielle Stomatitis aufzufassen. Der Angriffspunkt des Rhodans gegen die schädliche Quecksilberwirkung ist zurzeit nicht feststellbar. Eine absolute Gesetzmäßigkeit zwischen den im Mundspeichel vorkommenden Rhodanmengen und dem Auftreten einer merkuriellen Stomatitis besteht nicht. Rhodalzid ist ein unschädliches, gegen Stomatitis mercurialis sehr gut wirkendes Rhodanpräparat. Die zweckmäßigste Verordnung erfolgt am besten sofort nach Einsetzen der merkuriellen Stomatitis. Zilz, Wien.

Die Herkunft der Geschwülste. Von Prof. Dr. Hugo Ribbert in Bonn: Deutsche Medizinische Wochenschrift. Nr. 46. 1919.

Bei allen erblichen Zuständen hängen die Krankheitserscheinungen von Gewebsveränderungen ab, die sich auf Grund bestimmter Keimmerkmale während der Entwicklung herausgebildet haben und im erwachsenen Organismus vorgefunden werden oder doch vorausgesetzt werden müssen. Die Geschwülste im allgemeinen und die Karzinome im besonderen entstehen auf Grund von Keimanomalien, die der Menschheit als solcher von Hause an anhaften, und sich wie alle anderen Keimeigenschaften erblich übertragen. Die Geschwülste bilden sich im allgemeinen „spontan", d. h. nur auf Grund der Keimanomalien und der aus ihnen sich ergebenden Entwicklungsstörungen. Wo, wie bei einzelnen Karzinomen, Reize eine Rolle spielen, tun sie es nur dadurch, daß sie das Wachstum der Tumoranlage auslösen. Man kann daher die Geschwülste nicht auf experimentellem Wege erzeugen, es sei denn, daß man mit den chemischen oder sonstigen Einwirkungen gerade eine Stelle träfe, an der sich eine Anlage befindet. Zilz, Wien.

Über das Zylindrom der Zunge. Von Dr. Otto Preuße. Aus der chirurgischen Universitätsklinik zu Breslau. Direktor: Geh.-Rat Prof. Dr. Küttner. „Bruns Beiträge zur klinischen Chirurgie", Band CXXII, Heft 2.

Der Autor berichtet über zwei Zungentumoren, die in ihrem klinischen Verlauf und ihrem histologischen Bilde verschieden sich dadurch auszeichnen, daß sie bei alveolärem Bau ausgedehnte Hyalinbildung zwischen den Geschwulstzellen zeigen. Nach diesem Befunde sind sie den sogenannten Zylindromen einzureihen; diese sind charakterisiert durch das Auftreten von hyalinen Kugeln oder zylindrischen und verzweigten Strängen zwischen den Tumorzellen, sie lassen sich an frischen Präparaten isolieren. Der Autor hält diese besondere Form der Zylindrome auch für epitheliale Tumoren. Was nun die Entstehung des Hyalins anlangt, so ist es wohl zum größten Teil von entartetem Bindegewebe herzuleiten, jedoch ist das in den Luminis vorkommende Hyalin nach Ribberts und Lubarschs Ansicht zum Teil auch als Sekretions- resp. als Degenerationsprodukt der Epithelien aufzufassen. Derartige Zungentumoren sind bisher selten beschrieben worden, so von Santesson, Barth, Lücke, van Kryger, Ewald, Quénu; sie gingen unter verschiedenen Namen: Endotheliome, Sarcoma plexiforme hyalinum; Quénu leitet seinen Tumor von den Schleimdrüsen der Zunge ab; Ribbert führt überhaupt alle Zylindrome der Mundgegend auf abgesprengte Keime von Schleimdrüsen zurück. Während der Autor den ersten Tumor als reines Zylindrom, vielleicht als Epithelioma cylindromatosum bezeichnen möchte, handelt es sich im zweiten Falle um ein Carcinoma cylindromatosum; der erste ist ein relativ gutartiger Tumor, der Patient ist bis heute rezidivfrei, er machte

Digitized by Google Original from UNIVERSITY OF MINNESOTA
Generated on 2019-10-18 16:06 GMT / http://hdl.handle.net/2027/umn.31951002762790j
Public Domain in the United States, Google-digitized / http://www.hathitrust.org/access_use#pd-us-google

keine Drüsenmetastasen, der zweite dagegen ist eine maligne Geschwulst mit Neigung zu Rezidiv und Weiterverbreitung auf dem Lymphwege. Jedenfalls handelt es sich um zwei verschiedenartige Tumoren, beide epithelialer Abkunft, vielleicht sind sie von versprengten Schleimdrüsenresten der Zunge abzuleiten. Die Diagnose dieser Geschwülste kann nur durch die Probeexzision gesichert werden, wenn auch das verhältnismäßig langsame Wachstum und die scharfe Abgrenzung gegen die Umgebung klinische Anhaltspunkte für die Auffassung geben können, daß es sich um einen gutartigen Tumor wie in dem ersten Falle handelt. Die radikale Entfernung weit im Gesunden ist auf jeden Fall indiziert, denn auch Tumoren wie der erste neigen erfahrungsgemäß sehr zu lokalen Rezidiven.

Zilz, Wien.

Die Bedeutung der Mischinfektion bei der Wunddiphtherie. Von Dr. Ludwig Frankenthal. Aus der chirurgischen Universitätsklinik zu Leipzig. Direktor: Geh. Med.-Rat Prof. Dr. E. Payr. Zentralblatt für Chirurgie, Nr. 22, 1921.

An der Hand großen klinischen Materials von ausgedehnten bakteriologischen Untersuchungen und Tierexperimenten erbrachte der Autor den Nachweis, daß bei der Wunddiphtherie der Mischinfektion, insbesondere derjenigen mit Streptokokken, die allergrößte Bedeutung zukommt. Die Tatsache, daß die Diphtheriebazillen auf frischen aseptischen Wunden überhaupt nicht festzuhalten waren, und daß fast sämtliche Kokkenarten auf frischen aseptischen Wunden den Diphtheriebazillus einer unserer virulentesten Fälle in relativ kurzer Zeit zu überwuchern imstande waren, bestärkte den Autor in dem Glauben, daß der Diphtheriebazillus für seine Ansiedlung erst einer gewissen Vorbereitung des Wundbodens bedarf, daß erst eine gewisse Aufnahmefähigkeit des gesamten Organismus vorhanden sein muß, durch die vorausgegangene, meist schwere Wundinfektion und die dadurch bedingte Gewebsschädigung. Jedenfalls wirken außer den Streptokokken noch bestimmte Anaerobier virulenzsteigernd auf den Diphtheriebazillus, denn sonst ließe es sich gar nicht erklären, warum die Wunddiphtherie in langen Fistelkanälen und tief gelegenen Wundhöhlen so außerordentlich schwer zu bekämpfen ist. Mit Weinert steht der Autor nach wie vor auf dem Standpunkt, daß die Diphtherieinfektion der Wunden durchaus nicht leicht zu nehmen und mit allen uns zu Gebote stehenden Mitteln zu bekämpfen ist. Nachdem erkannt wurde, daß die Mischinfektion eine erhebliche Rolle bei der Wunddiphtheriefrage spielt, müssen wir auch auf die Bekämpfung derselben (zunächst der Streptokokkeninfektion und der Anaerobiose) mit allen uns zu Gebote stehenden Mitteln bestehen.

Zilz, Wien.

Neueres über den Zusammenhang von Augen- und Zahnkrankheiten. Von Prof. Dr. Adolf Gutmann. Deutsche Medizinische Wochenschrift, Nr. 20, 1921.

In früherer Zeit nur in der Laienmedizin beachtet, hat der Zusammenhang von Augenkrankheiten mit denen der Zähne in den letzten Jahrzehnten auch in der wissenschaftlichen Medizin Bedeutung erlangt. Der Autor bringt wiederum einige neue, eigene Beobachtungen aus diesem Grenzgebiet.

a) Isoliertes chronisches Ödem der unteren Bindehauthälfte eines Auges, vom linken mittleren Schneidezahn ausgehend.

Eine Erklärung dieses Augenbefundes ergibt sich bei Vergegenwärtigung folgender Tatsachen. Im Periost der Oberkiefervorderfläche und dem Alveolenperiost ist ein Venengeflecht nachgewiesen, das in die Vena facialis anterior mündet. Diese hat größere direkte Zweige zu den Ausläufern der Vena ophthalmica superior und inferior. Somit besteht eine direkte Venenverbindung auf diesem Umwege von Zahnalveole zur Augenhöhle. Es gibt außerdem größere und kleinere Venenäste in der Kieferhöhle von der Vena ophthalmofacialis, welche direkt die untere Orbitalwand durchbohren und mit dem Venengeflecht der unteren Augenhöhle in Verbindung stehen. Weiter besteht ein Zusammenhang des Alveolarvenengeflechts mit den Venen des Periostes und der Schleimhaut des Sinus maxillaris. Diese letzteren haben Anastomosen durch die knöcherne Wand der Kieferhöhlenvorderfläche mit den Gesichts- und Augenhöhlenvenen. Bei einer Einschmelzung von Alveolensepten und Vorhandensein chronischer Periodontitis können sehr leicht zahlreiche

Digitized by Google
Original from UNIVERSITY OF MINNESOTA
Generated on 2019-10-18 16:05 GMT / http://hdl.handle.net/2027/umn.31951002762790j
Public Domain in the United States, Google-digitized / http://www.hathitrust.org/access_use#pd-us-google

Venenstämmchen komprimiert, sogar thrombosiert werden und als Fernwirkung am Auge isoliertes Ödem der unteren Bindehautübergangsfalte hervorrufen.

b) Dentale Augenwinkelfistel

Es handelt sich um einen vom Periodont und von der Alveole des zweiten oberen Incisivus links ausgehenden Abszeß der Spongiosa des Processus alveolaris des Oberkiefers, der sich subperiostal nach oben bis nahe an den unteren Augenhöhlenrand fortpflanzte und durch die Haut durchgebrochen war, ohne die Kieferhöhle zu beteiligen. Einige Tage nach der Extraktion nahm die Rötung und Schwellung der Fistel rasch ab. Die Fistelöffnung schloß sich und vernarbte. Das seit über einem Jahr bestehende Leiden ist geheilt, ohne rückfällig zu werden. Eine Erklärung dieser seltenen Augenkomplikation ergibt sich aus folgendem: Bei einer Anzahl Menschen finden sich anatomisch vorgebildete Knochenkanälchen im Processus alveolaris des Oberkiefers, die von den Zahnalveolen der vordersten Schneidezähne durch die knöcherne Substanz des Oberkiefers zum unteren Orbitalrand ziehen und die spärliche Spongiosa des Knochens berühren. Sie sind Überreste der Zahnkeimanlage, die zwischen Milchzahngebiß und unterem Orbitalrand lag. In solchen Fällen ist, wie in unserem, die Fortpflanzung eines Alveolarabszesses zum unteren Orbitalrand geradezu der Weg geebnet.

c) Periostitis orbitalis, dental bedingt

Die fünfundzwanzigjährige K. litt an rechtseitiger chronischer Wangen-Unterlidschwellung mit zirkumskripter, druckschmerzhafter Periostverdickung am inneren unteren Augenhöhlenrande. Der Nasenbefund, Lues und Tuberkulose waren negativ. Bei Betrachtung der Mundhöhle zeigte sich eine Goldkrone über dem Rest der scheinbar reizlosen, devitalisierten Wurzel des ersten Prämolaren. Der Autor überredete die Patientin, die Wurzel extrahieren zu lassen. Diese zeigte starken gangränösen Zerfall und starke periodontitische Verdickung nach der Extraktion. Mehrere Tage nach der Extraktion nahm die Wangenschwellung ab, nach weiterer Beobachtungszeit schwand die Druckempfindlichkeit am Augenhöhlenrande. Nach etwa 14 Tagen war völlige Heilung eingetreten. Es ist somit bewiesen, daß scheinbar ausgeheilte devitalisierte Zahnwurzelreste, mit Goldkappe versehen, chronische Periodontitis und Gangrän aufweisen können, deren Sekret infolge des Goldkronenverschlusses nicht nach der Mundhöhle abfließen kann. In solchen Fällen ist Keim- oder Toxinverschleppung zum Orbitalrand auf einem der oben geschilderten Venenverbindungswege nach dem Auge möglich, ohne daß direkt per continuitatem Fortpflanzung der Entzündung nachweisbar ist.

d) Conjunctivitis ekzematosa

Bei einem achtzehnjährigen jungen Mädchen heilte eine doppelseitige Conjunctivitis ekzematosa trotz wochenlanger sorgfältiger Augenbehandlung nicht ab. Die Mundinspektion ergab stark kariöse Zahnwurzelreste der beiden ersten Prämolaren beider Oberkieferhälften. Überraschend schnell heilte nach der Extraktion dieser Wurzeln die Augenerkrankung ab, die vorher jeder Behandlung trotzte. Zilz, Wien.

Über Kalkpräparate. Von Prof. Dr. H. Kionka, Jena. (Allgemeine Med. Zentral-Ztg. 1921, Nr. 35.)

Dank den wissenschaftlichen Untersuchungen der letzten zwei Jahrzehnte über die Bedeutung des Kalkes können wir ihn als Heilmittel mit voller Überlegung bewerten. Der Kalkverbrauch, täglich durchschnittlich 2 g, wird unter normalen Umständen durch die Einnahme der Nahrungsmittel gedeckt. Nur in gewissen Fällen, bei unzweckmäßiger Ernährung, namentlich während der Schwangerschaft und der Laktation, kann die Kalkbilanz negativ werden, ebenso kann bei gewissen Krankheiten, wie Diabetes und Säurevergiftung, der Kalkverlust so groß werden, daß er durch die gewöhnliche Nahrungszufuhr nicht gedeckt wird.

Die Kalkwirkung ist eine vierfache: Kalk dient als Baumaterial, um die negative Bilanz des Stoffwechsels auszugleichen, er wird vom Organismus vielfach festgelegt, um bei Säureüberschüssen, die vergiftend wirken würden, seine entgiftende Kraft zu entfalten, er wirkt als Katalysator blutgerinnend und regt die Tätigkeit der Phagozyten an, und

Digitized by Google Original from UNIVERSITY OF MINNESOTA
Generated on 2019-10-18 16:05 GMT / http://hdl.handle.net/2027/umn.31951002762790j
Public Domain in the United States, Google-digitized / http://www.hathitrust.org/access_use#pd-us-google

schließlich dichtet er die Wandung der Blutgefäße so ab, daß eine entzündliche Transsudation aus den Gefäßen aufgehoben oder vermindert wird.

Kalk muß dem Körper in leicht resorbierbarer Form zugeführt werden. Von den gut löslichen Kalksalzen ist Chlorkalzium das geeignetste Präparat, das kristallisierte Salz ist aber leicht zerfließlich und so stark hygroskopisch, daß es auf die Schleimhäute eine Reizwirkung ausübt. Die anderen Kalksalze zeigen größere Nachteile.

Verfasser hat eine Reihe von Kalkpräparaten des Handels auf ihre Eigenschaften nachgeprüft und ist zu dem Schluß gekommen, daß das Calciril, die Doppelverbindung aus einem Molekül Kalziumchlorid und einem Molekül Natriumazetat, ein trocken bleibendes und gut haltbares Pulver darstellt, das sich leicht in Tabletten pressen läßt, es besitzt die Vorzüge des Chlorkalziums, ohne mit ihm dessen unangenehme Eigenschaften der starken Zerfließlichkeit und Wassersüchtigkeit, auf der wohl die Reizwirkung des Chlorkalziums beruht, zu teilen. Calciril ist also für therapeutische Zwecke zu empfehlen, da man mit ihm resorptive Kalkwirkung erzielen kann, ohne gleichzeitig Verdauungsstörungen befürchten zu müssen.

Über Ursachendiagnose und Behandlungsplan der Trigeminusneuralgie. Von E. Payr. (Aus der chirurgischen Universitätsklinik zu Leipzig. Direktor: Dr. Payr.) Münchener Medizinische Wochenschrift, Nr. 33, 19. August 1921.

Wir haben nicht nur akute und chronische, sondern vor allem symptomatische und idiopathische, peripher und zentral bedingte Formen der Erkrankung zu scheiden. Von echter Neuralgie sprechen wir am besten nur in jenen Fällen, in denen nach Heranziehung aller in Betracht kommenden Untersuchungsmethoden eine anatomische, mechanische oder entzündliche, oder toxische Ursache nicht gefunden werden kann: sonst gebrauchen wir lieber den Ausdruck neuralgieähnlicher Gesichtsschmerz.

1. Die akute Trigeminusneuralgie ist als Begleiterscheinung von Infektionskrankheiten wohl bekannt.
2. Bei den symptomatischen Formen mit erkennbarer anatomischer Ursache, ob es sich um rein mechanische Kompression der Nervenstämme, oder um bakteriell-toxische Reizwirkungen aus der Nachbarschaft, oder um die Nerven schädigende chemische Produkte handelt, können wir ein akutes und ein chronisches Stadium unterscheiden, doch tritt das erstere gegenüber der den Nervenschmerz auslösenden Grundkrankheit meist nicht allzusehr in den Vordergrund. Für die viel wichtigeren chronischen Formen kennen wir folgende Ursachen:
   a) Erkrankungen der Zähne und Kiefer, zu diesen gehören vor allem alle entzündlichen Zustände aus dem Gebiete der Zahnpathologie, fast noch wichtiger erscheinen die mechanisch als nervenreizend anzusehenden Veränderungen (retinierte Zähne und Exostosen) Knochensplitter nach Extraktionen, Aneurysmen der A. mandibularis, die Knochenveränderungen des zahnlos gewordenen Unterkiefers — Neuralgie der Zahnlosen — Kieferzysten und Geschwülste,
   b) Erkrankungen der Nase und ihrer Nebenhöhlen, ganz besonders der Highmorshöhle und des Sinus frontalis,
   c) Fixation und Kompression in Knochennarben bei Basisfraktur, Erkrankungen der Schädelknochen,
   d) Erkrankungen des Ohres und deren Komplikationen im Bereich der mittleren Schädelgrube,
   e) Erkrankungen des Auges,
   f) Verletzungen und Erkrankungen des Hirnes und seiner Häute.
3. Bei den idiopathischen Formen ist auf Stoffwechselerkrankungen zu fahnden: Diabetes (schlechte Zähne, gewöhnlich III. Ast befallen) und Gicht, ebenso auf Intoxikationen: Blei, Alkohol, Nikotin, Quecksilber, Arsen. Die Arteriosklerose steht allem Anschein nach in einem allerdings noch nicht genügend geklärten Zusammenhang mit dem Leiden. Auf die wichtige Rolle der chronischen Obstipation muß mit größtem Nachdruck verwiesen werden, ebenso auf die sie begünstigenden lokalen Erkrankungen des Mast-

Digitized by Google
Original from UNIVERSITY OF MINNESOTA
Generated on 2019-10-18 16:06 GMT / http://hdl.handle.net/2027/umn.31951002762790j
Public Domain in the United States, Google-digitized / http://www.hathitrust.org/access_use#pd-us-google

darmes. Ein Teil der Kranken sind konstitutionell — hereditäre Neuropathen, gelegentlich ausgesprochene Hysteriker. In manchen Fällen sind die neuralgischen Schmerzen der Deckmantel für unstillbaren Morphiumhunger.

Der Autor zählt die Behandlungswege wie folgt auf:

1. Interne medikamentöse Behandlung mit antineuralgischen und schmerzstillenden Mitteln, Pyramidon, Aspirin und Chinin (Malaria) stehen auch hier oben an.
2. Die Abführkur zu Hause oder durch Gebrauch von Bade- und Trinkkuren in Kissingen, Marienbad, Karlsbad, usw.
3. Die antiluetische Behandlung gehört streng genommen natürlich zur Therapie der symptomatischen Form.
4. Ein Versuch mit Psychotherapie (Suggestion, Hypnose, Hypno-Narkose Friedländer) ist bei Neurotikern mit Gesichtsschmerz von größter Bedeutung.
5. Die elektrische Behandlung (galvanischer Strom) leistet oft recht Gutes.
6. Die einfache Anästhesierung der Nervenstämme in Form der Injektion mit $^1/_2$ proz. Novokain-Adrenalinlösung unter kräftigem Drucke, wenn notwendig mehrmals wiederholt, leistet ganz ausgezeichnetes.
7. Die Röntgentiefenbestrahlung (Wilms) leistet bei chirurgisch, d. h. weder durch Alkoholeinspritzung noch durch periphere Operation vorbehandelten Fällen ganz Ausgezeichnetes und ist deshalb in jedem Falle zu versuchen.
8. Die Alkoholinjektionen (80%)
   a) der Trigeminusäste, peripher (I. Ast);
   b) an der Schädelbasis (II. u. III. Ast), und
   c) des Ganglion Gasseri. Der Eingriff ist auch in der Hand des Wohlerfahrenen weder ganz erfolgsicher, noch gefahrfrei.
9. Die operative Behandlung.

Die Anregung an die Praktiker und Fachärzte faßt Payr wie folgt zusammen:

1. Akute Neuralgien soll man nicht chronisch werden lassen, da die Neigung zu zentripetaler Ausbreitung bei peripherem Reize die Heilungsaussichten verschlechtert.
2. Die symptomatischen Formen sollen durch rasch aufeinanderfolgende Untersuchungen aller in Betracht kommenden lokalen und allgemeinen Ursachen als solche festgestellt und diesen entsprechend behandelt werden.
3. Es empfiehlt sich dringend, für jeden Trigeminuspatienten:
   a) ein anatomisches Schema zur genauen Einzeichnung der in den verschiedenen Stadien des Leidens schmerzenden Haupt- und Nebenastgebiete anzulegen;
   b) eine Tabelle über die bisher angewandten Heilverfahren, ihre zeitliche Reihenfolge, die Dauer ihrer Anwendung, ihre Erfolge anzufertigen. In diesen doppelt auszufertigenden Krankheits- und Behandlungsplan teilen sich Patient und Arzt.
4. Der Kranke selbst ist auf die Notwendigkeit eines weitsichtig erfaßten Heilplanes, betreffend die Reihenfolge der Methoden und dessen Begründung, auf die großen Nachteile eines sprunghaften Abweichens von diesem mit der Anwendung sich gegenseitig unwirksam machender Behandlungsmethoden aufmerksam zu machen. Er ist ebenso notwendig, wie die fortdauernde technische Verfeinerung der Methoden für die schweren Fälle.
5. Die sich in die Behandlung teilenden Kollegen mögen sich gegenseitig in diesem Sinne weitgehend unterstützen und dadurch die Einhaltung des angegebenen Heilplanes ermöglichen.

Zilz, Wien.

Vakzinetherapie und Protoplasmaaktivierung in der Zahnheilkunde. Pyorrhoische Diathese (Alveolarpyorrhoe). Von Prof. A. Seitz. Aus dem Hygienischen Institut der Universität Leipzig (Geheimrat Kruse). Münchener Medizinische Wochenschrift, Heft Nr. 31, 1912, Seite 981.

Der Autor berichtete in der Deutschen Monatsschrift für Zahnheilkunde (1912, Heft 2) über Versuche einer Vakzinetherapie der pyorrhoischen Diathese, eine Bezeichnung, welche der einheitlichen Ätiologie der drei Mundaffektionen Gingivitis, Stomatitis, Alveolarpyorrhoe

Digitized by Google
Original from UNIVERSITY OF MINNESOTA
Generated on 2019-10-18 16:06 GMT / http://hdl.handle.net/2027/umn.31951002762790j
Public Domain in the United States, Google-digitized / http://www.hathitrust.org/access_use#pd-us-google

Rechnung trägt. Wie er früher (M. Klinik 1920, Nr. 20) dargetan hat, ist es nicht angängig, die Alveolarpyorrhoe lösgelöst von den übrigen genannten Krankheiten zu betrachten. Nicht nur in ihrer Pathologie, auch ätiologisch bilden sie Übergänge, bei denen wir verwandte Spirochäten und Abstufungen einer fast identischen Bakterienflora feststellen. Das dritte Stadium dieser pyorrhoischen Diathese stellt die Alveolarpyorrhoe strikto sensu dar, die sich nun wieder nach der Schwere des Falles graduell einteilen läßt. Kriterien hierfür sind die Tiefe der gebildeten Zahnfleischtaschen und die Veränderung des Alveolarfortsatzes im Röntgenbilde. Seitz wählte daher zunächst für die Therapie der pyorrhoischen Diathese einen Weg der für die Erzielung einer lokalen Gewebsimmunität am geeignetesten erschien, einer Umstimmung der Zellen der befallenen Gewebe des Mundes und Kiefers derart, daß sie für das infektiöse Agens unempfindlich werden. Unterhalten wird die Eiterung bei der pyorrhoischen Diathese hauptsächlich durch Staphylokokken und Streptokokkenarten, sowie Pneumokokken oder ihnen nahestehende Bakterien. Von diesen aus den verschiedensten Fällen von Pyorrhoe frisch isolierten Erregern wurden in üblicher Weise wässerige Schüttelextrakte hergestellt und diese durch Berkefeldkerze steril filtriert. Diese polyvalente Lösung der immunisierenden Stoffe wurde darauf mit konservierendem Zusatz von 0,5% Karbol in durchaus haltbare Salbenform gebracht. Die gewählte Salbenform ließ das Antigen auf das zu immunisierende Gewebe direkt einwirken. An und für sich bietet die leicht blutende Schleimhaut des an pyorrhoischer Diathese leidenden Patienten eine günstige Resorptionsfläche für die antigen wirkenden Stoffe. Es kam darauf an, die Resorption dieser Stoffe zu begünstigen, indem wir den als Vehikel dienenden Salbenkörper einen die Schleimhaut leicht mechanisch reizenden Stoff zu setzen. Die Behandlung wurde mehrmals pro Woche vorgenommen bei den schweren Fällen, später in größeren Zwischenräumen. Den Gewähr für die strikte Befolgung der Vorschrift bietenden Patienten wurde auch nach eingehender Unterweisung die Vakzinesalbe mit nach Hause gegeben, zur eigenen Fortsetzung der Behandlung. Im Verlaufe der Therapie fand stets eine Kontrolle des opsonischen Index statt. Es liegt nunmehr eine Reihe von abgeschlossenen Behandlungen vor aus denen einige in der Publikation wiedergegeben sind.

Die Patienten wurden teils mit abgetötetem Bakterieneiweiß in das Zahnfleisch selbst injiziert, später auch subkutan in den Oberarm, endlich wurde der Impfstoff in Salbenform gebracht, analog den Bakterienextrakten. Seitz benutzte aus den Patienten herausgezüchtete Staphylokokken und verschiedene Streptokokkenstämme, wie auch Streptococcus lacticus, tötete $^1/_2$ Stunde bei 58° ab und versetzte den auf Sterilität geprüften Impfstoff mit Phenol in üblicher Konzentration. Seitz faßt seine Erfahrungen wie folgt zusammen. Die pyorrhoische Diathese in ihrer stärksten Form, „der Alveolarpyorrhoe" im engeren Sinne, läßt sich durch Proteinkörpertherapie sehr günstig beeinflussen, und, ist der Prozeß nicht zu weit vorgeschritten, auch heilen. Die Heilung wird durch eine lokale und allgemeine Erhöhung der Gewebsresistenz eingeleitet. Diese Protoplasmaaktivierung läßt sich ebensogut durch Eiweißkörpersalben erreichen, wie durch Injektionen. Immunstoffe treten häufig, jedoch nicht regelmäßig auf, insonderheit scheint die Erhöhung des Agglutinationstiters keiner Gesetzmäßigkeit zu unterliegen. Zilz, Wien.

Plastischer Radiumträger für Radiumbestrahlungen im Munde und plastischer Filmhalter für Röntgenaufnahmen des Alveolarfortsatzes. Von G. Perthes und O. Jüngling in Tübingen. Zentralblatt für Chirurgie, Nr. 27, 1921.

Für die Röntgenaufnahmen des Alveolarfortsatzes und der Zähne, die in der Zahnheilkunde so wichtig sind und die gelegentlich auch für den Chirurgen Bedeutung gewinnen, sind besonders konstruierte Filmhalter im Gebrauch. Vor mehr als 15 Jahren führte Perthes um die damals noch komplizierten Konstruktionen dieser Apparate unnötig zu machen, in seinem Institut ein Verfahren ein, das an Einfachheit nichts zu wünschen übrig läßt. Das in Guttapercha eingewickelte Filmstück wird in einem Kloß aus Stents-Masse aufgedrückt, welche vorher durch Einlegen in heißes Wasser in der beim Abdrucknehmen geübten Weise plastisch gemacht ist. Der Kloß wird so in den Mund gelegt, daß der Film an der gewünschten Stelle, der Innenseite des Alveolarfortsatzes zu liegen kommt. Der Patient beißt zu, die Stentsmasse erstarrt beim Abkühlen, und es ist so ein Film-

Digitized by Google
Original from UNIVERSITY OF MINNESOTA
Generated on 2019-10-18 16:06 GMT / http://hdl.handle.net/2027/umn.31951002762790j
Public Domain in the United States, Google-digitized / http://www.hathitrust.org/access_use#pd-us-google

träger entstanden, der so sicher liegt, wie es nur sein kann. Nun hat im vergangenen Jahre Jüngling diese Methode mit gutem Erfolg für Radiumbestrahlungen im Munde ausgenutzt. Bei dem Einlegen des Radiumröhrchens, das viele Stunden lang absolut sicher an seiner Stelle liegen muß, ergeben sich die gleichen Aufgaben und Schwierigkeiten wie bei dem Einlegen des Röntgenfilms. Auch hier ist die Verwendung des plastischen Kloßes mit eingedrücktem Radiumröhrchen einfacher, billiger und infolge der exakten Anpassung für den Patienten weniger lästig. Die Autoren haben sich deshalb besonders zur Radiumbestrahlung des Zungenkrebses diese Technik zunutze gemacht. Sie hat hier um so mehr befriedigt, als es gerade beim Zungenkrebs darauf ankommt, die Radiumstrahlen nach der Kreuzfeuermethode von verschiedenen Richtungen aus durch das erkrankte Organ zu schicken. Ohne Schwierigkeit konnte so das Radium bis zu 12 Stunden an Ort und Stelle gehalten werden. Gleichzeitig wurde auch die Röntgenbestrahlung von außen hinzugefügt. Wenn auch die kombinierte Radium- und Röntgenbestrahlung des Zungenkrebses leider kein sicheres Heilmittel darstellt, so sieht man doch zuweilen ganz auffallende Besserungen und selbst bis zu $2^1/_2$ Jahren nachbeobachtete klinisch vollständige Heilungen. Zilz, Wien.

Über die Schmerzempfindlichkeit der Mundhöhle. Von Prof. H. Marx, Heidelberg. Münchener Medizinische Wochenschrift, Nr. 42, 1921.

Die Veranlassung zu Untersuchungen über die Schmerzempfindung in der Mundhöhle gaben klinische Erfahrungen. Einmal war es Marx bei kleinen operativen Eingriffen in der Mundhöhle schon seit langem aufgefallen, daß bei einzelnen Patienten offenbar nahezu oder selbst vollkommen Schmerzlosigkeit vorhanden war. Nun ist ja Schmerz ein sehr relativer Begriff, auch bei Operationen an anderen Stellen des Körpers macht man die Erfahrung, daß derselbe Eingriff bei einem nahezu schmerzlos ist, bei anderen dagegen zu starken Schmerzäußerungen Veranlassung gibt. Der ganze psychische Zustand des Patienten spielt dabei eine große Rolle, die „Empfindlichkeit" ist eben individuell sehr verschieden. Bei Eingriffen in die Mundhöhle mußte jedoch auffallen, daß auch bei sehr empfindlichen und ängstlichen Patienten manchmal offenbar vollkommene Schmerzlosigkeit vorhanden war, besonders beim Tonsillenschlitzen wurde diese Beobachtung gemacht, ebenso bei einfachen Injektionen. In der klinischen Literatur ist über ähnliche Erfahrungen, soviel Marx bekannt ist, nichts mitgeteilt. Auch in den physiologischen Lehrbüchern ist die Schmerzempfindung in der Mundhöhle meist nicht näher behandelt. Dagegen finden sich in der psychologischen Literatur mehrere Arbeiten, die sich eingehend mit der Sensibilität der Mundhöhle beschäftigen. Kiesow hat als Erster festgestellt, daß eine Zone vollkommener Analgesie bei Vorhandensein der Tat- und Wärmeempfindung beiderseits in der Wangenschleimhaut sich findet. Der Autor faßt seine Erfahrungen wie folgt zusammen. In dem Munde findet sich in der Schleimheit der Wange stets eine analgetische Zone, außerdem finden sich noch bei vielen Menschen mehr oder weniger ausgedehnte, stark hypalgetische oder vollkommen analgetische Partien im Bereiche des Gaumens und der Tonsillen. Für Kliniker ist die Feststellung insofern von Wert, als bei kleinen operativen Eingriffen in der Mundhöhle nach vorhergegangener Schmerzprüfung ev. die Lokalanästhesie erspart werden kann. In wissenschaftlicher Beziehung ist, wie Kiesow hervorhebt, der Nachweis von analgetischen Zonen bei Vorhandensein der Druck- und Temperaturempfindung eine weitere Stütze für die Ansicht, daß die Schmerzempfindung auf spezifische Nervenfasern resp. Nervenendapparate zurückzuführen ist. Wir müssen wohl annehmen, daß diese spezifischen Elemente bei allen Menschen an einer bestimmten Stelle der Wangenschleimhaut, bei einer größeren Anzahl außerdem noch an anderen Stellen der Mundhöhle fehlen.

Zilz, Wien.

Digitized by Google Original from UNIVERSITY OF MINNESOTA
Generated on 2019-10-18 16:06 GMT / http://hdl.handle.net/2027/umn.31951002762790j
Public Domain in the United States, Google-digitized / http://www.hathitrust.org/access_use#pd-us-google

VIERTELJAHRSSCHRIFT
FÜR
ZAHNHEILKUNDE

37. JAHRGANG | VERLAG HERMANN MEUSSER BERLIN | 1921 HEFT 3.

SCHRIFTLEITUNG: DR. B. FAULHABER, BERLIN W 15, UHLANDSTRASSE 159

INHALT

Originalarbeiten

Seite

Adloff, P., Königsberg, Die Zweckmäßigkeiten des Gebisses. Selektion oder funktionelle Anpassung? 265

Euler, H., Göttingen, Metaplasie der Pulpa. Ein abschließender Bericht nach einem in Baden-Baden bei der Versammlung Südwest-Deutsch-Schweizerischer Zahnärzte gehaltenen Vortrag .. 303

Cohn-Stock, Günther, Berlin, Die chirurgische Immediatregulierung der Kiefer, speziell die chirurgische Behandlung der Prognathie 320

Grawinkel, C. J., Hamburg, Die Röhrennietmethode und ihre Anwendung bei Reparaturen von abgesprungenen Krampon-zähnen 355

Müller, Franz, Berlin, Die Resorption von Stoffen durch die gesunde Mundschleimhaut 364

Hille, Leipzig, Zur Kenntnis der Alveolarpyorrhoe 367

Buchbesprechungen 369

Zeitschriftenschau 376

Personalverzeichnis der Zahnärztlichen Universitäts-Institute 379

Vierteljährlich erscheint 1 Heft. Bezugspreis jährlich für Deutschland, Tschechoslowakei, Jugoslavien, Ungarn und die Balkanstaaten M. 120.—, für das Ausland M. 360.— / Bestellungen nehmen alle Buchhandlungen sowie der Verlag Hermann Meusser in Berlin W 57, Potsdamer Straße 75, entgegen

Generated on 2019-10-18 16:06 GMT / http://hdl.handle.net/2027/umn.31951002762790j
Public Domain in the United States, Google-digitized / http://www.hathitrust.org/access_use#pd-us-google

Digitized by Google

Original from
UNIVERSITY OF MINNESOTA

Ankauf jeder Menge

Platin, Gold, Silber

Feilung, Gekrätz u. Amalgamabfälle

zum jeweilig höchsten Tageskurse

Unsere langjährig eingeführte Firma bürgt Ihnen für reelle und kulanteste Bedienung

Tageskurse auf Anfrage bereitwilligst und portofrei
Verkauf von Zahngold stets zu billigsten Tagespreisen

Berlin N 39, Chausseestraße 82

Fernspr.: Norden 12131 * Telegr.-Adr.: Nordlaborat Berlin

ZIMMERMANN & CO.

MÜNCHEN

Rindermarkt 7 * Tel. 23915 u. 53551

*

Lieferanten

sämtlicher zahnärztl. Einrichtungsgegenstände

operativ und technisch

Instrumente / Verbrauchsmaterialien

*

Besonderheit:

Komplette Sprechzimmer-Einrichtungen in neuzeitlicher, gediegener Aufmachung / **Zimmermanns Füllmaterialien Abdruckgerät nach Zahnarzt Dr. Fr. Tryfus / Paulon-Anaestheticum / „Wekabe"-Neuheiten**

Digitized by Google

Original from UNIVERSITY OF MINNESOTA

Generated on 2019-10-18 16:06 GMT / http://hdl.handle.net/2027/umn.31951002762790j
Public Domain in the United States, Google-digitized / http://www.hathitrust.org/access_use#pd-us-google

DIE ZWECKMÄSSIGKEITEN DES GEBISSES. SELEKTION ODER FUNKTIONELLE ANPASSUNG?

VON

PROF. DR. P. ADLOFF, KÖNIGSBERG-PR.

Veranlassung zu den folgenden Ausführungen gibt mir meine mit Aichel gehabte Auseinandersetzung über dieses Thema. Insbesondere enthalten die letzten im Anatomischen Anzeiger erschienenen Arbeiten desselben Gedanken und Betrachtungen, die ich nicht ohne Widerspruch lassen möchte. Das Problem, das hier behandelt wird, interessiert nicht allein den Zahnforscher, sondern es greift weit hinein in die wichtigsten Fragen der Biologie. Daher glaube ich auch, daß es vielleicht nicht unerwünscht ist, auch an dieser Stelle eine zusammenhängende Darstellung der zur Diskussion stehenden Fragen zu geben.

Sie ist nicht lediglich eine Zusammenfassung meiner verschiedenen im Anatomischen Anzeiger, dem Archiv f. Anatomie und Entwicklungsgeschichte erschienenen Abhandlungen, wenn sie auch naturgemäß sich auf diese beziehen muß und auch einige Wiederholungen, soweit sie im Interesse des Zusammenhanges notwendig waren, nicht vermieden werden konnten, im wesentlichen bildet sie aber eine Ergänzung derselben, indem besonders die letzten Aufsätze Aichels berücksichtigt worden sind.

Zweckmäßig ist das, was dem Zwecke entspricht, für den es bestimmt ist. Da aber mit dem Begriffe der Zweckmäßigkeit auch die Vorstellung verbunden werden kann, daß dieselbe das Resultat einer bewußten Absicht ist, so hat Roux vorgeschlagen, um jedes Mißverständnis zu vermeiden, anstatt „zweckmäßig" „dauerfähig" zu sagen. Ich sehe aber keinen Grund ein, die eingebürgerte und prägnante Bezeichnung aufzugeben, lediglich deshalb, weil sie auch im teleologischen Sinne gebraucht werden könnte, auch schon deswegen nicht, weil die beiden Worte, wenn sie auch einander einschließen, doch nicht ganz zusammenfallen. Wenigstens ist die Vorstellung, die man mit dem Worte „zweckmäßig" verbindet, meines Erachtens doch eine andere als die, die die Bezeichnung „dauerfähig" auslöst.

Sämtliche Organismen sind in dem eben niedergelegten Sinne zweckmäßig, ja wir können sogar weitergehen und behaupten, daß die Entstehung des

Digitized by Google

Original from UNIVERSITY OF MINNESOTA

Generated on 2019-10-18 16:06 GMT / http://hdl.handle.net/2027/umn.31951002762790j
Public Domain in the United States, Google-digitized / http://www.hathitrust.org/access_use#pd-us-google

Lebens überhaupt nur möglich war unter Voraussetzung der Zweckmäßigkeit. Das gibt ja auch Roux zu, indem er die Zweckmäßigkeit mit „Dauerfähigkeit" bezeichnet, d. h. daß nur Zweckmäßiges erhalten bleiben kann.

Die Entstehung der Zweckmäßigkeit in der Natur ist eines der vielen bisher noch ungelösten Probleme der Wissenschaft vom Leben. Es sind im wesentlichen zwei Richtungen, von denen aus die Erklärung der Zweckmäßigkeit versucht wird: die mechanistische, die jedes Geschehen nur auf physikalisch-chemische Kräfte zurückführen zu können glaubt, und die vitalistische, die vermutet, daß durch die blinde, mechanistische Kausalität die Lebenserscheinungen nicht endgültig zu erklären sind, daß hier noch andere Kräfte im Spiele sind, deren Natur verschieden ist, die aber alle das Gemeinsame haben, daß sie an Stelle des Zufalles „zwecktätige Geschehensgründe" annehmen. Eine Entscheidung, welche von beiden Richtungen die richtigere oder auch nur die wahrscheinlichere ist, ist bei dem heutigen Stande unserer Kenntnisse unmöglich. Nach meiner Überzeugung aber gibt es vieles Geschehen, das mechanistisch niemals erklärt werden kann. Dazu gehört auch die Zweckmäßigkeit. Ihre Erklärung würde in letzter Linie eine Erklärung des Lebens selbst sein. Wenn daher zur Strassen in seiner gedankenreichen Darstellung der Zweckmäßigkeit in der Kultur der Gegenwart den Zufall als die Urform und den Urbeginn jeden zweckmäßigen Geschehens bezeichnet, so entkleidet er denselben alles dessen, was gerade sein Wesen ausmacht, und wenn er weiter meint: „Reiner Zufall, organisierter Zufall, konservierter Zufall, das sind die drei Stufen zweckmäßigen Geschehens und sein gesamter Gehalt", dann stehen wir nur neuen Rätseln gegenüber, die uns ebenso unlösbar erscheinen.

Das Gebiß nimmt unter allen Organsystemen eine ganz besondere Stellung ein. Der Schmelz der Zähne ist die härteste Substanz des tierischen Organismus. Sie vollenden ihre Entwicklung im Knochen verborgen und erscheinen erst vollkommen gebrauchsfertig in der Mundhöhle, und zwar in einem Zustande, der jede Beeinflussung durch äußere Faktoren auszuschließen scheint.

Das Gebiß besteht aus einer großen Anzahl zum Teil sehr kompliziert gebauter und bis zu einem gewissen Grade selbständiger Einzelglieder, die in ihrer Gesamtheit funktionell ein äußerst zusammengesetztes System darstellen, dessen Mechanik selbst im menschlichen Gebiß, das daraufhin aufs genaueste untersucht worden ist, bisher noch nicht restlos aufgeklärt ist.

Schließlich wird das Gebiß normalerweise bei den Säugetieren im individuellen Leben einmal erneuert.

Nach seinen Eigenschaften sollte man annehmen, daß das Gebiß seiner Form und seiner sonstigen Beschaffenheit nach Veränderungen wenig zugänglich ist. Gerade das Gegenteil ist aber der Fall! Es zeigt eine erstaunliche Reaktionsfähigkeit gegenüber den äußeren Einwirkungen der Umwelt. Kaum ein anderes Organsystem, sagt Leche mit Recht, ist weniger konservativ und gibt gefügiger und vollständiger auch den leisesten äußeren Impulsen nach, wie das Gebiß. Das sind Gegensätze, deren Aufklärung zum mindesten zu versuchen ist.

Digitized by Google
Original from UNIVERSITY OF MINNESOTA
Generated on 2019-10-18 16:06 GMT / http://hdl.handle.net/2027/umn.31951002762790j
Public Domain in the United States, Google-digitized / http://www.hathitrust.org/access_use#pd-us-google

Zweckmäßigkeiten können im Gebiß auftreten: in der Entwicklung, in der inneren Struktur und in der äußeren Form. Nur die beiden letzten Gruppen interessieren uns hier.

Unsere Aufgabe soll es zunächst sein, an einigen Beispielen festzustellen, inwieweit diese Zweckmäßigkeiten Beziehungen zur Funktion erkennen lassen. Über eine zweckmäßige innere Struktur wissen wir zwar nicht allzuviel, aber das, was bekannt geworden ist, läßt sie wahrscheinlich erscheinen, und ist von den Untersuchern auch in dem Sinne gedeutet worden, daß der eigenartige Aufbau von Schmelz und Dentin durch die gestaltende Wirkung der Funktion seine Erklärung findet.

So hat Grasset bereits 1891 den Schmelz der Nagezähne der Rodentien vom mechanischen Standpunkt aus betrachtet und gezeigt, daß der Aufbau des Schmelzes, was die Lagerung der Prismen anbetrifft, durchaus den Gesetzen der Statik entspricht, indem auf einen Punkt gerichtete Einwirkungen auf die ganze Oberfläche verteilt werden. Er ist der Ansicht, daß diese zweckmäßige Verteilung der Schmelzprismen eine Anpassung an die Funktion darstellt.

Später hat dann Gebhardt in einer sehr ausführlichen Arbeit die Zähne verschiedener Säugetiere untersucht und ist zu sehr ähnlichen Resultaten gekommen. Er stellte fest, daß die äußere Form der von ihm untersuchten Zähne durchaus nach für den jeweiligen Zweck bestimmten Prinzipien der größtmöglichen Festigkeit gebaut sind. Was die Struktur des Dentins anbetrifft, so hat er nachgewiesen, daß sich die Druckfestigkeit der Zwischensubstanz und die Zugfestigkeit der leimgebenden Fibrillen zu einem Körper von großer, aus den Eigenschaften beider summierten Leistungsfähigkeit, aber mit der Notwendigkeit der Anpassung an bestimmte Beanspruchungsrichtungen vereinigt. Bei einigen Zähnen (Flußpferd und Elefant) war der feinere Aufbau des Dentins ebenfalls ein vorzügliches Mittel, lokale Insulte auf größere Gebiete mit entsprechender Abschwächung zu verteilen, gleichzeitig aber auch hochgradige Elastizität zu erzielen. Auch für den Zement wurde in den untersuchten Fällen ein höchst komplizierter, durch mechanische Momente bedingter Aufbau vorgefunden. Gebhardt, ein Schüler Roux', hat diese Ergebnisse vom entwicklungsmechanischen Standpunkt aus einer kritischen Betrachtung unterzogen und ist zu dem Schlusse gekommen, daß der Fibrillenverlauf bei den einfachen Wurzelzähnen wohl aus den Vorgängen beim Wachstum seine Erklärung finde, wie bereits Kollmann angenommen hatte, daß aber z. B. die besondere Struktur des Dentins des Elefantenzahnes durch die gestaltende, die Fibrillenanlagerungsrichtung beeinflussende Wirkung bei Ausübung ihrer Funktion entstanden sein könne.

Es wäre sehr erwünscht, wenn diese Untersuchungen an einem weiteren Material, insbesondere auch an einer größeren Zahl von Wurzelzähnen fortgesetzt würden, wenngleich wohl kein Zweifel daran sein kann, daß die Resultate überall dieselben sein werden.

Bekanntlich unterscheidet sich das Dentin ganz wesentlich vom Knochen, insofern als die Bildungszellen außerhalb liegen und nur ihre Fortsätze in

Digitized by Google
Original from UNIVERSITY OF MINNESOTA
Generated on 2019-10-18 16:06 GMT / http://hdl.handle.net/2027/umn.31951002762790j
Public Domain in the United States, Google-digitized / http://www.hathitrust.org/access_use#pd-us-google

dasselbe hinein erstrecken. Auch enthält es keine Blutgefäße. Daraus resultiert scheinbar ein erheblicher Nachteil gegenüber dem Knochen, indem das Zahnbein der Fähigkeit der primären Regeneration entbehrt. Dennoch ist auch diese Eigenschaft eine ausgezeichnet zweckmäßige Anpassung an die Funktion. Zähne aus Knochen würden ganz unbrauchbar sein. Die Regeneration würde infolge der fortwährenden Abnutzung ja niemals zur Geltung kommen können. So entstand Zahnbein und Schmelz zwar ohne die Möglichkeit eines direkten Wiederersatzes, aber von solcher Festigkeit, daß eine sofortige Regeneration nicht notwendig war. Da aber durch den Gebrauch dennoch eine allmähliche Zerstörung der Zähne eintreten kann, so mußte die ständige Gebrauchsfähigkeit auf andere Weise sichergestellt werden. Das ist auf zwei Wegen geschehen. Erstens, indem die Zähne im Laufe des individuellen Lebens bei niederen Wirbeltieren mehrfach, bei Säugetieren zweimal entstehen. Es ist dieses der sogenannte Zahnwechsel. Zweitens, indem die Zähne bei letzteren zeitlebens oder doch eine längere Zeit des Lebens fortwährend wachsen in der Weise, daß der an der Krone durch den Kauakt abgenutzte Teil durch Wachstum aus dem Grunde der Alveole ersetzt wird. Gewiß ist auch dieses beides eine Art von Regeneration, aber nicht in dem direkten. unmittelbaren Sinne, insofern als nicht der verlorengegangene Teil wiederersetzt wird, sondern das ganze Organ, das eine Mal von vornherein vollständig, das andere Mal allmählich erneuert wird.

Über die Phylogenie des Zahnwechsels der Säugetiere herrscht im allgemeinen die übereinstimmende Auffassung, daß derselbe ein Erbteil niederer Vorfahren ist und daß die Anzahl der Dentitionen sich verringerte, je widerstandsfähiger die Zähne wurden.

Was die wurzellosen, immerwachsenden Zähne anbetrifft, so hatte Baume seinerzeit die Ansicht vertreten, daß sie die phylogenetisch älteren wären und daß aus ihnen erst die Wurzelzähne entstanden seien. Gegen diese Auffassung spricht vor allem die Tatsache, daß wurzellose Zähne unabhängig voneinander in fast allen Ordnungen vorkommen. Sie finden sich also überall da, wo sie gebraucht werden, entweder weil die Abnutzung so groß ist, daß Wurzelzähne sehr bald gebrauchsunfähig werden würden, oder weil die Zähne eine über das gewöhnliche Maß hinausgehende Größe erreichen. Es finden sich auch alle Grade Übergänge von Wurzel- zu immerwachsenden Zähnen, so daß die Annahme begründet erscheint, daß letztere die phylogenetisch ältere Form darstellen. Hieraus wäre dann die interessante Folgerung zu ziehen, daß Einrichtungen, die im Laufe der Stammesgeschichte verlorengegangen sind, wenn sie wieder notwendig werden, nicht in derselben, sondern in anderer Form wiedererscheinen, denn im Grunde genommen entsprechen die immerwachsenden Zähne ihrem Zwecke nach den mehrfachen Dentitionen niederer Wirbeltiere. Es ist nur ein anderer Weg, um schnell unbrauchbar gewordene Zähne stets gebrauchsfähig zu erhalten. Es muß aber hinzugefügt werden, daß dieser Modus doch eine Verbesserung darstellt, indem durch die Kombination des sich schneller abnutzenden Kronenzementes mit dem harten Schmelz eine besonders leistungsfähige Kaufläche erzielt wird.

Digitized by Google Original from UNIVERSITY OF MINNESOTA
Generated on 2019-10-18 16:06 GMT / http://hdl.handle.net/2027/umn.31951002762790j
Public Domain in the United States, Google-digitized / http://www.hathitrust.org/access_use#pd-us-google

Eine besondere Stellung nehmen noch die Nagezähne ein, die durch die schräg verlaufende Abnutzung scharf und gebrauchsfähig erhalten werden. Gebhardt hat daher auch die Folgen der Abnutzung als eine Art funktioneller Gestaltung betrachtet. Das trifft bei immerwachsenden Zähnen auch zu, bei Wurzelzähnen aber nur bis zu einem gewissen Grade. Darüber hinaus wird durch die Abnutzung der funktionelle Wert des Gebisses herabgemindert bis zur völligen Unbrauchbarkeit.

Wenn wir nun die Zähne der Säugetiere bezüglich ihrer äußeren Gestaltung durchmustern, so finden wir entsprechend der verschiedenen Nahrungs- und Lebensweise und entsprechend dem Abschnitte, dem der einzelne Zahn im Rahmen des betreffenden Gebisses angehört, eine Fülle von Formen in vollendeter Anpassung an die Aufgabe, für die sie bestimmt sind.

Die Schneidezähne dienen zum Ergreifen und Festhalten der Nahrung, die Prämolaren, insbesondere aber die Molaren zum Zermalmen, während die Eckzähne bei vielen Tieren eine gewaltige und gefürchtete Waffe darstellen. Darüber hinaus aber gewähren die Zahnformen der verschiedenen Säugetierordnungen ein äußerst mannigfaltiges Bild von der außerordentlichen Zweckmäßigkeit und der überraschenden Anpassung an die verschiedenen Funktionen, zu denen nicht allein die Nahrungsbewältigung gehört. Nur einige wenige eklatante Beispiele sollen hier angeführt werden.

Da fällt zunächst ins Auge der prinzipielle Unterschied zwischen dem karnivoren und dem herbivoren Gebißtypus. Bei dem ersteren imponieren die mächtigen Eckzähne, die schmalen, mehrspitzigen Backen- und Mahlzähne, die von vornherein für die Aufgabe des Zupackens und Zerreißens bestimmt zu sein scheinen. Aus den verhältnismäßig kleinen Prämolaren und Molaren ragen die sogenannten Reißzähne hervor, die, an der Stelle der größten Kraftleistung stehend, im Oberkiefer durch den letzten Prämolaren, im Unterkiefer durch den ersten Molaren repräsentiert werden. Der Name dieser Zähne ist aber falsch gewählt, denn sie werden nicht, wie jeder Hund lehrt, zum Zerreißen, sondern zum Zermalmen der Knochen benutzt.

Das herbivore Gebiß ist charakterisiert durch dicht aneinanderschließende Prämolaren und Molaren von gleicher Form, aber ungleicher Größe, die besonders befähigt erscheinen, auf ihren breiten, mit Hügeln und Tälern versehenen Kauflächen Pflanzennahrung zu zerreiben und zu zermahlen. Dabei ist harte und weiche Pflanzennahrung wohl zu unterscheiden. Letztere stellt keine so hohe Anforderung an die Widerstandsfähigkeit des Gebisses. Daher sind die Zähne niedrig mit einem verhältnismäßig einfachen Relief der Kaufläche. Im Gegensatz hierzu sind sie im ersteren Falle hoch, während die Kaufläche durch das Auftreten von Nebenhöckern, Pfeilern, Kronenzement und Schmelzfalten ein sehr kompliziertes Aussehen gewinnen kann. Dabei schließen sich die Wurzeln sehr spät, so daß ein Übergang zu den permanent wachsenden Zähnen vorhanden ist. So kann aus der Gestaltung der Zähne auf die Art der Pflanzennahrung geschlossen werden. Allerdings hat Aichel darauf hingewiesen, daß gerade bei den Huftieren Ausnahmen von dieser Regel zu bestehen scheinen. Er macht z. B. auf die Bisonten auf-

Digitized by Google
Original from UNIVERSITY OF MINNESOTA
Generated on 2019-10-18 16:06 GMT / http://hdl.handle.net/2027/umn.31951002762790j
Public Domain in the United States, Google-digitized / http://www.hathitrust.org/access_use#pd-us-google

merksam, die rezent und diluvial in Wäldern und Steppen vorkommen. Die Steppen- und Waldformen zeigen wohl morphologische Unterschiede, jedoch nicht solche im Gebiß, das für harte Grasnahrung geeignet erscheint, also auf Steppenformen hinweist. Darauf ist zu erwidern, daß in diesem Falle wohl die Waldformen aus Steppenformen hervorgegangen sein dürften. Da aber das Gebiß der letzteren weiter spezialisiert ist, also auch für weichere Nahrung durchaus geeignet ist — umgekehrt wäre das natürlich nicht der Fall gewesen — so würde zunächst eine Vereinfachung noch nicht eingetreten sein.

Und was die Esel und Halbesel anbetrifft, die heute ausgesprochene Steppen- und Wüstentiere sind, deren Zähne aber keine Schmelzfältelung zeigen, so wissen wir über die Flora und die sonstigen äußeren Bedingungen, unter denen ihre Vorfahren gelebt haben, noch viel zu wenig, um derartigen vereinzelten, scheinbaren Ausnahmen eine größere Bedeutung zuzumessen.

Zwischen dem karnivoren und herbivoren Gebiß steht der omnivore Typus. Er ist dadurch charakterisiert, daß alle Merkmale einer einseitigen Spezialisierung fehlen. Es fehlen einerseits die Reißzähne der Karnivoren, andererseits die komplizierten Formen der Herbivoren. Die Molaren sind Höckerzähne von einfachem Bau.

Eine ganz besonders weitgehende Anpassung stellt durch Ausbildung stark verlängerter und immerwachsender Schneidezähne, von denen jederseits nur einer vorhanden ist, das Nagergebiß dar. Die Nagezähne sind meißelförmig zugeschärft, und durch sagittale Verschiebung des Unterkiefers kommt die nagende Kaubewegung zustande, mit deren Hilfe die Tiere der härtesten Pflanzennahrung Herr werden.

Auch bei anderen Formen kommen nagezahnähnliche Schneidezähne vor, finden jedoch hier eine andere Verwendung.

Nach diesem kurzen Überblick über die wichtigsten Gebißtypen, in welche fast alle anderen Formen einzureihen sind, sollen die einzelnen Zähne einer weiteren Betrachtung unterzogen werden. Von allen Zähnen sind die Schneidezähne bisher am wenigsten beachtet worden, weil sie anscheinend zu wenig charakteristische Merkmale besitzen, um ähnlich weittragende Schlüsse aus ihrer Gestaltung zu ziehen, wie es für die Back- und Mahlzähne geschehen ist. Erst Bolk hat sich neuerdings eingehender mit ihnen beschäftigt, indem er sie zum Gegenstand seiner weittragenden Spekulationen über das Gebiß der Primaten machte und die bei noch nicht in Gebrauch genommenen Zähnen vorhandenen drei Zäckchen als die drei Spitzen des ursprünglichen trikonodonten Reptilienzahnes erklärte.

Die Bezeichnung „Schneidezähne" ist funktionell nicht ganz zutreffend, und nur verständlich von der Benutzung dieser Zähne beim Menschen mit seiner verfeinerten Ernährungsweise. In Wirklichkeit wirken sie als Zangen und dienen mehr zum Abreißen resp. zum Zerreißen.

Von diesem Standpunkt aus finden auch die drei Zäckchen ihre natürliche Erklärung, indem sie ein besseres Festhalten ermöglichen. Dasselbe Prinzip wenden wir bei unseren Werkzeugen in weitestem Umfange an. Diese Ein-

Digitized by Google Original from UNIVERSITY OF MINNESOTA
Generated on 2019-10-18 16:06 GMT / http://hdl.handle.net/2027/umn.31951002762790j
Public Domain in the United States, Google-digitized / http://www.hathitrust.org/access_use#pd-us-google

richtung ist besonders wertvoll für die Zeit gleich nach dem Durchbruch der Zähne, wenn noch keine genaue Artikulation vorhanden ist. Später schleifen sich die Zähne des Ober- und Unterkiefers durch den Gebrauch gewissermaßen gegenseitig ein, so daß dann ein besonderes Hilfsmittel nicht mehr notwendig ist. Ich habe schon an anderer Stelle darauf hingewiesen, daß diese Zähnelung allgemein verbreitet ist, daß sie nicht allein bei den Säugetieren vorkommt und wohl überall denselben Zwecken dient.

Als zweckmäßige Einrichtung darf wohl auch das sogenannte Tuberculum linguale der Schneidezähne gelten, das morphologisch dem lingualen Höcker der Prämolaren entspricht. Die Schneidezähne dienen vielfach nicht allein zum Abreißen, sondern sie beteiligen sich auch in anderer Weise an der Zerkleinerung der Nahrung. Indem sich das Tuberculum an der Stelle vorfindet, wo die unteren Schneidezähne beim Schlußbiß die oberen berühren, dient es denselben als Widerlager, gewissermaßen als Amboß. Seine mehr oder weniger starke Entwicklung hängt ab von seiner Beanspruchung. So ist es bei den anthropoiden Affen sehr stark entwickelt, und Selenka teilt mit, daß dieselben Früchte gegen die linguale Fläche der oberen Schneidezähne pressen und auf diese Weise zerdrücken. Sehr starke Tubercula, und zwar sowohl auf den mittleren als auch auf den seitlichen Schneidezähnen, hat auch der diluviale Mensch besessen, während sie beim heutigen Menschen nur mehr oder minder rudimentär vorkommen.

Wenn wir von den Nagezähnen absehen, haben die Schneidezähne entsprechend ihrer Funktion, die überall die gleiche ist, wenn auch die Art der Nahrung eine verschiedene ist, dieselbe Form. Modifikationen, die zu erheblichen Abänderungen führen, kommen nur dann vor, wenn sie auch zu anderen Zwecken gebraucht werden. Einige wenige Beispiele mögen hier erwähnt werden.

Die unteren Schneidezähne von Hippotamus ragen stangenförmig schräg nach vorn. Sie dienen wahrscheinlich als eine Art von Brechstangen, mit deren Hilfe das Tier runde Stamm- und Wurzelgebilde unterwühlt und herausreißt. Gebhardt hat diese Zähne genau untersucht und festgestellt, daß sie sowohl ihrem äußeren Bau als auch ihrer inneren Struktur nach ganz hervorragend für diesen Zweck geeignet erscheinen.

Die unteren mittleren Schneidezähne des Insektivoren Galeopithecus sind kammförmig und bestehen aus 7 bis 12 Zinken. Sie entsprechen prinzipiell den auch sonst beobachteten Zäckchen und dürften wie diese im Dienste der Nahrungsaufnahme stehen, doch ist ihre wahre Funktion unbekannt.

Die Schneidezähne des Halbaffen, Chiromys, sind nagerartig entwickelt. Sie werden aber zum Beißen von Löchern in harte Fruchtschalen, zum Abbeißen der Rinde beim Insektenfang, zum Zerbeißen des Rohres, um das Mark zu gewinnen, verwendet. Dabei hilft der lange, dünne Mittelfinger, von welchem das Tier den Namen hat, mit.

Eine ganz besonders weitgehende Spezialisierung haben die Schneidezähne des Elefanten erfahren. Sie gehören zu den sogenannten sekundären Geschlechtsmerkmalen und kommen daher nur den männlichen Tieren zu. Diese

Digitized by Google
Original from UNIVERSITY OF MINNESOTA
Generated on 2019-10-18 16:06 GMT / http://hdl.handle.net/2027/umn.31951002762790j
Public Domain in the United States, Google-digitized / http://www.hathitrust.org/access_use#pd-us-google

Stoßzähne, die bei dem rezenten Elefanten bis zu 3 m lang werden können, dienen aber nicht allein als Waffe, sondern werden zu den verschiedensten Aufgaben benutzt. Gebhardt hat auch diese Zähne vom mechanischen Standpunkt aus einer eingehenden Untersuchung unterzogen und gelangt zu dem Schlusse, daß nach ihrem äußeren und inneren Bau folgender Gebrauch in Frage kommt: als Hebel beim Aufheben und Umwälzen schwerer Lasten, als Widerlager beim Umbiegen und Abbrechen von Baumstümpfen und Ästen, als Stoßwerkzeuge und Grabinstrumente beim Wühlen und endlich als Keile beim Bilden und Auseinanderdrängen von Spalten in zu zerstörenden Gegenständen, um dem mächtigen Rüssel einen Angriffspunkt zu schaffen. Daß die Zähne auch als Waffe dienen, ist sicher, diese Verwendung ist aber wohl nur von untergeordneter Bedeutung. So sind die Zähne beim Mammut so stark gekrümmt, daß sie kaum mehr als Waffe haben benutzt werden können, ja beim Kolumbusmammut aus dem Pleistozän Nordamerikas sind die riesigen Zähne so stark nach einwärts gekrümmt, daß sie sich mit ihren Enden kreuzen.

Die Form der Eckzähne entspricht ebenfalls ihrer Funktion. Es sind diejenigen Zähne, die in erster Linie als Waffe Verwendung finden und dem Gebiß der Raubtiere ihr besonderes Gepräge geben. In vielen Ordnungen fehlen sie aber ganz oder sind so indifferent gebaut, daß ihre Natur als Eckzähne zweifelhaft werden kann. In diesen Fällen ist auch ihre Funktion denen der Schneidezähne gleich.

Da wo sie aber eine Waffe darstellen und die Aufgabe haben, die Beute oder den Feind schnell kampfunfähig zu machen und festzuhalten, ist ihre Krone mehr oder weniger kegelförmig, die Spitze meist ziemlich scharf. Als besondere Anpassungserscheinung finden wir Einrichtungen, die ein leichtes Eindringen und schnelles Herausziehen der Zähne aus der Wunde ermöglichen. Sie entsprechen ebenfalls durchaus den Vorrichtungen, die auch wir bei unseren Instrumenten und Waffen in Anwendung bringen, und bestehen in Schneiden, die das Einschlagen in das Opfer wesentlich erleichtern, gleichzeitig aber auch die Wunde vergrößern. Bekanntlich kommen große Eckzähne nicht allein den Karnivoren zu, sondern vielfach auch anderen Formen, wenn auch nur dem männlichen Geschlecht. Auch die Primaten besitzen solche Zähne, die bei den großen Anthropoiden eine außerordentlich gefährliche Waffe darstellen. Bolk hat in seiner Ontogenie der Primatenzähne diese Leisten und Rinnen ebenfalls festgestellt. Er gibt denselben aber eine ganz andere Deutung, indem er hier gewissermaßen die Nahtstelle zu sehen glaubt, in welcher zwei hintereinander liegende Reptilienzähne miteinander verschmolzen sind. Man sieht, wie gefährlich es ist, Merkmale phylogenetisch zu erklären, ohne ihrer biologischen Bedeutung Beachtung zu schenken.

Auch die Eckzähne können eine weitere einseitige Ausbildung erfahren. Hierher gehören bereits die oberen Eckzähne der Schweinearten, die beim Männchen nach außen und aufwärts gebogen als gefährliche Waffe gefürchtet sind. Eine ganz besondere Stellung nimmt der Hirscheber ein, dessen obere Hauer außer Kontakt mit den unteren kommen und nach oben wachsend die Haut der Oberlippe durchbohren und sich dann krümmen. In welcher Weise

Digitized by Google
Original from UNIVERSITY OF MINNESOTA
Generated on 2019-10-18 16:06 GMT / http://hdl.handle.net/2027/umn.31951002762790j
Public Domain in the United States, Google-digitized / http://www.hathitrust.org/access_use#pd-us-google

diese merkwürdig gekrümmten Zähne gebraucht werden, ist unbekannt. Man hat gefabelt, daß er sich damit an niedere Äste hänge, teils um seinen Kopf zu stützen, teils um sich gemächlich hin und her zu schaukeln. Vielleicht ist auch in dieser Fabel, wie öfters, doch ein wahrer Kern, wenigstens erklärt Zell die seltsame Bildung neuerdings damit, daß das Tier als Fruchtfresser mit seinen hakenartigen Hauern die Zweige schüttelt.

Unter den Karnivoren ist noch das Walroß ⟨Trichechus⟩ zu erwähnen, dessen obere Eckzähne große Stoßzähne geworden sind, die dazu dienen sollen, den Seeboden aufzuwühlen, um Muscheln zu fischen, welche ihre Hauptnahrung ausmachen sollen. Andererseits wird auch angegeben, daß das große, schwerfällige Tier die Zähne als Stützen benutzt, um mit ihrer Hilfe auf das Eis zu gelangen.

Ganz besonders ragt aber der fossile Machairodus hervor, dessen Gebiß sich durch eine so exzessive Entwicklung der oberen Eckzähne auszeichnet, daß der Unterkiefer beim Gebrauch dieser furchtbaren Waffe in vertikale Position gebracht werden mußte und es dunkel ist, wie die Tiere unter diesen Verhältnissen sich ernähren konnten.

Eine merkwürdige Erscheinung ist auch das Gebiß des Narwal, der nur auf der linken Seite einen Zahn besitzt, der seiner Lage nach einem Eckzahn entspricht. Derselbe ragt horizontal hervor, ist spiralig gedreht und erreicht über 2 m Länge, somit die Hälfte der Körperlänge. Selten kommt auch, wenigstens rudimentär, der zweite zur Entwicklung; meist bleibt er im Zahnfleisch verborgen, was beim Weibchen die Regel ist. Weitere Zähne treten nur rudimentär auf und fallen bald aus. Seiner Funktion nach wird der Zahn als Waffe beim Kampf um den Besitz des Weibchens betrachtet, wenigstens scheint dieses aus zahlreichen Verletzungen hervorzugehen, die an Narwalzähnen beobachtet sind.

Was nun die Prämolaren und Molaren anbetrifft, so sind die letzteren vor allem diejenigen Zähne, die den Typus des Gebisses am reinsten repräsentieren, indem sie in erster Linie bei Verarbeitung der Nahrung tätig sind und in ihrem Bau eindeutige Beziehungen zu ihrer Funktion aufweisen.

Weniger trifft dieses für die Prämolaren, insbesondere die vorderen zu, die teils gewissermaßen im Schatten des Eckzahns stehen, teils einer Region des Gebisses angehören, die funktionell nicht voll in Anspruch genommen ist, so daß sie entweder klein und von indifferenter Gestalt bleiben oder auch ganz ausfallen können.

Erst die hinteren Prämolaren gelangen in die Gegend der größten Kraftwirkung der Kiefer und nehmen dementsprechend an Größe zu. In einem Referat beanstandet Sicher die Auffassung, daß die ersten Prämolaren rudimentär werden, weil der Eckzahn das Bildungsmaterial an sich reißt. Ich finde gegen diese Annahme nichts einzuwenden, sie entspricht nur dem, was auch sonst festgestellt werden kann. Ein Organ vergrößert sich auf Kosten eines anderen, wenn dieses funktionell wertlos geworden ist. Und es trifft für die vorderen Prämolaren stets zu, sobald der Eckzahn eine erhebliche Größe erreicht. Wir kommen auf diese Tatsache noch später zurück.

Digitized by Google
Original from UNIVERSITY OF MINNESOTA
Generated on 2019-10-18 16:06 GMT / http://hdl.handle.net/2027/umn.31951002762790j
Public Domain in the United States, Google-digitized / http://www.hathitrust.org/access_use#pd-us-google

Des Unterschiedes zwischen Prämolaren und Molaren bei Karnivoren und Herbivoren ist schon vorher gedacht worden: der Entwicklung je eines Reißzahnes im Ober- und Unterkiefer, während die übrigen Zähne klein bleiben, bei ersteren, die gleiche komplizierte, nur in der Größe etwas verschiedene Form der Prämolaren und Molaren bei letzteren, während bei Omnivoren die Prämolaren eine eigene einfachere Gestalt haben können.

Die verschiedene Gestaltung der komplizierten Zahnformen, ihre Entwicklung aus einfachen Formen und ihre vergleichende Betrachtung ist das Hauptproblem der heutigen Zahnforschung. Es würde viel zu weit führen, auf alle die Theorien, die in dieser Beziehung aufgestellt sind und verfochten werden, an dieser Stelle genauer einzugehen — es wird im Zusammenhang sowieso auf manche Fragen Bezug genommen werden müssen — es soll hier zunächst nur festgestellt werden, ob und wie weit sich gesetzmäßige Beziehungen zwischen Funktion und Gestaltung der Kaufläche nachweisen lassen. Und da der Träger der Funktion das Kiefergelenk ist, so wird zu prüfen sein, ob auch zwischen diesem und der Zahnform solche Beziehungen vorhanden sind. Hierbei soll zunächst ganz abgesehen werden von der Homologie der einzelnen Höcker, es soll lediglich die Form der Krone und die Ausbildung und Lage der einzelnen Höcker in ihrer Bedeutung für den Kauakt berücksichtigt werden. Soviel darüber geschrieben ist, so wenig Sicheres ist bekannt, da es naturgemäß außerordentlich schwierig ist, den Kaumechanismus beim lebenden Tiere zu untersuchen, am Schädel aber eine exakte Feststellung unmöglich ist. Selbst beim Menschen, der daraufhin am genauesten untersucht worden ist, ist eine einheitliche Auffassung über die Mechanik des Kiefergelenks und seine Bedeutung für die Funktion des Gebisses noch immer nicht erzielt, wenngleich aus allen Untersuchungen hervorzugehen scheint — und das scheint uns das Wichtigste zu sein —, daß Kiefergelenk und Zahnform durchaus voneinander abhängig sind. Je vielfältigere Bewegungen das Gelenk zuläßt, um so breiter und komplizierter wird die Kaufläche. So finden wir bei Karnivoren, deren Scharniergelenk nur eine Öffnung und Schließung zuläßt, in der Sagittalebene zusammengedrückte, schmale Zähne, als deren Hauptbestandteile die Höcker erscheinen. Bei Ommivoren finden wir zwar auch noch Höcker, aber eine wesentliche Verbreiterung der Kaufläche, während bei herbivoren Formen entsprechend den vielfältigen Kieferbewegungen die Höcker sich zu Jochen und Leisten verbinden und, indem noch Kronenzement auftritt und eine ungleichmäßige Abnutzung zustande kommt, hierdurch ein Instrument geschaffen wird, das in hohem Grade befähigt ist, die harte, kieselsäurehaltige Nahrung zu bewältigen.

Die ersten genaueren Angaben über die Abhängigkeit der Zahnform von den Bewegungen des Kiefergelenks stammen wohl von Ryder (1878), auf den sich auch alle späteren Autoren beziehen. Weitere Untersuchungen sind kaum ausgeführt worden, nur das Gebiß des Menschen ist, wie schon oben erwähnt wurde, näher daraufhin untersucht, und es sind auch sehr enge und feste Beziehungen zwischen Form und Höhe der Höcker und der Neigung der Gelenkbahn festgestellt worden.

Digitized by Google
Original from UNIVERSITY OF MINNESOTA
Generated on 2019-10-18 16:06 GMT / http://hdl.handle.net/2027/umn.31951002762790j
Public Domain in the United States, Google-digitized / http://www.hathitrust.org/access_use#pd-us-google

Es kann auch mit Sicherheit angenommen werden, daß dieses allgemein so sein wird, ja daß die Übereinstimmung eine viel genauere sein wird als es sich bisher hat nachweisen lassen, und wenn es daher wirklich Fälle gibt, in denen anscheinend das Kauflächenrelief nicht übereinstimmt mit der durch die Kieferbewegung geforderten Richtung, so werden wir eher annehmen können, daß entweder die Beobachtung nicht richtig ist oder daß andere Momente die Abweichung bedingen.

Eine auffallende Abhängigkeit von der Funktion kann sich auch in dem Verhalten der beiden Dentitionen zueinander aussprechen. Im allgemeinen wiederholt ja das Ersatzgebiß die Form der ersten Reihe, nur in vergrößertem Maßstabe und unter Hinzufügung der Molaren. Es kommen aber auch Fälle vor, in denen beide Dentitionen verschiedenartig gestaltet sind. Hier hat wohl der Einfluß der Funktion auf das nur kurze Zeit im Gebrauch befindliche Milchgebiß nicht ausgereicht, um dasselbe in der gewünschten Richtung, die sich meistens von dem ursprünglichen Typus weit entfernt, abzuändern.

Hierher gehört der vorher erwähnte Halbaffe Chiromys, dessen nageartig spezialisiertem bleibenden Gebiß ein echtes lemurartiges Milchgebiß vorangeht. Hierher gehört auch die Gattung Hyrax, deren einfach gestaltete meißelförmige Milchzähne ebenfalls durch große nageartig gebildete immerwachsende bleibende Schneidezähne ersetzt werden. Dieser Zähne wegen wurde auch das Tier früher zu den Nagern gestellt. Sie dienen aber nicht zum Nagen, sondern angeblich beißt das Tier damit einfach Kräuter ab. Ob dieses zutrifft, erscheint mir zweifelhaft. Die eigenartige Bildung der Schneidezähne dürfte wohl noch eine andere Bedeutung haben.

Eine einseitige Spezialisierung der bleibenden Zähne macht natürlich die vorangehenden nicht spezialisierten Milchzähne ersteren gegenüber funktionell minderwertig und so sehen wir auch, daß in diesen Fällen die Milchzähne rückgebildet werden oder auch ganz ausfallen. Diese Tatsache verdient hohe Beachtung, denn sie scheint uns die Bedeutung der Funktion für die Entwicklung des Gebisses in besonders klares Licht zu stellen, ganz ebenso wie der folgende Fall. Bei den Fledermäusen steht das Milchgebiß weniger im Dienste der Ernährung, sondern hat eine andere Aufgabe erhalten. Die Zähne sind nämlich mehr oder weniger homoiodont geworden mit scharfen lingualwärts gekrümmten Spitzen. Sie stellen Haken dar, mit denen sich der Säugling auch im Fluge an der Zitze der Mutter festhält. Es ist das wohl der einzige Fall, in welchem das Gebiß zu ganz anderen Zwecken als den ihm sonst zugewiesenen benutzt wird und eine entsprechende Umformung erfahren hat. Um so größere Bedeutung kommt ihm für die kausale Erklärung desselben zu.

Ganz besondere Bedeutung für das vorliegende Problem haben auch die Rückbildungserscheinungen im Gebiß, die ja auch sonst eine große Rolle bei der Behandlung dieser Fragen spielen.

So können einzelne Zähne aus der Zahnreihe schwinden, scheinbar ohne besondere Ursache. Die volle Säugetierzahnzahl von 44 Zähnen ist nur noch

Digitized by Google
Original from UNIVERSITY OF MINNESOTA
Generated on 2019-10-18 16:06 GMT / http://hdl.handle.net/2027/umn.31951002762790j
Public Domain in the United States, Google-digitized / http://www.hathitrust.org/access_use#pd-us-google

bei wenigen rezenten Tieren vorhanden, während die fossilen Formen, einer je älteren Epoche sie angehören, ein desto vollständigeres Gebiß besitzen: Es scheint, als ob eine progressive Kieferverkürzung im Gange ist, der naturgemäß auch ein Zahn oder mehrere zum Opfer fallen müssen, damit die anderen Platz finden können. Gewöhnlich sind es die Prämolaren, die ja der am wenigsten beanspruchten Kieferpartie angehören, die zunächst der Reduktion anheimfallen. Ein Beispiel hierfür ist der Mensch, dem jederseits ein Schneidezahn und zwei Prämolaren fehlen, während auch noch weitere Zähne zur Rückbildung zu neigen scheinen.

Es können ferner durch größere Beanspruchung einzelne Teile des Gebisses höher differenziert resp. spezialisiert werden, während andere Abschnitte gänzlich entlastet und daher so reduziert werden, daß sie überhaupt nicht mehr zur Entwicklung gelangen. Hierher gehören z. B. die Nagetiere, bei welchen bei einer Form nur ein Nagezahn und je zwei Molaren vorhanden sind, so daß das ganze Gebiß aus zwölf Zähnen besteht.

Endlich kann durch Veränderung der Lebens- und Nahrungsweise das Zahnsystem als Ganzes oder einer seiner Teile überflüssig werden und schwinden, ohne daß hierfür andere Komponenten des Gebisses eine höhere Ausbildung erfahren.

Für diesen Reduktionsmodus sind ebenfalls zahlreiche Beispiele vorhanden.

So sind die Pinnipedier in Anpassung an das Wasserleben auf dem Wege homoiodont zu werden, während es die Zahnwale bereits geworden sind und die Bartenwale die Zähne ganz verloren haben.

Ganz rückgebildet sind die Zähne bei dem Karnivoren Proteles, der sich von Termiten ernährt.

Sie fehlen vollständig den Myromecophagidae, während die übrigen Edentaten ebenfalls rudimentäre, zum Teil homoiodonte Zähne besitzen.

Es sei auch noch darauf hingewiesen, daß nicht allein Kiefergelenk und Gebiß miteinander in engstem Zusammenhange stehen, sondern daß sich die Wirkung der Zähne sehr viel weiter erstreckt, ganz abgesehen vom Magen-Darmkanal, dessen Beschaffenheit natürlich ebenfalls von der Nahrung abhängt. Im allgemeinen kann man wohl sagen, daß die Architektur des Schädels überhaupt ganz wesentlich durch das Gebiß beeinflußt wird. Ich erinnere nur an den Einfluß, den die kolossale Entwicklung der Eckzähne beim männlichen Gorilla und Orang auf die Bildung und den fortwährenden Umbau des Schädels ausübt, während beim Menschen andererseits die Schädelkapsel sich nur so entfalten konnte, weil der beengende Einfluß der Kaumuskulatur fortfiel, und Richter glaubt nachgewiesen zu haben, daß auch die aufrechte Haltung des Menschen in letzter Linie mit der Bildung und Funktion des Gebisses zusammenhängt. Ganz neuerdings behauptet noch Franke, daß auch die Bildung der Kieferhöhle im Schädel durch das Gebiß zustande kommt, indem durch die Funktion desselben Schubspannungen und Druckentlastungen entstehen, die eine Aushöhlung im Innern des Knochens zustande bringen.

Digitized by Google
Original from UNIVERSITY OF MINNESOTA
Generated on 2019-10-18 16:06 GMT / http://hdl.handle.net/2027/umn.31951002762790j
Public Domain in the United States, Google-digitized / http://www.hathitrust.org/access_use#pd-us-google

Es soll mit dieser Feststellung nur gezeigt werden, wie weit der Einfluß des Gebisses sich erstreckt. Abänderung der Zahnform und des Kaumechanismus können daher niemals allein auftreten, sondern werden stets mit Umänderungen der näheren und weiteren Umgebung verbunden sein müssen. An diese Feststellung werden wir uns bei anderer Gelegenheit zu erinnern haben.

Schließlich wäre noch die Frage zu erwägen, ob in der Tat die Abnutzung für die Vervollkommnung des Kauapparates in funktioneller Beziehung von Bedeutung ist. Das ist wohl der Fall, wenn auch nur bedingt. Ich brauche nur an die Nagezähne zu erinnern, für deren normale Funktion die Abnutzung unbedingte Notwendigkeit ist, sowohl um sie scharf zu erhalten, als auch um ihr Wachstum zu beschränken. Wird dieselbe etwa durch das Fehlen eines Gegenzahnes aufgehoben, so wächst der andere Zahn spiralig weiter und kann unter Umständen in den Schädel hineinwachsen und den Tod herbeiführen. Viel wichtiger ist aber eine andere Form der Abnutzung, die bisher überhaupt noch keine Beachtung gefunden hat. Sie kommt am meisten zur Geltung im Gebiß ommivorer Formen mit geschlossener Zahnreihe und Höckermolaren, wie sie auch der Mensch besitzt. Betrachten wir ein vollständiges, normales Gebiß desselben, das längere Zeit im Gebrauch gewesen ist, so finden wir ein so absolut genaues Zusammentreffen und Ineinandergreifen der einzelnen Höcker und Vertiefungen, daß jede Stelle der Gesamtkaufläche voll ausgenutzt erscheint. Versuchen wir aber zusammengehörige, noch nicht durchgebrochene, wenn auch vollständig fertig entwickelte Zähne in einen normalen Zusammenschluß zu bringen, so wird es nur annähernd gelingen. Obere und untere Zähne passen nicht so genau aufeinander, um einen exakten Schluß herbeizuführen. Die genaue Artikulation beim Lebenden kann also erst allmählich zustande kommen, und zwar kann dieses auf zweierlei Wegen geschehen. Entweder sie wird lediglich durch Abschleifung hergestellt, oder der fertige Schmelz ist bei frisch durchgebrochenen Zähnen noch so weit plastisch, um den Einwirkungen des Kauaktes nachgeben zu können. Schließlich kann aber auch beides zusammen möglich sein. Die Frage hängt eng zusammen mit dem Problem der Entstehung der Zahnform überhaupt und wird im Zusammenhange an anderer Stelle beantwortet werden.

Die Frage nach dem Ursprung der Zweckmäßigkeiten im Gebiß der Säugetiere fällt nicht ohne weiteres zusammen mit der Frage nach dem Ursprung der Zweckmäßigkeit überhaupt. Daß Zweckmäßigkeit eine Voraussetzung allen Lebens ist, ist schon eingangs bemerkt worden, denn ein unzweckmäßiger Organismus ist unvorstellbar. Insofern ist der von Plate vorgeschlagene Ausdruck „Lebensfähigkeit" berechtigt. Die als primäre Zweckmäßigkeiten bezeichneten Grundeigenschaften aller lebenden Wesen, die Fähigkeit der Assimilation, des Wachstums, der Reizbarkeit und der Fortpflanzung sind mit dem Leben untrennbar verknüpft. Sie sind als gegeben hinzunehmen und einer Erklärung bis auf weiteres und wahrscheinlich für immer nicht zugänglich. Etwas anderes aber ist es mit jenen Einrichtungen,

Generated on 2019-10-18 16:06 GMT / http://hdl.handle.net/2027/umn.31951002762790j
Public Domain in the United States, Google-digitized / http://www.hathitrust.org/access_use#pd-us-google
Digitized by Google
Original from UNIVERSITY OF MINNESOTA

die im Laufe der Stammesgeschichte in Anpassung an die mannigfaltigen Bedingungen und Einwirkungen der Umwelt entstanden, allmählich jene Formen geschaffen haben, die heute den Erdball bevölkern. Ihre Entwicklung ist vielfach schrittweise zu verfolgen, und es ist daher wohl gerechtfertigt, auf natürlichem Wege eine Erklärung zu versuchen. Es ist hier nicht der Ort, eine allgemeine historische Übersicht über die Entwicklungslehre zu geben, ich werde aber im Laufe der Erörterungen sowieso auch die Probleme kurz berühren müssen, die heute im Mittelpunkte des Interesses stehen.

Lamarck hat in seiner Philosophie zoologique auch das Gebiß herangezogen zum Beweise seiner Theorie, daß die Organismen in ihrer Verschiedenheit ein Produkt der Einwirkungen der Umwelt sind und daß insbesondere Gebrauch und Nichtgebrauch für die Umbildung und Weiterentwicklung derselben von ausschlaggebender Bedeutung sind. So macht er darauf aufmerksam, daß bei einigen Tieren, welche durch die Verhältnisse veranlaßt ihre Nahrungsmittel verschlucken ohne sie vorher zu kauen, entweder die Zähne zwar angelegt werden, aber nicht erscheinen, oder überhaupt vollständig rückgebildet werden. Und bezüglich der Herausbildung des Menschen aus niederen Formen meint er, daß, wenn die halbtierischen Vorfahren desselben den Gebrauch ihrer Kiefer als Waffen, zum Beißen, Zerfleischen und Packen oder als Werkzeuge zum Zerschneiden des Grases aufgaben, es nicht zweifelhaft ist, daß ihr Gesichtswinkel größer wurde, daß ihre Schnauze sich mehr und mehr verkürzte, schließlich vollständig verschwand und daß ihre Schneidezähne eine vertikale Stellung erlangten.

Auch Darwin hat mehrfach gerade die Zähne erwähnt und ebenfalls auf das Rudimentärwerden bei Nichtgebrauch besonders aufmerksam gemacht. Auch auf die zahlreichen Variationen hat er in einer kurzen Anmerkung hingewiesen, dagegen hat er die verschiedene Form der Zähne als Wirkung der funktionellen Anpassung nicht in Betracht gezogen. Er war sich wohl der Schwierigkeiten, die dieser Auffassung entgegenstehen, voll bewußt, im Gegensatz zu vielen späteren Autoren, die dieselbe einfach als selbstverständlich betrachteten. Allerdings lag damals auch noch nicht das reiche paläontologische Material vor, das heute ein sehr wichtiges Beweismaterial darstellt.

Selbstverständlich aber fand die Entwicklungslehre auch auf das Gebiß Anwendung. Von zwei Seiten versuchte man, dem Problem der Entstehung der komplizierten Zähne aus einfachen Formen näher zu kommen.

Die außerordentlich reichen Funde fossiler Säugetiere in Nordamerika gaben zwar allen amerikanischen Paläontologen Veranlassung, sich mit der Phylogenie des Gebisses zu beschäftigen, schon allein deswegen, weil in vielen Fällen Kiefer und Zähne das einzige sind, was erhalten geblieben ist. In erster Linie verdienen aber die Namen des verstorbenen Paläontologen Cope und des heute noch lebenden Osborn vom Amerikanischen Museum für Naturgeschichte genannt zu werden, die in unermüdlicher Forscherarbeit die Phylogenie der Zahnformen auf eine sichere Grundlage zu bringen ver-

Digitized by Google
Original from UNIVERSITY OF MINNESOTA
Generated on 2019-10-18 16:06 GMT / http://hdl.handle.net/2027/umn.31951002762790j
Public Domain in the United States, Google-digitized / http://www.hathitrust.org/access_use#pd-us-google

suchten. Sie konnten in vielen Fällen die progressive Komplikation der Molaren: die Entstehung neuer Höcker, die Ausbildung von Schmelzfalten und Schmelzleisten von den jurassischen bis zu den rezenten Säugetieren beinahe schrittweise verfolgen, und sie gelangten daher ebenfalls zu der Überzeugung, daß diese Differenzierung mechanischen Ursachen, und zwar den bei den einzelnen Formen je nach der Nahrung verschiedenen Bewegungen der Kiefer gegeneinander beim Kauakt ihre Entstehung und Fortentwicklung verdankten. Als Ausgangsform nahmen sie eine einfache konische, reptilienzahnähnliche Form an, den haplodonten Typus. Durch Hinzufügen einer vorderen und hinteren Nebenspitze entstand der trikonodonte Typus, der sich dann schließlich durch Verschiebung der drei Höcker in den trituberkulären Typus umwandelte. Auf diese trituberkuläre Grundform konnten fast alle Zahnformen zurückgeführt werden. Die Mehrzahl der Paläontologen und Zoologen schlossen sich dieser durch zahlreiches Beweismaterial gestützten Cope-Osbornschen trituberkulären Theorie an, und wenn dieselbe wie wir später sehen werden auch in einzelnen Punkten vielleicht modifiziert werden muß, im großen und ganzen kann sie auch heute noch als gültig bezeichnet werden.

Eine andere Auffassung wurde von Embryologen vertreten. Gewisse Befunde in der Entwicklungsgeschichte der Zähne legten den Schluß nahe, daß die mehrhöckerigen Zähne aus der Verschmelzung mehrerer kegelförmiger Einzelzähne entstanden seien. Diese führten zur Aufstellung der sogenannten Konkreszenztheorie. Nun kann es meines Erachtens gar keinem Zweifel unterliegen, daß Verschmelzungsprozesse in der Tat eine Rolle bei der Entwicklung des Säugetiergebisses gespielt haben. Aber sie haben nur das Material beschafft und so die weitere Voraussetzung für die progressive Weiterentwicklung des Gebisses gegeben, mit der Formbildung selbst haben sie nichts zu tun gehabt. Die neueste Hypothese von Bolk, wonach in den heutigen Säugetierzähnen noch die einzelnen Bestandteile der beiden miteinander verschmolzenen ursprünglichen Reptilienzähne in ihrer damaligen Form vorhanden sein sollen, ist gänzlich unbegründet und entbehrt jeder Wahrscheinlichkeit. Wir können die Konkreszenztheorie daher hier füglich beiseite lassen, da sie nur indirekt etwas mit unserem Thema zu tun hat.

Die Differenzierungstheorie, so exakt sie anscheinend begründet ist, wenn man das wundervolle Material der Paläontologie betrachtet, hat doch zwei sehr angreifbare Stellen, die schon vorher erwähnt wurden und die übrigens den Begründern der Theorie, Cope und besonders auch Osborn, keineswegs verborgen geblieben und von ihnen auch stets gewürdigt worden sind:

1. die Zähne vollenden ihre Entwicklung im Kiefer und erscheinen vollkommen fertig in der Mundhöhle,

2. ihre Krone ist von Schmelz bedeckt, dem härtesten Gewebe des tierischen Organismus. Hiernach erscheint ein Einfluß der Funktion auf das Gebiß ausgeschlossen und damit auch jede Differenzierungstheorie im Cope-Osbornschen Sinne unmöglich,

So ist denn auch neuerdings versucht worden, jeden Einfluß der Funktion zu leugnen und der Selektion den Hauptanteil bei der Entwicklung der

Digitized by Google
Original from UNIVERSITY OF MINNESOTA
Generated on 2019-10-18 16:06 GMT / http://hdl.handle.net/2027/umn.31951002762790j
Public Domain in the United States, Google-digitized / http://www.hathitrust.org/access_use#pd-us-google

Zahnformen zuzuerkennen. Den extremsten Ausdruck fand diese Auffassung wohl in dem Satze von Aichel: Nicht die Nahrung beeinflußt die Zahnform, sondern die Zahnform beeinflußt die Wahl der Nahrung.

Die Schlußfolgerungen Aichels sind begründet auf Untersuchungen an den Flossenstachelzähnen einer Welsart, von denen es nunmehr wohl endgültig festzustehen scheint, daß sie keine echten Zähne sind. Damit hätte die neue Theorie Aichels eigentlich den festen Boden verloren und alle aus ihr gezogenen Schlußfolgerungen wären hinfällig. Da ich aber die Bedeutung dieser bei Doras gemachten Befunde niemals anerkannt habe, weil diese an anscheinend funktionslosen Zähnen der Flossenstachel von Fischen gewonnenen Resultate unter keinen Umständen auf das Säugetiergebiß übertragen werden durften, so ist es wohl statthaft, die Deduktionen Aichels, die an und für sich nur in losem Zusammenhange mit jenen Befunden standen, für sich zu betrachten. Es ist dieses von mir auch bereits mehrfach geschehen und ich beziehe mich auf die dort gemachten Ausführungen, ebenso wie ich die Arbeiten Aichels als bekannt voraussetze.

Als gestaltendes Prinzip nimmt Aichel die Variabilität an. Zwar gibt er für seine sogenannte zweite phylogenetische Periode an: „Entstehung primärer Höckerzähne mit verschiedener Höckerzahl unmittelbar aus den Zahnkeimen einfacher Kegelzähne ohne Zwischenstufen der Entwicklung durch mechanische Einflüsse der Umgebung auf den sich entwickelnden Zahnkeim", und behauptet, daß die hier wirkenden Faktoren andere seien, als die für die dritte Periode: „Variation der den Zahn zusammensetzenden Grundgewebe" angenommenen, aber es wird sich doch niemand eine rechte Vorstellung von der Natur dieser mechanischen Einwirkungen während der embryonalen Entwicklung machen können, die eine so gesetzmäßige phylogenetische Entwicklung bedingen. Im Grunde genommen liegt doch hier auch Variabilität zugrunde, nur liegt sie in dieser Periode nicht in dem Zahnkeim selbst, sondern in seiner Umgebung.

Ist nun aber überhaupt die Entwicklung der verschiedenartigen komplizierten Zahnform aus einfachen Formen, wie sie durch die Paläontologie überwiegend dargetan wird durch Variabilität und Selektion, erklärbar?

Ich werde versuchen, nachzuweisen, daß auch dieser Annahme nicht geringe Schwierigkeiten entgegenstehen.

Das Gebiß ist nicht ein einheitliches Organ, sondern, wie schon vorher erwähnt, ein kompliziertes System, das aus bis zu 44 Einzelgliedern bestehen kann, deren jedes eine gewisse Selbständigkeit besitzt. In gewissem Sinne fällt diese Tatsache unter das Problem der gleichsinnigen Abänderung zahlreicher Elemente. Sie unterscheidet sich aber wesentlich dadurch, daß der Zusammenhang der einzelnen Glieder kein so inniger ist, wie in anderen Fällen solcher Koaptationen. Wenn in irgendeinem Körperabschnitte Variationen auftreten, so ist es leicht verständlich, daß auch die Umgebung hiervon beeinflußt werden kann und sich den veränderten Verhältnissen anpaßt. Wenn im Gebiß aber an einem Zahn vielleicht eine neue Modifikation auftritt, so liegt kein Grund vor anzunehmen, daß auch die übrigen Zähne in

Digitized by Google
Original from UNIVERSITY OF MINNESOTA
Generated on 2019-10-18 16:06 GMT / http://hdl.handle.net/2027/umn.31951002762790j
Public Domain in the United States, Google-digitized / http://www.hathitrust.org/access_use#pd-us-google

demselben Sinne variieren müssen. Wohl kommt es vor, daß infolge des bilateral symmetrischen Baues derselbe Zahn der anderen Seite dieselbe Abweichung aufweist, aber auch dieses ist nicht einmal immer der Fall, ebenso häufig kommen die Variationen einseitig vor. Daß aber sämtliche Zähne von derselben zufälligen Variation betroffen werden sollten, erscheint doch ausgeschlossen. Das müßte aber z. B. bei dem Gebiß der Equiden der Fall gewesen sein, bei welchen sämtliche Prämolaren und Molaren, abgesehen von der Größe, denselben komplizierten Bau besitzen.

Andererseits stehen die verschiedenen Zahnformen in engstem Zusammenhang mit dem Bau des Kiefergelenkes, indem jede Zahnform einer bestimmten Kieferbewegung entspricht. Auch diese Übereinstimmung ist durch Selektion schwer erklärbar. Es ist schwer vorstellbar, daß zufällig derartig übereinstimmende Variationen hier wie dort auftreten sollten.

Auch wird, wenn sich an einem Zahn eine Verbreiterung der Kaufläche durch Entstehung eines neuen Höckers bemerkbar macht, für die Selektion gar kein Anlaß zum Eingreifen vorliegen. Osborn hat gezeigt, daß neue Höcker als so winzige Hervorragungen auftauchen, daß dieselben für das betreffende Tier gar keinen besonderen Wert besitzen können. So wird z. B. von Aichel das Carabellische Höckerchen am ersten Molaren des Menschen für ein neuer, im Entstehen begriffener Bestandteil erklärt. Er kommt in allen möglichen Größen vor, sehr oft fehlt er vollständig. Man könnte also wohl annehmen, daß hier eine neue Variation vorliegt und daß Selektion dabei ist, denselben zu einem dauernden Bestandteil des Zahnes zu machen. Demgegenüber ist aber festzustellen, daß das Höckerchen nur in den allerseltensten Fällen die Kaufläche erreicht und daß es selbst dann dem Träger den Individuen gegenüber, die dasselbe nicht besitzen, keinen so großen Vorteil gewährt, um der Selektion Gelegenheit zu bieten, einzugreifen. In Wirklichkeit ist das Carabellische Höckerchen auch ein uralter Bestandteil und entspricht dem Protostyl der Halbaffen.

Wie kommt es nun weiter, daß neue Höcker überall und an bestimmten Stellen entstehen, wo man von vornherein ihre Bildung erwarten konnte. Das führt zu einer weiteren, wichtigen Überlegung.

Aichel geht von der Behauptung aus, daß die Variationsbreite der Zähne eine ungeahnt große ist. Er stützt sich hierbei auf seine Untersuchungen beim Menschen. Für den modernen Menschen trifft das bis zu einem gewissen Grade zu. Der heutige Mensch lebt gewissenmaßen im Zustande der Domestikation, und schon Darwin hat darauf hingewiesen, daß domestizierte Tiere stärken zu variieren scheinen. Eine Folge der Domestikation ist, daß das Gebiß zur Rückbildung resp. zur Entartung neigt. Dieses und noch andere Momente erklären hinreichend, daß das Gebiß des modernen Menschen in der Tat zahlreiche Variationen aufweist. Aber schon bei niederen Rassen finden wir ganz andere Verhältnisse und bei Tieren habe ich von einer ungeahnten Fülle von Variationen eigentlich nie etwas gemerkt.

Aber in der Tat hätte eine ungeahnte Fülle von Variationen vorhanden gewesen sein müssen, damit aus diesen zufälligen Abänderungen durch

Digitized by Google
Original from UNIVERSITY OF MINNESOTA
Generated on 2019-10-18 16:07 GMT / http://hdl.handle.net/2027/umn.31951002762790j
Public Domain in the United States, Google-digitized / http://www.hathitrust.org/access_use#pd-us-google

Selektion das heutige Säugetiergebiß entstanden sein konnte. Und da nach Aichel entstandene Tierformen, deren Zähne der gebotenen Nahrung nicht angepaßt waren, untergehen mußten, so kann man sich ungefähr vorstellen, welche ungeheure Mengen von Tieren mit unbrauchbaren Gebissen untergehen mußten, bis sich alle die Ordnungen entwickelt hatten, deren Zahnsystem der Nahrung so angepaßt war, wie es das der heutigen Formen ohne Frage ist. Dabei liegt aber noch folgende weitere Schwierigkeit vor:

Die Cope-Osbornsche Differenzierungstheorie nahm, wie wir vorher gesehen haben, ursprünglich als Ausgangspunkt den haplodonten Typus an, aus dem auf dem Wege über den trituberkulären Typus durch allmähliche Entstehung neuer Höcker, durch Umbildung derselben zu Leisten, Jochen und Pfeilern die heutigen komplizierten Zahnformen hervorgegangen sein sollen. Die Theorie ist in letzter Zeit mehrfach angegriffen worden, so noch zuletzt von Bolk, der an ihre Stelle seine gänzlich hypothetische Dimertheorie zu setzen bemüht ist. Es erscheint daher nicht überflüssig, zunächst festzustellen, welche Bedeutung der Theorie heute noch zukommt.

Die Theorie enthält im Grunde genommen 4 Voraussetzungen:

1. die Umbildung des haplodonten in den trikonodonten Typus,
2. die Umbildung des trikonodonten in den trituberkulären Typus,
3. die hierbei erfolgte Verschiebung des primären Haupthöckers im Oberkiefer nach innen, im Unterkiefer nach außen,
4. die Annahme des trituberkulären Typus als Grundform der komplizierten Zahnformen.

Von diesen vier Voraussetzungen sind die beiden ersten unbewiesen und lediglich hypothetisch, die dritte hat sich als falsch herausgestellt, indem entwicklungsgeschichtlich nachgewiesen ist, daß der Haupthöcker sowohl im Ober- als auch im Unterkiefer stets außen liegt, die vierte aber ist auch heute noch durchaus gültig. Für weitaus die meisten Ordnungen der fossilen und rezenten Säugetiere ist an einem ganz gewaltigen Material der trituberkuläre Typus als Grundplan einwandfrei festgestellt worden, so daß an seinem tatsächlichen Bestehen gar kein Zweifel sein kann. Von ihm aus ist dann die weitere Differenzierung erfolgt, wobei noch nachgewiesen ist, daß zur Erreichung desselben Zieles verschiedene Wege eingeschlagen werden können, daß also die Entstehung neuer Höcker wohl an derselben Stelle, nicht aber in derselben Reihenfolge zu erfolgen braucht. In ihren wichtigsten Teilen besitzt also die Trituberkulärtheorie auch heute noch volle Gültigkeit.

Ganz folgerichtig lehnt aber Aichel dieselbe ab, denn wenn das Gebiß durch Variabilität und Selektion entstanden ist, kann von einem gemeinsamen festen Grundplan natürlich keine Rede sein. Die Variabilität gehorcht keinem anderen Gesetz, wie dem Zufall. Die Einwände, die Aichel gegen die Trituberkulärtheorie angeführt hat, habe ich bereits an anderer Stelle ausführlich zurückgewiesen, so daß ich mich hier in mancher Hinsicht kürzer fassen kann. Er weist zunächst darauf hin, daß die paläontologisch nachgewiesene allmähliche Komplizierung der Zahnformen noch keineswegs auch die historische Entwicklung bedeute. Dieser Einwand kann natürlich

Digitized by Google Original from UNIVERSITY OF MINNESOTA
Generated on 2019-10-18 16:07 GMT / http://hdl.handle.net/2027/umn.31951002762790j
Public Domain in the United States, Google-digitized / http://www.hathitrust.org/access_use#pd-us-google

erhoben werden nicht allein gegen die Trituberkulärtheorie, sondern auch gegen die Deszendenztheorie überhaupt, und so behauptet denn auch Aichel folgerichtig, die Stammesgeschichte bestehe nur aus leeren und haltlosen Vermutungen, eine Ansicht, mit welcher er der seinerzeit vertretenen Auffassung des Zoologen Fleischmann nahekommt. An dieser Behauptung ist so viel richtig, daß in der Tat alles, was über die phylogenetische Entwicklung der Lebewelt angenommen wird, reine Hypothese ist und stets bleiben wird. Denn ebensowenig wie wir in die Zukunft zu sehen vermögen, ebensowenig können wir die Vergangenheit wieder lebendig machen und feststellen, ob die von uns heute angenommenen stammesgeschichtlichen Vorgänge in der Tat so vor sich gegangen sind. Die Entwicklungslehre erhält ihren Wert nur durch die Summe von einzelnen Tatsachen, die für ihre Richtigkeit zeugen und die so groß ist, daß ihr Wert einem tatsächlichen Beweise gleichkommt. Für das Gebiß ist aber das vorliegende fossile Material, das insbesondere in den amerikanischen Museen aufgehäuft ist, ganz besonders groß, und solange wir unter gewissen Voraussetzungen die fossilen Reste von Tieren und Pflanzen in genetischen Zusammenhang mit den rezenten Formen bringen, solange werden wir dieses mit noch größerem Rechte mit dem Gebiß tun dürfen, oder wir müßten auf den Entwicklungsgedanken ganz verzichten. Die tatsächlichen Unterlagen für seine Auffassung lieferten Aichel die Resultate seiner Untersuchungen, wonach die vielhöckerigen Zähne des Flossenstachels von Doras ohne Einhaltung einer Reihenfolge entstehen. Das Unzulässige dieser Beweisführung habe ich schon vorher betont, da diese bei funktionslosen außerhalb der Mundhöhle stehenden Zähnen von Fischen gemachten Resultate — ganz abgesehen von der Tatsache, daß es sich hierbei gar nicht um echte Zähne handeln dürfte — niemals verallgemeinert und auf das im Dienste der Ernährung stehende Gebiß der Säugetiere übertragen werden durften. Und daß der haplodonte, der trikonodonte Typus und die Umwandlung des letzteren in den trituberkulären Typus hypothetische Annahmen sind, war bereits vor Aichel allgemein anerkannt. Ich habe schon vor vielen Jahren diese Auffassung vertreten, und selbst die Amerikaner stehen heute auf diesem Standpunkt. Die Gültigkeit der Trituberkulärtheorie in der vorher auseinandergesetzten Fassung wird aber durch diese Untersuchungen nicht im geringsten angetastet, sie ist, wie ich noch einmal wiederholen möchte, heute fester begründet denn je.

Daran ändert nichts die Tatsache, daß es auch Ausnahmen gibt, bei denen eine Ableitung vom trituberkulären Typus bisher nicht gelungen ist. Es ist möglich, daß dieses nur an unserer Unkenntnis von Mittelformen liegt, es ist aber auch möglich, daß es sich um Formen handelt, die einen anderen Ausgang genommen haben. Steht es doch noch längst nicht fest, ob die Säugetiere monophyletischen Ursprungs sind.

Der wichtigste Einwand, den Aichel gegen die Gültigkeit der Differenzierungstheorie macht, ist aber der, daß eine funktionelle Anpassung für das Gebiß nicht in Frage kommt. Ich wende mich daher sofort zur Erörterung dieses wichtigen Problems, da in diesem Zusammenhange auch die weiteren

Digitized by Google
Original from UNIVERSITY OF MINNESOTA
Generated on 2019-10-18 16:07 GMT / http://hdl.handle.net/2027/umn.31951002762790j
Public Domain in the United States, Google-digitized / http://www.hathitrust.org/access_use#pd-us-google

Gründe, die gegen die Bedeutung der Selektion für die Entwicklung der Zahnformen sprechen, abgehandelt werden können. Die Gründe, die Aichel gegen die Wirkung der Funktion anführt, sind folgende:

1. Die Schmelzfalten sind durchaus nicht immer senkrecht zur Bewegungsrichtung der Kiefer eingestellt, sie liegen oft sogar in der Bewegungsrichtung (Hase, Kaninchen, Tapier usw.).

2. Nahrungsqualität und Zahnform stehen keineswegs derart in Beziehung zueinander, daß eine kausale Abhängigkeit der Zahnform von der Nahrungsqualität anzunehmen ist; im Gegenteil dürfte in dem Falle die Zahl der Zahnformen doch sehr beschränkt sein, andererseits ist große Vorsicht nötig, wollte man aus dem Charakter der Zähne auf Nahrungsart eines Tieres schließen.

3. Beeinflussung des Zahnreliefs durch Abänderung der Nahrung ist nicht möglich, weil beim Zahn die Vorbedingungen zur funktionellen Anpassung fehlen.

Zu Punkt 1 und 2 kann ich mich sehr kurz fassen. Daß die Schmelzfalten nur senkrecht zur Bewegungsrichtung verlaufen müssen, wie Ryder 1878 zuerst angenommen hat, ist keineswegs sicher, es wäre durchaus denkbar, daß auch ein anderer Verlauf den mechanischen Bedingungen der Kaubewegungen nicht widersprechen würde. Es fehlt eben noch gänzlich an exakten Untersuchungen über die Kaubewegungen bei Tieren, denen auch nach den Erfahrungen beim Menschen außergewöhnliche Schwierigkeiten entgegenstehen. Auch wäre es nicht ausgeschlossen, daß die von Aichel angeführten Tierformen sich gerade in einem Übergangsstadium befinden oder in demselben stehengeblieben sind. Wenigstens wissen wir von den Leporiden, daß die Duplizidentatae auch in anderen Beziehungen die primitivere Gruppe der Rodentien repräsentieren. Diese Dinge sind also durchaus ungeklärt, und Aichel selbst vermag hierzu nichts zu sagen, als einige allgemeine Bemerkungen.

Weit eingehender befaßt er sich mit der Wirkung der Funktion auf die Zähne. Hier geht er von den beiden bekannten Tatsachen aus: erstens, daß die Zähne ihre Entwicklung im Kiefer vollenden und als fertige, mit Schmelz bedeckte Gebilde in der Mundhöhle erscheinen; zweitens, daß der Schmelz keine reaktionsfähigen Zellen besitzt, die die Vorbedingung zu jeder funktionellen Anpassung darstellen.

Diese Einwände bestehen zu Recht und stellen ohne Frage eine besondere Schwierigkeit dar, eine Wirkung der Funktion auf das Gebiß anzunehmen.

Ich habe nun die Ansicht ausgesprochen, daß die Funktion auf zwei verschiedenen Wegen eine Umformung der Zahnform herbeiführen kann. Ersteres direkt: Es wäre nicht unmöglich, daß auch die Zähne während des individuellen Lebens ganz unmerkliche Abänderungen erleiden könnten, die dann im Laufe der Generationen zu einer allmählichen Umwandlung der Form führen würden. Ich hatte diese Ansicht schon vor vielen Jahren ausgesprochen an der Hand eines Falles, in welchem durch mechanische Ein-

Digitized by Google Original from UNIVERSITY OF MINNESOTA
Generated on 2019-10-18 16:07 GMT / http://hdl.handle.net/2027/umn.31951002762790j
Public Domain in the United States, Google-digitized / http://www.hathitrust.org/access_use#pd-us-google

wirkung, durch Pressung der Zähne aneinander eine Gestaltsveränderung der beiden betroffenen Zähne eingetreten zu sein schien.

Ich gebe zu, daß der damals in der Deutschen Monatsschrift f. Zahnheilkunde beschriebene Fall nicht ausreichend beweisend ist. Von vornherein erscheint es undenkbar, daß der starre Schmelzpanzer, dessen Härte gleich der des Quarzes ist, äußeren Einflüssen so zugänglich sein sollte. Immerhin liegen doch einige Momente vor, die diese Möglichkeit nicht ganz unwahrscheinlich erscheinen lassen. Es ist schon vorher ausgeführt, daß die Schmelzprismen nach den Gesetzen der Statik angeordnet sind und die Tatsache, daß diese Anordnung bei den verschiedenen Tierformen eine ganz verschiedene ist, schon von vornherein dafür spricht, daß hier eine funktionelle Anpassung vorliegt.

In diesem Sinne hatten sich auch bereits Eternod und Grasset ausgesprochen.

Hierzu kommt nun noch folgendes: Auch das Dentin zeigt, wie Gebhardt in seinen vorher erwähnten, sehr umfangreichen und exakten Untersuchungen nachgewiesen hat, eine gesetzmäßige, der Funktion entsprechende Anordnung der Fibrillen. Der sehr vorsichtige Forscher beurteilt die vorliegenden Tatsachen sehr zurückhaltend, indem er sagt, daß bis zu einer gewissen Grenze durch Variation erworbene und vererbte Wachstumsvorgänge wenigstens insoweit zur Erklärung ausreichen, als sie nicht unwahrscheinlicher erscheinen, als irgendeine andere mehr funktionelle Erklärung, daß aber andere Erscheinungen mit Wahrscheinlichkeit durch die gestaltende, das ist die Fibrillenanlagerungsrichtung beeinflussende Wirkung bei Ausübung ihrer Funktion entstanden sein können.

Diesen doch sehr zweifelhaften Schlußfolgerungen gegenüber erklärt Aichel mit völliger Sicherheit folgendes: Ich habe schon 1915 auf die Arbeiten Gebhardts hingewiesen und betont, daß die fibrilläre Struktur im Kronenabschnitt des Zahnes — und die Kronenform ist für das Problem der Entstehung der Zahnform von Bedeutung — nicht durch den Gebrauch des Zahnes entstanden ist ⟨Arch. f. Anat. 1915, Suppl. D 70⟩, denn die fibrilläre Struktur der Krone ist schon vor dem Durchbruch des Zahnes fertiggestellt. Sie ist in der Krone und in dem Zahnteil, der in der Gebrauchsperiode des Zahnes entsteht, in der Anordnung nicht gleichartig.

Adloff genügt die Tatsache, daß er keine andere Erklärung für die Entstehung der fibrillären Struktur als durch funktionelle Beeinflussung des Gewebes kennt, um zu behaupten, sie beweise die Entstehung komplizierter Zahnformen durch funktionelle Anpassung, und zugleich, daß der Schmelz nicht reaktionslos sei, d. h. er müsse auf Reize antworten können, die formverändernd wirken.

Selbstverständlich ist eine Abänderung der fibrillären Struktur der Zahnkrone in der Gebrauchsperiode völlig auszuschließen, da Zellen fehlen, die Anbau und Abbau besorgen könnten; ohne Anbau und Abbau kann aber eine Abänderung trajektorieller Bahnen nicht entstehen. Andererseits ist die Entstehung einer fibrillären Struktur der Zahnkrone ohne Wirkung der

Digitized by Google
Original from UNIVERSITY OF MINNESOTA
Generated on 2019-10-18 16:07 GMT / http://hdl.handle.net/2027/umn.31951002762790j
Public Domain in the United States, Google-digitized / http://www.hathitrust.org/access_use#pd-us-google

Funktion vor Eintritt des Zahnes in die Gebrauchsperiode schon am sich entwickelnden Zahnkeime durchaus verständlich. Zu berücksichtigen ist, daß der Zahnkeim sich beim Wachstum kronenwärts, wurzelwärts und nach der Breite hin ausdehnt. Hierbei hat er Widerstände zu überwinden, die vom Mechanismus des Zahndurchbruchs bekannt sind (Verh. d. Akad. d. Wissensch. Abhandl. 1918, Nr. 3). Ein Beweis dafür, daß der wachsende Zahnkeim wirklich Widerstände überwindet, liegt in der regelmäßig vor dem Durchbruch über der Zahnspitze nachweisbaren Epitheleinschmelzung (soweit mir bekannt, hat Graf Spee die durch Epitheleinschmelzung über der Zahnspitze unter dem Wachstumsdruck entstehende Zyste zuerst gesehen; in meiner Abbildung 46, Tafel VII der Zeitschr. f. Morph. u. Anthr. ist sie zur Darstellung gelangt). Die beim Wachstum des Zahnkeimes durch ihn zu überwindenden Widerstände erzeugen in der sich entwickelnden Zahnkrone eine fibrilläre Struktur, die notwendigerweise auch der Beanspruchung beim Kaugeschäft angepaßt sein muß, weil die Richtung der die Zahnkrone treffenden Widerstände in beiden Fällen gleich ist. Kurzsichtig wäre, wollten wir im Vorhandensein einer der Funktion entsprechenden Struktur ohne weiteres den Beweis dafür erblicken, diese sei in jedem Falle Folge der funktionellen Beanspruchung."

Aichel geht bei dieser Darstellung von der Voraussetzung aus, die erst zu beweisen ist, daß die fibrilläre Struktur des Dentins nicht durch den Gebrauch des Zahnes entstanden sein kann, weil Zellen fehlen, die Anbau und Abbau besorgen könnten. Das ist zunächst lediglich seine persönliche Ansicht, die er zwar durch theoretische Betrachtungen zu stützen sucht, die aber nicht wahrscheinlicher werden dadurch, daß sie mit völliger Sicherheit vorgetragen werden. Er versucht, die funktionell zweckmäßige fibrilläre Struktur dadurch zu erklären, daß der Zahnkeim beim Wachstum und Durchbruch Widerstände zu überwinden hat, die der Beanspruchung beim Kaugeschäft völlig gleich sind und daher auch dieselbe Wirkung haben werden. Ich halte es für gänzlich ausgeschlossen, daß die beim Wachstum und Durchbruch zu überwindenden Kräfte auf den Aufbau der harten Zahnsubstanzen strukturell zur Geltung kommen können. Eine derartige Annahme ist nur möglich unter Verkennung der bei der Zahnentwicklung sich abspielenden Vorgänge. Der Zahnkeim liegt einmal im Zahnsäckchen eingeschlossen, dann ist er vor allem in seinem Kronenteil von dem Schmelzorgan bedeckt, dessen zentraler Teil, die Schmelzpulpa, sobald die Abscheidung von Schmelz und Dentin beginnt, ein mit zäher Flüssigkeit gefülltes Netzwerk darstellt. Der Zweck der Schmelzpulpa ist nach meiner Auffassung kein anderer, als daß die Bildung der harten Zahnsubstanzen, die ja getrennt auf den einzelnen Höckern beginnt, ungestört von äußeren Einflüssen vor sich gehen kann. Der sich entwickelnde Zahnkeim ist also doppelt geschützt, einmal durch das Zahnsäckchen, dann durch die Schmelzpulpa, womit dann natürlich auch die Möglichkeit fortfällt, daß die zu überwindenden Widerstände auf das sich bildende Dentin zur Geltung kommen könnten. Außerdem scheint es mir aber auch ausgeschlossen zu sein, daß diese Wachstumswiderstände, falls sie vorhanden

Digitized by Google
Original from UNIVERSITY OF MINNESOTA
Generated on 2019-10-18 16:07 GMT / http://hdl.handle.net/2027/umn.31951002762790j
Public Domain in the United States, Google-digitized / http://www.hathitrust.org/access_use#pd-us-google

wären, dieselben sein sollen, wie die beim Kauakt wirksamen höchst komplizierten Kräfte. Aus den rein theoretischen Ausführungen Aichels ist jedenfalls nicht zu entnehmen, warum dieses sein muß.

Daß auch Gebhardt auf Grund seiner Untersuchungen die Möglichkeit eines funktionellen Einflusses auf den inneren Aufbau des Zahnbeins zugegeben hat, ist bereits vorher erwähnt worden. Hierbei ist allerdings ein nicht unwesentlicher Punkt zu berücksichtigen. Bei den von Gebhardt untersuchten Zähnen handelt es sich um immer wachsende Zähne. Da bei diesen am offenen Ende des Zahnes die Dentinbildung stets im Gange bleibt, so erscheint hier die gestaltende Wirkung der Funktion leichter verständlich. Da aber Aichel die Möglichkeit einer funktionellen Beeinflussung leugnet, so müßten die immerwachsenden Zähne in ihrer Struktur durchweg nur die Wirkung der auf den Wurzelteil wirkenden Kräfte erkennen lassen, und da die Beanspruchung des in die Mundhöhle ragenden Teiles des Zahnes eine andere ist als die des im Kiefer ruhenden Wurzelteiles, so müßte die Struktur dieser Zähne im Kronenteil den auf sie einwirkenden äußeren Kräften nicht entsprechen, d. h. sie müßten nicht zweckmäßig gebaut sein. Zu derselben Überlegung kommt auch Aichel. Er hat auch Untersuchungen in Aussicht gestellt, die sicher sehr wünschenswert und zur Lösung dieser Fragen sehr wichtig wären. Vorläufig erscheint mir diese Annahme wenig wahrscheinlich.

Aichel glaubt nun ferner einen prinzipiellen Unterschied zwischen wurzellosen Zähnen und Wurzelzähnen annehmen zu müssen. Erstere sollen in beschränktem Maße während der Gebrauchsperiode einen Einfluß der Funktion zulassen, letztere gar nicht. Nun habe ich schon an anderer Stelle erklärt, daß ich diesen prinzipiellen Unterschied nicht anerkennen kann. Zwischen beiden Formen gibt es ja alle möglichen Übergänge vom ständig wachsenden Zahn bis zum Wurzelzahn, indem nach längerer oder kürzerer Zeit schließlich doch eine Wurzelbildung stattfindet. Gewiß ist es ein wichtiger Unterschied, daß in dem einen Falle die Dentinbildung in vollem Umfange während des ganzen Lebens ununterbrochen vor sich geht. Im Gegensatz zu Aichel erscheint es mir aber gerade in diesem Falle weit schwieriger eine örtliche Wirkung des Gebrauchs anzunehmen, da dieselbe infolge der fortwährenden Abnutzung und Umbildung nicht haften bleiben und zu dauernden Umformungen führen kann. Wenn im übrigen auch bei Wurzelzähnen die Bildung des Zahnbeins nach vollendeter Wurzelbildung einen gewissen Abschluß erreicht, so sistiert dieselbe doch auch niemals, sondern wird ebenfalls während des ganzen Lebens fortgesetzt. Wir sind über die in den harten Zahnsubstanzen sich abspielenden Lebensvorgänge sehr wenig unterrichtet. Festzustehen scheint, daß der Kalkgehalt im Dentin und im Schmelz sowohl nach dem Lebensalter als auch nach dem gesundheitlichen Zustand wechseln kann. Das setzt eine Art von Stoffwechsel sogar in dem härtesten Teile des Zahnes, im Schmelz, voraus. Es wäre daher wohl vorstellbar, daß auch die feinsten Strukturelemente durch äußere Einwirkungen eine Umgruppierung im Sinne einer funktionellen Anpassung an dieselben erfahren könnten. Wie das geschehen kann, entzieht sich vorläufig unserer Kenntnis, es darf aber aus

Digitized by Google
Original from UNIVERSITY OF MINNESOTA
Generated on 2019-10-18 16:07 GMT / http://hdl.handle.net/2027/umn.31951002762790j
Public Domain in the United States, Google-digitized / http://www.hathitrust.org/access_use#pd-us-google

theoretischen Erwägungen nicht von vornherein als unmöglich bezeichnet werden.

Es erscheint mir weiter undenkbar, daß ein Organ mit dieser zweckmäßig gebauten komplizierten Innenstruktur als ein starrer Körper gelten soll, dem jede Veränderungsmöglichkeit fehlt, vielmehr scheint die Annahme einer gewissen Plastizität resp. Elastizität viel wahrscheinlicher. Scheinen doch selbst Körper, die den Gipfel der Festigkeit darstellen, nicht absolut starr zu sein, sondern eine gewisse Formveränderung zuzulassen. Schon im Jahr 1879 sagt Ryder hierüber folgendes: That a brittle inflexible substance like marble, when in the form of thin, rectangular slabs may be bent by the force of gravity acting upon it persistendly whilst lying horizontally for a long time and only supported at two of its corners diagonally opposite each other, is proved by an old marble gravestone very much bent from this cause and now belonging to the Academy. This phenomenon it seems to me is no harder to explain than the morphological phenomena presented by the teeth of mammals; for my part, I believe that both the phenomena in question, will most probably bear a similar interpretation."

Ryder hat gewiß Recht! Wenn selbst Marmor der Wirkung der Schwere nachgibt, sollte lebender Schmelz und Dentin absolut unveränderlich sein? Es gibt gewiß keine lebende Substanz, auch wenn sie noch so unnachgiebig erscheint, die nicht entsprechenden äußeren Einwirkungen gegenüber durch Formveränderung reagierte. Dann würden die Zähne also eine plastische, halbelastische Masse darstellen, und wenn bei einer Änderung der Lebensweise auch eine andere Verarbeitung der Nahrung notwendig werden würde, so würde durch die erzwungenen veränderten Kaubewegungen auch eine andere Berührung der gegenüberliegenden Zähne und hierdurch eine neue Modellierung der Kaufläche allmählich im Laufe der Generationen zustande kommen können. Auf diese Weise erklärt sich dann vielleicht auch die bereits vorher erwähnte Tatsache, daß die gegenüberliegenden Zähne der beiden Kiefer, sobald sie noch nicht benutzt sind, nicht in Artikulation zu bringen sind, weil sie aufeinander nicht passen, sondern erst allmählich einen exakten Zusammenschluß erreichen, indem das Ineinandergreifen der Zähne selbsttätig hergestellt wird. Allerdings wird sich dann die Frage erheben, warum hier diese funktionelle Anpassung nicht vererbt wird, so daß schon beim Durchbruch eine genaue Artikulation vorhanden ist. Die Frage ist leicht zu beantworten. Da die Größe der Kiefer, in welchen die Zähne befestigt sind, und diese selbst verschieden variieren, die letzteren in der nächsten Generation daher immer nur ungefähr dieselbe Stellung einnehmen werden, so könnte natürlich niemals sofort eine genaue Artikulation vorhanden sein. Sie muß daher jedesmal von neuem wiederhergestellt werden. Daher habe ich auch Bedenken, ob die von Kükenthal mitgeteilte und als Beweis für die Vererbung erworbener Eigenschaften angesehene Tatsache, daß die Zähne von Halicore schon vor der Geburt Schliffflächen besitzen, richtig ist, d. h. ich zweifele nicht an der Richtigkeit der Beobachtung, sondern nur an ihrer Deutung. Ganzer teilt eine ähnliche Beobachtung mit für die Molaren des Meerschweinchen, aber

Digitized by Google Original from UNIVERSITY OF MINNESOTA
Generated on 2019-10-18 16:07 GMT / http://hdl.handle.net/2027/umn.31951002762790j
Public Domain in the United States, Google-digitized / http://www.hathitrust.org/access_use#pd-us-google

er sagt: „Kaubewegungen finden schon beim Embryo statt. Die Backenzähne, die ursprünglich mit Spitzen ausgestattet sind, erscheinen beim neugeborenen Tier platt abgekaut, auch beim Embryo erkennt man auf Frontalschnitten die Abnutzung der eben durchgebrochenen Zähne." Vielleicht sind die Schliffflächen bei Halicore auf dieselbe Weise zu erklären.

Es kommt nun noch ein zweiter Weg in Frage, durch welchen die Umformung der Zähne eintreten könnte, nicht von außen, sondern von innen. Aichel behauptet, der Schmelz besitze nach dem Durchbruch keine reaktionsfähigen Zellen mehr. Vorbedingung für die funktionelle Anpassung ist aber die Existenz reaktionsfähiger Zellen, denn funktionelle Anpassung ist nur den Organen möglich, deren Zellen durch den funktionellen Reiz trophisch erregbar sind, d. h. ein Organ muß unter der Wirkung der Funktion ontogenetisch einer Gestaltsveränderung zugänglich sein, soll phylogenetische Anpassung an die Funktion Platz greifen.

Diese Vorbedingungen erfüllt nun der Schmelz in der Tat anscheinend nicht. In Wirklichkeit liegen die Dinge doch aber etwas anders.

Gewiß besitzt der Schmelz keine reaktionsfähigen Zellen — ich habe Aichel sehr wohl verstanden —, aber er ist reaktionsfähig, d. h. er vermag die Reize der Außenwelt bis zur Pulpa fortzuleiten, deren Zellen, insbesondere zuerst die Odontoblasten, dieselben empfangen und verarbeiten. Es ist nicht richtig, wie es immer hingestellt wird, daß die Pulpa die äußere Form des Zahnes wiederhole; in Wirklichkeit ist es umgekehrt, denn die Zahnpapille besitzt bereits vor Abscheidung von Schmelz und Dentin die Gestalt des künftigen Zahnes.

Das Dentin ist ein modifiziertes Knochengewebe, in welchem aus Gründen der Zweckmäßigkeit die Bildungszellen, die Odontoblasten, nicht innerhalb, sondern außerhalb der abgeschiedenen Hartsubstanz liegen, aber ihnen werden selbstverständlich ganz dieselben Fähigkeiten zukommen wie den Osteoblasten. Es ist daher auch eine unbewiesene Behauptung, daß ein Organ unter der Wirkung der Funktion ontogenetisch einer Gestaltsveränderung zugänglich sein muß, soll phylogenetisch Anpassung an die Funktion Platz greifen. Das trifft wohl im allgemeinen zu, aber es ist nicht unbedingte Notwendigkeit. Es sind Fälle denkbar, in denen der Zusammenhang zwischen der Funktion und ihrer Wirkung kein so unmittelbarer ist. Ein solcher Fall liegt hier vor. Auch wenn das Zahnbein selbst einer funktionellen Selbstgestaltung ohne weiteres nicht fähig ist, so werden doch die Bildungszellen, die Odontoblasten, die funktionellen Reize aufnehmen, bei dauernder Einwirkung festhalten und — die Vererbung erworbener Eigenschaften vorausgesetzt — auf die Nachkommen übertragen, bei denen dann die in der vorigen Generation erworbenen Abänderungen manifest werden. Ja man wird nicht einmal ohne weiteres sagen können, daß diese ursprünglichen Abänderungen latent geblieben sind. Es ist sehr wohl möglich, daß die Odontoblasten durch den funktionellen Reiz tatsächlich verändert werden, nur daß diese Abänderung bei dem fertigen Zahn äußerlich nicht mehr in Erscheinung treten kann. Diese Auffassung würde natürlich voraussetzen, daß bei der Entwicklung der Zähne nicht

Digitized by Google
Original from UNIVERSITY OF MINNESOTA
Generated on 2019-10-18 16:07 GMT / http://hdl.handle.net/2027/umn.31951002762790j
Public Domain in the United States, Google-digitized / http://www.hathitrust.org/access_use#pd-us-google

allein dem Schmelzorgan die formbildende Rolle zukommt, indem dasselbe die bindegewebige Papille aktiv umwächst. Wäre dieses der Fall, dann wäre die Möglichkeit einer Einwirkung der Funktion auf die Bildungszellen allerdings unmöglich, denn die Ameloblasten sind ja bereits nach Fertigstellung des Schmelzes schon vor dem Durchbruch des Zahnes zugrunde gegangen und fehlen dem fertigen Zahn vollständig. Dann wäre auch auf diesem Wege eine Abänderung der Form unmöglich, denn eine Beeinflussung der Odontoblasten wäre wertlos, da allein dem epithelialen Schmelzorgan die Formbildung des zukünftigen Zahnes zufiele. Über die Rolle, welche das Epithel und das Bindegewebe bei der Zahnentwicklung spielen, herrscht keine völlige Übereinstimmung. In letzter Zeit ist besonders von dem leider zu früh verstorbenen Ahrens der Versuch gemacht worden, das Epithel allein als den aktiven Teil hinzustellen. Andere Autoren haben sich weniger bestimmt, aber doch in demselben Sinne ausgesprochen, andere haben eine definitive Stellungnahme überhaupt unterlassen. Meines Erachtens hat Ahrens übersehen, daß die Zahnentwicklung bei den höheren Säugetieren doch bereits vielfach sekundär abgeändert ist. Betrachten wir aber einen primitiven Typus der Zahnentwicklung, etwa die Plakoidschuppen oder die Zähne der Selachier, so kann kein Zweifel daran sein, daß beiden Geweben zum mindesten dieselbe Bedeutung zukommt. Es ist daher auch nicht richtig, daß die einzelnen Zahnanlagen zustande kommen lediglich durch Faltenbildung der Zahnleiste, sondern auch das Bindegewebe tritt aktiv durch Bildung einer Zellanhäufung, der Papille, in Tätigkeit. So hat meines Erachtens die alte Auffassung, daß Papille und Zahnleiste sich entgegenwachsen, daß also, wie auch Wetzel sagt, die Papille gegen das Schmelzorgan vordringt, das sie ihrerseits wie eine Kappe umwächst, noch die meiste Berechtigung. Dann steht aber auch nichts meiner Auffassung entgegen, daß die Höckerbildung von der Papille ausgeht und daß daher die Pulpa nicht die Form des Zahnes wiederholt, sondern daß Dentin und Schmelz die Pulpa bekleiden und die durch diese vorgeschriebene Form annehmen. Dann wäre aber auch die Annahme nicht ungerechtfertigt, daß ein dauernder funktioneller Reiz, etwa durch Inanspruchnahme einer bestimmten Stelle der Zahnoberfläche beim Kauakt, durch Einwirkung auf die Odontoblasten und Weiterleitung des Reizes zu den Keimzellen, in der nächsten Generation eine Abänderung der Zahnform hervorrufen könnte. Diese Auffassung über die Vererbung ursprünglich somatogener Eigenschaften ist übrigens durchaus nicht neu. Ich habe schon in meiner letzten Arbeit zu dieser Frage an die schönen Untersuchungen Fischers über die Vererbung erworbener Eigenschaften erinnert, die an Lepidopteren und Coleopteren angestellt worden sind und die in vielen Beziehungen weitgehende Ähnlichkeit mit den hier behandelten Problemen besitzen. Es handelt sich dabei um die Frage, in welcher Weise durch funktionelle Anpassung Umformungen des Chitinskelettes zustande kommen können. Auch der Schmetterlings- und der Käferflügel werden von vielen Autoren als tote Gebilde erklärt, deren Veränderung nach dem Erhärten vollkommen unmöglich wäre. Weis-

Digitized by Google
Original from UNIVERSITY OF MINNESOTA
Generated on 2019-10-18 16:07 GMT / http://hdl.handle.net/2027/umn.31951002762790j
Public Domain in the United States, Google-digitized / http://www.hathitrust.org/access_use#pd-us-google

mann hat z. B. mit hierauf seine Argumentation gegen das Lamarcksche Prinzip begründet.

Fischer zeigt nun, daß diese Auffassung nicht richtig ist, daß der Falterflügel kein totes Gebilde ist, sondern daß zwischen ihm und dem übrigen Körper noch lange Zeit nach dem örtlichen Erhärten ein Stoffwechsel besteht.

Fischer ist im Verlauf seiner Untersuchungen zu Schlüssen gekommen, die genau — fast mit denselben Worten — mit meiner ganz unabhängig von ihm gewonnenen Auffassung übereinstimmen. Auch er nimmt zwei Wege an, auf denen die Umwandlung des Chitinflügels zustande kommen kann.

Da die betreffende Arbeit vielleicht nicht allen Lesern dieser Zeitschrift zugänglich ist, wiederhole ich die betreffende Stelle hier noch einmal. Fischer sagt folgendes:

„Auf jeden Fall ist es nicht widersinnig, vielmehr auf Grund vorhandener Tatsachen außerordentlich nahe gelegt, anzunehmen, daß die Chitinschale in der ersten Zeit des Individuallebens durch von außen und von innen auf sie einwirkende mechanische und chemische Kräfte eine, wenn auch allerdings zuweilen sehr geringe, aber im Laufe zahlreicher Generationen zufolge der Vererbung sich nach und nach steigernde Umbildung erfahre. Wie sollten auch alle diese Kräfte spurlos an einem solchen Organismus vorübergehen, wirkungslos an ihm abprallen! Das ist an sich schon kaum annehmbar und wird überdies durch zahlreiche Beobachtungen sowohl als insbesondere durch die Temperaturexperimente widerlegt.

Indessen läge, selbst wenn man von all diesen hohen Wahrscheinlichkeiten, daß das Chitin nach dem Erstarren sich doch noch verändern lasse, absehen wollte, meines Erachtens noch eine weitere Erklärungsmöglichkeit vor. Wir brauchen uns nicht einmal vorzustellen, daß z. B. ein äußerer oder innerer Reiz eine Verdickung oder dergleichen erzeuge, sondern könnten uns denken, daß dieser Reiz, ohne zunächst die Peripherie des Körpers zu verändern, durch die Vererbungsbahnen ‹ähnlich wie durch die sensiblen Nervenbahnen zum Zentralnervensystem› direkt auf die Keime übertragen würde, dort deponiert bliebe und in der nächsten Generation ‹zentrifugal› nach der Körperoberfläche ‹des Nachkommen› ausstrahle, hier die chitinabsondernden Zellen während des Puppenstadiums und noch kurze Zeit nach dem Ausschlüpfen reize und damit erst eine Verdickung erzeuge. Also nicht eine Veränderung, nicht eine bedeutendere Dicke oder Härte des Chitins würde durch den primären Reiz erzeugt oder brauchte erzeugt zu werden, sondern es überträgt, es vererbt sich nach dieser Vorstellung zunächst nur der Reiz vom Soma auf die Keime; der morphologische Effekt kommt erst in der nächsten Generation zum Austrage, würde sich aber von Generation zu Generation steigern können."

Diese Sätze können vollständig auch auf die Zähne übertragen werden, und aus ganz ähnlichen Gründen ist auch der weitere Einwand Aichels, daß in der Ontogenese die Wirkung der Funktion lediglich eine Verkleinerung der Pulpa herbeiführt, ebenso hinfällig.

Digitized by Google
Original from UNIVERSITY OF MINNESOTA
Generated on 2019-10-18 16:07 GMT / http://hdl.handle.net/2027/umn.31951002762790j
Public Domain in the United States, Google-digitized / http://www.hathitrust.org/access_use#pd-us-google

Dieser Einwand Aichels bezieht sich auf meinen Hinweis, daß jeder abnorme Reiz, der die Pulpa trifft, die Bildung von sogenanntem Schutz- oder Ersatzdentin hervorruft, so daß hierdurch in der Tat zunächst eine Verkleinerung der Zähne eintritt. Die Bildung von Ersatzdentin ist ja die einzige Möglichkeit, in welcher sich der funktionelle Reiz, der in anderen Geweben zur Vergrößerung des betreffenden Organes führt, beim Zahne äußern kann. Aber nicht diese durch die Eigenart der Zahngewebe bestimmte individuelle Form der funktionellen Wirkung wird erblich fixiert, sondern lediglich die erhöhte vitale Energie der Odontoblasten und der benachbarten Pulpazellen, die sich in der nächsten Generation in einer quantitativ und qualitativ vermehrten Leistungsfähigkeit der Reizstelle der Pulpa äußern wird und hierdurch, wenn derselbe Reiz Generationen hindurch trifft, eine Veränderung auch der äußeren Form herbeiführen kann.

Auch den Einwand Aichels, daß die Pulpa in diesem Falle einen Reiz aufnehmen würde, der erst in der nachfolgenden Generation eine Organabänderung bewirkte, wie sie für die vorhergehende Generation zweckmäßig gewesen wäre, hat bereits Fischer zurückgewiesen. Er sagt hierzu: „Daß die Neubildung und somit ihr Vorteil immer erst in der nächstfolgenden Generation sich einstellt, ist bei der geringen Differenz desselben für die Existenz des Tieres ohne ausschlaggebende Bedeutung; es verhält sich damit analog, wie etwa beim Menschen mit dem Nutzen der Erfahrung, der zuweilen erst bei einer späteren ähnlichen Situation zum Austrage kommen kann."

Eine Beeinflussung der äußeren Zahnform durch die Funktion liegt also sehr wohl im Bereiche der Möglichkeit. Damit dieselbe aber phylogenetisch zur Wirkung gelangt, muß noch etwas hinzukommen, das ich hier stillschweigend vorausgesetzt habe, eine Vererbung der neuerworbenen Abänderung. Damit kommen wir zu einem Problem, das heute mehr denn je diskutiert wird. Es kann nicht meine Aufgabe sein, dasselbe hier ausführlich zu behandeln, zumal eine umfangreiche und ausgedehnte Literatur vorhanden ist. Es soll hier nur ganz kurz auf die prinzipielle Seite der Frage, soweit sie für unser Thema von Wichtigkeit ist, hingewiesen werden. Es ist klar, daß wenn eine Vererbung erworbener Eigenschaften nicht stattfindet, die funktionelle Anpassung in der phylogenetischen Entwicklung der Lebewelt keine Rolle spielen kann. Und in der Tat stehen heute eine große Anzahl angesehener Forscher auf diesem Standpunkt. Diese Auffassung beruht zum größten Teil auf den Ergebnissen der experimentalen Untersuchungen der Vererbungsforscher, aus denen hervorzugehen scheint, daß die Wirkungen der Umwelt niemals vererbt werden. Es sind rein phänotypische Erscheinungen, die nur das Äußere des Organismus betreffen und nichts mit seiner Erbbeschaffenheit, der genotypischen Grundlage, zu tun haben, so wenig wie der Mantel mit der Erbbeschaffenheit des Trägers.

So wichtig und interessant die Resultate dieser modernen Untersuchungen auch sind, daß durch sie eine Lösung des Problems der Vererbung erworbener Eigenschaften im negativen Sinne herbeigeführt ist, kann ich nicht anerkennen.

Digitized by Google
Original from UNIVERSITY OF MINNESOTA
Generated on 2019-10-18 16:07 GMT / http://hdl.handle.net/2027/umn.31951002762790j
Public Domain in the United States, Google-digitized / http://www.hathitrust.org/access_use#pd-us-google

Allerdings muß zugegeben werden, daß die experimentellen Versuche, die umgekehrt eine Vererbung erworbener Eigenschaften beweisen sollten, ebenfalls nicht einwandfrei sind. Hier liegt es aber vielleicht weniger an dem Ausfall der Versuche selbst, als an den Einwänden, die gegen dieselben gemacht sind und deren Möglichkeit wenigstens zugegeben werden muß. Meines Erachtens unterschätzen die Leugner der Vererbung erworbener Eigenschaften zweierlei: erstens die unbegrenzte Zeitdauer, die der schaffenden Natur zur Verfügung steht, zweitens die unbegrenzte Reaktionsfähigkeit der lebenden Substanz. Es ist durchaus nicht gesagt, daß jeder Reiz, selbst wenn er von erheblicher Intensität und längerer Dauer ist, unbedingt bis zu den Keimzellen vordringen und vererbt werden muß. Es ist durchaus vorstellbar, daß die Zellen auch in dieser Beziehung eine Art Wahlvermögen besitzen. Es ist gar nicht notwendig, hierbei an irgendwelche mystischen Kräfte zu denken, man braucht nur anzunehmen, daß die Leitung, die zwischen Soma und Keimzellen angenommen werden muß, sei sie chemischer oder dynamischer Natur nur unter gewissen Bedingungen, die wir nicht kennen, eingeschaltet wird.

Es sind das übrigens keine ganz hypothetischen Annahmen, sondern es liegen Tatsachen vor, die einen derartigen Zusammenhang, wenn auch in umgekehrter Richtung, beweisen. Ich meine die Fälle, in denen Zähne zu sekundären Geschlechtsmerkmalen geworden sind, wie z. B. die Stoßzähne des Elefanten, die Hauer des Ebers und andere mehr. Hier ist das die anderen Zähne weit überragende Größenwachstum wahrscheinlich von der inneren Sekretion der Geschlechtsdrüsen abhängig, von denen aus also eine Leitung zu den Zähnen angenommen werden muß. Es ist daher auch eine arge Überschätzung unsres Wissens und eine noch größere Unterschätzung der vorliegenden Tatsachen, wenn Siemens in seiner Einführung in die Allgemeine Konstitutions- und Vererbungspathologie die Sache so hinstellt, als wenn die Annahme einer Vererbung erworbener Eigenschaften ein für alle Male erledigt sei und nur „allein noch auf gefühlsmäßigen Gründen beruhen könne, da ihr jede andre Grundlage fehle". Das Problem der Vererbung erworbener Eigenschaften wird experimentell überhaupt niemals gelöst werden können, weil weder die negativen noch die positiven Resultate eine eindeutige Bewertung zulassen. Von dieser Seite haben wir keine Lösung des Problems zu erwarten.

Auch die menschliche Pathologie kann wohl aus den Erfahrungen der Vererbungsforschung großen Nutzen ziehen, aber umgekehrt ist sie für letztere nur in beschränktem Umfange verwertbar. So bleiben im Grunde genommen nur die Tatsachen der vergleichenden Anatomie. Gewiß sind auch sie einzeln genommen nicht beweisend, aber im großen Zusammenhang betrachtet beweisen sie doch mehr, als sämtliche experimentellen Untersuchungen, denn sie unterliegen nicht den beschränkenden Momenten, die jedes Experiment auf diesem Gebiet zweifelhaft und unsicher erscheinen lassen. Es sind also nicht gefühlsmäßige Gründe, die eine ebenso große Anzahl von Forschern trotz aller Resultate der experimentellen Vererbungsforschung abhalten, daran zu

Digitized by Google
Original from UNIVERSITY OF MINNESOTA
Generated on 2019-10-18 16:07 GMT / http://hdl.handle.net/2027/umn.31951002762790j
Public Domain in the United States, Google-digitized / http://www.hathitrust.org/access_use#pd-us-google

glauben, daß die unendlichen Fälle zweckmäßiger Gestaltung und zweckmäßiger Einrichtungen der Organismenwelt lediglich ein Spiel des blinden Zufalles sein soll. Im Gegenteil, die Gründe, die für die Bedeutung der funktionellen Anpassung und für die Vererbung der auf funktionellem Wege erworbenen Abänderungen für die Phylogenie sprechen, sind so überzeugend, daß selbst Weismann eines außerordentlich komplizierten und künstlichen Gedankensystems bedurfte, um die vorliegenden Tatsachen selektionistisch erklären zu können. Eine Ablehnung der Vererbung erworbener Eigenschaften bedeutet meines Erachtens einen Verzicht auf die Annahme einer natürlichen Entwicklung.

Damit kehre ich zu dem Ausgangspunkt meiner Betrachtungen zurück. Ich habe den Komplex von Fragen, der mit diesem Problem verbunden war, so ausführlich behandelt, weil nur mit ihrer Beantwortung eine Entscheidung möglich ist. Wir stellen als das Ergebnis dieser Erörterungen fest, daß die Differenzierungstheorie auch heute noch volle Gültigkeit besitzt, d. h. daß eine Umformung der Zähne durch funktionelle Anpassung durchaus im Bereiche der Möglichkeit liegt und daß der dreihöckerige Zahn der Grundtypus sämtlicher komplizierter Säugetierzahnformen ist.

Mit der Trituberkulärtheorie ist aber Selektion als ausschließlich gestaltendes Prinzip unvereinbar. Es ist nicht vorstellbar, wie aus zufälligen Variationen eine so geradlinige, über die ganze Säugetierklasse sich erstreckende Entwicklung zustande kommen konnte. Es ist auch wenig wahrscheinlich, daß andererseits nur diejenigen Variationen sich als brauchbar erwiesen haben sollten, die auf den trituberkären Typus zurückzuführen sind. Man müßte im Gegenteil eine Fülle der verschiedensten Zahnformen erwarten, denn je mehr Variationen, um so mehr Möglichkeiten einer divergenten Entwicklung waren vorhanden.

Diese Schlußfolgerungen erhalten noch erhöhte Bedeutung durch eine Reihe anderer Tatsachen.

Es ist bekannt, daß die rudimentären Organe der Erklärung durch Selektion ebenfalls die größten Schwierigkeiten machen, während ihre Entstehung durch funktionelle Anpassung infolge Nichtgebrauchs sehr leicht verständlich ist. Im Gebiß kommen nun Rückbildungserscheinungen sehr häufig vor.

Sie treten in verschiedenem Grade auf:

1. funktionierende Zähne werden kleiner unter Vereinfachung der Form,
2. der betreffende Zahn erscheint nicht mehr, wird aber noch embryonal angelegt,
3. er ist vollständig geschwunden, auch embryonal ist er nicht mehr feststellbar.

Andererseits können von der Rückbildung einzelne Zähne betroffen werden, bestimmte Abschnitte oder das vollständige Gebiß.

Wir finden im Gebiß der Säugetiere zahlreiche Beispiele für jeden Modus. Einige von ihnen sind vorher bereits erwähnt worden.

Aichel sind natürlich die Schwierigkeiten, die der Deutung der rudimentären Organe entgegenstehen, nicht unbekannt geblieben. Er erklärte

Digitized by Google
Original from UNIVERSITY OF MINNESOTA
Generated on 2019-10-18 16:07 GMT / http://hdl.handle.net/2027/umn.31951002762790j
Public Domain in the United States, Google-digitized / http://www.hathitrust.org/access_use#pd-us-google

die Rückbildung der Zähne in der Weise, daß außer brauchbaren auch mechanisch nicht verwertbare Kiefer entstanden sein sollen und daß die Tiere dann hiernach ihre Nahrung gewählt haben. Die Hypothese mutet höchst seltsam an und führt zu den merkwürdigsten Konsequenzen. Ich nehme z. B. die Bartenwale an. Aichel wird ebenfalls der Ansicht sein, daß hier die vollkommenste Anpassung an das Wasserleben vorliegt, die bei Säugetieren denkbar ist. Wie ist hier nun die Entwicklung vor sich gegangen? Sind zuerst bei irgendeinem Landsäugetier zahnlose Formen aufgetreten, von denen etwa die einen Insekten zur Nahrung wählten und die heutigen Myrmecophagidae darstellen, während die anderen aus demselben Grunde ins Wasser gingen und zu Bartenwalen wurden? Ist daher der Verlust der Zähne hier die alleinige Ursache gewesen für alle die zahlreichen Umformungen, die bei diesen Tieren infolge der Anpassung an die besondere Lebensweise vor sich gegangen sind. Oder sind irgendwelche Landsäugetiere zuerst ins Wasser gegangen, haben sich den neuen Bedingungen angepaßt und sind dann zufällig die Zähne verloren gegangen in wundervoller Harmonie mit der Lebensweise im Wasser?

Ich habe in meinen früheren Arbeiten noch andere Beispiele angeführt, auf die ich auch hier noch einmal näher eingehen muß, weil auch Aichel in seiner letzten Arbeit auf meine damaligen Ausführungen zurückgekommen ist.

So habe ich an Proteles erinnert, der ganz rudimentäre Molaren besitzt und sich von Termiten ernährt. Aichel ist der Ansicht, daß die rudimentären Zähne durch Variation entstanden sind und hierdurch die eigenartige Nahrung dieses Karnivoren bedingt gewesen ist.

Zur „Klärung der Verhältnisse" zieht er ein anderes Organ herbei: „Bei Affen, die im Walde leben und besonders lange Arme besitzen, kann man zwei Auffassungen über die Entstehung der langen Arme und des Waldlebens haben: erstens die langen Arme seien das Ergebnis funktioneller Anpassung an das Waldleben; zweitens die langen Arme seien durch Mutation entstanden und hätten den Tieren ermöglicht, im Walde rascher vorwärts zu kommen und dort am Orte geringerer Konkurrenz leichter die nötige Nahrung zu gewinnen.

Es ist mir nun nicht ganz klar geworden, wie durch diese Alternative die Verhältnisse geklärt werden sollen, denn selbstverständlich ist dieselbe möglich. Ich habe dieselbe Alternative soeben für die Wale aufgestellt, es kommt lediglich darauf an, welche Annahme die wahrscheinlichere ist.

Zunächst aber einige Worte über den Ausdruck „Mutation". Es geht aus den Schriften Aichels nicht einwandfrei hervor, was er darunter versteht, wie er uns überhaupt über die Art seiner Variationen im Dunkel läßt. Ich nehme an, er meint damit die großen sprungweisen Änderungen im Sinne von de Vries. Es wird aber heute wohl allgemein angenommen, daß derartige Mutationen in der Natur sehr selten vorkommen und keine erhebliche Rolle in der Entwicklung gespielt haben. Auch wäre es dann doch sehr auffallend, daß lediglich solche Mutationen auftreten, die gerade im Ernährungsdienst außerordentlich brauchbar sind und auch sonst mit der Or-

Digitized by Google
Original from UNIVERSITY OF MINNESOTA
Generated on 2019-10-18 16:07 GMT / http://hdl.handle.net/2027/umn.31951002762790j
Public Domain in the United States, Google-digitized / http://www.hathitrust.org/access_use#pd-us-google

ganisation der betreffenden Tiere vollkommen übereinstimmen. In dieser Beziehung ist ja auch Aichel durchaus konsequent, indem er meint, daß auch nicht brauchbare, mechanisch nicht verwertbare Zähne und Kiefer entstanden sein sollen. Nun bin ich persönlich wenigstens davon überzeugt, daß Nichtbrauchbares überhaupt nicht entstehen kann, weil es dem Grundsatz von der Zweckmäßigkeit allen Lebens widerspricht. Aber gesetzt den Fall, es wäre so! Dann muß ich wieder auf jene Frage zurückkommen, die ich schon einmal gestellt habe, nicht etwa, um Aichel auf einen vielleicht falsch verstandenen Ausdruck festzunageln, sondern in logischer Konsequenz seiner Auffassung. Wo sind jene Klassen von Tieren mit nicht brauchbaren Gebissen geblieben? Denn es ist doch klar, daß, wenn der Zufall herrscht, die Wahrscheinlichkeit, daß unbrauchbare Gebisse entstehen, ebenso groß ist, als daß brauchbare Variationen auftreten. Dabei sehe ich ganz ab von der vorher erörterten Tatsache, daß die Säugetierzähne einen gemeinsamen Bauplan besitzen und daher ihre Entstehung durch Variation noch unwahrscheinlicher wird.

Bezeichnet aber Aichel mit dem Worte „Mutation" jene kleinen, überall vorkommenden Variationen, auf welchen die Darwinsche Selektionstheorie beruht, so kann ich nur auf die früher erwähnten Tatsachen hinweisen, die ihre Unbrauchbarkeit für das Gebiß dartun.

Was nun das Beispiel der Affen anbetrifft, so ist der Vergleich in keiner Weise zutreffend. Es handelt sich nicht allein um Proteles, sondern um zahlreiche andere ähnliche Erscheinungen im Gebiß der Säugetiere. Wird daher auch die Frage Aichels nach dieser Richtung hin erweitert und auf die vordere Extremität der Säugetiere überhaupt ausgedehnt, so würde die Entscheidung, welche Auffassung vorzuziehen sei, wahrscheinlich anders ausfallen müssen. Ich nehme als Beispiel wieder die Wale. Aichel wird doch nicht im Ernst behaupten wollen, daß die Annahme irgendwelche Wahrscheinlichkeit hätte, die Flossen wären als Mutation aufgetreten und hätten den Tieren ermöglicht, im Wasser rascher vorwärts zu kommen und dort am Orte geringerer Konkurrenz die nötige Nahrung zu gewinnen?

Es ist das dieselbe Frage, die ich bezüglich das Gebisses der Wale schon vorher gestellt hatte, weil gerade die im Wasser lebenden Säugetiere ganz besonders geeignet sind, als Zeugnis für die Bedeutung der funktionellen Anpassung herangezogen zu werden. Die Wale, die am vollständigsten zum Wasserleben übergegangen sind, zeigen auch die hochgradigste Übereinstimmung mit demselben im Gebiß, das entweder vollständig verlorengegangen ist oder aus sehr zahlreichen konischen Zähnen besteht; bei den Pinnipediern hat eine weniger vollständige, aber sehr bemerkbare Umformung des Karnivorengebisses zu einem Greiforgan stattgefunden, während die sonstigen Veränderungen im Körperbau infolge der aquatilen Lebensart nicht so weitgehend sind, wie bei den Cetacea; Lutra dagegen besitzt noch ein vollständiges Karnivorengebiß. Es scheint daher doch keine Frage zu sein, daß die Fischotter im Begriff ist, sich dem Leben im Wasser ebensosehr anzupassen, wie es bei den Pinnipediern in hohem Grade, bei den

Digitized by Google
Original from UNIVERSITY OF MINNESOTA
Generated on 2019-10-18 16:07 GMT / http://hdl.handle.net/2027/umn.31951002762790j
Public Domain in the United States, Google-digitized / http://www.hathitrust.org/access_use#pd-us-google

Cetacea vollständig der Fall ist. Die Umformung des Gebisses kann hier nicht zuerst aufgetreten sein, sie hat sich vielmehr als ein Glied der übrigen zahlreichen Anpassungserscheinungen mit diesen im Laufe der stammesgeschichtlichen Entwicklung allmählich herausgebildet.

Aichel bestreitet diese Auffassung, indem er erneut behauptet, daß das Gebiß der Fischotter ja beweise, daß auch ein vollständig ausgebildetes Raubtiergebiß zum Ergreifen von Fischen geeignet ist, so daß also die Reduktion des Pinnipediergebisses hiermit nicht im Zusammenhang stehen könne. Ich kann hierauf von meinem Standpunkt aus nur erwidern, daß es gar nicht darauf ankommt, daß das Gebiß der Otter, die übrigens außer Fischen auch Frösche, Wasserratten, kleine und sogar große Vögel frißt, für Fischnahrung auch geeignet ist — auch andere Karnivoren fressen ja gerne Fische —, sondern mehr darauf, daß zu diesem Zwecke einfacher gestaltete Zahnformen dienlicher sind, wie sie die Pinnipedier, die sich nur von Fischen und weichschaligen Muscheln nähren, besitzen. Im Gebiß der Pinnipedier finden sich auch nicht Reduktion und progressive Vorgänge gemeinsam vor, wie Aichel behauptet, sondern das Zahnsystem von Leptonyx mit seiner sekundären Trikonodontie fügt sich vollkommen zwanglos in die Entwicklungsrichtung des Pinnipediergebisses ein. Auch bei Leptonyx beruht die Trikonodontie nur auf Rückbildung, ganz ebenso wie die dreihöckerigen Molaren des rezenten Menschen weder eine ursprüngliche Trituberkulie, wie sogar Cope annahm, noch eine progressive Entwicklungsform darstellen. Immerhin kann man aber vielleicht alle diese Erscheinungen im Gebiß der bezahnten Meeressäugetiere im progressiven Sinne deuten, insofern als die Rückbildung ja zunächst nicht auf den völligen Schwund der Zähne hinzielt, sondern lediglich ein Greiforgan schafft, wie es ja auch sonst oft schwer ist, regressive und progressive Entwicklungsvorgänge auseinander zu halten. Jedenfalls aber kann es keinem Zweifel unterliegen, daß sich in dem Gebiß der Pinnipedier ganz einheitliche Vorgänge abspielen und nicht progressive und regressive Erscheinungen gemeinsam vorkommen.

Zu diesen gehört auch, daß das Milchgebiß ebenfalls in Rückbildung begriffen ist. Das beweist lediglich, wie schon M. Weber ausführt, die verhältnismäßige Jugendlichkeit der Reduktion und die Bedeutung einer Umformung auch für die erste Dentition.

Wenn daher Aichel behauptet, die Pinnipedier seien völlig ungeeignet, die Annahme zu beweisen, der Nahrungswechsel ändere die Zahnform ab, sie wählten Fischnahrung, weil sie sich im Wasser reichlich vorfindet, auch im Besitze eines voll ausgebildeten Raubtiergebisses würden sie Fischen nachjagen, so findet diese Behauptung in den vorliegenden Tatsachen keine Stütze.

Dasselbe gilt für seine ähnliche Auffassung über das Gebiß der Cetaceen, die übrigens nur durch allgemeine Betrachtungen begründet wird. Ganz verfehlt erscheint mir die Annahme, daß, wenn bei Bartenwalen noch embryonal ein heterodontes Gebiß zur Anlage gelangt, das nie benutzt wird, hier eine progressive Anlage vorliegen kann, die durch die Entwicklung der Barten unterdrückt ist.

Digitized by Google
Original from UNIVERSITY OF MINNESOTA
Generated on 2019-10-18 16:07 GMT / http://hdl.handle.net/2027/umn.31951002762790j
Public Domain in the United States, Google-digitized / http://www.hathitrust.org/access_use#pd-us-google

Ich möchte Aichel daran erinnern, daß ich schon vor langen Jahren auch bei Phocaena im hinteren Teile der Zahnreihe noch mehrhöckerige Zähne vom Molarentypus festgestellt habe.

Die von Aichel gestellte Frage: Ist die Nahrung der Wale überhaupt den verschiedenen Gebißformen entsprechend verschieden? ist nur mit einem entschiedenen Ja zu beantworten. Denn wir sehen, wie auch Abel in seiner Paläobiologie ausführt, mit dem Übergang von der Fischkost bis zu der aus Cephalopoden, kleinen Krebsen und Weichtieren bestehenden Nahrung der Bartenwale, die Zähne rudimentär werden und bis auf die embryonal noch vorhandenen Anlagen gänzlich verloren gehen.

Man muß schon nicht sehen wollen, um nicht hier, wie überall, zum mindesten eine vollkommene Übereinstimmung der Gebißformen mit der Art der Ernährung festzustellen.

Daß die Zähne infolge verringerten Gebrauchs an Größe abnehmen, lehrt das Gebiß des Menschen. Wohl fallen selbst die Zähne des Heidelberger Kiefers in die Variationsbreite des rezenten Menschen, durchschnittlich aber sind die Zähne der heutigen Menschen ohne Frage kleiner, als die der diluvialen Vorfahren, wenn der Unterschied auch nur gering ist. Diese Größenabnahme kann keine andere Ursache gehabt haben, als die weichere Kost, die der Mensch seit Entdeckung des Feuers zu sich genommen hat und die einen geringeren Reiz auf Kiefer und Zähne ausübte, um so ihre Reduktion zu bewirken. Panmixie im Sinne Weismanns, die eintritt, wenn ein Teil nicht mehr gebraucht wird, kommt nicht in Betracht, denn das Gebiß hat seinen Selektionswert keineswegs verloren. Auch Degeneration scheidet aus, denn Entartung äußert sich nicht in Verkleinerung, sondern in Verschlechterung der betreffenden Organe, die beim Gebiß des modernen Menschen als progressive Zahnkaries in Erscheinung tritt. So bleibt nur die Wirkung der Funktion als Ursache übrig, und es zeigt auch diese Tatsache nur wieder, welche ungeheuren Zeiträume dazu gehören, damit dieselbe in Erscheinung tritt, und wie aussichtslos es ist, das Problem experimentell innerhalb höchstens einiger Jahre lösen zu wollen.

Außer durch Nichtgebrauch kann eine Rückbildung auch dadurch entstehen, daß einzelne Glieder der Zahnreihe besonders an Größe zunehmen und somit ihren Nachbarn Bildungsmaterial entziehen. Offenbar steht der Zahnleiste, wie es auch bei anderen Organen der Fall ist, nur eine bestimmte Menge Material zur Verfügung, mit welchem sie ausreichen muß. Verbraucht sie für einen Zahn mehr, als normalerweise die Regel ist, so kann dies nur auf Kosten der benachbarten Zahnanlagen geschehen, die infolgedessen in demselben Verhältnis kleiner werden müssen. So stehen neben großen Eckzähnen die kleinen vorderen Prämolaren, und erreicht ein Zahn eine besondere Größe, wie z. B. die Stoßzähne der Elefanten, so können die Nachbarn vollständig rudimentär werden und ganz ausfallen. Auch die Lücke zwischen Nagezähnen und Molaren der Rodentier ist wohl durch diese „Ökonomie der Ernährung" zu erklären.

Digitized by Google Original from UNIVERSITY OF MINNESOTA
Generated on 2019-10-18 16:07 GMT / http://hdl.handle.net/2027/umn.31951002762790j
Public Domain in the United States, Google-digitized / http://www.hathitrust.org/access_use#pd-us-google

Ob hiermit aber die Ursachen für die Rückbildungserscheinungen erschöpft sind, ist zweifelhaft. Die volle Zahl von 44 Zähnen wird heute nur noch von sehr wenigen Formen erreicht. Seit dem Eozän ist allgemein eine Verminderung der Zahnzahl eingetreten. Es scheint, als ob dieselbe mit einer Verkürzung der Kiefer zusammenhängt und als ob diese Tendenz auch heute noch anhält und eine Reduktion weiterer Zähne herbeizuführen scheint. Auch hierfür finden wir im Gebiß des Menschen ein Beispiel. Der zweite Schneidezahn steht offenbar auf dem Aussterbeetat. Er kommt in allen Graden der Rückbildung vor, sehr oft fehlt er ganz. Irgendwelche äußere Ursachen sind nicht erkennbar. Die Ökonomie der Ernährung kommt nicht in Frage, da die nebenstehenden Zähne keineswegs an Größe überragend sind. Nichtgebrauch ebenfalls nicht, denn es ist nicht ersichtlich, wie dieser mitten in der Reihe stehende Zahn weniger in Anspruch genommen werden sollte, als seine Nachbarn. Bei Platyrrhinen finden wir noch drei Prämolaren, bei Anthropoiden und beim Menschen nur noch zwei, und es wird behauptet, daß bei letzterem der zweite Prämolar des Oberkiefers ebenfalls Zeichen der Reduktion an sich trägt. Während der erste gewöhnlich noch zwei Wurzeln besitzt, hat der zweite häufig nur noch eine. Es liegt daher nahe anzunehmen, daß hier eine Entwicklungsrichtung verfolgt wird, deren Verlauf von äußeren Ursachen unabhängig ist. Damit kommen wir zu jener großen Unbekannten, die auch sonst noch in der Entwicklungsgeschichte eine große Rolle spielt und auf die wir gleich noch einmal stoßen werden.

Die verschiedenartige Spezialisierung der beiden Dentitionen ist ebenfalls ein Problem, das nur unter ganz unwahrscheinlichen Voraussetzungen selektionistisch zu lösen ist. Es ist nicht allein der Halbaffe Chiromys, der hier in Frage kommt, wenn er auch einen besonders krassen Fall darstellt und merkwürdig genug ist. Nicht allein müßte hier eine ganz auffallende Variation des Gebisses aufgetreten sein, die in genauer Übereinstimmung steht mit der ebenso eigenartigen Nahrungsweise des Tieres, es wird der Fall noch komplizierter dadurch, daß gleichzeitig eine Abänderung der Hand hinzukommt, die ebenfalls im Zusammenhang mit der Ernährung steht. Es ist doch sehr schwer, sich vorzustellen, daß diese zweckmäßigen Einrichtungen aus einer Kombination zufälliger Variationen hervorgegangen sein sollen.

Es gibt noch einen ähnlichen Fall, in welchem die Verhältnisse viel einfacher und klarer liegen. Bekanntlich besitzt der zweite Milchmolar des Menschen. ebenso wie übrigens auch bei anderen Tieren, die Form des ersten bleibenden Molaren, während sein Ersatzzahn eine viel einfachere Gestalt besitzt. Der Grund ist offenbar der: weil der zweite Milchmolar m Milchgebiß in mechanischer Beziehung dieselbe Stelle einnimmt, wie der erste Molar im bleibenden, d. h. weil beide an der Stelle der größten Kraftwirkung stehen, haben sie auch beide dieselbe Form, mit dem einzigen Unterschiede, daß der erstere den kindlichen Verhältnissen entsprechend kleiner ist als der bleibende Molar. Die Beziehung der Funktion zur Form ist hier absolut klar. Andererseits erscheint es doch mehr als unwahrscheinlich, daß zufällig der zweite Prämolar im Milchgebiß und Dauergebiß in verschiedener

Digitized by Google
Original from UNIVERSITY OF MINNESOTA
Generated on 2019-10-18 16:07 GMT / http://hdl.handle.net/2027/umn.31951002762790j
Public Domain in the United States, Google-digitized / http://www.hathitrust.org/access_use#pd-us-google

Richtung variieren sollten, daß andererseits aber zufällig der zweite Milchmolar dieselbe Form erhält wie der erste bleibende Molar und daß zufälligerweise diese beiden Zähne unter denselben mechanischen Bedingungen im Kiefer stehen.

Ebenso eindeutig ist das Gebiß der Chiropteren. Hier hat das Milchgebiß eine ganz andere Funktion erhalten. Wie schon vorher erwähnt, stellen die Milchzähne nach hinten gebogene scharfe Höcker dar, mit denen sich die jungen Tiere auch im Fluge an der Zitze der Mutter festhalten. Kann man auch hier annehmen, daß diese Zahnform aus einer zufälligen Variation hervorgegangen ist und erst nachher in dieser eigenartigen Weise benutzt wurde?

Es sind aber nicht allein diese prägnanten Fälle, bei denen die Beziehungen zur Funktion ganz offenbar sind, sondern das Gebiß nicht allein der Säugetiere, sondern wahrscheinlich der gesamten Wirbeltiere stellt einen einzigen Beweis dar. Die wenigen Ausnahmen besagen gar nichts. Ich bin überzeugt, daß es nur scheinbare sind. Dagegen kann die Selektion eine ausschlaggebende Rolle bei der Entstehung der komplizierten Zahnformen nicht gespielt haben. Daß allerdings auch das Prinzip der funktionellen Anpassung auf das Gebiß nicht ohne Schwierigkeiten anwendbar ist, ist zuzugeben, ich glaube aber gezeigt zu haben, daß es nicht unmöglich ist.

Daher ist auch die Behauptung Aichels: „Nicht die Nahrung beeinflußt die Zahnform, sondern die Zahnform beeinflußt die Wahl der Nahrung", nicht aufrecht zu erhalten.

Nun meint Aichel, daß ich mir die Sachlage unnötig erschwerte, indem ich mich immer wieder an dem Ausdruck „Wahl der Nahrung" stoße. „Bei Annahme einer Abänderung der Zahnform in Anpassung an die Nahrung ist Voraussetzung, daß das Tier zuerst die Nahrung wechselte ‹neue Nahrung wählte› und infolgedessen die Zahnform änderte, während nach meiner Auffassung das Tier zunächst die Nahrung wechselt. Um die Wahl der Nahrung kommt man also nicht herum."

So liegen die Dinge nun doch nicht! Nach meiner Auffassung „wählt" das Tier die neue Nahrung nicht, sondern es wird gezwungen sie zu nehmen, falls es nicht untergehen will. Wir brauchen nur an die Hungerkatastrophe in Rußland zu denken, um uns ein richtiges Bild von den Verhältnissen zu machen. Ähnliche katastrophale Dürren und ähnliche Ereignisse werden sich in früheren Zeiten viel häufiger und wahrscheinlich viel furchtbarer abgespielt haben. Für die davon betroffene Tierwelt gab es dann drei Möglichkeiten. Entweder sie ging unter, oder sie floh, oder paßte sich den neuen Verhältnissen an. Dann mußte sie sich aber gezwungenermaßen mit den Nahrungsmitteln begnügen, die ihr noch zur Verfügung standen und die sie früher vielleicht verschmäht hatte. Dieselbe erforderte eine ganz andere Verarbeitung und infolgedessen auch andere Kieferbewegungen. Das ist nicht unvorstellbar, denn eine gewisse Bewegungsfreiheit auch in anderen Richtungen als der normalen durch den Bau des Gelenkes gegebenen, kommt jedem Gelenk zu. Die neue Bewegung wurde auf die Zähne übertragen, die einander beim Kauakt nunmehr in anderer

Digitized by Google Original from UNIVERSITY OF MINNESOTA
Generated on 2019-10-18 16:07 GMT / http://hdl.handle.net/2027/umn.31951002762790j
Public Domain in the United States, Google-digitized / http://www.hathitrust.org/access_use#pd-us-google

Weise berührten, und so konnte im Laufe des Stammesgeschichte eine Umformung der Zahnformen zustande kommen. Von einer „Wahl" kann also keine Rede sein, sondern von einem aus der bitteren Not geborenen Zwang.

Noch etwas anderes ist hierdurch leicht verständlich! Nur diejenigen Tiere waren hierzu fähig, deren Organisation noch nicht zu einseitig entwickelt war, denn sie hatten dann noch die Möglichkeit, die eingeschlagene Entwicklungsbahn zu verlassen und sich den neuen Bedingungen anzupassen. Daß aber Tiere, wie z. B. die Säbelkatze, Machairodus unter solchen Verhältnissen untergehen mußten, ist von vornherein klar. Das Gebiß dieser Form, von der man sich kaum vorstellen kann, wie sie sich überhaupt ernährt hat, wurde vollkommen unbrauchbar, sobald die gewohnte Lebensweise nicht mehr möglich war. Ihr Untergang war gewiß.

Dagegen bedeutet die Wahl der Nahrung nach Aichel etwas ganz anderes. Hier erhält das Tier durch Mutation eine neue brauchbare Zahnform. Es wählt eine neue Nahrung, trotzdem ihm die bisherige in derselben Weise zur Verfügung steht. Von dieser neuen Zahnform gehen dann alle weiteren Veränderungen aus, die mit jedem Nahrungswechsel verknüpft sein müssen. Selbst der Instinkt wird ein anderer, denn sonst würde das Tier nicht zu der neuen Nahrung übergehen. Ist das vorstellbar?

Es soll aber nicht geleugnet werden, daß es Zahnformen gibt, die auch durch funktionelle Anpassung nicht zu erklären sind. Hierher gehören z. B. die Hauer des Hirschebers. Selbst wenn wir annehmen, daß die ihnen zugeschriebene Verwendung richtig ist, bleibt es unverständlich, wie das Wachstum durch die Oberlippe zustande kommen konnte. Denn in der Periode der Entwicklung, in welcher dieselben vorübergehend in der Haut steckten, konnten sie von dem Tiere auch nicht gebraucht werden. Dasselbe gilt aber auch von der Selektion, denn auch diese konnte in diesem Stadium keine Wirkung ausüben! Dieser einzelne Fall besagt natürlich aber nichts gegenüber der Fülle positiven Beweismaterials.

Wir haben gesehen, daß die Zähne sämtlicher Säugetiere mit wenigen Ausnahmen einen gemeinsamen Bauplan besitzen, daß selbst die kompliziertesten Formen auf diesen zurückgeführt werden können. Es ist das eine außerordentlich merkwürdige Tatsache, auf deren Bedeutung zum Schlusse kurz eingegangen werden soll. Wenn in verschiedenen Familien und Ordnungen in ganz verschiedenen Teilen der Welt und unter ganz verschiedenen Bedingungen durch weite Zeiträume voneinander getrennt neue Höcker entstehen, so müßte man eigentlich annehmen, daß die Zähne der Säugetiere eine große Verschiedenheit aufweisen würden. Statt dessen sehen wir aber, wenn wir von der verschiedenen Komplikation absehen, eine absolute Einförmigkeit, indem neue Höcker an ganz bestimmten Stellen auftreten, ganz gleich wo, wie und wann die Entwicklung vor sich ging. Erst durch die äußere Modellierung der prinzipiell gleichen Kauflächе entsteht die Mannigfaltigkeit der Zahnformen. Diese Tatsache ist an sich unvereinbar sowohl mit Selektion als doch auch mit funktioneller Anpassung. Erstere schließt sie aber ganz aus, denn es ist unmöglich, daß aus zufälligen Variationen diese

Digitized by Google
Original from UNIVERSITY OF MINNESOTA
Generated on 2019-10-18 16:07 GMT / http://hdl.handle.net/2027/umn.31951002762790j
Public Domain in the United States, Google-digitized / http://www.hathitrust.org/access_use#pd-us-google

geradlinige Bahn der Entwicklung hervorgehen kann. Durch die Wirkung des Gebrauchs ist dieselbe aber auch nicht vollständig zu erklären, denn man müßte annehmen, daß doch vielleicht auch andere Höckerkombinationen mechanisch brauchbare Formen ergeben hätten. Ich erinnere an die Multituberkulaten, deren Zähne in der Tat nicht auf Trituberkulie zurückzuführen sind, sondern einen besonderen Typus darstellen, die aber trotzdem natürlich ihren Zweck erfüllt haben.

So sind wir denn gezwungen anzunehmen, wie Osborn ausführt, daß bereits in dem ursprünglichen trituberkulären Zahn ein Prinzip enthalten ist, das die weitere Entwicklung bestimmte.

Und er fügt hinzu: „Philosophically predeterminate variation and evolution brings us upon dangerous ground."

Osborn hat das Prinzip Rectigradation genannt. Es entspricht dem in Deutschland üblichen Ausdruck „Orthogenese", aber es liegt hier doch wohl etwas anderes vor. Unter Orthogenese versteht Plate eine durch äußere Faktoren veranlaßte bestimmt gerichtete Stammesentwicklung ohne Mitwirkung der Selektion. Hier aber spielen äußere Faktoren kaum eine ausschlaggebende Rolle. Im Gegenteil, es ist gezeigt worden, daß gerade die äußeren Faktoren, die auf das Gebiß während seiner stammesgeschichtlichen Entwicklung einwirkten, durchaus verschieden gewesen sein müssen. Trotzdem sehen wir, daß bei den Säugetieren im Anfang der Entwicklung eine Zahnform auftritt, deren Bauplan nunmehr festgehalten wird und deren weitere Differenzierung von vornherein unabänderlich in derselben Richtung verläuft. Die äußeren Faktoren tragen lediglich dazu bei, die Form der Funktion entsprechend zu gestalten, die Grundform und das Prinzip, nach welchem die weitere Entwicklung vor sich geht, bleiben hiervon ganz unberührt. Ihrem innersten Wesen nach werden daher auch die Veränderungen der Zahnformen von einem Gesetz beherrscht, das wir nicht kennen.

Generated on 2019-10-18 16:07 GMT / http://hdl.handle.net/2027/umn.31951002762790j
Public Domain in the United States, Google-digitized / http://www.hathitrust.org/access_use#pd-us-google
Digitized by Google
Original from UNIVERSITY OF MINNESOTA

AUS DEM ZAHNÄRZTLICHEN UNIVERSITÄTSINSTITUT GÖTTINGEN

METAPLASIE DER PULPA

EIN ABSCHLIESSENDER BERICHT NACH EINEM IN BADEN-BADEN BEI DER VERSAMMLUNG SÜDWEST-DEUTSCH-SCHWEIZERISCHER ZAHNÄRZTE GEHALTENEN VORTRAG

VON

PROF. DR. EULER, GÖTTINGEN

Auf Grund eines eigenartigen Falles von Zementbildung im Wurzelkanal wurde 1909 zum erstenmal von mir[1] die Vermutung ausgesprochen, daß eine Pulpa unter besonderen Umständen imstande sei, statt Dentin Zement zu produzieren, mit anderen Worten, daß auch die Pulpa einer Metaplasie verfallen könne. Weitere ähnliche Befunde gaben kurz darauf Veranlassung, erneut auf diese Frage zurückzukommen[2]. Nun muß freilich zugegeben werden, daß nicht alle Begleitumstände der behandelten Fälle überzeugend genug wirken, um eine den bisherigen Anschauungen vollkommen zuwiderlaufende These ohne weiteres durchzusetzen, und im Laufe der Jahre sind auch verschiedene Arbeiten erschienen, die die Richtigkeit der These in Abrede stellten. So sagt Shmamine[3]: „Das innere Zement wird nicht durch Metaplasie, sondern auch wie außen durch Bindegewebszellen des Periodontiums gebildet, die Verbindung zwischen dem Zement in der Wurzelkammer und dem äußern Zement, sowie dem Periodontium war sicher zur Zeit des sekundären Zements vorhanden und ist erst nachträglich bei der Resorption der Wurzelspitze unterbrochen worden."

Fischer[4] äußerte sich folgendermaßen: „Die Pulpa ist ein spezifisches Bindegewebe, das auf metaplastischem Wege niemals eine andere Art von Gewebe zu bilden vermag als dentinoides Gewebe. Fälle von Knochen- oder Zementmetaplasie in der Pulpakammer sind auf Konto der Wurzelhaut zu setzen."

Zilz[5] meint: „Nach meiner Ansicht ist das junge Zementgewebe in der Pulpakammer — welches wir als das Anfangsstadium der Zementneubildungen betrachten müssen — in dem durch einen vorangegangenen Resorptionsprozeß aufgelösten Dentingewebe auf diese Art entstanden, daß die nutritiv gereizten, d. h. in einen regeren Stoffwechsel versetzten proliferierenden forma-

Digitized by Google

Original from UNIVERSITY OF MINNESOTA

Generated on 2019-10-18 16:11 GMT / http://hdl.handle.net/2027/umn.31951002762790j
Public Domain in the United States, Google-digitized / http://www.hathitrust.org/access_use#pd-us-google

tiven, z. T. durch das erweiterte ‹resorbierte› Foramen apicale, z. T. im Wege von Resorptionsspalten ‹Nebenwurzelkanälen› in das Dentin eingewanderten Bindegewebszellen des Periodontiums hier aufquollen, sich teilten und sich in die späteren Zementoblasten umwandelten."

Der Fall von Bünte und Moral[6] scheidet hier vollkommen aus, da es sich bei diesem um ganz andere Vorgänge handelt, wie in einer späteren Arbeit von mir[7] dargelegt worden ist.

Bemerkenswert dagegen erscheinen die Befunde von O. Müller[8], der mehrere Zähne untersucht hat, bei denen vor langer Zeit eine Pulpaamputation gemacht worden war. Für einen Teil der Fälle nimmt er an, daß das durch Arsenik nekrotisierte Pulpagewebe durch Resorptionszellen aufgelöst wird und an seiner Stelle Periost hineinwuchert und Zement ablagert; für einen andern Teil der Fälle dagegen nimmt er an, daß bei der Arsenikwirkung zwar die Pulpanerven nekrotisiert wurden, die widerstandsfähigeren Bindegewebszellen aber erhalten blieben; „diese können nutritiv gereizt werden und ad hoc Zementgewebe bilden, das dann direkt auf das Dentin zu liegen käme."

Überblickt man die hier wiedergegebenen Literaturauszüge, so ergibt sich bei ihnen als Grundlage, daß bei Zementneubildung nicht die Pulpa an sich, sondern eingewanderte Wurzelhautzellen verantwortlich zu machen seien. Dieser Grundgedanke wird um so verständlicher, wenn man die Fälle näher ansieht, auf Grund deren die einzelnen Autoren sich ihre Meinung gebildet haben. Von Pulpa war dabei entweder nur sehr wenig oder überhaupt nichts vorhanden; von einer Metaplasie konnte daher auch nicht die Rede sein. Die zweite Gruppe der Fälle von O. Müller stellt ja allerdings schon einen Schritt weiter dar, und die Möglichkeit, daß auf diesem Wege Zement im Innern eines Wurzelkanals entsteht, ist nicht von der Hand zu weisen, aber als reine Metaplasie sind doch wohl auch diese Fälle nicht aufzufassen.

Neben diesen z. T. von ganz falschen Prämissen ausgehenden Arbeiten, die sich den Begriffen „Metaplasie der Pulpa" und „Zementbildung durch Pulpagewebe" gegenüber ablehnend verhalten, sind seit meiner ersten Veröffentlichung nun auch zwei Aufsätze erschienen, die sich entschieden für die Möglichkeit der beiden Begriffe einsetzen. Die eine der beiden Arbeiten, von Hesse[6], geht sogar eher noch etwas weiter: „Es wäre sehr leicht denkbar, daß die Odontoblasten, diese hoch differenzierten Zellen, durch veränderte Lebensbedingungen, z. B. durch Beeinflussung ihrer nervösen Organe, ungeformt, sich sozusagen umschalten und da sie ontogenetisch mit dem Periodontium sehr nahe verwandt sind — beide entstammen dem Mesoderm — sich ihrer alten Herkunft erinnern und mit der noch in ihnen wohnenden Kraft kalkhaltiges Gewebe bzw. zementähnliches oder Zementgewebe bilden können." Inwieweit sich für diesen Gedankengang eine Bestätigung finden läßt, darüber wird später noch mehr zu sagen sein.

Die zweite der vorhin erwähnten Arbeiten stammt von Rebel[10]; sie bringt nicht nur einen sehr instruktiven Fall von echter Metaplasie der Pulpa mit reichlicher Zementproduktion, sondern unterscheidet auch streng zwischen

Digitized by Google Original from UNIVERSITY OF MINNESOTA
Generated on 2019-10-18 16:09 GMT / http://hdl.handle.net/2027/umn.31951002762790j
Public Domain in the United States, Google-digitized / http://www.hathitrust.org/access_use#pd-us-google

dieser und einem durch steten Wechsel von Apposition und Resorption charakterisierten Vorgang.

Daß übrigens auch schon in der älteren Literatur vereinzelt die Ansicht auftauchte, es könne gegebenenfalls von der Pulpa statt Dentin ebensogut Zement produziert werden, ist an anderer Stelle[7] unter Hinweis auf die Arbeit von Schlenker[11] bereits ausgeführt worden. Der oft recht mißverstandene Ausdruck „Osteodentin" hat freilich bei den älteren Autoren manche Verwirrung angerichtet, wie das von einem ihrer Zeitgenossen, Black[12] selbst berichtet wird. Er sagte: „Osteodentin ist der wenig passende Name für die Knochenbildung in der Pulpa. Echte Knochenbildung in der Pulpakammer ist sehr selten; dabei schließe ich alle Hartgebilde aus, die keine Knochenkörperchen enthalten." Andere Autoren haben nicht so streng unterschieden; wieder andere Autoren haben alle unregelmäßigen Hartgebilde Osteodentin genannt; die Mehrzahl derselben hat nicht die geringste Ähnlichkeit mit Knochen! Noch eine andere Stelle aus dem Werke von Litch bzw. Black interessiert uns hier, weil sie deutlich genug auf unser Thema hinweist: „Alle Fälle von Knochenbildung in der Pulpakammer, welche ich bisher geschnitten habe, besaßen den allgemeinen Charakter von Zement und fanden sich im Wurzelkanal dem Dentin oder Ersatzdentin angelagert; doch ist dies wohl zu unterscheiden von dem durch das Foramen apicale hereinreichenden Zement, das man zu häufig trifft, um es als etwas besonders Pathologisches bezeichnen zu können. — Soviel scheint mir klar, daß Knochen an den oben genannten Stellen nur gebildet werden kann, wenn die Odontoblastenschicht atrophierte; alle meine Fälle beweisen dies."

Trotz der den zitierten Stellen beigefügten klaren mikroskopischen Zeichnungen könnte man vielleicht als verdächtig bezeichnen, daß Black die Zementbildung nur im Wurzelkanal, also recht nahe der Wurzelhaut gesehen hat, so daß man weniger an eine echte Metaplasie als gewissermaßen an eine Vermengung der beiden Gewebe ⟨Wurzelpulpa — Periodontium⟩ denken möchte. Die gleiche Lokalisierung mußte auch ich noch in einer Arbeit im vorigen Jahr[7] zugeben und die Vermutung daran knüpfen, daß die Wurzelhaut nicht ohne Einfluß auf die veränderte Produktion der Pulpa ist. Nun hatte ich neuerdings Gelegenheit, einen Fall zu untersuchen, bei dem die Zementbildung hoch oben im Kronenpulparaum begann, also weit ab vom Periodontium. Und durch diesen Fall dürfte auch der letzte Zweifel beseitigt werden.

Der neue Fall. Ich lasse zunächst eine kurze Schilderung des neuen Falles folgen: 38jähr. anscheinend sonst gesunder Mann. ^{3}M verursacht seit einigen Tagen periodontitische Schmerzen; zentral eine oberflächliche Kavität; die Sonde stößt sehr rasch auf harten Widerstand und löst keine Schmerzen aus; dagegen Empfindlichkeit bei seitlichem Druck und Klopfen. Da der Antagonist fehlt, wird dem Wunsch des Patienten entsprochen und die Extraktion vorgenommen.

Makroskopischer Befund: An der Krone, abgesehen von der bereits erwähnten Kavität, nichts Besonderes. Die Wurzeln sind miteinander ver-

Digitized by Google
Original from UNIVERSITY OF MINNESOTA
Generated on 2019-10-18 16:09 GMT / http://hdl.handle.net/2027/umn.31951002762790j
Public Domain in the United States, Google-digitized / http://www.hathitrust.org/access_use#pd-us-google

backen, lassen aber die Dreiteilung und normale Länge deutlich erkennen. Von Resorptionserscheinungen oder abnorm starker Zementauflagerung nichts sichtbar. Nach Abspülen mit Wasser im apikalen Drittel der Wurzel eine leichte Hyperämie erkennbar. Sonst ohne Besonderheit.

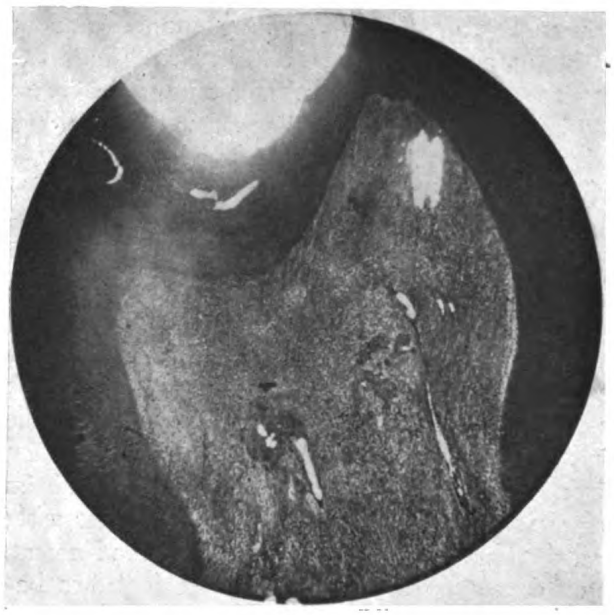

Fig. 1
Der ganze Kronenpulparaum ist mit Zement ausgefüllt

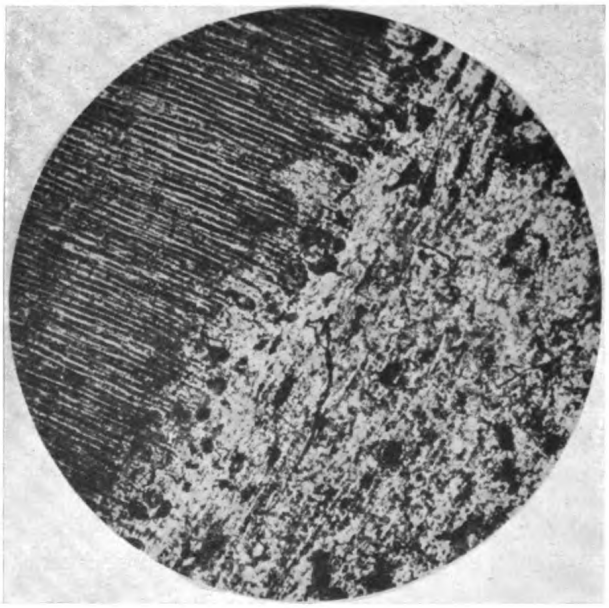

Fig. 2
Übergang von Dentin zu Zement im Kronenpulparaum
(stärkere Vergrößerung aus Fig. 1)

Mikroskopischer Befund: Schon beim Schneiden fiel der Inhalt des Kronenpulparaumes auf durch sein festes Gefüge und eine vom gewöhnlichen Bild abweichende Transparenz, die sich bis in die Wurzelkanaleingänge erstreckte und hier erst dem üblichen Befund Platz machte. Bei Hämatoxilin-Eosinfärbung, noch deutlicher aber bei Schmorlfärbung zeigte sich nun, daß der gesamte Kronenpulparaum mit Zement ausgefüllt war. Nur ganz vereinzelte Gänge, sämtlich gegen die Wurzelpulpa hin verlaufend, unterbrechen das Bild. Soweit der Inhalt dieser Kanäle erhalten ist, besteht er in der Hauptsache aus Gefäßen, die offenbar die Ernährung des inneren Zements zu besorgen hatten. Die Grundsubstanz läßt eine deutliche Faserung erkennen, die ebenfalls gegen die Wurzelkanäle hin gerichtet ist. Das Zement ist ohne vorausgegangene Resorption dem Dentin angelagert, dabei ist bemerkenswert,

Digitized by Google
Original from UNIVERSITY OF MINNESOTA
Generated on 2019-10-18 16:09 GMT / http://hdl.handle.net/2027/umn.31951002762790j
Public Domain in the United States, Google-digitized / http://www.hathitrust.org/access_use#pd-us-google

daß in der ehemaligen dentinogenen Zone die Zementkörperchen sehr viel spärlicher sind, während sie zentral von derselben außerordentlich zahlreich werden. — Von besonderem Interesse sind die Partien, wo offenbar die Odontoblasten nicht völlig zugrundegegangen waren. Abweichend von dem Bilde der unregelmäßig länglichen und mit mehr oder minder zahlreichen Ausläufern versehenen Zementkörperchen sieht man hier rundliche oder ovale Körperchen, deren Längsachse gegen das Dentin hin gerichtet ist, während diejenige der übrigen mehr senkrecht dazu steht. Nur in einer einzigen Lage vorhanden und jeweils unmittelbar mit einem Dentinkanälchen zusammenhängend können diese Randkörperchen kaum als etwas anderes wie als ehemalige Odontoblasten angesprochen werden; nebenbei auch ein Beweis dafür, daß hier keine Resorption vorausgegangen war und der Umwandlungsprozeß nicht als destruierend bezeichnet werden kann.

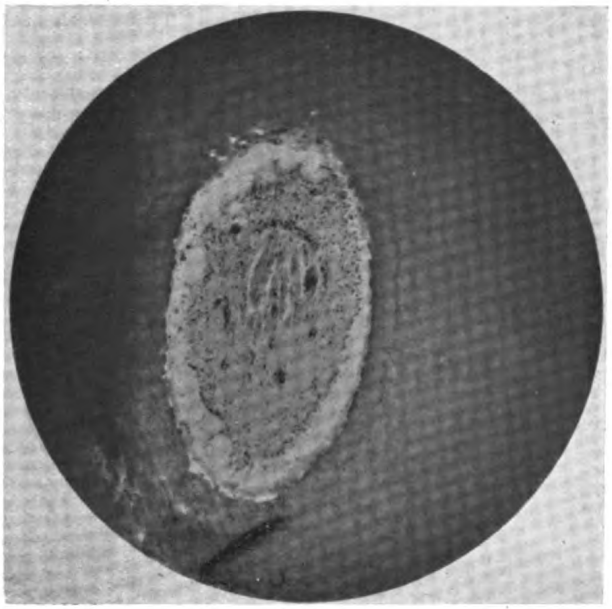

Fig. 3
Schrägschnitt durch den Wurzelkanal; hier nur Dentin

Gehe ich nun gleich zur Schilderung des Wurzelkanalinhaltes über, so genügt hier schon die schwächste Vergrößerung, um erkennen zu lassen, daß jede Spur von innerem Zement in den Kanälen fehlt. Dafür ist allerdings auffallend eine

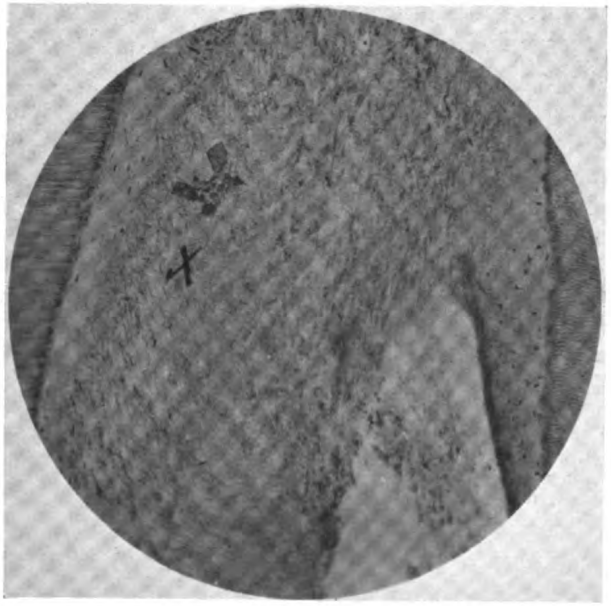

Fig. 4
Übergang zum Wurzelkanal. Abnahme der Zementkörperchen. Auftreten von feinen Kanälchen

Digitized by Google
Original from UNIVERSITY OF MINNESOTA
Generated on 2019-10-18 16:09 GMT / http://hdl.handle.net/2027/umn.31951002762790j
Public Domain in the United States, Google-digitized / http://www.hathitrust.org/access_use#pd-us-google

ziemlich breite Zone von sekundärem Dentin, scharf abgesetzt gegen das normale Zahnbein und durch den bogenförmigen Verlauf der Kanälchen charakterisiert (nach Reich also sekund. Dentin 1. Ordnung). Diese Zone findet sich entlang aller 3 Wurzelkanäle in annähernd gleicher Breite, so daß man nicht umhin kann anzunehmen, daß der Zahn im ganzen irgendeine Alteration durchgemacht hat, die in der Kronenpulpa zur Sistierung des Vermögens der Dentinbildung und statt dieser zur Zementbildung, in den Wurzelpulpen zur Sekundär-Dentinbildung beigetragen haben mag. Im

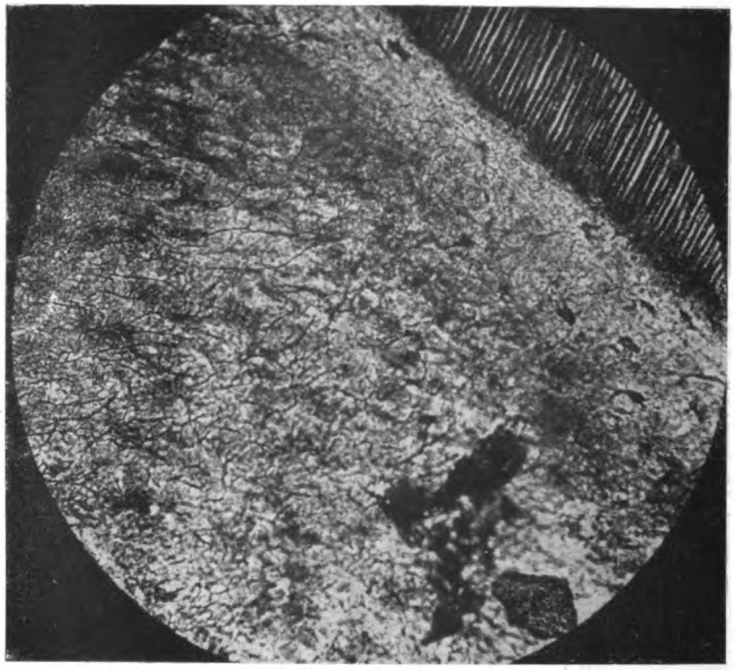

Fig. 5
Übergangsstelle vom Zement der Kronenpulpa zum Dentin der Wurzelkanäle (Stelle × von Fig. 4)

übrigen zeigt die Wurzelpulpa — wohl als Folge der reichlichen Sekundärdentinbildung — eine fortschreitende Atrophie, die sich namentlich in der Odontoblastenzone in Form ausgedehnter Vakuolenbildung bemerkbar macht; ganz vereinzelt finden sich auch Odontoblasten im Zustand der Pyknose. Verhältnismäßig gut erhalten sind die zentralen Nervenbündel und die Gefäße. Der Kernreichtum des Pulpaparenchyms hat wohl etwas, aber nicht übermäßig abgenommen. Auffallend ist in einem der Wurzelkanäle eine ziemlich ausgedehnte, wohl frische Hämorrhagie und die starke Erweiterung der Gefäße. Kurz zusammengefaßt ist also das Bild der Wurzelpulpen dies, daß sie sich nach reichlicher Dentinneubildung in einem Stadium der Atrophie befinden, bei dem aber die Gefäße und Nervenbündel noch verhältnismäßig gut erhalten sind.

Das meiste Interesse beansprucht naturgemäß der Übergang von der Zementbildungszone zu derjenigen des sekundären Dentins im koronalen

Digitized by Google
Original from UNIVERSITY OF MINNESOTA
Generated on 2019-10-18 16:09 GMT / http://hdl.handle.net/2027/umn.31951002762790j
Public Domain in the United States, Google-digitized / http://www.hathitrust.org/access_use#pd-us-google

Abschnitt der Wurzelkanäle. Fig. 4 gibt davon ein Bild. Wir sehen, wie die Zementkörperchen immer spärlicher werden und die Innenauskleidung der Kanalwände mehr und mehr feine Kanälchen aufweist, die um so zahlreicher und regelmäßiger angeordnet erscheinen, je weiter wir in den Wurzelkanal eindringen. Bei stärkerer Vergrößerung zeigen sich erst recht deutlich das Gewirr der neuen Kanälchen sowie die zahlreichen Verzweigungen, die von ihnen abgehen. Auffallend bleibt allerdings, wieviel kleiner der Querschnitt auch der stärkst entwickelten ist gegenüber dem Querschnitt eines normalen Dentinkanälchens. Immerhin bleibt die Ähnlichkeit des Bildes bemerkenswert mit dem, was Reich als sekundäres Dentin 3. Ordnung bezeichnet. Schließlich verschwinden die Zementkörperchen ganz, die Dentinkanälchen erscheinen regelmäßig — abgesehen von der oben beschriebenen Biegung — und normal stark dicht nebeneinander gelagert. — An andern Stellen wieder geht der Übergang von der Zement- zur Dentinbildung ziemlich schroff vor sich in der Weise, wie sie in früheren Arbeiten von mir und auch von Rebel beschrieben worden ist.

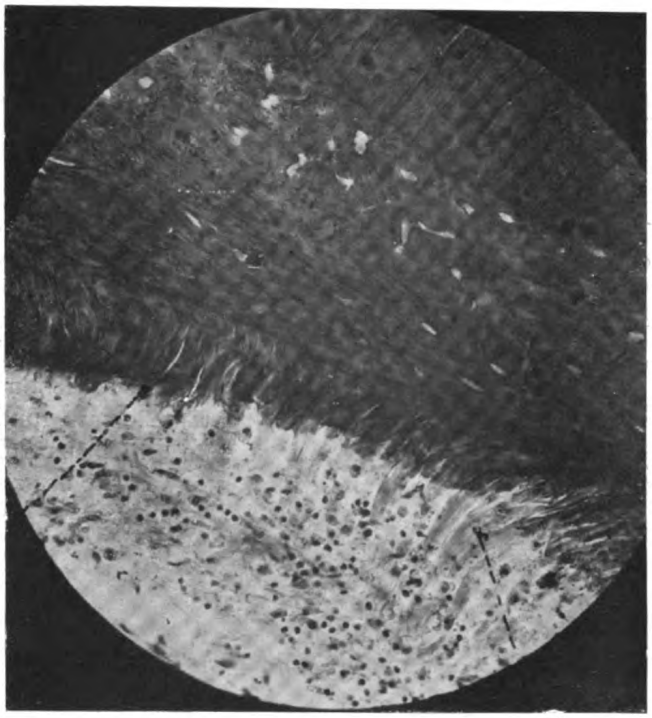

Fig. 6
F Fibrillenbündel ziehen aus der metaplasierten Pulpa zum Zement. Zwischen den Bündeln feine Kanälchen (*K*)

Wieder eine andere Stelle aus der Übergangszone erscheint deshalb bemerkenswert, weil sie ein ganz neues, völlig verändertes Bild in der Zementproduktion aufweist. Der Zelleinschluß hat aufgehört und die Bildung der Hartsubstanz geht offenbar so vor sich, daß die im Pulpagewebe aufgetretenen Fibrillen büschelweise zusammengefaßt werden und verkalken, etwas ähnlich der Entstehung des primären äußeren Zements. Beachtenswert sind die feinen Kanälchen, die wir zwischen einzelnen Bündeln sehen und die auch durch stärkere Färbung ihrer Wand deutlich werden. Man fragt sich unwillkürlich, ob zwischen diesen Kanälchen und den vorhin beschriebenen (Fig. 5) nicht doch ein Zusammenhang besteht, und ob nicht manches, was man als

Digitized by Google
Original from UNIVERSITY OF MINNESOTA
Generated on 2019-10-18 16:09 GMT / http://hdl.handle.net/2027/umn.31951002762790j
Public Domain in the United States, Google-digitized / http://www.hathitrust.org/access_use#pd-us-google

neugebildete Dentinkanälchen anspricht, auf diese Weise entstanden ist. Es fällt ja ohnehin außerordentlich schwer, zu glauben, daß aus einer alten und sicher nicht mehr ganz intakten Pulpa Parenchymzellen zu einem so hohen Stand der Differenzierung gelangen sollen, daß sie wirklich als nachträglich gebildete Odontoblasten angesprochen werden dürfen.

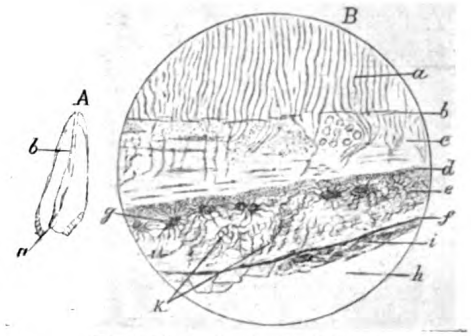

Fig. 7. Osteo-dentine (nach Black)
A Outline of Incisor, showing of the root-canal at *b* by a deposit of osteo-dentine. *B* Illustration of the Tissue: *a* primary dentine; *b* line of the beginning of a growth of secondary dentine; *c* secondary dentine; *d* laver of granular matter; *e* osteo-dentine. This has the lacunae at *g* and dentinal tubes at *k*. *f* seems to be the surface of the osseous deposit; *i* irregular crystalline deposits; *h* the pulp-chamber (· 350)

Epikritische Betrachtungen. Solche Einstreuung von feinen Kanälchen in die neugebildete Substanz ist schon Black aufgefallen. Er bringt in Litchs Lehrbuch eine mikroskopische Zeichnung, die ganz unverkennbare Ähnlichkeit mit dem Mikrophotogramm Fig. 5 aufweist. In der textlichen Erläuterung bemerkt er dazu: „Bei *K* scheint es sich um eine Wiederkehr von Dentinkanälchen zu handeln. Dieser spezielle Schnitt dürfte eher den Namen Osteodentin verdienen als irgend etwas anderes, was ich sonst von menschlichem Munde gesehen habe. Es ist ja möglich, daß Osteodentin in andern Teilen der Pulpa menschlicher Zähne vorkommt, nur eben in isolierten Knötchen wie das zweifellos der Fall ist bei den Zähnen von (Säuge-) Tieren; da ich es aber bei meinen Schnitten nicht gefunden habe, muß ich annehmen, daß es höchst selten ist."

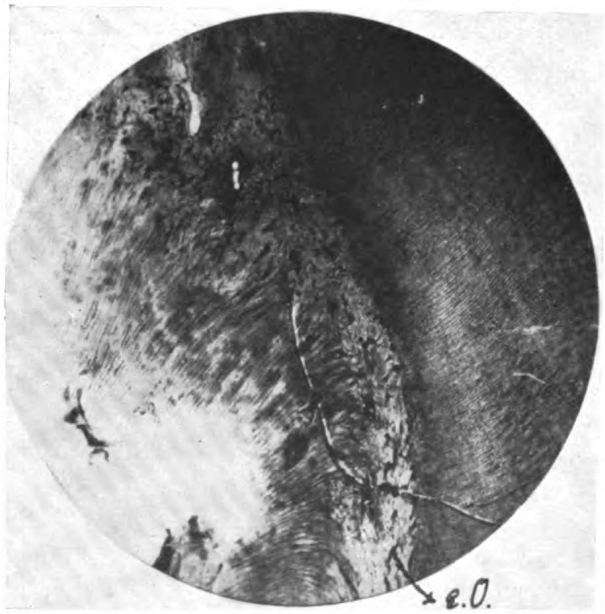

Fig. 8
e.O. eingeschlossene Odontoblasten täuschen Zementkörperchen vor

So ganz sicher war Black, wie aus dem Wort „scheint" hervorgeht, seiner Sache doch nicht. Namentlich fiel auch ihm der enge Zusammenhang bzw. die Anastomosenbildung zwischen den neuen Kanälchen und ihr eigentümlicher Verlauf auf; ebenso geht auch aus seiner Zeichnung die Differenz im Querdurchmesser zwischen den alten Dentinkanälchen und den

Digitized by Google
Original from UNIVERSITY OF MINNESOTA
Generated on 2019-10-18 16:09 GMT / http://hdl.handle.net/2027/umn.31951002762790j
Public Domain in the United States, Google-digitized / http://www.hathitrust.org/access_use#pd-us-google

neuen Gebilden hervor. Vor allem aber fehlt der Nachweis der produzierenden Zellen, die doch eine gewiße Ähnlichkeit mit echten Odontoblasten haben müßten und in unmittelbarem Zusammenhang mit den neuen Kanälchen zu stehen hätten. Black konnte sie wohl nicht finden, da es sich bei seinen Präparaten um trockene Objekte handelte; aber auch in meinem Falle war es trotz eifrigen Suchens nicht möglich, derartige Zellen nachzuweisen.

Es wäre übrigens falsch, zu glauben, daß der Begriff Osteodentin, soweit er auf die menschlichen Zähne angewandt wird, heute bereits vollkommen geklärt wäre. An anderer Stelle soll ausführlicher darüber berichtet und ein Versuch zur Klärung unternommen werden. Nur an zwei Beispielen mag dargetan sein, was wenigstens von einzelnen Autoren heute noch alles als Osteodentin angesprochen wird. Fig. 8 bringt das Bild von einem Zahn, bei dem bei oberflächlicher Betrachtung auch auf das normale Dentin eine Lage Zement und dann wieder leidlich normales Dentin zu folgen scheint. Bei genauerer Betrachtung aber ergibt sich, daß es sich nur um überstürzte Reizdentinbildung infolge von rasch entwickelter Karies handelt.

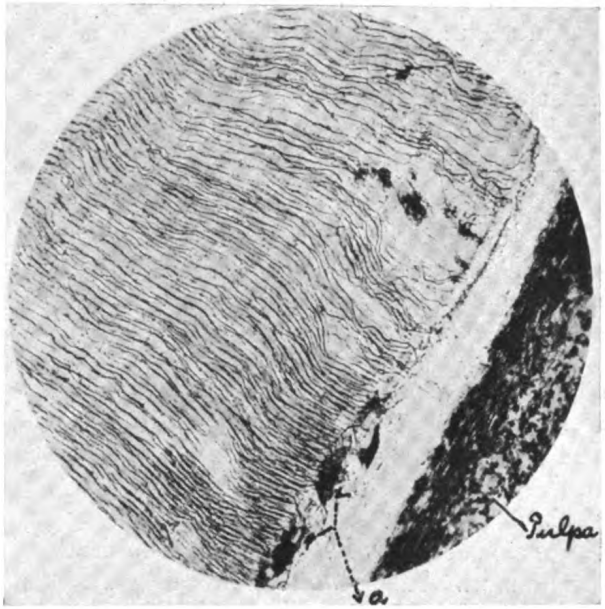

Fig. 9
a Zementkörperchen ähnliche Gebilde

Die scheinbaren Zementkörperchen sind nichts weiter als eingeschlossene vereinzelte Odontoblasten, die sich offenbar in Ruhestellung befunden hatten, während die übrigen Odontoblasten entsprechend dem üblichen Gang sich weiter zurückzogen und ihre normale Tätigkeit wieder aufnahmen, nachdem der rasch notwendig gewordene Schutzwall stark genug geworden war, um einen ruhigeren Ablauf der Entwicklung zu sichern. Hier wird man vergeblich nach einer Differenz im Querschnitt der alten und neuen Kanäle suchen; nur um so viel spärlicher sind die Kanälchen geworden, als Odontoblasten durch Einschluß verloren gegangen sind. — Schwerer zu erklären sind Bilder, wie Fig. 9 ein solches zeigt. Einige wenige auffallend große Körperchen sind dem neuen Dentin angelagert. Indessen dürfte es sich auch hier nur um Odontoblasteneinschlüsse handeln, aber mit dem Unterschied, daß nicht jede einzelne Zelle für sich, sondern jeweils eine ganze Gruppe von zusammengedrängten Zellen ringsum von Dentingrundsubstanz eingeschlossen wurde. Also auch hier nur eine

Digitized by Google
Original from UNIVERSITY OF MINNESOTA
Generated on 2019-10-18 16:09 GMT / http://hdl.handle.net/2027/umn.31951002762790j
Public Domain in the United States, Google-digitized / http://www.hathitrust.org/access_use#pd-us-google

Begleiterscheinung von überstürzter Reizdentinbildung. — Ebenso ist das, was Fischer bei seinen experimentellen Forschungen an „dentinoider" Substanz bei Tierzahnkeimen hervorrufen konnte, nichts anderes als eine rasch eingesetzte Abwehrmaßregel, während seine „osteoide" Substanz unschwer aus dem durch die Injektionen bzw. Traumata stark gereizten Zahnsäckchen hergeleitet werden kann. Mit Metaplasie hat dies alles, darin stimme ich vollkommen mit Fischer überein, in keiner Weise zu tun. Andererseits aber scheinen mir auf solche Weise erzeugte Veränderungen an Tierzahnkeimen keine genügende Grundlage, die Metaplasie der Pulpa an bleibenden Zähnen mit abgeschlossenem Wurzelwachstum überhaupt abzulehnen.

Würdigung des histologischen Befundes. Dentinrandzone. Eine der Hauptstützen für die Diagnose „Metaplasie" muß in der Art erblickt werden, wie die neue Hartsubstanz der alten angelagert ist. Wenn es wirklich dieselbe Matrix, nur mit verändertem Gewebscharakter ist, dann muß die Produktion trotz des verschiedenartigen Aussehens des Produktes doch zusammenhängend weitergeschritten sein, wenn auch eben wegen der Verschiedenartigkeit des Aussehens der Übergang ziemlich schroff erscheint. Betrachten wir daraufhin unsern Fall! Schon aus dem Übersichtsbild Fig. 1 geht hervor, daß eine Resorption vor Anlagerung der Zementsubstanz nicht vorausging. Die Randlinie des Dentins gegen das Zement hin ist wohl leicht gewellt, aber keineswegs gezackt und lakunenartig ausgespart. Es ist vielmehr das Stadium der Dentinbildung, das zur Zeit des Odontoblastenschwundes bestanden hat, festgehalten; ja man findet auch noch die in der dentinogenen Substanz eingelagerten Globuli unverändert. Die Wellenlinie an der Dentingrenze erklärt sich zwanglos daraus, daß die Atrophie nicht gleichzeitig alle Odontoblasten gleichmäßig ergriff, sondern Gruppe um Gruppe bald mehr, bald weniger. Die dentinogene Substanz selbst tritt in der Schmorlfärbung durch ihren hellen Ton hervor; doch sind darin schon vereinzelte Zementkörperchen eingelagert, deren Ausläufer vielfach mit den Dentinkanälchen zusammenhängen. Noch deutlicher tritt der Zusammenhang zwischen den Dentinkanälchen und den eingeschlossenen Odontoblasten hervor (Fig. 2), zu deren Einschluß doch bereits die metaplasierte Pulpa beigetragen hat, wie aus der unmittelbaren Nachbarschaft der Zementkörperchen hervorgeht. Besser kann die ununterbrochen fortschreitende Tätigkeit des wenn auch umgewandelten zentralen Gewebes kaum zum Ausdruck gebracht werden, und erneut muß darauf hingewiesen werden, daß dies alles am peripheren Ende des zentralen Gewebes sich vollzieht, während die lange Verbindungsstrecke mit dem Periodontium in den Wurzelkanälen frei von Zeichen der Metaplasie ist. — Abweichungen von den eben geschilderten Befunden kommen insofern vor, als streckenweise die Odontoblasten schon längere Zeit vorher ihre Tätigkeit eingestellt hatten und dann die dentinogene Substanz fehlt. — Was die Dentinkanälchen selbst betrifft, so erscheinen sie im allgemeinen weder aufgefasert, noch scharf abgeschnitten. Die Schmorlfärbung zeigt mitunter am Kanalende eine ganz leichte Verdickung, die dann allmählich in das normale Maß übergeht. Der unscharfe Querschnitt kommt

Digitized by Google Original from UNIVERSITY OF MINNESOTA
Generated on 2019-10-18 16:09 GMT / http://hdl.handle.net/2027/umn.31951002762790j
Public Domain in the United States, Google-digitized / http://www.hathitrust.org/access_use#pd-us-google

wohl davon her, daß meist noch dentinogene Substanz da war, in der die Röhren vorgebildet waren, ohne bereits die starre Form angenommen zu haben. Scharf abgeschnitten erscheinen die Kanälchen nur da, wo keine dentinogene Substanz zur Zeit der Metaplasie vorhanden war.

Odontoblasten. Ein Befund, den ich schon bei früheren Präparaten wiederholt erheben konnte, fand sich auch hier: die echte Metaplasie scheint sich nur an Pulpen vollziehen zu können, bei denen in der Hauptsache lediglich die Odontoblastenzone, und zwar in einer ganz bestimmten Weise degeneriert ist. Sehr kernarme, d. h. stark atrophierte Pulpen sind ebensowenig dazu geeignet wie Pulpen mit ausgedehnter Vakuolisierung der Odontoblastenschicht. Offenbar ist in solchen Pulpen die Fähigkeit zu Fibroblastenbildung sehr gering, ein ununterbrochener Fortgang der Verkalkung und Randstellung der Fibroblasten an der Dentinwand schon wegen der zahlreichen mit Flüssigkeit gefüllten Vakuolen auch nicht möglich. Dagegen sehen wir die Metaplasiemöglichkeit bei sonst noch kernreichen, gut ernährten und innervierten Pulpen, deren Odontoblastenschicht lückenlos, d. h. ohne Vakuolenbildung geschwunden ist und dann vor allem bei Pulpen von sonst gleicher Beschaffenheit, deren Odontoblastenschicht in den Zustand der Pyknose übergeht oder bereits übergegangen ist. Diese geschrumpften Kerne werden teils in der regelmäßigen Lage, in der sie vorher angeordnet waren, mit eingeschlossen oder sie werden zu Häufchen zusammengeschoben und in dieser Form in die Verkalkung mit hereinbezogen, oder sie verschwinden noch jetzt rasch und vollständig.

Dieser Beobachtung scheint mir ganz besonderer Wert beizumessen sein. Denn nichts vermag besser das Wesen der Metaplasie, soweit der Begriff für die Pulpa gilt, zu beleuchten. Nur die Pulpa kann eine Metaplasie durchmachen, die — abgesehen von der Odontoblastenschicht — noch im ganzen befähigt ist, auf nutritive Reize hin mit einer gleichmäßig fortschreitenden Verkalkung zu antworten. Das Merkmal der hochstehenden gesunden Pulpa, die Odontoblastenschicht, fehlt, die Energie in der Pulpa ist aber noch da, aus dieser Energie und dem nutritiven Reiz heraus entstehen Fibroblasten, die die Rolle der Odontoblasten übernehmen, und damit ist die Pulpa von der ursprünglichen Höhe um ein Grad tiefer zu dem Niveau der Wurzelhaut gelangt, wie denn auch das Produkt unter Führung der Fibroblasten als Verkalkungszentren genau dasselbe sein muß wie der äußere Zementmantel.

Gefäße. Selbstverständlich entscheidet bei dem eben Gesagten nicht allein die jeweilige Beschaffenheit der Odontoblasten an sich, sondern auch die Art bzw. Qualität der Gefäßversorgung, für die die Beschaffenheit der Odontoblasten ein sichtbarer Ausdruck sein kann. Es gehört zum Bilde der vakuolisierenden Atrophie, daß das die Odontoblasten normalerweise umspinnende Kapillarnetz nahezu vollständig verschwindet und nur noch ganz vereinzelt größere Kapillaren erhalten bleiben, die zu einer hinreichenden Zufuhr von mit Kalk überladenem Blut gar nicht ausreichen würden. Anders bei der Form von Atrophie, die ohne Vakuolenbildung lediglich zur Verkleinerung

Digitized by Google
Original from UNIVERSITY OF MINNESOTA
Generated on 2019-10-18 16:09 GMT / http://hdl.handle.net/2027/umn.31951002762790j
Public Domain in the United States, Google-digitized / http://www.hathitrust.org/access_use#pd-us-google

und zum Schwund der spezifischen, die besondere Funktion der Pulpa vermittelnden Zellen führt. Hier handelt es sich im wesentlichen um zelluläre, d. h. primär in den Zellen begründete Vorgänge. Die Ausbildung der Kapillaren braucht dabei nicht zu leiden, und die Möglichkeit einer Zufuhr von kalkreichem Blut nach der Peripherie des Organes ist erhalten; damit aber ist auch ein Fortschreiten der gleichmäßigen Kalkanlagerung an den Pulpawänden möglich geblieben. Ziehen wir nun noch in Betracht, daß bei dieser zweiten Form von Atrophie — im Gegensatz zu den retikulären Bildern bei der ersten Form — die Bestandteile des zur Stütze dienenden Bindegewebsapparats nicht nur intakt bleiben, sondern sich sogar vermehren können, so scheint damit schon ein Weg gewiesen für das Neuauftauchen der zur Zementbildung erforderlichen Fibroblasten, immer vorausgesetzt, daß keine regressive Ernährung des Gesamtorgans vorliegt, die lediglich zur Vermehrung der Interzellularsubstanz in Fibrillenform ohne Zellneubildung führt. Was wir zur Zementbildung brauchen, ist aber beides: Zellneubildung und Vermehrung der Fibrillen. Und beides liegt in unserm Fall vor.

Wie nun aber nicht sofort das ganze Organ einer Metaplasie unterworfen zu sein braucht, so bleibt immer die Möglichkeit, daß die freigebliebenen Partien einer weiter fortschreitenden Degeneration bzw. Atrophie unterliegen und damit die Fähigkeit zur Zementbildung erlischt, weil nach und nach die vorhin geschilderten Voraussetzungen verschwinden. Ebenso kann das metaplasierte Gewebe selbst unter dem Fortschreiten der regressiven Ernährungsstörung in der Weise leiden, daß keine Fibroblasten mehr gebildet werden, sondern nur noch die Vermehrung der Fibrillen besteht, die, soweit die Ernährung es erlaubt, aber auch noch verkalken können. Damit dürfte auch Bild Nr. 6 hinreichend erklärt und zugleich der Übergang zu den stärker atrophischen Bildern der Wurzelpulpa geschaffen sein.

Nerven. Es ist nicht ganz leicht, bei einem weit fortgeschrittenen Fall aus dem Zustand der Nervenfasern Rückschlüsse auf die Voraussetzungen zur Metaplasie zu ziehen, denn wir haben ja gehört, daß an dem von Metaplasie freien Teil sich noch weitere Veränderungen vollziehen können, die mit jener nichts zu tun haben und so zu Fehlschlüssen führen könnten. Ganz unerläßlich ist natürlich das Vorhandensein an sich und die Funktionsfähigkeit, wenigstens zu der Zeit, zu der sich die Metaplasie vollzog. Über das Vorhandensein in unserm Falle klärt ja Fig. 3 auf, und die gute Färbbarkeit sowie die Form der Kerne spricht dafür, daß die Degenerationserscheinungen verhältnismäßig gering und zweifellos erst später eingetreten sind. Man ist zu diesem Schlusse um so eher berechtigt, als in meinen weniger weit fortgeschrittenen Fällen wie auch im Falle Rebel die Nervenfasern selbst bei Immersionsbetrachtung und unter Verwendung verschiedenster Färbemethoden keinerlei Veränderung aufwiesen. Schließlich sei noch an die bis auf den abgebogenen Verlauf der Kanälchen durchaus regelmäßige Form des Ersatzdentins in den Wurzelkanälen erinnert, dessen Entstehung nach dem ganzen Bild zu schließen zeitlich zusammenfällt mit den Anfängen der Zementanlagerung im Kronenpulparaum. Eine derartig gut durchgebildete

Digitized by Google Original from UNIVERSITY OF MINNESOTA
Generated on 2019-10-18 16:09 GMT / http://hdl.handle.net/2027/umn.31951002762790j
Public Domain in the United States, Google-digitized / http://www.hathitrust.org/access_use#pd-us-google

Form von Ersatzdentin ist unbestreitbar nur möglich bei einer Wurzelpulpa, die in allen ihren Teilen, also auch in bezug auf Innervation einwandfrei war. Wenn daher im vorliegenden Falle zur Zeit der Extraktion mehrfach scholliger Zerfall der Markscheiden festgestellt wurde, so ist dies m. E. lediglich als Zustandsbild, nicht aber als Grundlage für die Verfassung zur Zeit der in der Kronenpulpa einsetzenden Metaplasie zu bewerten.

Wurzelhaut. Der bei der ersten Übersicht über das histologische Bild außer acht gelassene Befund an der Wurzelhaut deckt sich mit den klinischen Symptomen. Im apikalen Abschnitt waren die Gefäße zum großen Teil stark erweitert und die Kapillaren prall gefüllt. Vereinzelt fanden sich zwischen den fibrillären Bindegewebszügen und darin eingestreut Herde von kleinzelliger Infiltration. Granulationsbildung fehlte dagegen vollkommen, wie überhaupt keine Anzeichen einer chronischen Entzündung vorhanden waren, sondern alles auf einen akuten Prozeß hinwies. Eine Erklärung dafür fand sich freilich nicht, wie auch aus der Anamnese nur das festzustellen war, daß die Schmerzen erst seit einigen Tagen bestanden.

Zusammenfassung des histologischen Befundes. Kurz zusammengefaßt läßt sich unter Berücksichtigung des pathohistologischen Befundes und seiner Würdigung etwa folgendes sagen: In einem verhältnismäßig frühzeitigen Stadium ist der Zahn irgend welcher, der Art nach unbekannten Schädigung unterworfen gewesen, ob die fissurale Karies damals schon bestanden und eine Rolle dabei gespielt hat, muß dahingestellt bleiben. Die Schädigung, die wohl am ehesten im Sinne einer vorübergehenden Ernährungsstörung aufgefaßt werden muß, hat sich hauptsächlich in der Kronenpulpa bemerkbar gemacht, und zwar in der Schrumpfung der Odontoblasten. Gründe zu überstürzten Abwehrmaßnahmen bestanden keine, so konnte die Kronenpulpa, die in ihrer vitalen Energie nicht herabgesetzt war, obwohl die spezifischen, die besondere Funktion vermittelnden Zellen gelitten hatten, sich den veränderten Verhältnissen anpassen und unter Wahrung ihres Artcharakters als mesodermales Gewebe in der nächst primitiven Form weiterproduzieren. Durch diese Umwandlung und Anpassung in morphologischer und funktioneller Beziehung ist eben das gegeben, was man als Metaplasie bezeichnet.

Im einzelnen gestaltet sich der Ablauf des Vorganges, wie ich es in einer großen Reihe von Fällen immer wieder beobachten konnte, etwa folgendermaßen: Sich scharf abhebend von den zierlichen polygonalen Zellen treten namentlich in dem Abschnitt der Pulpa, den man als gehäufte Zellschicht bezeichnet, die großen länglichen, blaß gefärbten jungen Bindegewebszellen auf, die sich bald zwischen die atrophierten Odontoblasten einstellen und Fühlung mit der dentinogenen Substanz nehmen. Eine regelmäßig durchgeführte wandständige Schicht junger Fibroblasten ähnlich der fixen Zellage der Wurzelhaut am Zement kann vorkommen, ist aber nicht immer vorhanden, manchmal besteht — zum Teil auch abhängig von der Menge und Schnelligkeit, in der die Fibroblasten gebildet werden — statt dessen eine gewisse Unregelmäßigkeit, die dann später ihren dauernden Ausdruck in

Digitized by Google
Original from UNIVERSITY OF MINNESOTA
Generated on 2019-10-18 16:09 GMT / http://hdl.handle.net/2027/umn.31951002762790j
Public Domain in the United States, Google-digitized / http://www.hathitrust.org/access_use#pd-us-google

der unregelmäßigen Verteilung der Körperchen im Metaplasieprodukt, dem innern Zement, findet. Wie bei der dentinogenen Substanz sich um die Odontoblastenfortsätze nahe den Zellen eine bei Hämatoxilin-Eosin schwach rosa gefärbte Zone bildet, so sehen wir im weiteren Verlauf um die Fibroblasten einen allmählich wachsenden, schwach rosa gefärbten Hof auftreten. Dieser Hof nimmt dann Kalksalze auf, während die von ihm eingeschlossene Bindegewebszelle zum Zementkörperchen wird. Die gleichen Vorgänge spielten sich in der Nachbarschaft ab; die Verkalkungsbezirke stoßen zusammen und die innere Zementlage ist gebildet. —

Nach Borst[13] kann man sich die metaplastischen Prozesse in zweierlei Weise verlaufend denken: 1. die Umwandlung eines Gewebes erfolgt unter Persistenz der Zellen, aber ohne Zellneubildung; 2. der metaplastische Vorgang spielt sich in zwei Phasen ab: es erfolgt zuerst Neubildung (neoplastische Phase), wobei die betreffenden Gewebe auf einen weniger differenzierten Zustand (etwa auf den Artcharakter), zurückkehren und dann erfolgt Differenzierung in einer neuen Richtung (metaplastische Phase).

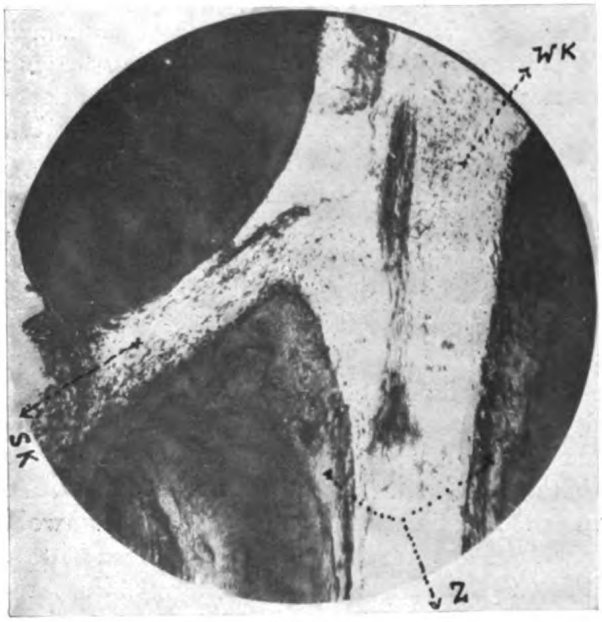

Fig. 10
WK Wurzelkanal. *SK* Seitenkanal. *Z* Zement

Nach dem, was kurz vorher über den genaueren Vorgang bei der Pulpametaplasie gesagt worden ist, kann kein Zweifel darüber herrschen, daß wir es dabei mit der zweiten Form nach Borst zu tun haben. Es erfolgt zuerst die Neubildung von Bindegewebszellen, die im Vergleich zu den Odontoblasten einen wesentlich weniger differenzierten Zustand darstellen, und dann erfolgt die Differenzierung in der neuen Richtung der Zementproduktion.

Vergleich mit früheren Fällen und Differentialdiagnose. Wenn man den hier ausführlich behandelten Befund den früher beschriebenen gegenüberstellt, so gibt neben dem Beginn des metaplastischen Vorgangs fernab von der Wurzelhaut besonders das Fehlen der Resorption bzw. der ungehinderte Fortgang der Verkalkung — wenn auch in veränderter Form — zu denken. Es scheint mir doch, als ob dieser Nachweis für die Diagnose einer echten Metaplasie von hervorragender Bedeutung ist. Wir haben zwei andere Gruppen von Fällen, bei denen es ebenfalls zu Zementbildung im

Digitized by Google Original from UNIVERSITY OF MINNESOTA
Generated on 2019-10-18 16:09 GMT / http://hdl.handle.net/2027/umn.31951002762790j
Public Domain in the United States, Google-digitized / http://www.hathitrust.org/access_use#pd-us-google

Innern des Zahnes kommt. Die erste umfaßt die Fälle, bei denen die Einwanderung periodontalen Gewebes durch vorgebildete Öffnungen wie das Foramen apicale oder einen Seitenkanal erfolgt.

Fig. 10 illustriert in besonders anschaulicher Weise eine solche seitliche Einwanderung. Man beachte dabei, wie deutlich noch überall die Resorptionserscheinungen an dem alten Dentin sichtbar sind, und wie ganz anders sich dabei die neugebildete Zementschicht von der Unterlage abhebt und vergleiche damit Fig. 1 und 2. — Die Einwanderung durch das For. apic. ist zu häufig beobachtet, als daß sie hier noch eines besonderen bildlichen Beleges bedarf; nur daran sei erinnert, daß sich dabei stets Spuren von Resorption finden — vorausgesetzt, daß es sich tatsächlich um ein Einwandern der Zellen vom Periodontium her und nicht auch um echte Metaplasie handelt.

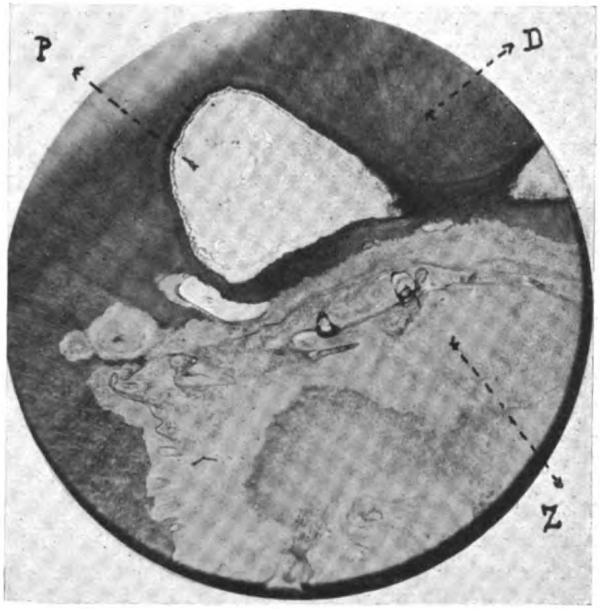

Fig. 11
P Pulpa. *D* Dentin. *Z* Zement

Die zweite Gruppe umfaßt die Fälle, bei denen das wuchernde Periodontium vorhandene Öffnungen vermeidet und sich an einer beliebigen Stelle Eingang durch die äußere Zementschicht in das Dentin verschafft. Daß hier die Bildung der neuen Hartsubstanz erst erfolgen kann, wenn eine ausgedehnte Resorption vorausging, das versteht sich von selbst. Welchen Umfang die Zerstörung des ursprünglichen Hartgewebes dabei annehmen kann, zeigt Fig. 11. Man ist geradezu versucht, von einer malignen Zementose dabei zu sprechen, so gründlich ist die Vernichtung der normalen Dentinsubstanz und so ausgiebig ist die Ausdehnung und der Ersatz durch das wuchernde Gewebe. Bemerkenswert ist bei dieser 2. Gruppe, daß sie selten zur Perforation in das Pulpakavum gelangt und daß die Pulpa bei Annäherung des neuen Gewebes sich durch Reizdentinbildung zu schützen sucht.

Beide Gruppen sind differentialdiagnostisch sehr leicht gegen die echte Metaplasie abzugrenzen. Der Nachweis der Eintrittsstelle durch natürliche Öffnungen oder durch solche, die pathologisch geschaffen sind, das Vorhandensein von Resorptionsspuren, das Verhalten der Pulpa genügen vollkommen zur Sicherung der Diagnose, wie auch die Nachweise selbst leicht zu erbringen sind. Dagegen kann das Bild der echten Metaplasie dadurch

Digitized by Google
Original from UNIVERSITY OF MINNESOTA
Generated on 2019-10-18 16:09 GMT / http://hdl.handle.net/2027/umn.31951002762790j
Public Domain in the United States, Google-digitized / http://www.hathitrust.org/access_use#pd-us-google

getrübt werden, daß die umgewandelte Pulpa — aus leider ebenfalls noch unbekannten Gründen — getreu dem neu angenommenen Wesen wie auch die Wurzelhaut selbst sich nicht auf die Apposition zu beschränken braucht, sondern neben der apponierenden auch resorbierenden Tätigkeit entwickelt, (vgl. Rebel[10]). Hier wird die Diagnose dadurch erleichtert, daß man wenigstens streckenweise eine gleichmäßige Anlagerung und Fortsetzung der Verkalkung feststellen kann und daß der Nachweis der aufgezählten Eintrittsstellen mißlingt. Vielfach liegen die Dinge so, daß durch die nachträgliche Resorption nur ein Teil des erst gebildeten Zementes beseitigt wird und so doch noch die ursprünglichen Zusammenhänge gewahrt bleiben. Gegen die Diagnose Metaplasie an sich sprechen aber solche Resorptionsbilder keineswegs, da sie, wie gesagt, auch bei der normalen Wurzelhaut keineswegs selten sind und die Wiederkehr zum Grundcharakter somit eher noch bekräftigt wird.

Zusammenfassung des Ganzen. Vom wissenschaftlichen Standpunkt aus kann der neue, hier zur Besprechung gelangte Fall insofern als ein glücklicher bezeichnet werden, weil die Einwände, die bisher gegen das Vorkommen der Pulpametaplasie erhoben worden sind, sämtlich durch ihn restlos widerlegt werden, ferner weil verschiedene Unklarheiten, die auf Grund der bisher beschriebenen Fälle noch bestanden hatten, weitere Klärung erfuhren. Eine Frage freilich bleibt noch offen: die nach der Ursache. Da zu diesem Punkte nur Vermutungen geäußert werden können, ist nicht weiter darauf eingegangen worden. Dies eine aber kann zusammenfassend gesagt werden: „Zur Pathologie der Pulpa wird künftig auch die Metaplasie gezählt werden müssen."

Praktische Bedeutung. Wenn natürlich auch bei solchen Beobachtungen wie die hier geschilderten das Interesse des Pathohistologen überwiegt, so entbehrt die Metaplasie keineswegs der praktischen Bedeutung. Gerade in unserm speziellen Falle sind die Gründe dafür mannigfaltig. Zuerst die Tatsache der vollständigen Obliteration des Kronenpulparaumes. Man stelle sich nur vor, daß statt der Extraktion die übliche Periodontitisbehandlung eingeleitet worden wäre. Es soll dabei zunächst das Kronenpulpakavum aufgebohrt werden, ist der Zugang auch noch so breit angelegt, nirgends findet sich ein Spalt, der das Ziel erreicht scheinen läßt. So wird tiefer und tiefer gebohrt, bis entweder die Perforation des Zahnes vollendet ist oder der Behandelnde aus dem Gefühl der Unsicherheit heraus das Bohren einstellt. Was soll er aber dann einlegen? Lebt überhaupt die Pulpa noch und wenn nicht, wie soll er die erste Aufgabe bei einer zerfallenen Pulpa, Freilegung der Wurzelkanäle, erfüllen? Und dann die zweite Aufgabe, wie soll die Behandlung der Wurzelkanäle vor sich gehen, wenn es ihm wirklich gelingt, die Zugänge freizulegen? Statt der erwarteten Gangrän findet sich eine blutende und bei Berührung mehr oder weniger empfindliche Pulpa. Arsenik in den Wurzelkanal und Periodontitis? Neue Bedenken! Schließlich wird das Ende vom Lied sein, daß nach mannigfachen Leiden des Patienten und Plagen des Zahnarztes der Zahn doch extrahiert wird. Einiges wenigstens

Digitized by Google
Original from UNIVERSITY OF MINNESOTA
Generated on 2019-10-18 16:09 GMT / http://hdl.handle.net/2027/umn.31951002762790j
Public Domain in the United States, Google-digitized / http://www.hathitrust.org/access_use#pd-us-google

könnte man dem Patienten und sich selbst ersparen, wenn bei uferlosem Bohren rechtzeitig abgebrochen und eine Röntgenaufnahme gemacht wird. Die Tatsache und die Ausdehnung der Obliteration wären dann doch festgestellt und die einzig mögliche Therapie erkannt: Extraktion, extraorale Abfüllung der Wurzelkanäle, Verschluß des For. apic. und Replantation. Genau dieselbe Therapie kommt in Betracht, wenn durch die Zementanlagerung im Wurzelkanal dessen Lumen so sehr verengt ist, daß auch die feinste Nadel nicht eindringen kann. Also Röntgenaufnahme und Replantation, das sind die Konsequenzen, die sich in Betrachtung der praktischen Bedeutung ergeben.

Aber noch von einer andern Seite her läßt sich die praktische Bedeutung beleuchten. Es ist, möchte man fast sagen, ein beruhigendes Gefühl, zu wissen, daß eine Pulpa nicht unbedingt nach Schädigungen, die zum Verlust der zahnbeinbildenden Zellen geführt haben, ihre produktive Tätigkeit einzustellen braucht. Zwar ist die Karies des Zementes auch nichts Unbekanntes, und bei dem Weiterfortschreiten der Fissurenkaries wäre auch in unserm Falle schließlich das innere Zement von der Zerstörung ergriffen und schließlich die Wurzelpulpa von der Kariesstelle her infiziert worden. Gleichwohl müssen wir in dem innern Kronenzement doch auch einen mächtigen Schutzwall sehen, den die Infektion erst zu überwinden gehabt hätte, ehe sie die Pulpa erreicht hätte.

So stellt die Metaplasie der Pulpa eine wissenschaftlich wie praktisch interessante Erscheinung dar, die, schon den älteren Autoren wenigstens ihrem Ergebnis nach nicht unbekannt, wohl verdient, auch bei uns beachtet zu werden.

VERZEICHNIS DER VERWENDETEN LITERATUR

[1] Euler, Ein eigenartiger Fall von Zementneubildung im Wurzelkanal. D. M. f. Z. 1909, S. 633. — [2] Euler, Weitere Beiträge zum Vorkommen von Zement im Wurzelkanal. D. M. f. Z. 1910, S. 205. — [3] Shmamine, Das sekundäre Zement. D. Z. i. V. 1910, H. 13. — [4] Fischer, Beiträge zur speziellen Pathologie der Zähne unter Berücksichtigung experimenteller Forschungen. Ergebn. d. ges. Zahnheilkunde, I, H. 2. — [5] Zilz, Zementneubildung in der Pulpenkammer mit einem seltenen Epithelbefund in Zahnwurzelgranulomen. O. U. V. f. Z. 1914, S. 73. — [6] Bünte und Moral, Ein Fall am Retention des 1. Molaren. D. M. f. Z. 1910, S. 400. — [7] Euler, Abnormes Gewebe und Gewebsveränderungen im menschlichen Zahn. D. M. f. Z. 1920, S. 152. — [8] O. Müller, Histologische und bakteriologische Befunde nach Pulpa-Amputationen. V. f. Z. 1920, H. 1. — [9] G. Hesse, Über persistierende Milchzähne bei unterzähligem Gebiß, zugleich ein Beitrag zur Frage, ob die Pulpa Zement bildet. D. M. f. Z. 1921, H. 6, S. 161. — [10] Rebel, Beitrag zur innern Zementbildung durch echte Metaplasie. Oe. Z. f. St. 1920, H. 9. S. 335. — [11] Schlenker, Untersuchungen über die Verknöcherung des Zahnnerven. D. V. f. Z. 1882 und 1883. — [12] Litsch, Amerikan System of Dentistry. Philadelphia 1884. — [13] Borst in Aschoff pathologische Anatomie, Bd. I, Das pathologische Wachstum.

Digitized by Google
Original from UNIVERSITY OF MINNESOTA
Generated on 2019-10-18 16:09 GMT / http://hdl.handle.net/2027/umn.31951002762790j
Public Domain in the United States, Google-digitized / http://www.hathitrust.org/access_use#pd-us-google

DIE CHIRURGISCHE IMMEDIATREGULIERUNG DER KIEFER, SPEZIELL DIE CHIRURGISCHE BEHANDLUNG DER PROGNATHIE

VON

DR. MED. DENT. GÜNTHER COHN-STOCK, BERLIN

Die Behandlung der Zahn- resp. Kieferregulierung hat in den letzten Jahren einen besonderen Aufschwung erfahren. Wie auf allen Gebieten der medizinischen Wissenschaften wichtige Fortschritte zu verzeichnen sind, so haben wir auch auf diesem Gebiete, einem Teilgebiete der Zahnheilkunde, ganz wesentliche Erfolge zu verzeichnen, und zwar auf der Basis rein orthopädischer Maßnahmen, wie sie wohl in der Hauptsache ausgeübt werden, der orthopädischen mit chirurgischer Unterstützung, und der rein chirurgischen.

Wenn man früher — empirisch tastend — vorwärts strebte in dem Empfinden, für jeden Fall der Anomalie eigene individuelle Apparate zu schaffen, so ist man heute auf Grund wissenschaftlicher Arbeiten auf den Gebieten der Anthropologie, Physiologie, Physik usw. zu einer tieferen Einsicht über den Begriff Zahn- und Kieferanomalien gekommen, ihrer Funktionsstörungen und ihres Einflusses auf nachbarliche Umgebungen, wie auf den Gesamtorganismus. Verbunden mit dem Rüstzeug dieser Kenntnisse ist man auch der erfolgreichen Therapie näher gekommen. Mit dem Studium der Vererbung der Anomalien, der angeborenen, der erworbenen Mißbildungen sind wir auch zu anderen Resultaten der Behandlungsweise gelangt. Mikroskopische Untersuchungen über Knochenan- und abbau bei erfolgter Einwirkung auf die Veränderung der Konfiguration der Kiefer, makroskopische Messungen des Gesichtsschädels, die nicht, wie früher, die Beziehungen der Kiefer zueinander, sondern in mehr anthropologischem Sinne zum Gehirnschädel festlegen, bringen uns anhaltend auf den interessanten und bearbeitungswerten Forschungsgebieten weiter. Trotz allem ist die Ätiologie der Entstehung gewisser Anomalien nicht immer nachzuweisen, und die Anzahl der verschiedenen, oft diametral entgegengesetzten Ansichten maßgebender Autoren ist groß genug, angefangen von den einfachen Erklärungen rein mechanischer Einwirkungen wie: Lippen-, Zungen-, Muskel-Druck oder -Zug, als deren

Generated on 2019-10-18 16:09 GMT / http://hdl.handle.net/2027/umn.31951002762790j
Public Domain in the United States, Google-digitized / http://www.hathitrust.org/access_use#pd-us-google
Digitized by Google
Original from UNIVERSITY OF MINNESOTA

hauptsächlichster Interpret Angle zu bezeichnen ist, bis zu den interessanten Forschungen des Anthropologen über Reduktionserscheinungen im Bereiche der Kiefer mit ihren Folgen und schließlich der modernsten Forschung — der inneren Sekretion. — So sehr man den Eindruck gewinnt, daß alles herbeigezogen ist, was zur Klärung aller umstrittenen Fragen notwendig ist, so sehr ist man sich bewußt, daß es noch eine Reihe mühevoller Arbeiten kosten wird, eine Sichtung vorhandener und geeignete Einreihung hinzukommender Ansichten über das Wesen der Deformitäten im Bereiche des Gesichtsschädels herbeizuführen.

Rein orthodontische Behandlung: Zur eigentlichen Behandlung müssen wir den Wert der Diagnose anerkennen. Angle, der Altmeister der Orthodontie, hat es verstanden, als Erster eine Klassifizierung der Anomalien festzulegen. Neben ihm haben andere Forscher, von anderen Gesichtspunkten ausgehend, dasselbe versucht. In neuester Zeit hat Simon mit seiner genial durchdachten gnathostatischen Methode neue Wege mit neuen Perspektiven eröffnet und in Anlehnung an diese noch auszubauenden Arbeiten eine Neueinteilung der Gebißanomalien vorgenommen. Mit Hilfe von kontinuierlich oder intermittierend wirkenden Kräften, mit Drahtbogen, Gummizügen, Federn, Schrauben sind wir in der Lage, nicht nur die Zähne, sondern auch zugehörige Kieferpartien mit zu beeinflussen. Der enge Kiefer wird gedehnt, der weite verengt, der kleine gestreckt, die unregelmäßigen Zähne gedreht, gekippt, in toto bewegt, verkürzt, verlängert und dadurch in normale Zahnstellung gebracht, dabei die Beziehungen beider Kiefer zueinander gewürdigt und die physiologischen Beziehungen der korrespondierenden Zähne in Wechselwirkung gebracht, d. h. normale Okklusion geschaffen. Solange die Wirkung sich bewegender Zähne auf An- bzw. Abbau der Kieferknochen auszuüben ist, solange kann man auch die beabsichtigte Formveränderung in der Konfiguration der Kiefer herbeiführen. Hier aber sind uns Grenzen gesteckt. Nur der jugendliche Knochen wird die Möglichkeit einer ausgedehnten Transformierung ohne Schaden geben können. Bei Erwachsenen dagegen stoßen wir auf gewisse Schwierigkeiten. Hier ist der Knochen in seiner Form fertiggestellt. Die unter einer bestimmten Spannung stehenden Knochenbälkchen sind nicht mehr oder doch nur schwer beeinflußbar. Wohl lassen sich die Zähne bewegen, der Einfluß auf den Knochen durch die sich bewegenden Zähne ist aber nur ein sehr geringer, und nur langsam weichen die Spongiosaschichten dem Drucke.

Orthodontische Behandlung mit chirurgischer Unterstützung. Dort, wo die rein mechanischen Hilfsmittel nicht ausreichten, griff der Zahnarzt zu Messer und Meißel und konnte sehr häufig mit Hilfe chirurgischer Unterstützung die orthodontischen Maßnahmen entweder unterstützen, beschleunigen oder mit ihr überhaupt die Basis für eine mögliche Regulierung schaffen. Retinierte Zähne müssen oft genug nach Beseitigung der sie deckenden Knochenschicht freigelegt und nach Anbringung einen Häkchens in dem zurückgebliebenen Zahn durch Gummizug langsam heraus und in die Reihe gezogen werden. Verlagerte Zähne, die den zu regulierenden

Digitized by Google
Original from UNIVERSITY OF MINNESOTA
Generated on 2019-10-18 16:09 GMT / http://hdl.handle.net/2027/umn.31951002762790j
Public Domain in the United States, Google-digitized / http://www.hathitrust.org/access_use#pd-us-google

Zähnen im Wege sind, werden durch Extraktion beseitigt, um die Grundlage für die Weiterbehandlung zu ermöglichen. Das Diastema, das lange Zeit den Orthodonten die erdenklichsten Schwierigkeiten machte, wird heute in einfacher Weise mit Unterstützung des chirurgischen Eingriffs zur erfolgreichen Behandlung gebracht. Die vom Lippenbändchen zwischen die mittleren Zähne ziehenden und in der Oberfläche des Knochens sich verfilzenden Muskelbündel werden abpräpariert, das Bändchen durch Keilexzision in der weiteren Wirkung gehemmt und nach Lubowskys Angaben der Knochen selbst kräftig eingeschnitten. Im Anschluß daran wurde die Beseitigung des Diastema in üblicher orthodontischer Weise bequem und in kürzester Zeit mit Gewähr auf Dauererfolg möglich.

Um die Zeit in der rein orthodontischen Behandlung bei Bewegung einzelner oder, wie Fritzsche mitteilte, auch ganzer Zahnreihen zu beschleunigen, luxiert man mit der Zange die Zähne an und setzt dann die Regulierungsarbeit mit den üblichen Mitteln der Orthodontie fort. Gleichem Zweck dient auch die Methode Angles, die er gelegentlich bei schwierigeren Fällen an älteren Patienten angewendet hat. Er exzidiert palatinal mit dem Fissurenbohrer ein Stückchen Knochen, um die vorderen Zähne dann leichter regulieren zu können, ebenso will er bei schwieriger Drehung eines Zahnes die widerstandleistenden Wurzelhautfasern durchtrennen. Das einfachste, wenn auch nicht beste Mittel, Unregelmäßigkeiten in der vielleicht gedrängten Stellung der Zähne zu beseitigen, hervorgerufen durch Überzahl, Zapfenzähne usw., wäre die Extraktion, doch ist auch hier Wahllosigkeit zu verwerfen. Häufig genug neigte man dazu, die so oft labial wie Hauer wirkenden Eckzähne, besonders im Oberkiefer, aus Bequemlichkeitsgründen zu extrahieren ohne zu überlegen, daß die Entfernung der ersten Bikuspidaten mit nachfolgender Einstellung der Eckzähne in die Reihe geeigneter gewesen wäre. Die Außerachtlassung dieser von Fall zu Fall zu entscheidenden Überlegung war oft genug die Ursache abfälliger Gutachten. Hierher gehört auch schließlich die Extraktion der Sechsjahrmolaren, wie sie von Partsch, Kunert propagiert wurde zwecks Selbstregulierung zu eng im Bogen stehender Zähne durch Lippen-, Zungen-, Wangen-, äußeren Atmosphärendruck. Die nach der Lücke zu wandernden Zähne schaffen den Ausgleich in der engen Stellung.

CHIRURGISCHE REGULIERUNG

Dieser Abschnitt bedeutet das eigentliche Thema der Arbeit, in der ich die Erfolge und Erfahrungen auf diesem Gebiete streifen und die eigenen zur Kenntnis geben möchte.

Die deutsche Chirurgie hat im Weltkriege besondere Triumphe gefeiert und ihre Leistungen zum Wohle des Vaterlandes an der Fülle des chirurgisch behandelten Menschenmaterials erproben, zu alten Erfahrungen bessere hinzufügen und auf der Basis neuer weitere Perspektiven eröffnen können. An diesen Erfolgen nimmt auch die deutsche Zahnheilkunde in der Behand-

Digitized by Google
Original from UNIVERSITY OF MINNESOTA
Generated on 2019-10-18 16:09 GMT / http://hdl.handle.net/2027/umn.31951002762790j
Public Domain in the United States, Google-digitized / http://www.hathitrust.org/access_use#pd-us-google

lung der Kieferschußverletzungen teil. Der Zahnarzt war auf den Chirurgen, der einsichtige Chirurg auf den Zahnarzt angewiesen, und da, wo letzterer sich nicht dazu bekennen wollte, führten ihn die Mißerfolge während oder nach der Operation dazu, dem Zahnarzt eine Mitarbeit einzuräumen. Erst die gemeinsame Arbeit schaffte die Grundlage für den bestmöglichen Erfolg. Aus dieser Zusammenarbeit ergaben sich dann gegenseitige Anregungen, die befruchtend auf die neu einzuschlagenden Methoden wirkten, und zwar sowohl für die technischen Maßnahmen des Zahnarztes, wie für die chirurgischen des Arztes. Alle daraus entnommenen Kenntnisse von der Behandlung wie auch der Heilungstendenz sind nicht bloß der Kriegschirurgie und kriegsorthopädischen Behandlung zugute gekommen, sie sind — und das ist das wesentliche — in die allgemeine Praxis übertragen worden. Vor dem Kriege war — abgesehen von Resektionen der Kiefer, die hauptsächlich infolge maligner Tumoren ausgeführt werden mußten — die Resektion der Kiefer zwecks Besserung kosmetischer Verhältnisse oder schlechter Nahrungsaufnahme und Störung der Sprache ein noli me tangere. Dort, wo sie ausgeführt wurden, fehlte die Überlegung ausgezeichneter Erfahrungen, wie wir sie durch die Behandlung der Kriegsverletzungen bekommen haben. Die Erfolge sind daher negativ oder nicht genügend ausreichend. Heute haben wir die ausgebaute Methode unter Ausschaltung eintretender Komplikationen für uns, und wir können jetzt mit sicherem Empfinden einem Patienten zu weitgehenden chirurgischen Eingriffen raten. Gerade die letzten Jahre gaben uns die vernachlässigten, nicht behandelten Kriegsteilnehmer in die Hand, mit ihren von Narbenschrumpfungen, falsch verheilten Kiefern, kosmetisch entstellten Gesichtern. Da galt es, die an sich fest verheilten Kiefer — insbesondere war es der Unterkiefer — erneut zu durchtrennen, fehlende Substanzverluste durch Implantation oder Transplantation zu ergänzen, orthopädisch zur Unterstützung und Sicherung des Erfolges einzugreifen. Wir kommen auf Grund der Fülle positiver Erfolge dazu, mit Überlegung auch an die Mißbildungen der Kiefer chirurgisch heranzugehen.

Bevor ich zur Beschreibung dieser größeren Vornahmen übergehe, möchte ich die rein chirurgischen kleineren Eingriffe streifen, die angewandt werden zur Beseitigung von Anomalien. Während die rein orthopädischen Maßnahmen zur Zahn- bzw. Kieferregulierung darauf beruhen, durch Bewegung der Zähne eine allgemeine Umformung des Kieferkörpers herbeizuführen, was in Monaten, ja in Jahren nur zu erreichen ist, versuchen die gelegentlichen kleineren chirurgischen Behelfe zur Unterstützung der Bewegung die Zeitspanne zu reduzieren. Bei den rein chirurgischen Regulierungen wird auf Grund des blutigen Eingriffs eine momentane Korrektur herbeigeführt. Diese Korrektur bezieht sich entweder auf die Zähne untereinander, auf das Verhältnis der Zähne zum Kieferfortsatz oder auf die Beziehungen der Kieferkörper zueinander. Ein oft ausgeübter blutiger Eingriff im Dienst der Orthodontie ist das Redressement forçé. Der gekippte, gedrehte oder verlagerte Zahn wird mit der Extraktionszange unter bestimmten Kautelen gefaßt und unter Voraussetzung der Raummöglichkeiten

Digitized by Google
Original from UNIVERSITY OF MINNESOTA
Generated on 2019-10-18 16:09 GMT / http://hdl.handle.net/2027/umn.31951002762790j
Public Domain in the United States, Google-digitized / http://www.hathitrust.org/access_use#pd-us-google

in die normale Lage gebracht, durch Achterligaturen oder mit kleineren Apparaten fixiert. Zwei stark widerstreitende Lager in der Zahnärzteschaft setzen sich für diese Methode ein bzw. bekämpfen sie, und es würde zu weit führen, das Für und Wider ausreichend zu beleuchten. In Frage wird dieser Eingriff zunächst kommen in der poliklinischen Praxis, in der pekuniäre Grenzen dem Patienten gesetzt sind oder dort, wo nur kurze Zeitverhältnisse zur Behandlung gegeben sind. Bei Kindern wird eine Schwierigkeit kaum vorhanden sein, da bei diesen selbst die Kortikalis leicht dem Drucke nachgeben wird. Bei Erwachsenen aber wird man alle Eventualitäten überlegen müssen. Meine Erfahrungen gehen dahin, daß man Messer und Meißel oder Knochenfräse nicht sparen und größere Hemmnisse der Knochenwand vorher beseitigen soll. Auch verlagerte, noch ganz im Knochen liegende Zähne sind nach Freilegung und Bohrung einer entsprechenden Alveole in diese sofort geleitet worden. Wir finden Berichte darüber bei Partsch, Fritzsche, Kunert, Hesse, Bryan usw. Diese Methode wird von einzelnen nicht nur für einen, sondern oft in einer Sitzung für mehrere Zähne angewandt und so die Zähne in dem sonst normalen Kieferfortsatz in den normalen Zahnbogen gebracht. Mag man auch, so oft es die Verhältnisse erlauben, zum langsam wirkenden Regulierungsbogen greifen, immerhin wird der chirurgische Eingriff bei sachgemäßer Ausübung und guter Überlegung gelegentlich zufriedenstellende Erfolge zeitigen. Gehen wir in der Behandlung Jugendlicher bei der größeren Aussicht auf Erfolg mit einer gewissen Sicherheit zu Werke, so vermindert sich diese, je älter das Individuum ist. Wir haben nicht mehr die gleichen Verhältnisse vor uns. Der leicht flexiblen Kortikalis, den noch auf wechselnde Spannungsverhältnisse eingestellten Spongiosabälkchen ist die oft unnachgiebige, an einzelnen Stellen besonders verstärkte Kortikalis mit den auf abgeschlossene unveränderliche Druckverhältnisse abgesteiften Knochenbälkchen und der unnachgiebigen Alveolenwandung gefolgt. Wenn auch die Literatur mit Angaben über absolute Erfolge nach Anwendung des Redressement forçé bei Erwachsenen versehen ist, so darf man nicht an die vielen, der Kenntnisnahme entzogenen Mißerfolge in der Ausübung dieses oft so einfach aussehenden und von vornherein bestrickenden Verfahrens vergessen.

Da man einerseits Mißerfolge beim Anluxieren und Bewegen der falsch im Kiefer eingekeilten Zähne zu verzeichnen hatte, andererseits in renitenten Fällen chirurgisch eingegriffen werden mußte, lag die Möglichkeit der Überlegung nahe, statt der Bewegung des Zahnes aus seiner Alveole ihn mitsamt seinem Lager, d. h. Alveole und Wurzelhaut zu mobilisieren. Diese Methode wurde von Bryan näher beschrieben und in letzter Zeit gelegentlich ausgeführt. Im allgemeinen scheint diese Methode aber wenig Anhänger gefunden zu haben, und dennoch hat sie etwas für sich, wenngleich ihre Anwendung nur beschränkt ist.

Meist sind nämlich derartig verlagerte Zähne an den ihnen gebührenden, stark eingeengten Platz zu redressieren. Hierbei wird man mit Fräse oder Säge leicht Wurzelhaut, insbesondere ihren obersten Abschnitt, das Lig.

Digitized by Google Original from UNIVERSITY OF MINNESOTA
Generated on 2019-10-18 16:09 GMT / http://hdl.handle.net/2027/umn.31951002762790j
Public Domain in the United States, Google-digitized / http://www.hathitrust.org/access_use#pd-us-google

circulare, der Nachbarzähne schädigen. Der verlagerte Zahn steht dann in Stellung, das Zahnfleisch ist aber an diesen Stellen retrahiert. Es muß daher zugegeben werden, daß man in Ausübung dieser Art chirurgischer Regulierung mit der Bewegung des einen die beiden Nachbarzähne schädigen kann, sofern man nicht mit besonderer Rücksicht und Genauigkeit vorgeht. Im allgemeinen werden in Frage kommen Zähne, die im Bogen nach außen oder innen geneigt stehen, und die in den Bogen zurückgekippt werden sollen ohne Anwendung der Rotation gedrehter Zähne. Die Basis dieses zahntragenden Knochenausschnittes ist dabei mit dem Mutterboden vereinigt und ist durch genügende Ernährung gesichert, ebenso wird auch die Pulpa in der Ernährung kaum einer Schädigung unterliegen. Schräg zur Zahnreihe, außerhalb derselben verlagerte oder gar impaktierte Zähne wird man mit knöcherner Umgebung kaum ohne Mißerfolg transplantieren können, da die Einheilung als freie Transplantation von Knochen nur unter aseptischen Kautelen einwandfrei erfolgen wird.

Die letzte Konsequenz in der chirurgischen Behandlung führt zur Bewegung mehrerer Zähne, ja sogar ganzer Zahnreihen mitsamt dem zugehörigen Kieferfortsatz resp. Kieferkörper. Wir nähern uns damit dem Gebiete, das in seinen Grundlagen dem Chirurgen angehört, das wir ihm aber nicht gänzlich überlassen dürfen. Aus dem Weltkriege sind eine große Zahl mit den für die Kieferchirurgie gebräuchlichen chirurgischen Methoden wohl vertrauter Zahnärzte zurückgekehrt. Ihre Erfahrungen auf diesem Gebiete der zahnärztlichen Disziplin zu erhalten und gestüzt darauf im Verein mit dem Chirurgen die für die Praxis geeigneten verbesserungsfähigen Methoden zu bearbeiten, ist notwendig. Wir kommen damit erfolgreich weiter.

Die Anregungen, die die angewandte Kriegschirurgie den Zahnärzten gab, in der Behandlung komplizierter Brüche, ausgedehnter Kieferdefekte, falsch verheilter und wieder mobilisierter Kieferkörperteile und in der Beobachtung und Beurteilung ihrer Heiltendenz, zeigt uns heute schon in der Anzahl veröffentlichter und noch der Veröffentlichung harrender Arbeiten das vitale Interesse für das wenig bearbeitete Feld der Friedensarbeit. Das Verantwortungsgefühl hat sich, gestützt auf die Fülle reichhaltiger Erfahrungen, gestärkt und der Patient kann sich vertrauensvoller zu einer Operation entschließen, zu der immerhin ein gewisser Mut gehört. Wir begegnen häufig ausgedehnten, den Patienten entstellenden Deformitäten, wo wir von vornherein sagen können, daß orthopädische Behandlung aussichtslos erscheint. Die mit derartigen Mißbildungen behafteten Menschen, die dieselben entweder von Jugend auf akquiriert oder deren geringe Anlagen zur Anomalie sich in späteren Jahren besonders markant ausprägten oder die sekundär durch Trauma oder Verbrennungsnarben, Makroglossie usw. zu Deformitäten der Kiefer gekommen waren, leiden nicht nur durch die infolge Störung der Okklusion erschwerte Nahrungsaufnahme und ihren Folgeerscheinungen, wie Magen-, Darmaffektionen, sondern sind auch kosmetisch derart geschädigt, daß sie, solange sie geistig normal sind, diese Anomalie schwer empfinden und gern sich einer Operation unterziehen, wiewohl sie sich der

Digitized by Google
Original from UNIVERSITY OF MINNESOTA
Generated on 2019-10-18 16:09 GMT / http://hdl.handle.net/2027/umn.31951002762790j
Public Domain in the United States, Google-digitized / http://www.hathitrust.org/access_use#pd-us-google

Schwere des Eingriffs bewußt sind. Das zeigt, wie sehr wir daran arbeiten müssen, die Methode der chirurgischen Behandlung auszubauen und sie zu befestigen. Wir finden, obwohl die Ätiologie der verschiedenen Mißbildungen öfter zu eruieren ist, häufig genug Unklarheiten und Merkwürdigkeiten. Besonders interessant sind die Angaben der Leute, die in ihrer Jugend wenig oder gar keine Anzeichen für eine Mißbildung zeigten, die dann in der späteren Entwicklung erst Feststellungen dieser Art machten, um dann von Jahr zu Jahr steigende Zunahme der anfangs unbedeutenden Anomalie zu konstatieren. Diese progressive, oft zu absurdem Aussehen führende Form führt uns den Patienten als Erwachsenen zu. Sollen wir diesen oft unbekannten Kräften mit dem Rüstzeug der an sich gut fundierten Orthopädie entgegentreten und mit welchen? Wohl sind bei Erwachsenen, wie z. B. Pfaff mitteilt, ausgezeichnete Erfolge mit rein orthodontischer Behandlung erzielt worden. Wo man glaubt, mit unblutigen Mitteln zum Ziele zu kommen, soll man den Versuch nicht unterlassen. Wo aber der chirurgische Weg klar vor Augen liegt, muß man ihn beschreiten und mit Hilfe des Chirurgen die Operation ausführen, die, durch die Intentionen des Zahnarztes geleitet, zur kosmetischen Verbesserung, ausreichenden Okklusion, und damit zum physiologisch besseren Gebrauch der Kiefer führt. Zielbewußte Überlegung, verbunden mit zweckmäßiger, von früheren Chirurgen so wenig beachteter Stützschienung und eventuelle orthopädische oder technische Nachkorrektur führen zum befriedigenden Erfolg. Wenn ich diese Methoden mit nachfolgender orthopädischer Behandlung nicht der orthopädischen Behandlung mit chirurgischer Unterstützung anfüge, so hat das seinen berechtigten Grund darin, daß hier das chirurgische Moment im Vordergrund steht. In Betracht kommen: **Verkürzung des Unterkiefers bei Progenie, Kreuzbiß, Verlängerung desselben bei Mikrognathie, Aufwärtskippen bei offenem Biß, Verkürzung des Oberkiefers bei Prognathie.**

Unter **Progenie** verstehen wir das mehr oder weniger starke Prominieren des Unterkiefers vor dem Oberkiefer. Das Kinn scheint dann besonders nach vorn entwickelt, die vorderen Unterzähne stehen vor den oberen und berühren dieselben nicht. Die Unterlippe ist entsprechend vorgelagert. Solche Menschen erhalten den Ausdruck des Agressiven, oft Brutalen und kombinieren in extremen Fällen ausgesprochene Häßlichkeit mit Unbrauchbarkeit der nicht zueinander passenden Kiefer. Neben verschiedenen Entstehungsursachen dieser Anomalie wird besonders auf die abnorme Größenentwicklung des Unterkiefers, und ferner darauf hingewiesen, daß der Winkel, den aufsteigender Ast mit horizontalem Kieferkörper bilden, ein abnorm stumpfer ist. Bei der Behebung dieser Anomalie auf chirurgischem Wege sind zwei Möglichkeiten gegeben: Verkleinerung des Unterkiefers durch Keilexzision oder Verschiebung des gesamten Körpers ohne Verkürzung nach distal. Schon vor dem Kriege sind einige Fälle chirurgischer Behandlung der Progenie durch Keilexzision in der Literatur erwähnt worden. Die Erfolge kranken meist an der Systemlosigkeit, mit der die Vornahme stattfand, Mißerfolge oder Teilerfolge waren das Resultat.

Digitized by Google
Original from UNIVERSITY OF MINNESOTA
Generated on 2019-10-18 16:09 GMT / http://hdl.handle.net/2027/umn.31951002762790j
Public Domain in the United States, Google-digitized / http://www.hathitrust.org/access_use#pd-us-google

Angle legte, was vorher nicht geschehen war, besonderen Wert auf die vor der Operation nach genauem Ausmessen angefertigte intraorale Stützschiene, ein Vorschlag, der heute unerläßlich scheint. Angle hat in extremsten Fällen der Progenie den Vorschlag gemacht, durch Keilexzision beiderseits eine geeignete Verkürzung herbeizuführen, und gibt zugleich die geeignete intraorale Apparatur, bestehend aus dreiteiliger Metallkappenschiene an (Fig. 1). Er selbst aber scheint die Operation nicht ausgeführt zu haben, ist aber Dr. Blair in St. Louis mit diesbezüglichem Rat zur Seite gewesen. Über diese Arbeit wird von Dr. Whipple ausführlich berichtet. Der anfängliche Mißerfolg ändert sich nach Zuziehung zahnärztlicher Hilfe. Die feste Vereinigung nimmt dann nach Anlegung intraoraler Stützbandagen ihren Fortgang. Ein ähnlicher, von Angle erwähnter Fall, der in New-Orleans operiert wurde, endete mit dem Verlust des mobilisierten Teiles infolge Nekrose. Angeblich soll der Mißerfolg darin zu suchen gewesen sein, daß der Knochenkeil aus dem Kieferwinkel und nicht aus dem horizontalen Teil entnommen sei, und daher die geeignete Stützschiene gefehlt habe. Es ist sicher dieses Moment nicht das für den Mißerfolg entscheidende gewesen, denn heutzutage wird die Methode, an dem Kieferwinkel geeignete Teile zu entnehmen, mit Erfolg besonders von Ernst geübt, nur mit dem Unterschiede, daß letzterer das möglichst aseptische Verfahren anwendet im Gegensatz zu den damaligen Operationen. Pickerill beschreibt den Fall eines 18jährigen Patienten, dessen Ausdruck infolge Progenie mit offenem Biß der eines Bulldoggen gewesen sein soll. Zweizeitige Keilexzisionen in der Bikuspidatengegend. Das Resultat nach dem Modell und der Photographie erscheint wenig vollkommen, da die Progenie noch besteht. Er erwähnt in seiner Arbeit Arbuthnot Lane, der ebenfalls Keilexzision aus dem Unterkiefer zur Behebung des offenen Bisses ausgeführt habe. Cryer und Harsha entnehmen aus dem Kieferwinkel Knochenabschnitte zur Behebung der Progenie. Erst die Erfahrung des Krieges mit dem gewaltigen Material zur Beobachtung und Behandlung gekommener Kontinuitätstrennungen der Kiefer schufen bei der Übertragung der Methoden auf die Friedenspraxis eine geeignete Basis zur gesicherten Therapie. Die Vornahme der Operation kann an verschiedenen Stellen geschehen: **am horizontalen, am aufsteigenden Ast, am Angulus** und **am Kieferköpfchen.**

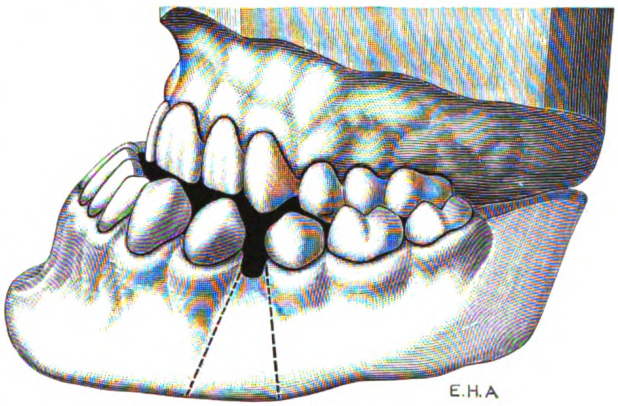

Fig. 1

Pichler stellt erst am resezierten Gipsmodell genau die normale Beziehung zum Oberkiefer fest und schaltet zugleich durch winklige Anlage des Re-

Digitized by Google
Original from UNIVERSITY OF MINNESOTA
Generated on 2019-10-18 16:09 GMT / http://hdl.handle.net/2027/umn.31951002762790j
Public Domain in the United States, Google-digitized / http://www.hathitrust.org/access_use#pd-us-google

sektionsschnittes die Wirkung einsetzender, den Heilerfolg störender Muskelkräfte aus (Fig. 2 und 3). Nach dem so eingestellten Gipsmodell wird eine geeignete intraorale Fixationsschiene angefertigt, die das mittlere mobilisierte Kieferstück in der voraus bestimmten Stellung unbeweglich festhalten soll. Schließlich hat Pichler zwecks Verbesserung der üblichen Methode an Leichenversuchen festgestellt, daß man ohne Eröffnung der Mundhöhle eine Aneurysmanadel und damit eine Giglisäge um den Kiefer subperiostal herumführen und den Kiefer durchtrennen könne. Mit Hilfe dieser genau durchdachten und bis ins einzelne überlegten Methode gelang ihm die Ausführung der Operation vollkommen. Er selbst gibt zusammenfassend an, daß die genaue Vorausbestimmung der Form und Größe der entfernten Stücke, die Herstellung einer verläßlichen Zahnschiene vor der Operation, der winklige Sägeschnitt und die Ausführung der Resektion ohne Eröffnung der Mundhöhle für den Erfolg wesentlich waren. Diese Operation kann auch zweizeitig ausgeführt

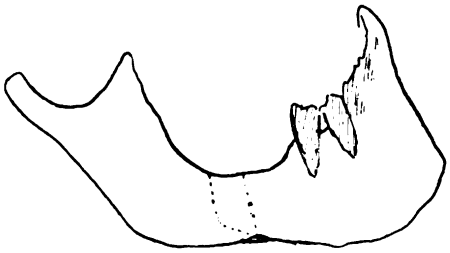

Fig. 2 (aus Pichler)

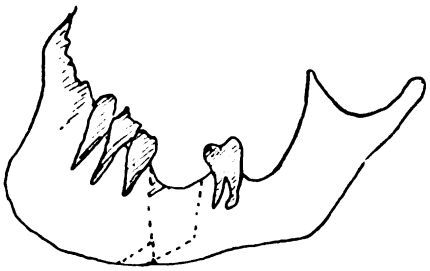

Fig. 3 (aus Pichler)

werden, wie sie z. B. Floris beschrieb. Man wird diese Methode, die eine gewisse Sicherung des nur einseitig in seiner Kontinuität getrennten Kiefers darstellt, nicht ohne weiteres von der Hand weisen, doch wird es zweckmäßig sein, die zweite Etappe der Durchtrennung auf der entgegengesetzten Seite sogleich nach der Kallusbildung anzusetzen, um durch Beeinflussung des jungen, neugebildeten Kallusgewebes Korrekturen, die infolge der einseitigen Verkürzung vorzuehmen sein dürften, ausführen zu können. Ganz besonders dürfte diese Methode meiner Ansicht nach dann zur Anwendung kommen, wenn wenig oder keine Zähne vorhanden sind, weil die intraorale Stützschiene keine ausreichende Fixierung der mobilisierten Mittelpartie abgibt. Der intra-, extraorale Verband ist ungeeignet, die Drahtnaht der Knochenenden nicht ausreichend. Immerhin wird man zumeist zu der von Pichler vorgeschlagenen Operation schreiten, wo die Voraussetzungen dafür vorhanden sind. Man kann bei Beobachtung sämtlicher Vorsichtsmaßregeln in einer Sitzung das Redressement in die errechnete Stellung ausführen.

Ernst hat in letzter Zeit besondere Erfolge dadurch erzielt, daß er extraoral in der Gegend dicht vor dem Angulus eingeht (Fig. 4 und 5).

Er wählt gerade diesen Teil des Kiefers, weil er dort in der Lage ist, den außerordentlich stumpfen Winkel spitzer zu gestalten. Er geht subperiostal ein, holt ein etwa rechtwinkliges Dreieck aus dem Knochen heraus mit der Spitze nach dem Kieferrande, schiebt den aufsteigenden Ast hinter und den

Digitized by Google Original from UNIVERSITY OF MINNESOTA
Generated on 2019-10-18 16:09 GMT / http://hdl.handle.net/2027/umn.31951002762790j
Public Domain in the United States, Google-digitized / http://www.hathitrust.org/access_use#pd-us-google

horizontalen zurück. Die Zähne im Ober- und Unterkiefer erhalten Silberkappen mit Gleitschienen beiderseits.

Neben dieser beschriebenen Methode der Keilexzision hat eine andere, von Lindemann ausgeführte Methode zu gleich guten Erfolgen geführt, die durch Verschiebung des horizontalen Kiefers in toto eine Verbesserung der De-

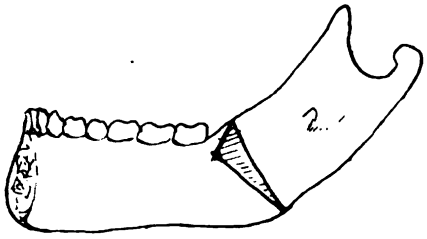

Fig. 4



Fig. 5

formität vorsieht. Hier wird am aufsteigenden Aste, zwei Finger breit über dem Kieferwinkel, zwischen Inzisur und Foramen mandibulare mittels einer Stichsäge eingegangen, der Kiefer dort durchsägt, die Schnittflächen gegeneinander verschoben und dadurch der ganze Unterkiefer redressiert (Fig. 6 und 7). Die Vorteile dieser Methode, wofern nicht Verlagerungen des zentralen Knochenstückes mit den beiden Prozessus eintreten, sind besonders bestrickend. Sie läßt ohne Eröffnung der Mundhöhle unter Wahrung vollkommener Asepsis, zugleich unter Schonung des Nerven und der Arteria mandibularis, den Eingriff zu. Der äußerliche Schnitt ist klein, Substanzverlust des Knochens ist unnötig, die Durchsägung des schmalen Knochenblattes ist leicht durchführbar. Unter dem Ohrläppchenansatz wird eingegangen. Unter Schonung des Fazialis und der Ohrspeicheldrüse gelangt man auf den Knochen, die

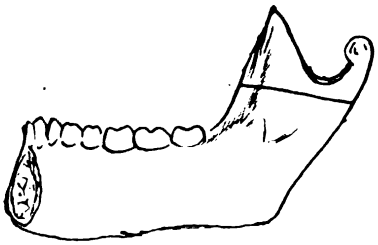

Fig. 6

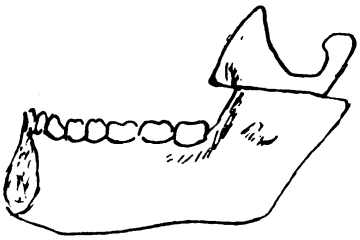

Fig. 7

rechtwinklig zur Längsachse des Processus condyloideus angesetzte Stichsäge schneidet die Innen- und Außenfläche des aufsteigenden Astes in gleicher Höhe. Die Fixierung des rückgeholten Unterkiefers geschieht durch Drahtverbände, die den Unterkiefer fest gegen den Oberkiefer schnüren.

Jaboulay und Berard sowie Berger haben in gleicher Weise Erfolge erzielt dadurch, daß sie die Gelenkköpfchen resezierten und den gesamten Unterkiefer zurückbrachten, wobei die unteren Schneidezähne um $2^1/_2$ cm nach hinten rückten. Es ist hierbei nicht ganz einzusehen, wie sich nach Opferung beider gesunden Gelenkverbindungen bei so ausgedehnter Rück-

Digitized by Google
Original from UNIVERSITY OF MINNESOTA
Generated on 2019-10-18 16:09 GMT / http://hdl.handle.net/2027/umn.31951002762790j
Public Domain in the United States, Google-digitized / http://www.hathitrust.org/access_use#pd-us-google

verlagerung ein neues, für den Kauakt ausreichendes Gelenk bilden sollte. Man wird dieser Methode nicht ganz zustimmen können. Anders ist dagegen die gleiche Ausführung zu beurteilen zur Beseitigung eines **Kreuzbisses,** hervorgerufen durch eine Arthritis deformans, wie sie von v. Eiselsberg bei zwei Patienten beschrieben hat. Hier hatte der pathologische Prozeß das Gelenkköpfchen zur starken Hypertrophie gebracht. Da die Diagnose unzweifelhaft war, konnte nur die Resektion des erkrankten Gelenkköpfchens die Anomalie beseitigen. In der Tat trat nach der Operation normale Okklusion und gutes Kauvermögen ein. Sonst wird man bei störendem Kreuzbiß evtl. eine der vorher genannten Methoden, aber nur einseitig, zur Anwendung bringen. Mit der Progenie vergesellschaftet ist gelegentlich der **offene Biß.** Aber auch selbständig ohne Prominenz des Unterkiefers kann er in Erscheinung treten, verstärkt mitunter dadurch, daß der Oberkiefer an der Anomalie teil hat, derart, daß sein alveolärer Teil nach oben gebogen erscheint. Bei dieser Deformität übernehmen meist nur die Molaren den Kauakt. Ein Abbeißen mit den Vorderzähnen ist unmöglich, Sprachstörungen unvermeidlich. Die Ätiologie ist nicht genügend erforscht, man wird auch

Fig. 8 Fig. 9 Fig. 10

hier dem ausgesprochenen stumpfen Kieferwinkel besondere Bedeutung zumessen müssen. Die Anwendung chirurgischer Therapie untersteht gleichen Indikationen, wie sie soeben bei der Progenie besprochen wurden. Hullihen beschreibt die Operation, die wegen Narbenektropiums des Unterkiefers infolge Verbrennung vorgenommen wurde. Er reseziert beiderseits im Unterkiefer in der Gegend der Bikuspidaten ein V-förmiges Keilstück mit der Basis nach dem Alveolarrande. Der Keil durchsetzt den Kieferkörper nur zu dreiviertel (Fig. 8, 9 und 10). Durch eine horizontale Schnittführung unterhalb der Vorderzahnwurzeln werden die Keile miteinander verbunden, dann der mobilisierte, partiell resezierte Kieferkörper mitsamt den Zähnen redressiert. Es ist nicht einfach, den Erfolg, der eingetreten sein soll, zu verstehen, zumal die knöcherne Kinnpartie stehen blieb. Von Eiselsberg berichtet über Plastik bei Ektropium des Unterkiefers infolge Makroglossie. Eckzahn und Prämolaren werden extrahiert, Keilexzision des Knochens, Knochenvereinigung durch Silberdraht. Wegen Fistelbildung sind zwei Nachoperationen vonnöten. Der Unterkiefer blieb auf der einen Seite monatelang beweglich. Mayrhofer findet Gelegenheit, den offenen Biß eines mit Kieferschuß eingelieferten Kriegsverletzten durch geeignete Schienung zu korrigieren, so daß Patient besser kauen konnte als vordem. Anschließend entwirft er einen Behandlungsplan, den offenen Biß auf chirurgischem Wege zu beseitigen. „Unter genauer Berück-

Digitized by Google Original from UNIVERSITY OF MINNESOTA
Generated on 2019-10-18 16:11 GMT / http://hdl.handle.net/2027/umn.31951002762790j
Public Domain in the United States, Google-digitized / http://www.hathitrust.org/access_use#pd-us-google

sichtigung der anatomischen Verhältnisse, namentlich der Kieferform und Bißverhältnisse des einzelnen Falles, wäre rechts und links je ein Zahn, meist ein Backzahn, zu extrahieren. Nach vollständiger Heilung wäre extraoral ohne Eröffnung der Mundhöhle je eine Knochenscheibe aus der Kontinuität des Knochens mit der Giglisäge auszuschneiden, das bewegliche Mittelstück nach oben zu führen und geeignet zu schienen." Auch er betont, wie man erkennt, die unter aseptischen Verhältnissen vorgenommene Methode, wie sie zu gleicher Zeit von Pichler ausgeführt wurde. Die vorher erwähnten Behandlungsweisen gehen nicht von diesen Voraussetzungen aus. Wir sehen nach erfolgter Extraktion die Operation angeschlossen. Ich glaube, die entstandenen Fistelbildungen, vor allem aber das monatelange Ausbleiben einer Konsolidierung auf das Konto der Außerachtlassung der Nichteröffnung der Mundhöhle setzen zu können.

Für einzelne Fälle des reinen offenen Bisses ohne Progenie möchte ich statt der Exzision eine Schrägschnittführung durch den Kiefer in der Gegend der Bikuspidaten vorschlagen. Nach Extraktion der Bikuspidaten beiderseits und Ausheilung der Wunde wäre der Kiefer vertikal von dem zweiten Bikuspidaten, hinten angefangen, nach dem ersten Bikuspidaten vorn schräg zu durchtrennen, wobei das Foramen mentale, Nerv und Arterie geschont werden könnten. Eine Projektion des Canalis mandibularis zeigt den Weg aus der zentralen Richtung nach der peripheren labialen Gegend bis unterhalb des zweiten Bikuspidaten (Fig. 11). Man kann den mittleren Teil nach oben kippen, wobei die Sägeflächen breit aneinander liegen. Ich habe die Möglichkeit nur am Leichenmaterial konstatieren können, wobei die nach unten vorstehenden Knochenkanten mit der Knochenzange beseitigt wurden. Vielleicht läßt sich diese Schrägschnittführung auch für andere Fälle von Anomalien anwenden.

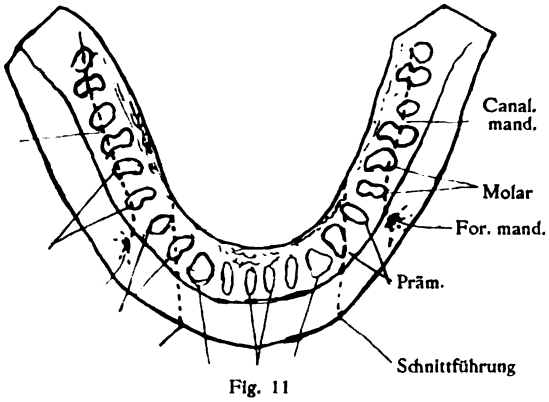

Fig. 11

Im Gegensatz zur Progenie bekommen wir Fälle zu Gesicht mit rückverlagertem, in seiner Zirkumferenz verkleinertem und zugleich wenig kräftig entwickeltem Unterkiefer. Man bezeichnet diese Deformität mit **Mikrognathie.** Die kosmetischen und funktionellen Störungen sind hierbei weitaus schwerer. Die Betreffenden erhalten mit ihrem nach dem Halse abfallenden Kinn ein überaus häßliches Aussehen, und die übliche Bezeichnung eines Vogelgesichtes charakterisiert besonders die Form. Kauvermögen infolge gestörter Okklusion sehr erschwert, Sprache oft schwer verständlich, besonders wenn Ankylose des Kiefergelenks verbunden ist. Interessant ist wieder bei dieser entweder

Digitized by Google
Original from UNIVERSITY OF MINNESOTA
Generated on 2019-10-18 16:11 GMT / http://hdl.handle.net/2027/umn.31951002762790j
Public Domain in the United States, Google-digitized / http://www.hathitrust.org/access_use#pd-us-google

angeborenen oder erworbenen Deformität die Beobachtung, daß in diesen Fällen der Kieferwinkel sich einem rechten nähert, während er beim normalen Menschen im erwachsenen Zustande zirka 125° beträgt. Auch in diesen Fällen hat die chirurgische Therapie versucht, Besserung zu schaffen. Von Auffenberg hat aus der v. Eiselsbergschen Klinik drei Fälle mitgeteilt. In einem Falle extrahierte er auf der linken Seite den Bikuspidaten, geht durch die Alveole senkrecht bis zur Mitte des Unterkiefers ein (Fig. 12 und 13). Ein ent-

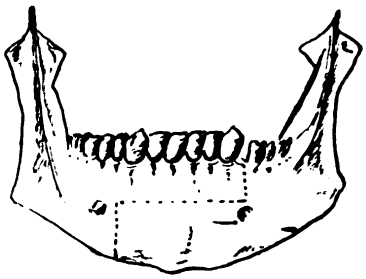

Fig. 12

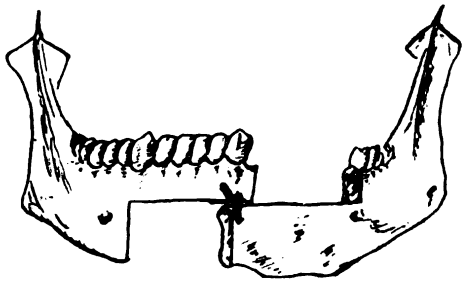

Fig. 13

sprechendes Bohrloch wird rechts angelegt und von dort der Unterkiefer nach unten durchtrennt. Beide Punkte werden durch horizontalen Sägeschnitt verbunden, so daß der Unterkiefer in eine untere und eine obere Spange zerfällt. Die Fragmente werden auseinandergezogen, und zwar um die Länge der beiden Treppenstufen. Diese erhalten an ihren Enden Bohrlöcher, durch die zur Fixierung eine Drahtnaht gelegt wird. Im anderen Falle wird der Unterkiefer am Winkel treppenartig durchsägt, wobei die Wurzeln der letzten Molaren in die horizontale Sägefläche fallen (Fig. 14 und 15). Die Treppenenden sind durchbohrt und durch Drahtnaht fixiert. Nach vier Monaten Heilung, ein Jahr später wird auf der anderen Seite in der Gegend zwischen erstem und zweitem Bikuspidaten die gleiche Operation eingeleitet mit dem Endresultat einer Pseudarthrose. Es werden Erweiterungen von $2^1/_2$ bis 3 cm erreicht. Bei den erwähnten Fällen vermißt man die Mitbeteiligung zahnärztlicher Hilfe. Die Fixierung durch Drahtnaht ist nie eine ausreichende. Pehr Gadd hat eine ähnliche Methode zur Anwendung gebracht, doch so, daß die Knochenstufen nach der Verschiebung aufeinander ruhen (Fig. 16 und 17). Cryer schiebt den Unterkiefer vor nach halbkreisförmiger Aussägung im Kieferwinkel. Ich glaube auch, die Methode selbst wird, um Komplikationen auszuschalten, von neueren Gesichtspunkten aus bearbeitet werden müssen. Vielleicht kommt das Lindemannsche Verfahren besser hierfür in Betracht, das, wie auseinandergesetzt, ein aseptisches Vorgehen gestattet. Man würde dann in gleicher Weise den

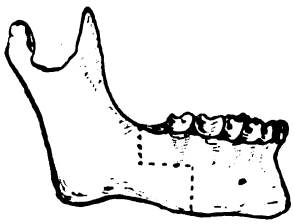

Fig. 14

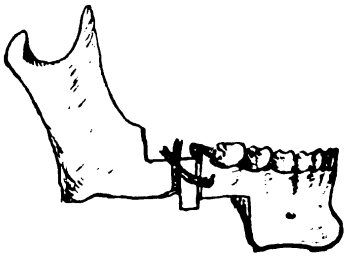

Fig. 15

Digitized by Google
Original from UNIVERSITY OF MINNESOTA
Generated on 2019-10-18 16:11 GMT / http://hdl.handle.net/2027/umn.31951002762790j
Public Domain in the United States, Google-digitized / http://www.hathitrust.org/access_use#pd-us-google

aufsteigenden Ast durchtrennen, den Unterkiefer aber vorschieben, um die fliehende Kinnpartie nach vorn zu bringen und die Profillinie zu bessern. Die zweite Methode der Kontinuitätstrennung des horizontalen Astes und Vorbringen des mittleren Teiles wäre wohl ebenfalls möglich. Nur wäre auch hier der Versuch zu machen, ohne Eröffnung der Mundhöhle vorzugehen. Notwendig zu extrahierende Zähne müßten lange vor der Operation entfernt sein. Die Durchtrennung der Kiefer ist am besten im Winkelschnitt vorzunehmen. Zwecks guter Fixierung, die ein wichtiges Hilfsmittel zur besseren Heilung darstellt, sollte, wenn die Möglichkeit besteht, außer dem Mittelstück, das ja meist Zähne enthält, auch jedes hintere Fragment wenigstens einen Zahn enthalten. In solchen Fällen ist die intraorale Fixierung eine ausreichende und bürgt für rasche Konsolidierung. Es fragt sich nur, ob nach Durchtrennung die Weichteile, wie Periost und Mukosa dem ausgedehnten Zuge, ohne zu zerreißen, nachgeben werden, was nicht anzunehmen ist. Mit diesem Verfahren ist wohl eine Erweiterung, aber keine Verlängerung des Kiefers herbeigeführt. Ich glaube, um beides zu erreichen, die Transplantation von Knochen aus der Tibia, Rippe oder Beckenkamm vorschlagen zu können. Die Behandlung der Kieferschußverletzungen hat uns genügend reichliche Erfahrungen auf dem Gebiete der Knochenplastik gegeben, um diese Methode auch hier in Anwendung zu bringen. Die zweizeitige Operation dürfte bei Anwendung der Transplantation die gegebene sein. Einmal erfordert die Einpflanzung reichlich Zeit und Müheaufwand und stellt, da sie unter Lokalanästhesie der betreffenden Teile vorgenommen wird, auch an den Patienten große Anforderungen. Dann aber mindert man die Gefahr der Pseudarthrosenbildung durch bessere Fixierung des nur einerseits durchtrennten Kiefers und der besseren Durchblutung und Ernährung der mittleren Partie. Nach der Heilung würde eine prothetische Behandlung die eventuell notwendigen Korrekturen übernehmen.

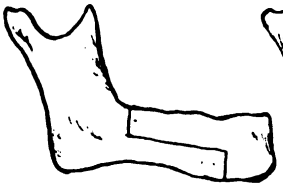
Fig. 16

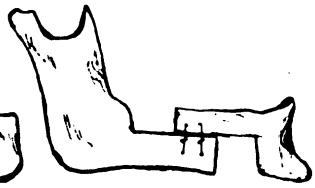
Fig. 17

Nach Niederlegung dieser Vorschläge ist mir die Arbeit von Bruhn über Behandlung der Progenie und Mikrognathie zugegangen. Es ist mir eine Freude, zu konstatieren, daß die unabhängig voneinander erstandenen theoretischen Erwägungen von Bruhn in so genialer verbesserter Weise praktisch gelöst wurden. Die Verschiebung des mikrognathen Unterkiefers nach vorn mit der gleichen Methode, wie sie bei Behandlung der Progenie ausgeführt wird, hält Bruhn für geeignet bei leichten Formen der Mikrognathie. Bei ausgesprochenen dagegen kommt die beiderseitige Durchtrennung des horizontalen Astes in der Gegend zwischen zweitem Bikuspidaten und erstem Molaren in Frage mit nachheriger Knochentransplantation. Das mobilisierte Mittelstück wird mittels einer eigens konstruierten Extensionszange langsam nach vorn geholt und damit die Weichteile in der Gegend des Eingriffes ge-

Digitized by Google
Original from UNIVERSITY OF MINNESOTA
Generated on 2019-10-18 16:11 GMT / http://hdl.handle.net/2027/umn.31951002762790j
Public Domain in the United States, Google-digitized / http://www.hathitrust.org/access_use#pd-us-google

dehnt. Die eingerissene Mundschleimhaut muß dann erst verheilen, ehe man zum zweiten Abschnitt der Transplantation schreitet. Die Wundheilung im Munde schreitet rasch vorwärts, und die Transplantation beiderseits von Knochenstücken wird in einer Sitzung ausgeführt. Die Erfolge mit dieser Methode, die von meiner vorgeschlagenen ein wenig abweicht, sind, wie die Aufnahmen zeigen, so hervorragende, daß man sie als grundlegende für die Zukunft wird annehmen müssen.

So eingehend die verschiedenen Veröffentlichungen in der chirurgischen Behandlung der Deformitäten gerade den Unterkiefer behandeln, so wenig findet man darüber in Beziehung auf den **Oberkiefer.** Es ist das kaum Vorhandene in der Literatur um so weniger zu verstehen, als die im Oberkiefer auftretende Anomalie, **die Prognathie,** in kosmetischer wie funktioneller Hinsicht ebenfalls zu den unangenehmsten Deformitäten gehört. Der Oberkiefer tritt gegenüber Nase und Stirn besonders stark hervor, die meist verkürzte Oberlippe läßt die oberen Schneidezähne dauernd hervortreten, der Profilwinkel ist entsprechend klein. Ein Abbeißen ist oft nicht möglich, da die unteren Zähne infolge Nichtartikulierens mit ihrem Antagonisten verlängert sind. Gelegentlich treffen sie daher in extremen Fällen die Gaumenschleimhaut und erzeugen Dekubitalgeschwüre. In der Literatur haben Vallas und Cl. Martin eine schlecht geheilte Schußfraktur durch seitliche Keilexzision mit nachfolgender zahnärztlich prothetischer Behandlung korrigiert.

Cryer hat bei einem 15jährigen Patienten mit einer Hypertrophie des Ober- und Unterkiefers den Processus alveolaris in beiden Kiefern abgetragen, und zwar ging er im Oberkiefer so vor, daß er von der Tuberositas der einen Seite sublabial bis zur Tuberositas der anderen einen Schnitt durch Schleimhaut und Periost legte und nach Durchtrennung der Oberlippe in der Medianlinie den gesamten Fortsatz samt vorhandenen Zähnen mit Säge und Knochenzange abtrug.

Es ist erstaunlich, wie wenig chirurgisches Interesse dieser so schweren Anomalie entgegengebracht ist. Die Heiltendenz als solche ist im Oberkiefer wie wir es von den Kriegs- und Friedensverletzungen wissen, eine ungemein gute. Die Prognose selbst der schwersten Oberkieferfraktur ist eine günstige, vorausgesetzt, daß sie nicht mit Schädelbruch oder Bruch der Schädelbasis mit folgender Meningitis kompliziert ist. Selten besteht bei den eigentlichen Verletzungen des Oberkiefers eine Lebensgefahr, selbst nicht bei Transversalfrakturen, wie sie Guérin beschreibt. Man kennt Fälle, wo trotz doppelseitigen Oberkieferbruchs mit Bruch beider Jochbeine, wobei sich der Gesichtsschädel gegen den Schädelknochen ausgiebig verschieben ließ, Heilung eingetreten ist. Es war daher besonders interessant, die Möglichkeit der Beseitigung solcher Anomalien an zwei Fällen studieren zu können.

Fall I: Krankenschwester E. K., 22 Jahre alt, von kräftiger, mittelgroßer Figur. Patientin gibt an, in ihrer Jugend eine Knocheneiterung nach Diphtherie gehabt zu haben, und zwar im Unterkiefer. Es seien damals Knochensplitter entfernt worden. Obwohl ihre Eltern, Großeltern und Geschwister nichts Anormales im Kieferbereiche aufzuweisen hatten, so wäre ihr ein Vorwachsen

Digitized by Google
Original from UNIVERSITY OF MINNESOTA
Generated on 2019-10-18 16:11 GMT / http://hdl.handle.net/2027/umn.31951002762790j
Public Domain in the United States, Google-digitized / http://www.hathitrust.org/access_use#pd-us-google

in ihrer oberen Kieferpartie aufgefallen. Der behandelnde Zahnarzt hätte im Oberkiefer drei Zähne zwecks Aufhebung der Veränderung und gedrängten Zahnreihe entfernt, um hernach zu regulieren. Trotz der Extraktion sei keine Besserung eingetreten. Die Mundpartie mit der die schräg vorgelagerten Zähne im Oberkiefer nur halb bedeckenden Oberlippe hat ein rüsselartiges Aussehen. Die extreme Kieferdeformität wirkt besonders prominent deswegen, weil der Unterkiefer eine Mikrognathie aufweist (Tafel III, Fig. 10 und 11). Die untere Mundpartie weicht daher noch besonders gegenüber der oberen zurück. Die Mikrognathie ist entstanden infolge einer Osteomyelitis in frühester Kindheit auf der Basis einer metastatischen Infektion nach Diphtherie. Es ist daher wohl möglich, daß eine Störung in der Weiterentwicklung des Unterkiefers eingetreten ist, oder eine rein mechanische Verkürzung in der Zirkumferenz, wie wir sie bei Kontinuitätstrennung mit Substanzverlust auch anderweitig beobachten. Die horizontale Knochenspange scheint mäßig entwickelt.

Linkerseits besteht noch eine von dem Prozeß herrührende, am Kieferrande gelegene Narbe. Der Oberkiefer ist seitlich verengt, der mittlere vordere Teil des Kieferfortsatzes springt besonders mit seinen Vorderzähnen vor. Es stehen im Munde:

$$R\ \frac{87\quad 4321 \,|\, 1\quad 345\quad 7}{87\quad\ \ 21 \,|\, 1\qquad\ \ 7}\ L$$

Schon ohne Symmetroskop ist sofort die Wirkung voraufgegangener Extraktion zu sehen. Besonders deutlich ist die Lage des rechten Eckzahnes mit dem ersten Bikuspidaten in einer frontalen Ebene infolge Vorwanderns der seitlichen Zähne linkerseits. Zwischen Eckzahn und mittlerem Schneidezahn links eine kleine Lücke. Der Unterkiefer ist infolge seiner Verkürzung im vorderen Abschnitt in keinerlei Beziehungen zu den korrespondierenden Zähnen im Oberkiefer. Die vorderen unteren Zähne beißen fast in die Schleimhaut des Gaumens. Es artikulieren nur: die drei Molaren im Unterkiefer mit den Antagonisten, und diese auch noch unvollkommen (Tafel I, Fig. 1 bis 3 und Tafel II_7).

Frl. K. fühlte sich unglücklich im Bewußtsein ihrer hochgradigen Deformität und begrüßte dankbar die Aussicht, durch chirurgischen Eingriff die Möglichkeit eines normalen Aussehens zu bekommen. Man hätte in diesem Falle nicht nur Oberkiefer, sondern auch Unterkiefer beeinflussen müssen, um das zurückliegende Kinn in harmonische Beziehungen zur oberen Partie zu bekommen. Es kam da die Operation nach von Eiselsberg in Frage, d. h. Verlängerung des Kiefers durch treppenartigen Ausschnitt, oder die Operation mit Transplantation von Knochenteilen aus Tibia oder Beckenkamm, eine Methode, die gerade in den letzten Jahren durch die Erfahrungen des Krieges besonders gute Aussichten auf Erfolg versprach. Von beiden Möglichkeiten ist vorderhand Abstand genommen worden, da sie an sich schwere Eingriffe bedeuten, und das Hauptaugenmerk auf die Behandlung des Oberkiefers gelegt in der Hoffnung, vielleicht durch prothetischen Ersatz auf unblutigen Wegen Besserung zu erzielen.

Digitized by Google
Original from UNIVERSITY OF MINNESOTA
Generated on 2019-10-18 16:11 GMT / http://hdl.handle.net/2027/umn.31951002762790j
Public Domain in the United States, Google-digitized / http://www.hathitrust.org/access_use#pd-us-google

Die Überlegung vor der Operation ging dahin, ohne Substanzverlust, lediglich durch vertikale seitliche Einschnitte in den Knochen und horizontale Verbindung derselben, auf der fazialen Seite eine Mobilisierung der in Frage kommenden prognathen Kieferpartie und sofortigem Redressement in die notwendige Stellung herbeizuführen und unter nachfolgender Fixierung zu retinieren. Um sämtliche Vorderzähne inklusive des linken Eckzahnes mit zugehöriger Knochenpartie zu redressieren, hätte eine Dehnung des Kiefers in der Gegend des linken I. Bikuspidaten und rechten Eckzahnes vorausgehen müssen oder Opferung beider. Die erste Möglichkeit wurde bei dem an sich mikrognathen Unterkiefer und der Länge der Behandlungszeit verworfen. Bei der zweiten wollte ich das durch Extraktion geschädigte Gebiß nicht noch weiterhin um zwei Zähne mindern. Der Raum, den die Schneidezähne einnehmen, beträgt 2,4 cm. Die Entfernung zwischen rechtem Eckzahn und linkem I. Bikuspidaten beträgt etwa ebensoviel Zentimeter. Somit bestand die Möglichkeit, das vordere Bogensegment bis zu dieser Linie abzuflachen. Die Extraktion des linken Eckzahnes erschien mir nicht notwendig. Dagegen wurde die Krone des rechten, zu stark labial stehenden Eckzahnes entfernt, um durch Stiftzahn eine korrigierte Stellung zu erhalten. Die notwendige Apparatur sollte intraoral und palatinal befestigt werden, um nicht störend für das Aussehen zu wirken. Sie bestand aus zwei Molaren-Schraubbändern, die mit einem kräftigen, den palatinalen Flächen der oberen Zähne anliegenden Drahtbügel verbunden waren. Der vordere Teil des Bügels reichte nur so weit, wie die am Gipsmodell zurückgesetzten Zähne maximal durch die Operation hätten redressiert werden können. Die mittleren Schneidezähne erhalten Ringe mit Knöpfchen. Durch die buccal sich befindenden Kanülen sollte bei Bedarf ein labial den Zähnen anliegender glatter Bogen geführt werden. Feste Kappenapparate wollte ich nicht anwenden, da der Kiefer nicht in seiner totalen Kontinuität zu trennen war und eine gewisse Freiheit in der Lagerung der mobilisierten Teile ratsam schien. Die Operation wurde im Mai 1920 folgendermaßen ausgeführt. Unter lokaler und Leitungsanästhesie, Kokaintampon in der Nase, wird ein großer halbkreisförmiger Bogenschnitt von der Gegend der Bikuspidaten der einen Seite zu dem der anderen Seite fazial durch Schleimhaut und Periost gelegt. Mit Raspatorium wird der Lappen, dessen Basis nach der Schleimhautumschlagsfalte gelegen ist, bis unterhalb der Spina nasalis anterior abpräpariert. Zwischen Eck- und Schneidezahn linker- und rechterseits werden von dem Bogenschnitt ausgehend zwei Steigbügelschnitte über den Alveolarrand gelegt, die in ihrer palatinalen Verlängerung parallel zueinander stehen. Palatinal wird die Schleimhaut nach beiden Seiten ein wenig abgedrängt. Die Stichsäge versagt. Die Giglisäge durchschnitt den Kiefer relativ rasch und zwar vertikal, beginnend vom Alveolarkamm bis in die Höhe der Wurzelspitzen. Einem Weitervordringen stellten sich die geringe Bewegungsmöglichkeit im Munde und die nicht mehr abzuhaltende Lippe entgegen. Kurze, mit schmalstem Meißel geführte Schläge trennten den Knochen vertikal über die Höhe der Wurzelspitzen der Frontzähne hinaus. Beide Knochenschnitte wurden durch eine

Digitized by Google
Original from UNIVERSITY OF MINNESOTA
Generated on 2019-10-18 16:11 GMT / http://hdl.handle.net/2027/umn.31951002762790j
Public Domain in the United States, Google-digitized / http://www.hathitrust.org/access_use#pd-us-google

horizontale, unterhalb der Spina nasalis geführte Durchtrennung der Kortikalis und in geringer Tiefe der Spongiosa miteinander verbunden, wobei ebenfalls der Meißel zur Anwendung kam. Der gesamte Alveolarfortsatz war damit mobilisiert und ließ sich palatinalwärts kippen. Die Meißelschläge verursachten der Patientin Schmerzen, und um diesen Rest der Operation rasch beenden zu können, wurde ein kurzer Ätherrausch eingeleitet. Die Blutung war unbedeutend. Der abpräparierte Lappen wurde zurückgeklappt und mit der gingivalen Partie vernäht. Palatinal erübrigte sich eine Naht, da die Wundränder gut aneinander lagen. Die Apparatur wurde sofort eingesetzt, die mittleren Zähne durch Ligaturen mit dem dahinter liegenden Drahtbügel verbunden und so eine gute Fixierung herbeigeführt. Zwischen Gaumen und Drahtbügel wurde Jodoformgaze gestopft. So diente das Drahtnetz zugleich als ausgezeichneter Tamponhalter. Labial wurde ein leichter Tampon gelegt, der von der Lippe gehalten wurde. Die Oberlippe war am nächsten Tage stark angeschwollen. Fieber bestand nicht. Nach drei Tagen konnte Patientin leichten Dienst tun. Innerhalb dieser Zeit werden tägliche Spülungen gemacht. Die Schwellung ging rasch zurück, die Tampons werden alle zwei Tage gewechselt, nach sechs Tagen die Nähte entfernt. Reaktionslose Heilung. Patientin verreiste darauf August 1920 zur Erholung. Den Drahtbügel hatte sie sich entfernt. Als sie zurückkehrte, konstatierte ich stark vorgeschrittene Konsolidierung, beobachtete aber zugleich, daß die Zähne mitsamt dem redressierten Alveolarfortsatz ein wenig prominenter als wie nach der Operation geworden waren. In der Annahme, den dehnbaren Kallus zu beeinflussen, legte ich die herausgenommene Spange noch einmal ein und versuchte, durch rein orthodontische Maßnahmen, d. h. Ligieren der Vorderzähne an den Bügel und langsames Anziehen der Drähte, den Knochenfortsatz selbst palatinal zu bewegen. Dabei wurden die Zähne etwas gelockert, der Fortsatz war nicht zu beeinflussen. Ich konnte auch weiterhin seiner Tendenz, in die alte Stellung zurückzukehren, nicht Einhalt gebieten. Im September etwa war die vor der Operation bestandene Zahn- und Kieferstellung ungefähr die gleiche. Dieser Mißerfolg stellte mich vor die Frage, welche Kräfte ihn ausgelöst hätten. Beim Studium aller Möglichkeiten glaube ich, die Ursache in den weniger beachteten Elastizitätskräften gefunden zu haben, die latent in dem an sich gut mobilisierten Kieferfortsatz verblieben waren. Bei der Betrachtung eines Medianschnittes unseres Falles muß man den besonders mit kontrahiertem Zahnfortsatz vergesellschafteten hohen Gaumen in Spannung annehmen, der zugleich ein in sich gestütztes Gewölbe darstellt. Ganz besonders aber muß die Spannung in der Gegend des Überganges von oraler Alveolarplatte in den horizontalen Gaumenfortsatz sein. Ist nun subnasal die Durchtrennung vollführt und der mobilisierte Alveolarfortsatz palatinalwärts gekippt, so wird die mittlere unverletzte Partie des Palatum darum einer Spannung ausgesetzt. Insbesondere wirkt hier die Kortikalis wie eine unter Spannung gesetzte Feder (Fig. 18). Wenngleich nach erfolgter Operation keinerlei Federung zu konstatieren war, so mögen die molekularen elastischen Kräfte in kontinuierlich wirkender kumulativer Weise wirk-

Digitized by Google
Original from UNIVERSITY OF MINNESOTA
Generated on 2019-10-18 16:11 GMT / http://hdl.handle.net/2027/umn.31951002762790j
Public Domain in the United States, Google-digitized / http://www.hathitrust.org/access_use#pd-us-google

sam geworden sein, um langsam die ihnen jahrelang zugewiesene Stellung wieder einzunehmen. Hier hätte eine monatelange Retention die Möglichkeit gegeben, nach Auffüllung des operativ unterhalb der Spina gesetzten Defektes mit osteogener Substanz die Elastizitätskoeffizienten der palatinalen Seite zu paralysieren. Aus all diesen Reflexionen heraus schuf ich mir zugleich das Bild für die zweite zu wiederholende Operation. Einmal hatte die ausgiebige

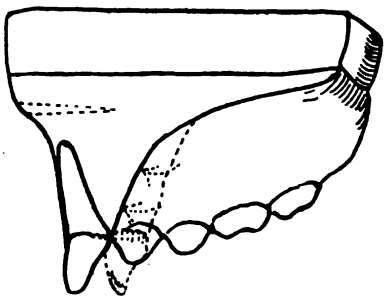

Fig. 18

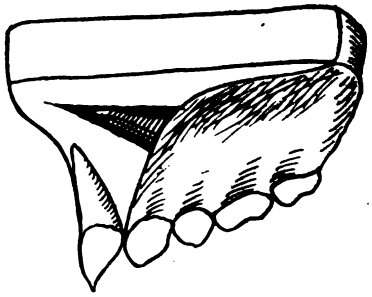

Fig. 19

Durchtrennung gezeigt, daß eine Möglichkeit bestand, bei der guten Heiltendenz im Oberkiefer Korrekturen größeren Stils vorzunehmen, dann aber auch war die Patientin selbst dafür, den Eingriff wiederholen zu lassen, da er ihr keinerlei Störungen verursacht hatte.

Anfang März 1921 wurde die zweite Operation ausgeführt. Hier wollte ich umgekehrt wie bei der ersten Operation vorgehen und die Elastizität des Gaumenbogens ausschalten. Ich lege der nebenstehenden Zeichnung den zu operierenden Fall zugrunde. Es ist das der Medianschnitt durch das Gipsmodell des Kiefers nach der ersten Operation. Die Wurzel des Schneidezahnes wird eingezeichnet (Fig. 19). Wir haben, wie man sieht, palatinal eine ausgedehnte Spongiosaschicht, der man ohne Schaden einen Keil entnehmen kann. Ist es mir möglich, einen solchen palatinal zu entfernen, so habe ich einmal die Kräfte des federnden Gewölbebogens gesprengt, dann zugleich die Möglichkeit, die blutigen Knochenseiten aneinander zu lagern. Zu überwinden wäre nur die restierende Spongiosaschicht zwischen Defekt und subnasalem Punkte und die dünne Kortikalis der fazialen Seite. Von diesen neuen Gesichtspunkten wird zur Operation geschritten. Unter lokaler und Leitungsanästhesie der in Frage kommenden Partie wird ein ausgiebiger Bogenschnitt am harten Gaumen gelegt. Derselbe zieht, rechts vom Molaren angefangen, ein wenig unterhalb des gingivalen Randes parallel zur Zahnreihe nach vorn, biegt am Eckzahn nach der linken Seite herüber zum ersten Bikuspidaten und von dort in analoger Weise zum Molaren (Fig. 20). Dieser ausgedehnte Lappen wird mukös periostal stumpf abgehebelt und enthält beiderseits die Arteria palatina. Starke Blutung ist nicht zu konstatieren. Nunmehr wird auf der fazialen Seite, oberhalb der Wurzeln rechts in der Linie

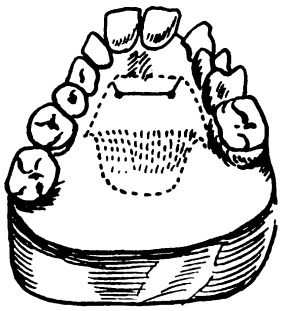

Fig. 20

Digitized by Google
Original from UNIVERSITY OF MINNESOTA
Generated on 2019-10-18 16:11 GMT / http://hdl.handle.net/2027/umn.31951002762790j
Public Domain in the United States, Google-digitized / http://www.hathitrust.org/access_use#pd-us-google

zwischen Eck- und seitlichem Schneidezahn, links zwischen Eck- und mittlerem Schneidezahn ein kleiner halbkreisförmiger, nach der Nase zu offener Schnitt von dem Durchmesser einer Erbse durch Schleimhaut und Periost gelegt, mit dem Raspatorium der Knochen freigelegt. Mit Hilfe der Fußbohrmaschine und einem langen Spiralbohrer wird dort ein kleines Loch durch den Kiefer beiderseits nach dem Palatum gebohrt, so daß die Führung des Bohrloches ein wenig unterhalb der Horizontalebene des harten Gaumens gelegen war. Nunmehr wird die Schlinge einer sehr feinen Giglisäge, da dieselbe durch die kleine Knochenöffnung nicht geleitet werden konnte, mit der Beißzange abgezwickt, dieses Ende durch das Bohrloch geführt, bis es am harten Gaumen zwischen Knochen und abgedrängtem Lappen mit der Spitzzange gefaßt werden konnte (Fig. 21).

Es war jetzt ein leichtes, die Durchsägung vorzunehmen, und zwar in vertikaler Richtung. An Stelle der abgezwickten Schlinge wurde eine Klemmzange gesetzt. In gleicher Weise wurde die andere Seite durchtrennt. Meine Absicht ging dahin, durch geeignete Haltung der Säge die labiale Schleimhaut unverletzt zu lassen. Durch ungeeignete Kopfbewegung der Patientin riß die eine Seite der Schleimhaut ein, bei der anderen Seite aber gelang es absolut, den Knochen zu durchtrennen bei Unverletztheit der fazialen Schleimhaut. Man fühlt deutlich, wann die Säge den Knochen durchsetzt hat und entfernt dann vorsichtig die Drahtsäge. Ich glaubte deshalb Wert darauf zu legen, weil die Methode nichts Besonderes voraussetzt und für die Heiltendenz und die Herabsetzung der Infektionsgefahr die intakte Schleimhaut und Knochenhaut als Versorgerin des Knochenstückes von gutem Wert sei. Waren die ersten Stadien der Operation ebenso wie die vertikale Durchtrennung relativ leicht vonstatten gegangen, so machte die horizontale Durchschneidung um so größere Schwierigkeiten. Meine Absicht war, die Giglisäge durch das eine Bohrloch einzuführen und am anderen wieder herauszuholen, so daß die schneidende Säge den harten Gaumen quer durchtrennen müßte (Fig. 20). Ich beabsichtigte, nur ein wenig in die Tiefe zu gehen, um dann mit Meißel einen Keil gegen den Ausschnitt auszuschlagen. In der Praxis kam ich mit dieser Überlegung nicht durch. Sie scheiterte an der spröden Giglisäge. Wohl ließ sie sich in gedachter Weise einführen, aber die geringe Adaptionsfähigkeit in so beengtem Raume ließ ihre Benutzung nicht zu. Ein Versuch mit einem langen Fräsenbohrer im geraden Handstück mißlang ebenfalls. Um die Dauer der Operation nicht unnötig hinauszuziehen, wurde ein kräftiger Meißel angesetzt, der palatinal die Querverbindung der vorher geschaffenen Einschnitte herstellte. Wie bei der ersten Operation wurden

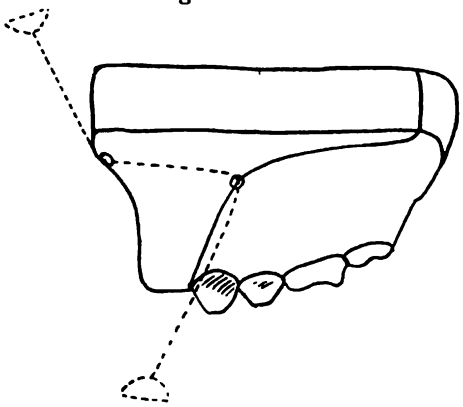

Fig. 21

Digitized by Google
Original from UNIVERSITY OF MINNESOTA
Generated on 2019-10-18 16:11 GMT / http://hdl.handle.net/2027/umn.31951002762790j
Public Domain in the United States, Google-digitized / http://www.hathitrust.org/access_use#pd-us-google

die Meißelschläge schlecht vertragen, weil sie in Richtung der Schädelkapsel erfolgten. Eine kurze Äthernarkose half über das letzte Stadium rasch hinweg. Mit einigen Meißelschlägen war die Mobilisierung erreicht. Mit Handdruck von oben her der Kiefer ohne weiteres reponiert; er verblieb auch sofort in dieser Stellung. Mit einigen Nähten wurde der Lappen palatinal vernäht, was einige Mühe verursachte. Die beiden Bohrlöcher wurden mit den beiden kleinen Schleimhautläppchen überdeckt und je eine Naht gelegt. Im Anschluß daran sofort dieselbe Apparatur, wie bei der ersten Operation, eingesetzt. Wieder war der Metallbügel und die von ihm zu den Vorderzähnen führenden Ligaturen ein ausgezeichnetes Netz zum Halt für die am Oberkiefer palatinal anzubringende Tamponade. Die im Unterkiefer verlängerten Schneidezähne stören beim Kieferschluß. Sie dringen in die Schleimhaut des Gaumens. Da sie für prothetische Zwecke späterhin stark beschliffen werden müssen, werden sie so weit gekürzt, daß sie nicht mehr hindern. Am ersten Tage nach der Operation hatte Patientin leichtes Fieber; die Oberlippe und ihre Umgebung wies eine Schwellung auf, die einige Tage anhielt. Am zweiten Tage war Patientin fieberfrei; Schmerzen waren gering, häufige Mundspülungen und Tamponadewechsel folgten in den nächsten Tagen. Nach sechs Tagen wurden die Nähte entfernt. Die weitere Heilung erfolgte ohne Komplikation. Nach elf Tagen konnte Patientin ihrer Beschäftigung nachgehen. Die Röntgenaufnahme vor der Operation zeigt den hohen, nach vorn strebenden knöchernen Gaumenbogen, wie er sich in die schräg prominierenden Frontzähne fortsetzt. Die Kontrollaufnahme nach der Operation zeigt den vorn abgeknickten Bogen mit den nach unten zeigenden redressierten Zähnen (Tafel II, Fig. 8 und 9). Die feste Vereinigung ließ dieses Mal länger auf sich warten, doch nahm sie zusehends zu. Infolge der über Erwarten guten Redressierung der Vorderzähne, die sich rechts an den Eckzahn, links an den ersten Bikuspidaten hart anlegten, blieb für den beabsichtigten Stifteckzahn rechts keine Möglichkeit mehr. Die kosmetische Wirkung wäre damit nicht verbessert worden, und so entfernte ich Juni 1921 diese Wurzel.

Die im Laufe der Zeit lästig gewordene, palatinal gelegene kräftige Spange wird in eine zierlichere eingetauscht, die aus zwei um je einen Bikuspidaten gelegten gelöteten Ringen und einem dünnen, den Vorderzähnen palatinal anliegenden Drahtbogen besteht, der mit den Ringen verlötet ist. Die schlechte Sprache ist verbessert, die Lippe schließt sich bequem, das Profil ist wesentlich gebessert, die Patientin ist dankbar und zufrieden mit dem Erfolge. Im Unterkiefer wird eine Prothese angefertigt. Es werden je ein Molar und die drei Schneidezähne mit Kronen versehen. Die mittleren werden vereinigt und mit Geschiebe versehen. Die Prothese erhält einen labial, in der Schleimhautumschlagsfalte gelegenen Bügel mit Kautschukwulst, um die weiche Lippenpartie ein wenig vorzudrängen und das Verhältnis von Ober- und Unterkiefer zu bessern und harmonischer zu gestalten. Die Gipsmodelle zeigen die wesentlich gebesserte Artikulation. Die Schlußaufnahmen sind ohne Lippenbügel gemacht, um nicht irgendeinen besonderen Erfolg vorzutäuschen

Digitized by Google
Original from UNIVERSITY OF MINNESOTA
Generated on 2019-10-18 16:11 GMT / http://hdl.handle.net/2027/umn.31951002762790j
Public Domain in the United States, Google-digitized / http://www.hathitrust.org/access_use#pd-us-google

(Tafel I, Fig. 5 und 6 und Tafel III, Fig. 12 und 13). — Die drei Frontzähne sind konservativ gleich nach der ersten Operation behandelt worden. Sollten die drei Schneidezähne einmal der Zange verfallen, so würde eine über den redressierten Kieferfortsatz gebaute Brücke den Effekt nicht schmälern.

Fall II. Bei dem zweiten außergewöhnlich interessanten Fall handelt es sich um den 27jährigen Leutnant Sch., der mit einer Schußverletzung der linken Gesichtsseite im Lazarett lag. Zu seiner an sich kosmetisch entstellenden Verletzung hatte der Patient eine Prognathie von außerordentlicher Stärke. Die Prominenz der alveolären Partie mit den in gleicher Anomalie sich befindenden verlängerten Schneidezähnen war derart, daß Lippenschluß normalerweise nicht zustande kam, die schräg gestellten Vorderzähne auffallenderweise dauernd unter der Oberlippe hervorragten (Tafel VI, Fig. 22 und 23). Der Unterkiefer hat eine normale Größe, hatte aber, wie meist in solchen Fällen, eine veränderte Zahnkurve mit verlängerten unteren Schneidezähnen. Bei der Artikulation bissen sie fast in die Gaumenschleimhaut.

Der Zahn- und Kieferbefund war folgender: Es standen:

$$R\ \frac{87\quad 4321\ |\ 12}{8\quad 54321\ |\ 12\ 456}\ L$$

Neben den durch Schußverletzung verloren gegangenen Zähnen war auch auf der linken Seite der zugehörige Processus alveolaris verloren gegangen und die Gaumenbucht des Antrums in der Gegend des ersten Molaren taubeneigroß eröffnet. Die Artikulation war denkbar schlecht. Es artikulierten überhaupt nur rechts der untere Molar mit seinem Antagonisten (Tafel IV, Fig. 14, 15 und 16). Die erste beschriebene Operation mit dem mutmaßlichen Erfolge gab mir Veranlassung, Herrn Dr. Esser diesen Patienten, der seiner Station angehörte, zur Operation vorzuschlagen. Obwohl der Patient schon 27 plastische Operationen hinter sich hatte, so entschloß er sich dennoch zu dem großen Eingriff und bewies damit die Notwendigkeit solcher Operationen. Dieses Mal hatte ich, da es ein Lazarettkranker war, eine Apparatur gewählt, bei der ich auf Kosmetik keine Rücksicht zu nehmen hatte und wo mehr die Stabilität in den Vordergrund trat. Sämtliche Vorderzähne erhielten eine fortlaufende gegossene Silberkappe mit Dornen auf der labialen Seite aufzementiert. Da linkerseits keine Zähne vorhanden waren, hatte ich nur rechterseits die beiden Molaren zur Verfügung, die mir allein die Möglichkeit gaben, von ihnen aus als festem Punkt eine Stützwirkung auf den vorderen zu bewegenden Teil auszuüben. Sie erhielten Schraubbänder mit Hohlkanülen an der buccalen Seite. Zwischen Molaren und Vorderzähnen sollte nun labial ein verbindender Metallbügel angelegt werden. Auch in diesem Falle mußte ich die Möglichkeit der Veränderung des Bügels je nach der mehr oder weniger gelungenen Operation im Auge behalten. Daher bog ich ihn nur vor, um ihn nach Bedarf zu ändern. Der Unterkiefer erhielt einen Bügel, der labial bzw. buccal den Zähnen anlag und an seinem Ende die Führung in Schraubbändern fand. Er diente lediglich dazu, durch Zusammenbinden der beiden Bögen die Ruhestellung beider Kiefer zu gewährleisten.

Digitized by Google
Original from UNIVERSITY OF MINNESOTA
Generated on 2019-10-18 16:11 GMT / http://hdl.handle.net/2027/umn.31951002762790j
Public Domain in the United States, Google-digitized / http://www.hathitrust.org/access_use#pd-us-google

Herr Dr. Esser ging von der Idee aus, den prognathen Teil in ausgiebigster Weise dadurch zu bewegen, daß er nach Durchtrennung des harten Gaumens und Exzidierung von seitlichen Keilen aus dem Kieferfortsatz den Drehpunkt des mobilisierten Kieferteils unterhalb der Spina nasalis anterior verlegt. Zugleich sollte damit eine Verkleinerung des Gaumendefektes automatisch stattfinden.

OPERATIONSBERICHT

Die Operation fand am 27. Juli 1920 statt. Unter Leitungs- und Lokalanästhesie werden von vorn nach hinten zwei Schnitte gemacht, einerseits am freiliegenden Rande des harten Gaumens, nämlich links und rechts, wo der Processus alveolaris fehlt, zirka zur Stelle des ersten Molaren und zweiten Prämolaren. Von diesen zwei Schnitten aus wird die Schleimhaut samt Periost von einem Schnitt bis zum anderen in 2—3 cm Breite abgehebelt, danach wird von dem freiliegenden harten Gaumenknochen $1^1/_2$ cm breit eine Brücke herausgemeißelt (Fig. 22). Außerdem wird beiderseits von dem neugeschaffenen Knochendefekt vom Rest des Processus alveolaris ein kleiner Teil herausgenommen. Danach ist der Vorderteil des Oberkiefers ausgiebig beweglich und hat eine leichte Federung durch die dünne Knochenwand an der Vorderseite. Der Oberkiefer wird leicht in die gewünschte Stellung gebracht.

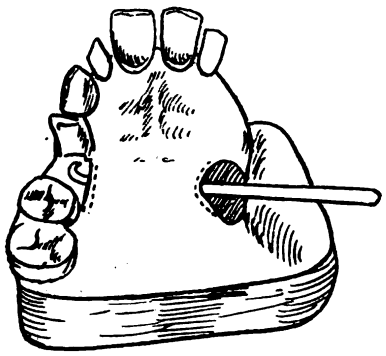

Fig. 22

Im Anschluß an die Operation, die der Patient sehr gut vertragen hatte, nahm ich die Schienung im Oberkiefer vor. Mit Ausnahme des zu biegenden Bügels waren sämtliche Teile schon vor der Operation im Munde eingesetzt. In wenigen Minuten war der Bügel passend gebogen und eingefügt, die Dornen der Silberkappen um den Bügel herumgebogen, Ligaturen gelegt und beide Kiefer durch Drähte miteinander zwecks Ruhigstellung verbunden. Dr. Esser vernähte außerdem noch die Lippen miteinander mit Ausnahme eines kleinen Spaltes zum Einführen eines Schlauches für die Nahrungsaufnahme. Die Vernähung sollte die Ruhigstellung des Kiefers unterstützen. In den ersten Tagen leichte Schwellung der Mundpartie, Schmerzen waren gering. Nach zwei Tagen wurde die Lippennaht entfernt. Nach acht Tagen werden die Drähte, die die Kiefer miteinander verbinden, beseitigt und der Mund geöffnet. Täglich werden Mundspülungen vorgenommen. Der weitere Heilungsverlauf erfolgt ohne Störung. Nach Öffnen der Kiefer stellt es sich heraus, daß infolge des vorher bestandenen tiefen Bisses der Unterkiefer zu stark gegen den Oberkiefer ankam, die Backenzähne dagegen nicht artikulierten. Da die Bißerhöhung von vornherein im Plane aufgenommen war, so wurde provisorisch durch eine in Silber gegossene Brücke, die den letzten unteren Molaren mit den Bikuspidaten

Digitized by Google
Original from UNIVERSITY OF MINNESOTA
Generated on 2019-10-18 16:11 GMT / http://hdl.handle.net/2027/umn.31951002762790j
Public Domain in the United States, Google-digitized / http://www.hathitrust.org/access_use#pd-us-google

verband, der Biß sofort erhöht. Patient empfand die Annehmlichkeit und konnte sogleich besser kauen. Mit intermaxillären Gummizügen linkerseits konnte ich noch eine kleine Korrektur für bessere Artikulation herbeiführen. Anfang Oktober wurde die Schiene bereits entfernt. Das bewegte Kieferstück war konsolidiert. Vor der Operation wurde der Kiefer geröntgt. Die Übersichtsaufnahme zeigt uns in Seitenansicht den weiten, nach vorn strebenden Gaumenbogen mit den als Verlängerung wirkenden Vorderzähnen ⟨Tafel V, Fig. 19⟩. Der knöcherne Boden der Nasenhöhle vereinigt sich ziemlich rasch im spitzen Winkel mit der Knochenplatte des harten Gaumens und zieht mit ihr scheinbar ohne spongiöse Zwischensubstanz nach hinten. Die sofort nach der Operation ausgeführte Aufnahme zeigt das interessante Bild des durchtrennten harten Gaumens ⟨Tafel V, Fig. 21⟩. Er ist förmlich abgeknickt, die Diastase zwischen den Fragmenten ist deutlich zu sehen. Die vordere Partie ist stark herumgeholt, und die vorher von den unteren Zähnen stark abstehenden oberen scheinen die unteren fast zu berühren. Die genaue Zahnstellung wird durch die im Bilde sichtbare Schiene abgedeckt. Das dritte Kontrollbild ohne Schiene zeigt die kallöse Überbrückung und feste Konsolidierung der Teile ⟨Tafel V, Fig. 20⟩. Indessen wurde die Silberbrücke gegen eine goldene vertauscht. Auch im Oberkiefer wurde die noch vorhandene Lücke zwischen Molaren und Bikuspidatenwurzel rechterseits überbrückt. Diese Goldbrücke dient zugleich als Retention für den mobilisierten Kieferteil. Der linke Oberkiefer ist infolge Verlustes der Zähne nebst zugehörigem Alveolarfortsatz prothetisch nicht berücksichtigt, da die durch plastische Operation der zugehörigen Wange aufgetretenen starken Narben große Schwierigkeiten für einen Ersatz ergaben, der nur durch Plattenprothese zu bewerkstelligen war. Ich beschränkte mich daher darauf, die rechte Seite gut kaufähig zu erhalten. Der bis auf Erbsengröße verkleinerte Defekt ließe sich leicht schließen. Die quere Abknickungsstelle im Gaumen wird in ihrem scharfen Übergang sicherlich Änderungen erfahren, da auf Grund neuer statischer Momente, wie wir es von anderen Knochenfrakturen wissen, ausgleichende Transformierungen eintreten ⟨Tafel IV, Fig. 17⟩. Patient hat, wie die Schlußaufnahme zeigt, ein prachtvolles Profil erhalten. Die Proportionen des Gesichts sind durch die Erhöhung des Bisses zu harmonischen umgestaltet. Die gesamte rechte Seite steht in bester Okklusion, Sprache und Nahrungsaufnahme sind wesentlich gebessert ⟨Tafel IV, Fig. 18⟩. Die Vorderzähne sind in ihrer Vitalität nicht geschädigt. Der rhinologische Befund ist infolge Fortbleibens des Patienten noch nicht ausgeführt worden. Jedenfalls waren Störungen irgendeiner Art nicht aufgetreten. Der bewegliche Nasenteil ist zum Vorteil des Patienten ein wenig abwärts mitgekippt ⟨Tafel VI, Fig. 24 und 25⟩.

Lassen sich die mit Erfolg beendeten Operationen verallgemeinern? Zum Verständnis der vorzunehmenden Eingriffe sind die anatomischen Kenntnisse des Oberkiefers, speziell die topographischen Beziehungen der Zähne zum Processus alveolaris, der Fortsätze zu den eng an sie grenzenden Höhlen unbedingt erforderlich. Ohne eine genaue Wiedergabe der in den anatomischen Werken ausführlich geschilderten topographischen Verhältnisse

Digitized by Google
Original from UNIVERSITY OF MINNESOTA
Generated on 2019-10-18 16:11 GMT / http://hdl.handle.net/2027/umn.31951002762790j
Public Domain in the United States, Google-digitized / http://www.hathitrust.org/access_use#pd-us-google

geben zu wollen, möchte ich doch einige, mir wertvoll erscheinende, auf den chirurgischen Eingriff Bezug nehmende Details allgemein erwähnen. Die häufigen individuellen Schwankungen sollen nicht berücksichtigt werden. Ich halte mich in der Hauptsache an die von Loos gemachten Untersuchungen im Oberkiefer.

Von dem Oberkiefer mit seinem pneumatischen Teil und den vier Fortsätzen interessiert uns in der Hauptsache der Alveolar- und der Gaumenfortsatz und ihre Beziehungen zur Nasen- bzw. Kieferhöhle. Der Zahnfortsatz bildet die Verlängerung des Kieferkörpers nach unten und besteht aus zwei leicht nach abwärts konvergierenden Platten, einer äußeren fazialen und einer inneren oralen. Die glatte faziale Wand enthält die Juga alveolaria, die an den Eckzähnen besonders stark ausgeprägt sind. Vom Processus zygomaticus nach der Alveole des ersten Mahlzahnes zieht eine kräftige Knochenstrebe, die Crista zygomatico-alveolaris, und versteift damit den an sich leichten Bau des Fortsatzes. Medial davon die mehr oder weniger leichte Delle der Fossa canina. Die orale rauhe Platte geht wechselnd steil in die Gaumenfortsätze über, die zusammen mit der horizontalen Platte des Gaumenbeines den bald flachen, bald extrem gewölbten Abschluß nach dem Nasenboden bilden und zugleich eine quere horizontale Strebe für das Kiefergerüst darstellen. Legt man einen Sagittalschnitt durch den Oberkiefer, der parallel zur sagittalen Gaumennaht den mittleren Schneidezahn längs halbiert, so erhalten wir ein ungleichseitiges Dreieck, dessen kürzeste Kathete das faziale Knochenblatt darstellt ⟨*a, b*⟩. Die längere bildet als kompakte Knochenlamelle den Nasenhöhlenboden. Die Hypothenuse, als orales Knochenblatt am Alveolarrande beginnend, setzt sich in mehr oder weniger steilem Bogen nach hinten fort als Teil des Gaumengewölbes und vereinigt sich mit der Lamelle des Nasenhöhlenbodens. Der untere Winkel faßt die Alveole, die nur oral eine selbständige Wand besitzt. Fazial wird sie durch das Knochen-

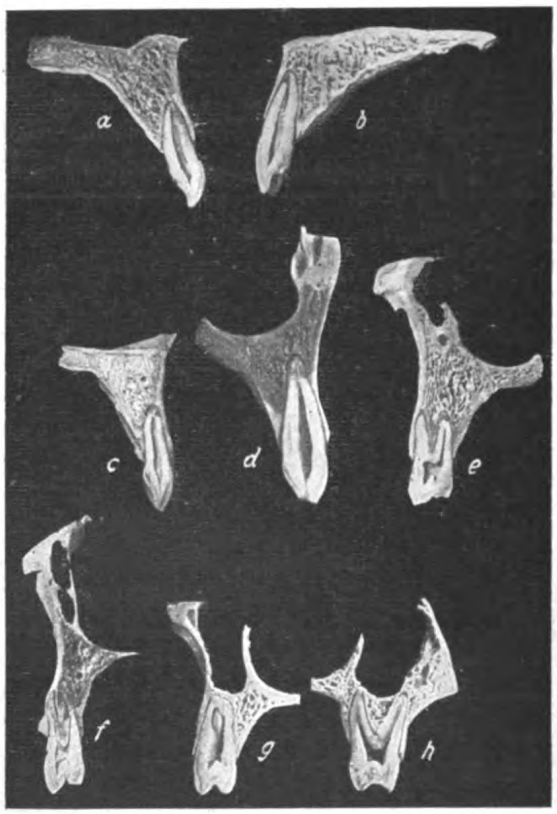

Schnitte durch den Oberkiefer ⟨aus Loos⟩

Digitized by Google
Original from UNIVERSITY OF MINNESOTA
Generated on 2019-10-18 16:11 GMT / http://hdl.handle.net/2027/umn.31951002762790j
Public Domain in the United States, Google-digitized / http://www.hathitrust.org/access_use#pd-us-google

Generated on 2019-10-18 16:11 GMT / http://hdl.handle.net/2027/umn.31951002762790j
Public Domain in the United States, Google-digitized / http://www.hathitrust.org/access_use#pd-us-google
Digitized by Google
Original from
UNIVERSITY OF MINNESOTA

Fig. 1
Fall I. Vor der Operation.

Fig. 2
Fall I. Vor der Operation.

Fig. 3
Fall I. Oberkiefer vor der Operation.

Fig. 4
Fall I. Oberkiefer nach der Operation.

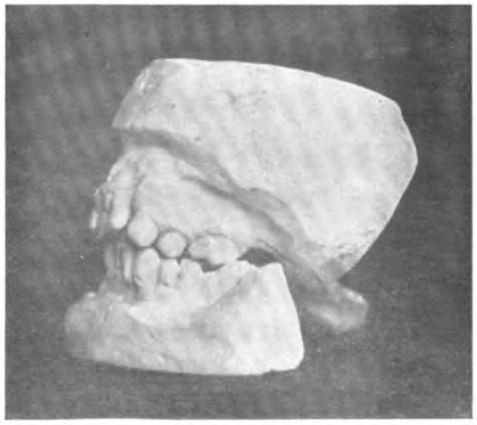

Fig. 5
Fall I. Nach der Behandlung.

Fig. 6
Fall I. Nach der Behandlung.

Digitized by Google
Original from UNIVERSITY OF MINNESOTA
Generated on 2019-10-18 16:11 GMT / http://hdl.handle.net/2027/umn.31951002762790j
Public Domain in the United States, Google-digitized / http://www.hathitrust.org/access_use#pd-us-google

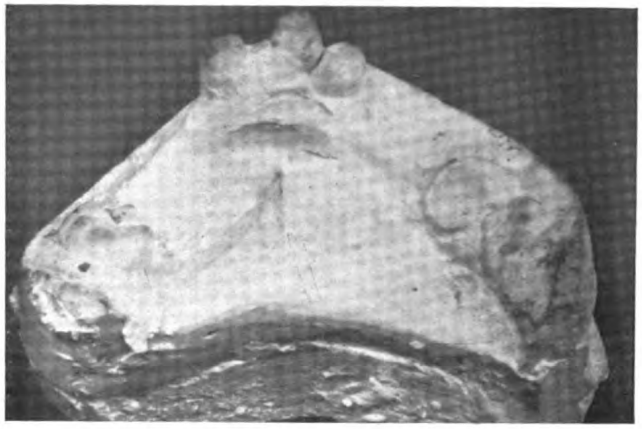

Fig. 7
Fall I. Unterkiefer vor der Behandlung.

Fig. 8
Fall I. Röntgenaufnahme vor der Operation.

Fig. 9
Fall I. Röntgenaufnahme nach der Operation.

Digitized by Google
Original from UNIVERSITY OF MINNESOTA
Generated on 2019-10-18 16:11 GMT / http://hdl.handle.net/2027/umn.31951002762790j
Public Domain in the United States, Google-digitized / http://www.hathitrust.org/access_use#pd-us-google

Generated on 2019-10-18 16:11 GMT / http://hdl.handle.net/2027/umn.31951002762790j
Public Domain in the United States, Google-digitized / http://www.hathitrust.org/access_use#pd-us-google
Digitized by Google
Original from
UNIVERSITY OF MINNESOTA

Generated on 2019-10-18 16:11 GMT / http://hdl.handle.net/2027/umn.31951002762790j
Public Domain in the United States, Google-digitized / http://www.hathitrust.org/access_use#pd-us-google

Digitized by Google

Original from
UNIVERSITY OF MINNESOTA

Fig. 10
Fall I. Vor der Operation.

Fig. 11
Fall I. Vor der Operation.

Fig. 12
Fall I. Nach beendeter Behandlung.

Fig. 13
Fall I. Nach beendeter Behandlung.

Digitized by Google
Original from UNIVERSITY OF MINNESOTA
Generated on 2019-10-18 16:11 GMT / http://hdl.handle.net/2027/umn.31951002762790j
Public Domain in the United States, Google-digitized / http://www.hathitrust.org/access_use#pd-us-google

Fig. 14
Fall II. Modell vor der Operation.

Fig. 15
Fall II. Modell vor der Operation.

Fig. 16
Fall II. Oberkiefer vor der Operation.

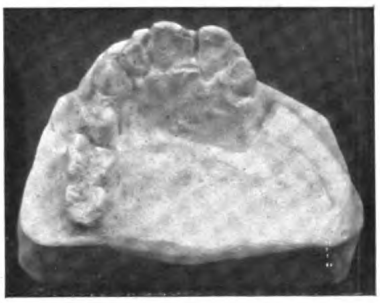

Fig. 17
Fall II. Oberkiefer nach der Operation.

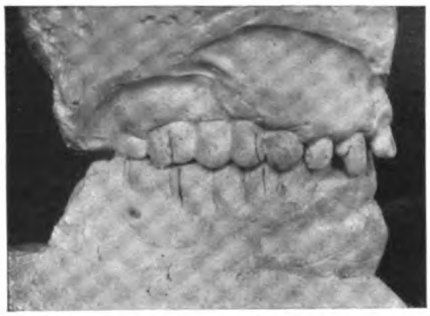

Fig. 18
Fall II. Nach beendeter Behandlung.

Digitized by Google
Original from UNIVERSITY OF MINNESOTA
Generated on 2019-10-18 16:11 GMT / http://hdl.handle.net/2027/umn.31951002762790j
Public Domain in the United States, Google-digitized / http://www.hathitrust.org/access_use#pd-us-google

Generated on 2019-10-18 16:11 GMT / http://hdl.handle.net/2027/umn.31951002762790j
Public Domain in the United States, Google-digitized / http://www.hathitrust.org/access_use#pd-us-google
Digitized by Google
Original from
UNIVERSITY OF MINNESOTA

Generated on 2019-10-18 16:11 GMT / http://hdl.handle.net/2027/umn.31951002762790j
Public Domain in the United States, Google-digitized / http://www.hathitrust.org/access_use#pd-us-google
Digitized by Google
Original from
UNIVERSITY OF MINNESOTA

Fig. 19
Fall II. Röntgenaufnahme vor der Operation.

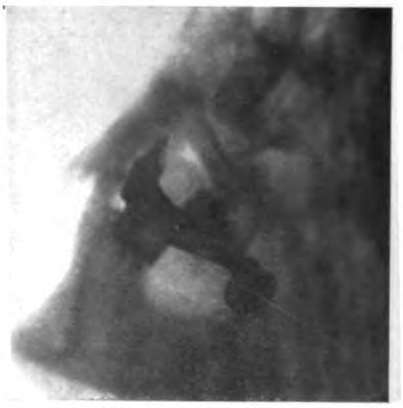

Fig. 20
Fall II. Röntgenaufnahme nach der Behandlung.

Fig. 21
Fall II. Röntgenaufnahme kurz nach der Operation.

Digitized by Google
Original from UNIVERSITY OF MINNESOTA
Generated on 2019-10-18 16:12 GMT / http://hdl.handle.net/2027/umn.31951002762790j
Public Domain in the United States, Google-digitized / http://www.hathitrust.org/access_use#pd-us-google

Fig. 22
Fall II. Vor der Operation.

Fig. 23
Fall II. Vor der Operation.

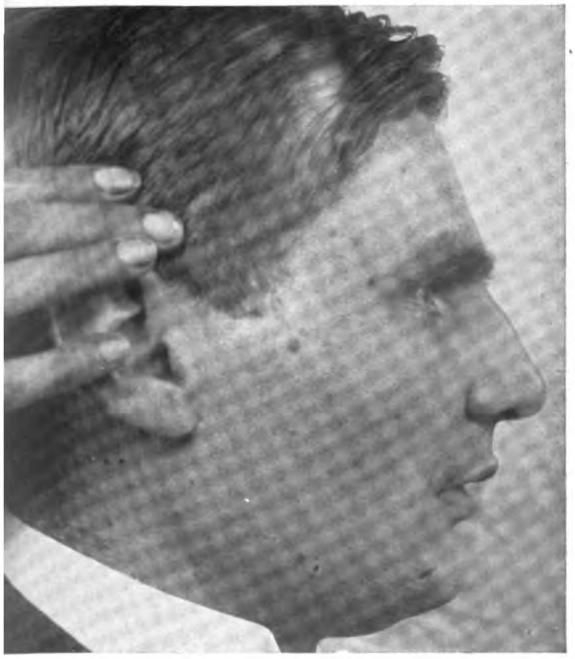

Fig. 24
Fall II. Nach beendeter Behandlung.

Fig. 25
Fall II. Nach beendeter Behandlung.

Digitized by Google
Original from UNIVERSITY OF MINNESOTA
Generated on 2019-10-18 16:12 GMT / http://hdl.handle.net/2027/umn.31951002762790j
Public Domain in the United States, Google-digitized / http://www.hathitrust.org/access_use#pd-us-google

Generated on 2019-10-18 16:12 GMT / http://hdl.handle.net/2027/umn.31951002762790j
Public Domain in the United States, Google-digitized / http://www.hathitrust.org/access_use#pd-us-google
Digitized by Google
Original from
UNIVERSITY OF MINNESOTA

blatt des Alveolarfortsatzes selbst gebildet. Der gesamte übrige Raum des Dreiecks ist von Spongiosa erfüllt, die in ihrer gesetzmäßigen Anordnung ein Strebesystem zum Versteifen von Alveolen und Alveolarwänden darstellt. Zwischen Alveolenkuppe und Nasenboden befindet sich ebenfalls Spongiosa in wechselnder Dicke bis zu 15 mm. Nur in seltenen Fällen erreicht die Kuppe die Bodenlamelle der Nase. Letztere vereinigt sich mit der oralen Platte resp. dem Gaumenfortsatz im spitzen Winkel. Zwischen beiden kompakten Platten ist bald mehr, bald weniger Spongiosa eingeschaltet. Wir haben also in dem Dreieck nach der oralen Seite hin am meisten Spongiosa verteilt. Die übrigen Frontzähne, also seitlichen Schneide- und Eckzähne, weisen ähnliche Verhältnisse auf ⟨*c, d*⟩. Nur ist bei den Eckzähnen zu bemerken, daß infolge der großen Länge die Alveolenkuppe die Höhe des Nasenbodens erreichen kann, ohne aber Beziehungen zur Nasen- oder Kieferhöhle haben zu müssen. Auch der erste Bikuspidat nähert sich in seiner Anlage dem eben Gesagten ⟨*e, f*⟩. Auch hier haben wir im oralen Winkel Spongiosa. Die Alveolenkuppe ist von der Bodenlamelle des Antrums 1—2 mm entfernt, da dasselbe selten das Niveau des Nasenbodens erreicht. Der Zwischenraum ist von Spongiosa erfüllt. Topographische Beziehungen zur Nase sind selten vorhanden. Die axiale Verlängerung der buccalen Wurzel würde durch die faziale Wand hindurch in die Fossa canina führen, die der palatinalen nach Durchsetzung einer dicken Spongiosaschicht nach der Nasen- oder Kieferhöhle, je nachdem letztere überhaupt so weit ausgedehnt ist. In der Regel erreicht sie, wie schon erwähnt, das Niveau des Nasenbodens nicht und wir haben zwischen Alveolenkuppe und Bodenlamelle der Kieferhöhle und vor derselben einen ausgedehnten sub- und präantralen Spongiosaraum. Erst beim zweiten Bikuspidaten und den drei folgenden Molaren erhalten wir absolute Beziehungen zum Antrum ⟨*g*⟩. Hier reicht bei einem durch den zweiten Bikuspidaten gelegten Frontalschnitt dasselbe meist in das Niveau der Nasenhöhle, oft darüber hinaus und nimmt dann Anteil an dem Alveolarfortsatz. Wir haben daher hier wenig spongiöse Substanz. Selbst oral ist sie stark reduziert, wenn die Ausdehnung des Antrums als sogenannte Gaumenbucht nach der Mundhöhle sich erstreckt. Die trennende orale Wand kann dadurch stark verdünnt werden, und so haben wir dann außer den topographischen Beziehungen des Antrums zur Alveolenkuppe des zweiten Bikuspidaten auch solche zur Mundhöhle. Die axiale Verlängerung der Alveole würde nach Durchstoßung einer dünnen Spongiosalamelle normalerweise in das Antrum gelangen ⟨Fig. 23⟩. Im Bereiche des ersten Molaren finden wir eine schwache Konvergenz der fazialen und oralen Platte. Die faziale Platte geht im Bogen in den Jochfortsatz über, verstärkt durch die Crista zygomatico-alveolaris. Die orale Platte biegt meist

Fig. 23
Beziehung der Alveolen zum Antrum ⟨aus Scheff⟩

Digitized by Google
Original from UNIVERSITY OF MINNESOTA
Generated on 2019-10-18 16:12 GMT / http://hdl.handle.net/2027/umn.31951002762790j
Public Domain in the United States, Google-digitized / http://www.hathitrust.org/access_use#pd-us-google

scharf in den Gaumenfortsatz um. Die faziale Alveolenwand wird wie bislang bei den vorstehenden Zähnen beschrieben, von der fazialen Alveolarplatte mitgebildet. Im Gegensatz zu dem Besprochenen aber beteiligt sich die orale Alveolarplatte an der Bildung der oralen Alveolenwand der palatinalen Wurzel, so daß zwischen beiden keine Spongiosa vorhanden ist. Selbst die Alveolenkuppen werden von der Bodenlamelle des Antrums gebildet, so daß auch hier kein spongiöses Gewebe vorhanden ist. Dasselbe wölbt sich zwischen den Wurzeln nach unten vor und stellt hier im allgemeinen den tiefsten Punkt der alveolären Antrumsbucht dar ⟨*h*⟩. Die Mundhöhle ist bei der Ausdehnung der Kieferhöhle nur durch eine dünne kompakte Knochenlamelle von ihr getrennt. Diese enge topographische Beziehung gab sogar Veranlassung zu dem Vorschlage, von der palatinalen Seite der Mundhöhle, unterhalb des Winkels, den die orale Platte des Alveolarfortsatzes mit dem horizontalen Gaumendache bildet, einzugehen zwecks Eröffnung des Antrums. Ähnliche Verhältnisse finden wir bei den letzten Molaren.

Größen- und Formvariationen der Kieferhöhlen sind stark wechselnd, oft auf beiden Seiten verschieden. Von starken Stenosen bis zur exzessivsten Ausbildung des Sinus sind alle Zwischenstufen vorhanden. Die uns besonders interessierende Ausbildung der Alveolar- und Gaumenbucht entwickelt ein nur aus zarten kompakten Knochenlamellen und -streben bestehendes Kiefergerüst, und so unterscheiden wir einen mehr kompakten knöchernen vorderen und einen mehr pneumatischen hinteren Abschnitt des Oberkiefers. Über die Ausdehnung des Antrums bekommen wir ein annäherndes Bild, wenn wir geeignete Röntgenaufnahmen machen lassen. Von Einfluß auf architektonische Umformungen des Kiefergerüstes ist natürlich die gesamte Entwicklung und Formbildung des Kiefers selbst, insbesondere die des Gaumengewölbes. Mit ihr im engsten Zusammenhang steht die Mächtigkeit des Spongiosaraumes im Alveolarfortsatz. Sie ist abhängig von dem Konvergenzwinkel, der zwischen Alveole und oraler Wand des Fortsatzes gebildet wird. Bei flachem Gaumen finden wir einen großen Winkel mit stark entwickelter Spongiosa, bei hohem Gaumen einen kleinen Winkel mit entsprechend weniger Zwischengewebe im Alveolarfortsatz. Aber auch der Gaumenfortsatz weist wechselnd Veränderungen auf. Bei flachem Gaumen setzt sich die Spongiosa des Alveolarfortsatzes weit in diesem fort. Bei hohem Gaumen beschränkt sich dieselbe nur auf den alveolären Teil, und die beiden kompakten Knochenlamellen des Gaumens verschmelzen ohne Spongiosa miteinander.

Auf Grund der bei den beiden vorgenommenen Operationen gemachten Erfahrungen und der für diese in Frage kommenden anatomischen Darlegungen, die die Verteilung von Spongiosa und Compacta im Oberkiefer, die topographischen Beziehungen von Nasen- und Kieferhöhlen zu den massiven Knochenpartien beleuchten, möchte ich allgemeine Vorschläge für die chirurgische Methode der Behandlung einer Prognathie niederlegen. Man wird dabei nur allgemeine Regeln aufstellen können, ohne die Fälle zu be-

Digitized by Google
Original from UNIVERSITY OF MINNESOTA
Generated on 2019-10-18 16:12 GMT / http://hdl.handle.net/2027/umn.31951002762790j
Public Domain in the United States, Google-digitized / http://www.hathitrust.org/access_use#pd-us-google

rücksichtigen, die durch Extraktion und entsprechende Lückenbildung anderen Gesichtspunkten unterliegen.

Die wesentlichsten Eigenschaften der Prognathie bestehen, wie schon eingangs erwähnt, in einem verengten Oberkiefer mit entsprechend hohem Gaumengewölbe, in vorstehenden oberen Vorderzähnen, verbunden mit nach vorn prominierendem Kieferfortsatz, wie wir es bei Operiertem im Fall I sahen. Die seitliche Kontraktion des Zahnbogens ist am stärksten in der Gegend der Bikuspidaten. Aber auch bei relativ normaler Gaumenhöhe und Kieferbreite kann vielleicht infolge besonderen Größenwachstums eine Protrusion der vorderen Partie auftreten und die Form der ausgesprochenen Prognathie wiedergeben, wie es im operierten Fall II gewesen zu sein scheint. Bei hohem Gaumen, verbunden mit starker Kontraktion in der Gegend der Bikuspidaten, springt die vordere Partie oft rüsselartig vor. Diese Anomalie ladet geradezu ein, an den Alveolarfortsatz chirurgisch heranzugehen und die prominente Kieferpartie mitsamt den darin enthaltenen Zähnen zu redressieren. Bei vollkommen erhaltener Zahnreihe ist die Ausführung nur dann möglich, wenn für die zurückzubiegende vordere Kieferpartie Platz vorhanden ist. Man muß daher entsprechend die Extraktion eines oder zweier seitlichen Zähne beiderseits vornehmen und den zugehörigen knöchernen Teil keilförmig entfernen. Für die Extraktion kommt in diesen Fällen meist der erste Bikuspidat in Frage. Aus den anatomischen Darlegungen entnehmen wir, daß gerade er selten Beziehungen zum Antrum besitzt. Die Alveolenwände, die orale spongiöse Partie nebst Alveolarplatte kann ohne Gefahr beseitigt werden. Ja man kann über die Alveolenkuppe hinaus den Meißel mit Vorsicht treiben, ohne an das Antrum zu gelangen. Die eben erwähnten Knochenteile lassen sich nach submukös-periostaler Abhebelung ohne Verletzung der weichen Partien mit langen Fissurenbohrern oder schmalen Meißeln, schmaler Knochenschneidezange entfernen. Ein solcher seitlicher Keil mit der Basis am Alveolarrande von der Breite eines Bikuspidaten reicht wohl in den meisten Fällen für diese Form der Anomalie aus. Die Querdurchtrennung des Alveolarfortsatzes, die bei den veralteten Fällen naturgemäß gleichzeitig geschehen muß, wenn die Reponierung momentan geschehen soll, wird am besten von der oralen Seite aus geschehen. Zum Verständnis gebe ich den sagittalen medianen Durchschnitt des Modells des als I operierten Falles (Fig. 19). Trotz des hohen Gaumens finden wir zwischen oraler selbständiger Alveolenlamelle und oraler Alveolarplatte besonders in dem für uns in Frage kommenden apikalen Gebiete, oberhalb desselben, reichlich Spongiosamassen. Ohne Gefahr der Schädigung läßt sich, wie es in der Figur eingezeichnet ist, ein Knochenkeil herausnehmen mit der Basis nach der Mundhöhle und in der Länge die beiden vorher geschaffenen seitlichen Einschnitte verbindend. Der Winkel, den der Keil zu betragen hat, kann am vor der Operation gemachten Gipsmodell bestimmt werden, und zwar an dessen Medianschnitt. In der Figur sehen wir die obere, nach dem Nasenboden gerichtete Fläche des Keils als Verlängerung des horizontalen Gaumendaches gezeichnet. Selbstverständlich ist diese Maßnahme nicht

Digitized by Google
Original from UNIVERSITY OF MINNESOTA
Generated on 2019-10-18 16:12 GMT / http://hdl.handle.net/2027/umn.31951002762790j
Public Domain in the United States, Google-digitized / http://www.hathitrust.org/access_use#pd-us-google

absolut notwendig. Dort, wo besondere Schwierigkeiten auftreten, z. B. bei besonders hohem, ansteigendem Gaumen, kann diese obere Fläche auch unterhalb des Übergangs der Krümmung in die horizontale Gaumenplatte angesetzt werden, doch dann so, daß ihre mutmaßliche Verlängerung die Gegend der Spina nasalis anterior schneiden würde. Je höher wir den Keil entnehmen, desto stärker greifen wir den Alveolarfortsatz an seiner Basis an, desto besser ist er in toto zu bewegen und um so geringer die Gefahr, das Wurzelbereich der Zähne zu schädigen. Um einen solchen Keil oral zu entnehmen, ist ein großer bogenförmiger Schnitt, von den seitlichen Keilöffnungen beginnend, oder besser noch hinter denselben, parallel zum vorderen Zahnbogen zu führen und unterhalb des oralen Gingivasaumes die Mukosa samt Periost stumpf abzuhebeln, was ohne Schwierigkeit geschehen kann. Die Palatina ist im Lappen gelegen. Nunmehr ist die meist sehr harte Compacta des Gaumendaches quer zu durchtrennen, hier sind die Schwierigkeiten bedeutender. Das unbequeme Arbeitsfeld, die meist ungeeigneten Instrumente können die Aufgabe sehr erschweren. Am besten wird man mit Winkelstück und Fissurenbohrer die Durchtrennung vornehmen, hernach mit Meißel gegen die Schnittfläche vorgehen zwecks Entnahme des Knochenkeils. Die Mißerfolge, die ich mit der Giglisäge hatte, waren auf die Sprödigkeit des Metallmaterials zu setzen. Mein Versuch, mehr adaptionsfähige Sägen von geringerer Sprödigkeit zu erhalten, schlug fehl an der Nichtverwendbarkeit anderen Materials als Stahl. Eine Verletzung des Canalis incisivus hat keine sonderliche Bedeutung, braucht auch nicht immer einzutreten. Blutungen sind nicht bedeutend. Nach erfolgter Querdurchtrennung wird man den Processus alveolaris mobilisiert finden, und ein Druck mit der Hand genügt, um die gewünschte Stellung zu erhalten. Die Schleimhäute werden oral vernäht. Fazial sind sie intakt geblieben. Das Hypomochlion liegt unterhalb der Spina nasalis anterior. Der Alveolarfortsatz ist aufgehängt an der dünnen fazialen Compacta mit einer dahinter liegenden nicht allzu starken Lage Spongiosa (Fig. 24). Beide Knochenschichten sind nachgiebig, und so hat man es in der Hand, nach Bedarf zu reponieren. Im Gegensatz zu den Operationen am Unterkiefer mit Kontinuitätstrennungen haben wir bei dieser Methode im Oberkiefer stets einen Zusammenhang durch Schleimhaut und Knochenbrücken mit dem mobilisierten Teil. Nach erfolgter Reponierung ist die Fixierung der seitlichen Teile mit dem Mittelstück vonnöten. Am geeignetsten ist der intraorale Drahtverband mit Klammerbändern auf Molaren, einem starken Verbindungsbügel, der am besten palatinal den Zähnen entlang geführt wird und einmal durch Drahtligaturen die bewegten Zähne fixiert, dann aber auch zu-

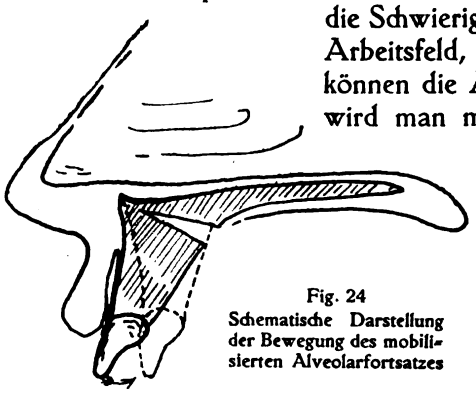

Fig. 24
Schematische Darstellung der Bewegung des mobilisierten Alveolarfortsatzes

Digitized by Google
Original from UNIVERSITY OF MINNESOTA
Generated on 2019-10-18 16:13 GMT / http://hdl.handle.net/2027/umn.31951002762790j
Public Domain in the United States, Google-digitized / http://www.hathitrust.org/access_use#pd-us-google

gleich als Tamponhalter dienen kann. Auch in drei Teilen vor der Operation gegossene und passend gemachte Silberkappen mit nachträglicher Vereinigung sind geeignet. Die faziale, unterhalb der Spina vorgenommene Durchtrennung hat gegenüber der beschriebenen Methode Nachteile. Der Spielraum zwischen Nasenboden und Alveolenkuppen der Frontzähne ist ein geringer. Die zu den Zähnen führenden Nerven und Gefäße liegen in der fazialen Wand und werden verletzt, so daß die Zähne nachträglich zu trepanieren sind. Der Drehpunkt würde an der oralen Alveolarplatte in der Gegend der Umbiegungsstelle liegen. Die meist festere orale Wand mit dem größeren Spongiosaanteil werden das Redressement nicht so leicht und nicht in so ausgedehntem Maße zulassen. Die Retention ist eine zu langdauernde, da die unter einer Spannung stehende orale Wand gleich einer Feder die Tendenz zur Einnahme der alten Stellung zeigt. Wie jeder Kieferbruch zur Konsolidierung 6—8 Wochen notwendig hat, so werden auch hier dieselben Zeiträume bis zur Verheilung notwendig sein. Gelegentlich wird man statt Extraktion des ersten Bikuspidaten die Eckzähne entfernen, und zwar dann, wenn die Eckzähne eng sich an die Bikuspidaten anlehnen, medial dagegen eine Lücke bis zu den seitlichen Schneidezähnen besteht, mithin in der Hauptsache die vier Vorderzähne protrahiert sind. Auch in den Fällen, wo voraussichtlich die Eckzähne besonders lang sind, die Schwierigkeit der Mobilisierung der vorderen Partie dadurch zu stark gesteigert würde, wird man ihre Entfernung der der Bikuspidaten vorziehen müssen. Eine Verkürzung des Fortsatzes mit zugehörigen Zähnen tritt nicht ein, eher eine Verlängerung. Man wird wohl stets eine Bißerhöhung zur Vervollständigung des Erfolges anschließen müssen, und dabei von Fall zu Fall entscheiden. Auch prothetische Korrekturen im Gebiete des redressierten Teils könnten notwendig werden. Die Ausführung ist bequem in Lokalanästhesie zu machen. Die am harten Gaumen in Richtung der Schädelbasis geführten Meißelschläge veranlassen meist die Verabfolgung eines kurzen Ätherrausches.

In der unter Fall I ausgeführten Operation ist infolge Fehlens von Zähnen Abstand von einer Extraktion genommen worden, zumal mesial von den Eckzähnen Lücken bestanden und in der Hauptsache die Schneidezähne protrahiert waren. Erst nach der Operation ist eine Eckzahnwurzel entfernt worden. Man muß eben von Fall zu Fall bei den zur Behandlung kommenden Formen entscheiden.

Ein größerer Eingriff bedeutet schon die Mobilisierung des Alveolarfortsatzes in größerer Ausdehnung zugleich mit einem Teil des Gaumenfortsatzes, wie er bei dem zweiten operierten Fall beschrieben ist. Die sehr extreme Form des prognathen Kiefers verlangte an sich eine große Exkursion des rückwärts zu redressierenden Alveolarfortsatzes (Fig. 25). Die Methode war hier gegeben. Der Alveolarfortsatz fehlte schon linkerseits, und die Gaumenbucht des Antrums war breit eröffnet, so daß der freie Rand des harten Gaumens vor Augen lag; auch war der Gaumen mehr ein flacher. Auf der anderen Seite wurde in der bestehenden Zahnlücke zwischen zweitem

Digitized by Google
Original from UNIVERSITY OF MINNESOTA
Generated on 2019-10-18 16:13 GMT / http://hdl.handle.net/2027/umn.31951002762790j
Public Domain in the United States, Google-digitized / http://www.hathitrust.org/access_use#pd-us-google

Bikuspidaten und erstem Molaren der vorhandene Alveolarfortsatz entfernt ohne Eröffnung des Antrums.

Bei vollzähligem Zahnsystem gestaltet sich der Eingriff schwieriger, besonders wenn ein hoher Gaumen vorhanden ist. In einer Frontalebene, die den ersten Bikuspidaten faßt, finden wir einen ausgedehnten prä- und subantralen Spongiosaraum mit geringen Beziehungen zum Antrum. Die Infraorbitalbucht kommt wohl hoch über der Wurzel gelegentlich im Schnitt mit, oder nur ein Divertikel derselben (*e, f*). In dieser Gegend ist daher ein seitlicher Knochenkeil gefahrlos zu entfernen. Bei der Querdurchtrennung des Gaumens ist meist die zwischen der palatinalen und nasalen Lamelle befindliche vermehrte Spongiosa zu durchsetzen. Wenn angängig, würde man daher vorschlagen müssen, hier nach Extraktion der Bikuspidaten die Operation vorzunehmen.

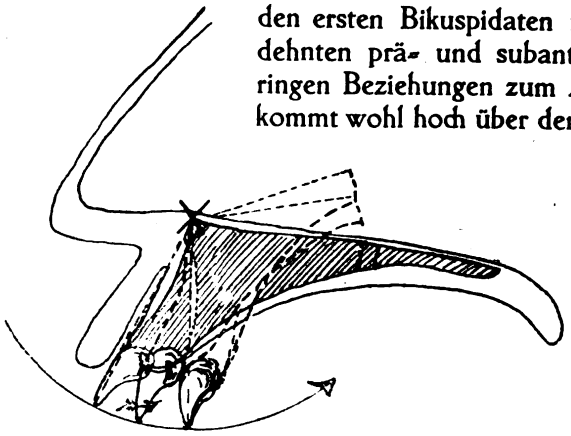

Fig. 25
Schematische Darstellung der Bewegung des mobilisierten Alveolar- und Gaumenfortsatzes

Schließlich wäre die Extraktion des zweiten Bikuspidaten vorzuschlagen, da das Antrum nicht so nahe gelegen ist wie beim ersten Molaren, wo es seinen tiefsten Punkt hat und durch stark ausgebildete Gaumenbucht hervorragt (Fig. 26 *a, b*). Man könnte immerhin ohne Gefahr für das Antrum bei

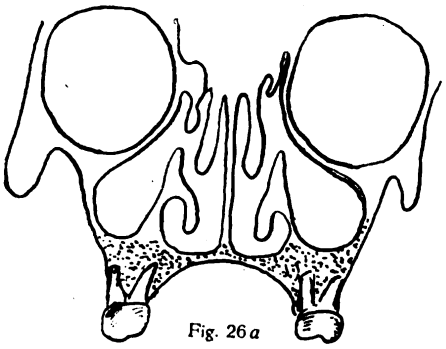

Fig. 26 *a*

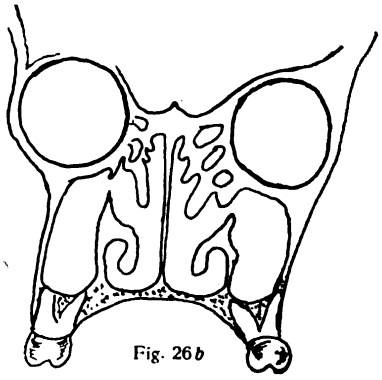

Fig. 26 *b*

a Gegend des ersten Bikuspidaten. *b* Gegend des ersten Molaren
Schematische Frontalschnitte durch den Oberkiefer.

außerordentlicher Vorsicht die quere Durchtrennung des Palatum vornehmen. Nach Ansicht von Dr. Esser soll ruhig die Gegend des ersten Molaren gewählt werden. Nach seiner Ansicht könne man die Kieferhöhle trotzdem schonen. Die zu überwindenden Knochenpartien bestünden in dieser Gegend aus dünnen, die Höhle umgebenden Lamellen, die einem Drucke des zu redressierenden Kieferkörpers sicher nachgeben und nach erfolgter Infraktion keinen

Digitized by Google
Original from UNIVERSITY OF MINNESOTA
Generated on 2019-10-18 16:13 GMT / http://hdl.handle.net/2027/umn.31951002762790j
Public Domain in the United States, Google-digitized / http://www.hathitrust.org/access_use#pd-us-google

Widerstand leisten dürften. Nach der Ausdehnung der gerade in dieser Gegend besonders ausgeprägten Mundbucht des Antrums wird die Schonung desselben meiner Ansicht nach auf große Schwierigkeiten stoßen und eine Eröffnung nicht zu vermeiden sein. Zudem kommt noch die von der buccalen Seite dieses Molaren vertikal ziehende kräftige Strebe, die Crista zygomatico-alveolaris, hinzu, die einer Mobilisierung starken Widerstand leisten würde und erst zu durchmeißeln wäre. Außerdem kommt noch die in dieser Gegend erschwerte Zugänglichkeit des Operationsfeldes hinzu.

Die Entfernung eines schmalen Knochenstreifens, wie es Esser fertigbekommen hat, wird bei hohem Gaumen ebenfalls größte Schwierigkeiten machen. Man wird daher nach Herunterklappen der Schleimhaut in einem ausgedehnten Bogenlappen den knöchernen Gaumen am besten freilegen und mit geeignetem Instrumentarium vorgehen. Schließlich käme für ganz extreme Fälle die Überlegung einer **Mobilisierung des gesamten zahntragenden Kieferfortsatzes** mitsamt dem Gaumenfortsatz hinzu. Der große Eingriff ist allerdings zu anderen Zwecken bereits ausgeführt worden, und zwar von Partsch als temporäre Resektion zwecks Zuganges zu retropharyngeal gelegenen Tumoren. Die Kieferhöhlen werden naturgemäß eröffnet. Nach Partsch wird nach Emporheben der Oberlippe an der Schleimhautumschlagsfalte ein Querschnitt von einem Bikuspidaten zum anderen gemacht, die Schleimhaut mit Periost nach oben geschoben, mit Meißelschlägen der Kiefer in toto mobilisiert. Die gesamte Gaumenplatte wird dabei falltürartig auf die Zähne des Unterkiefers gelegt. Nach erfolgter Operation heilt der reponierte Oberkiefer nach Wiederbefestigung durch Schleimhautnähte an. Es sind dann sämtliche Bewegungen eines so mobilisierten Kiefers möglich. Man wird diesen großen chirurgischen Eingriff mit vollkommener Kontinuitätstrennung des gesamten Oberkieferteiles kaum zur Anwendung bringen. Es werden die vorher angegebenen weniger dimensionalen chirurgischen Ausführungen für alle Fälle ausreichen. Die Möglichkeit der zuletzt angeführten Methode sei nur erwähnt.

Die von Tryfus vorgeschlagenen Methoden zwecks exakter Messung der durch orthopädische Maßnahmen ausgeführten Veränderungen im Bereiche des Gesichtsschädels werden ebenso wie die von Simon in jüngster Zeit eingeführten Messungen mit dem Gnathostaten ihre Anwendung auch auf diesem Gebiete finden, sowie sie geradezu unerläßlich sind bei der Behandlung rein orthodontischer Fälle. Ich habe Messungen dieser Art nicht zur Anwendung gebracht. In den vorher beschriebenen und in der Literatur erwähnten extremen Fällen soll man aber nicht allein die kosmetischen Fragen, sondern auch die funktionellen berücksichtigen, und es würde merkwürdig anmuten, wenn man nach starker Besserung der Okklusion und des Kauvermögens ohne mit Diagrammen feststellbare wesentliche Besserung der kosmetischen Momente das Verdienst so eingreifender Operationen geschmälert sähe.

Hier sind Übertreibungen im Verlangen zu vermeiden. Die photographische Aufnahme allein enthält nicht alles für den Gesamterfolg Wesentliche.

Digitized by Google
Original from UNIVERSITY OF MINNESOTA
Generated on 2019-10-18 16:13 GMT / http://hdl.handle.net/2027/umn.31951002762790j
Public Domain in the United States, Google-digitized / http://www.hathitrust.org/access_use#pd-us-google

Die Besserung der Kaufähigkeit und der Sprache, die beim Sprechen und dem Ausdruck der mimischen Gesichtsarbeit angenehme Veränderung präsentiert sich ebensowenig im Bilde wie das psychische Gehobensein und die innere Zufriedenheit des Patienten.

Man hat Gelegenheit zu beobachten, wie der Versuch gemacht ist, prognathe Formen durch technische Maßnahmen zu beseitigen. Bei leichten Anomalien und solchen, wo es sich mehr um eine Prodentie ohne Mitbeteiligung des Alveolarfortsatzes handelt, ist die Behandlung angängig. Es werden die Kronen der Vorderzähne abgeschnitten und durch Stiftzähne, die die Anomalie ausgleichen, ersetzt. Oder aber man extrahiert und überbrückt die Lücke. Kaum zu verstehen ist es aber, wenn man bei ausgesprochenen Formen der Prognathie, nach Beseitigung der Kronen, durch Einwärtskippen der künstlichen Kronen eine kosmetische Besserung zu erreichen glaubt. Der prominente knöcherne Teil ist damit nicht beeinflußt, und von einem Erfolge ist darum nicht zu sprechen. Es wäre in solchen Fällen nur Extraktion der betreffenden Vorderzähne mit nachfolgender Resektion des zugehörigen Alveolarfortsatzes möglichst über das apikale Gebiet der Zähne hinaus mit nachfolgender Resektionsprothese oder geeignetem Brückenersatz notwendig. Eine solche Vornahme kommt dem Vorschlage der Keilexzision aus der oralen Platte, wie er beschrieben ist, in chirurgischer Hinsicht gleich, und so wird man besser tun, letztere Methode zu wählen, um Fortsatz und Zähne zu erhalten.

Die Indikation für die chirurgische Behandlung der Prognathie ist eine sehr beschränkte. In den meisten Fällen wird sie rechtzeitig orthopädisch mit geeigneten Apparaten zu behandeln sein. Bei älteren Patienten, die einer Behandlung nicht zugeführt wurden, wird diese Anomalie, wofern sie nicht zu stark ausgeprägt ist, als Schönheitsfehler in Kauf genommen. Erst die wenigen ganz extremen Fälle, die mit ihrer rüsselartigen Prominenz in jeder Hinsicht stören, wenig ästhetisch wirken und daher durch das wenig repräsentative Äußere den Betreffenden beruflich ein Hindernis bilden, kommen für die chirurgische Methode in Frage. Wenn bis vor kurzem von den Chirurgen Operationen, die sich auf Beseitigung rein kosmetischer Unschönheiten bezogen, abgelehnt wurden, so konstatiert man in letzter Zeit, wie sich das Interesse diesem chirurgischen Teilgebiet zuwendet. Insbesondere sind die auf eine neue Basis gestellten Methoden zur Verbesserung der Nasenform von Joseph besonders ausgebaut und eingeschätzt worden. Abstehende Ohren werden korrigiert, zu große und zu kleine Ohren der rein kosmetischen Operation unterzogen. Ebenso werden Runzeln im Gesicht, Narben, Doppelkinn auf chirurgischem Wege beseitigt. In unseren Fällen sind neben der Beseitigung der kosmetischen Unschönheit noch die funktionellen Störungen aufzuheben. Um so mehr ist der Ausbau und die Anwendung geeigneter chirurgischer Methoden in solchen Fällen anzustreben.

Zum Schluß spreche ich Herrn Professor Williger für die bei Besprechung der Arbeit gegebenen Anregungen, Herrn Kollegen Dr. Brill für Rat und Mithilfe meinen besonderen Dank aus, ebenso Herrn Dr. Esser für die Über-

Digitized by Google
Original from UNIVERSITY OF MINNESOTA
Generated on 2019-10-18 16:15 GMT / http://hdl.handle.net/2027/umn.31951002762790j
Public Domain in the United States, Google-digitized / http://www.hathitrust.org/access_use#pd-us-google

lassung eines Falles und für das Interesse, das er mir entgegengebracht hat, und Herrn Gentzen für die verständnisvolle Behandlung der technisch-prothetischen Arbeit. Herrn Dr. Auer danke ich an dieser Stelle für freundliche Überlassung des gewünschten Leichenmaterials.

LITERATURANGABE

1. Angle: Beiderseitige Kieferresektion zur Beseitigung starker Progenie. Neuheiten und Verbesserungen, 1904, Heft 5.
2. Derselbe: Okklusionsanomalien der Zähne.
3. Derselbe: Double resection of the lower Maxilla. Dental Cosmos 1898 bis 1899, Nr. 8.
4. Anema: Schweiz. V. f. Z. 1903, I. 1902, Heft 4. Ref. Österr.-Ungar. V. f. Z. 1903.
5. von Auffenberg: Archiv für klin. Chirurgie, Bd. 79, Heft 3.
6. Berger: Du traitement chirurgical du prognathisme. Thèse de Lyon, 1897. Ref. Hildebrands Jahresbericht 1898.
7. Blair: Surgery of mouth and jaws. London 1913.
8. Bockenheimer: Leitfaden der Frakturenbehandlung.
9. Brophy: Oral surgary, London 1916.
10. Bruhn: Über die Beseitigung der Progenie durch chirurgische Maßnahmen. Deutsche Zahnheilkunde 1920.
11. Derselbe: Über chirurgische und zahnärztlich-orthopädische Maßnahmen zum Ausgleich der Progenie und Mikrognathie des Unterkiefers. Deutsche M. f. Zahnheilkunde, Juli 1921, Heft 13.
12. Bünte und Moral: Ergebnisse der Zahnheilkunde 1911.
13. Chirurgische Correktion der Zahnstellung: Odontologische Blätter 1903, Nr. 11/12.
14. Cryer: A case of excessive Hyperthrophie of the gums. Dental Cosmos 1893, Juni.
15. v. Eiselberg: Archiv für klinische Chirurgie, Bd. 79, Heft 3.
Derselbe: Wiener klinische Wochenschrift 1906, Nr. 50.
16. Ernst: Chirurgische Behandlung der Progenie. Nach einem Vortrag.
17. V. Internationaler Kongreß 1909.
18. Fritsche: D. M. f. Zahnheilkunde.
19. Hullihen: Dental Cosmos 1900, Nr. 3. Amer. Journal of Dental Science 1849.
20. Jaboulay et Bérard: Traitement chirurgical du prognathisme inférieur. La presse médicale 1898, Nr. 30. Ref. Hildebrands Jahresberichte 1899.
21. Arbuthnot Lane: Cleft Palate and Hare-lip 1905.
22. v. Lalich: Wiener Medizin. Presse 1903, Seite 311.
23. Loos: Bau und Topographie des Alveolarfortsatzes im Oberkiefer.
24. Lorenz: Casuistische Beiträge zur Kenntnis der Mikrognathie. Deutsche Zeitschrift für Chirurgie, Bd. 57, S. 73.
25. Lubowsky: Deutsche Zahnärztliche Wochenschrift 1914, Nr. 21.
26. Mayrhofer: Ergebnisse der Zahnheilkunde 1916, V. Bd., II. Heft.
27. Müller: Deutsche Z. Wochenschrift 1904, Nr. 52.
28. Partsch: Aus „Chirurgische Operationslehre" von Bier usw.
29. Perthes: Verletzungen und Krankheiten der Kiefer.
30. Pfaff: Ergebnisse der Zahnheilkunde 1911.
31. Derselbe: Lehrbuch der Orthodontie.
32. Pichler: Doppelte Unterkieferresektion in einem Falle hochgradiger Progenie. Wiener Vierteljahrsschrift für Zahnheilkunde, Heft I, Januar 1919.
33. H. P. Pickerill: Dental Cosmos 1912.
34. Port: Über Kieferdeformitäten. Österr.-Ungar. Vierteljahresschrift f. Z. Juli 1896.
35. Salamon: Deutsche Zahnheilkunde in Vorträgen. Heft 26.

Generated on 2019-10-18 16:13 GMT / http://hdl.handle.net/2027/umn.31951002762790j
Public Domain in the United States, Google-digitized / http://www.hathitrust.org/access_use#pd-us-google
Digitized by Google
Original from UNIVERSITY OF MINNESOTA

36. Schröder: Prognathie des oberen Gesichtes. Deutsche Monatsschrift für Zahnärzte 1905 und Frakturen u. Luxationen.
37. Simon: Zeitschrift für zahnärztliche Orthopädie.
38. Scheff: Handbuch der Zahnheilkunde.
39. Tryfus: Zahnärztliche Rundschau, 1921, Nr. 5.
40. Vallas et Cl. Martin: Revue d. Chirurgie. Année XXIII, 1903.
41. James W. Whipple: Doppelte Resektion des Unterkiefers. Dental Cosmos 1849, Nr. 7, Dental Cosmos 1899.
42. Williger: Zahnärztliche Chirurgie.
43. Zorn: Deutsche Zahnärztliche Wochenschrift 1919.

Generated on 2019-10-18 16:13 GMT / http://hdl.handle.net/2027/umn.31951002762790j
Public Domain in the United States, Google-digitized / http://www.hathitrust.org/access_use#pd-us-google
Digitized by Google
Original from
UNIVERSITY OF MINNESOTA

DIE RÖHRENNIETMETHODE UND IHRE ANWENDUNG BEI REPARATUREN VON ABGESPRUNGENEN KRAMPONSZÄHNEN

VON

PRIVATDOZENT DR. C. J. GRAWINKEL

LEITER DER TECHNISCHEN ABTEILUNG DER ZAHNÄRZTLICHEN UNIVERSITÄTSKLINIK IN HAMBURG

Der exakte Ersatz von Kramponszähnen hat von jeher zu den schwersten und zeitraubendsten Arbeiten gehört. Der Grund hierfür liegt einmal in einer Reihe von Momenten, welche die Reparaturarbeiten im Munde erschweren und zweitens darin, daß die wenigen Methoden, welche ein gutes Resultat sichern, an ganz bestimmte Voraussetzungen gebunden sind. Eine weitere bedeutende Erschwerung liegt darin, daß man heute nur in Ausnahmefällen einen Zahn mit Platinkrampons verwenden kann, weil nur noch in wenigen Handlungen für zahntechnische Bedarfsartikel eine genügende Auswahl von Zähnen mit Platinkrampons vorhanden ist, um in jedem Falle einen Zahn von der passenden Größe, Form und Farbe finden zu können.

Außerdem sind die Preise der Zähne mit Platinkrampons infolge unserer schlechten Valuta so hoch, daß man Platinzähne nur noch bei sehr zahlungskräftigen Patienten verwenden kann.

Soll darum heute irgendein technisches Verfahren, bei welchem Kramponszähne verwendet werden müssen, brauchbar sein, so muß es unter allen Umständen die Verwendung von Ersatzzähnen, d. h. Zähnen mit unechten Krampons zulassen.

Hierbei entsteht aber ein neues Hindernis dadurch, daß die meisten Ersatzfabrikate nur mit Knopfkrampons versehen sind.

Der Grund hierfür liegt darin, daß das zur Herstellung der Krampons verwendete Metall, wie z. B. die Silberlegierung der sogenannten Goldknopfzähne, zu weich ist, um in der Form von Stiftkrampons dem Zahn eine genügende Verankerung zu sichern. Die Folge davon ist, daß bei der Verwendung von Zähnen mit unechten Krampons alle Reparaturmethoden in Fortfall kommen, welche es zur Bedingung machen, daß der Reparaturzahn mit langen Stiften ausgerüstet ist.

Generated on 2019-10-18 16:13 GMT / http://hdl.handle.net/2027/umn.31951002762790j
Public Domain in the United States, Google-digitized / http://www.hathitrust.org/access_use#pd-us-google

Digitized by Google

Original from
UNIVERSITY OF MINNESOTA

Um nun ein klares Bild darüber zu gewinnen, welche Vorteile und Nachteile die bestehenden Reparaturmethoden besitzen und welche Anforderungen man heute an ein brauchbares Verfahren stellen muß, will ich eine kurze Besprechung der am meisten angewendeten Methoden vorausschicken. Es sind dies die folgenden vier Reparaturmethoden:

1. DIE REPARATURMETHODE MIT „ASHS" REPARATURZÄHNEN

Voraussetzung für die Anwendung dieser Methode ist, daß nur die Porzellanteile des betreffenden Kronen- oder Brückenersatzes zerstört sind, aber die beiden Krampons intakt geblieben sind.

Zur Reparatur werden keine Kramponszähne, sondern eigens für diese Zwecke hergestellte, sogenannte „Ashsche Reparaturzähne" verwendet. Diese Reparaturzähne besitzen überhaupt keine Krampons, sondern sind auf ihrer Rückenfläche dort, wo bei Kramponszähnen die Krampons in der Porzellanmasse eingebrannt sind, mit einer Aussparung von ellipsoider Form versehen (Fig. 1).

Am Boden dieser muldenartigen Vertiefung befindet sich ein Unterschnitt (Fig. 2), welcher ebenso wie bei der Kavität einer Füllung zur Befestigung der in die Mulde eingepreßten Masse dient. Die Fabrik fertigt ebenso wie

Fig. 1

Fig. 2

Fig. 3

bei ihren Kramponszähnen auch von diesen Reparaturzähnen die verschiedenartigsten Serien in Größe, Farbe und Form an.

Der Arbeitsgang bei Verwendung der „Ash"-Zähne ist folgender:

Zuerst werden alle an der Belegplatte noch sitzenden und zwischen den beiden Kramponsknöpfen festgeklemmten Porzellanreste mit einem spitzen Instrument abgesprengt. Diese Arbeit muß vorsichtig ausgeführt werden, damit die Knöpfe der Krampons, welche später die Befestigung des Reparaturzahnes übernehmen müssen, nicht verletzt werden.

Hierauf wählt man einen in Form, Größe und Farbe passenden Reparaturzahn aus und stellt durch Anhalten an die Belegplatte fest, wo und in welcher Weise durch Abschleifen noch nachgeholfen werden muß. Bei dieser Arbeit muß man besonders darauf achten, daß erstens ein korrekter Abschluß am Zahnfleischrand erzielt wird, und daß zweitens die Schneidekante des Ersatzzahnes an die überstehende Schutzkante der Belegplatte genau anschließt. Von dieser vorbereitenden Schleifarbeit hängt zum größten Teile der Erfolg der ganzen Reparatur ab.

Digitized by Google
Original from UNIVERSITY OF MINNESOTA
Generated on 2019-10-18 16:13 GMT / http://hdl.handle.net/2027/umn.31951002762790j
Public Domain in the United States, Google-digitized / http://www.hathitrust.org/access_use#pd-us-google

Hierauf folgt unter Wahrung der üblichen Vorsichtsmaßregeln das Festzementieren des Reparaturzahnes in der Weise, daß die beschriebene Mulde mit Zement gefüllt und dann der Zahn über die beiden Kramponsknöpfe gestülpt wird (Fig. 3). Nach Erhärten des Zementes wird der übergequollene Zementüberschuß abgestoßen und der Schutzwulst an der Schneidekante der Belegplatte an die Kante des Reparaturzahnes anrotiert.

Die „Ash"sche Reparaturmethode würde geradezu eine ideale sein, wenn ihre Befestigung zuverlässig wäre, was aber leider nicht der Fall ist. Unter günstigen Verhältnissen hält wohl hier und da ein Zahn längere Zeit, in den meisten Fällen aber bricht der Zahn nach kurzer Zeit wieder ab. Der Grund hierfür liegt darin, daß der Zement allein für die Befestigung des Zahnes nicht ausreicht. Eine Zementbefestigung hält im allgemeinen nur dann, wenn der Zahn schon durch eine mechanische Vorrichtung befestigt ist und der Zement nur nach Art eines Kittes die Fugen zwischen den zusammengefügten Teilen ausfüllt.

Aus diesem Grunde erscheint es ratsam, eine Reparatur mit „Ash"schen Reparaturzähnen nur dann auszuführen, wenn der betreffende Zahn vor dem Biß geschützt steht und auch sonst keine Möglichkeit irgendeiner Belastung vorhanden ist.

2. REPARATURMETHODE NACH „ASH", ABER MIT ZWEI ZEMENTMULDEN

Da man bei der Verschiedenheit der Zähne in Form, Größe und Farbe leichter einen passenden Kramponszahn als einen Reparaturzahn auftreiben kann, so hat sich eine Methode sehr bewährt, mit welcher es möglich ist, sich selbst aus jedem Kramponszahn einen Reparaturzahn nach dem Ashschen System herzustellen. Die Umarbeitung des Kramponszahnes wird in folgender Weise ausgeführt:

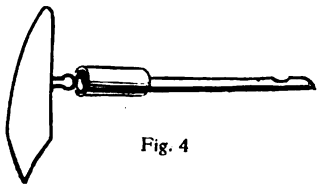
Fig. 4

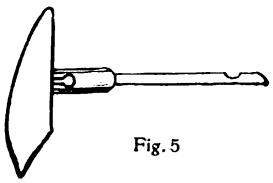
Fig. 5

Fig. 6

Auf den Schaft eines abgebrochenen Bohrers lötet man mit Tinol ein etwa 1 cm langes dünnwandiges Messingröhrchen in der Weise auf, daß das Röhrchen nur zur Hälfte auf dem Bohrerschaft steckt, die andere Hälfte aber hohl bleibt. Die lichte Weite des Röhrchens muß so groß sein, daß es sich gerade über den Knopf eines Knopfkrampons hinüberschieben läßt (Fig. 4). Hierauf bereitet man sich in einem kleinen Schälchen aus Bimssteinpulver und Wasser einen Brei, bestreicht mit diesem die Rückfläche des Zahnes und stülpt dann den Hohlbohrer über einen der beiden Kramponsknöpfe (Fig. 5). Setzt man jetzt den Bohrer in nicht zu rasche Umdrehung, so schleift das Röhrchen

Digitized by Google
Original from UNIVERSITY OF MINNESOTA
Generated on 2019-10-18 16:13 GMT / http://hdl.handle.net/2027/umn.31951002762790j
Public Domain in the United States, Google-digitized / http://www.hathitrust.org/access_use#pd-us-google

in wenigen Minuten einen ringförmigen Einschnitt in die Porzellanmasse. Man setzt das Einschleifen fort, bis der Einschnitt zirka 2 mm Tiefe besitzt (Fig. 6). Selbstverständlich muß man während des Schleifens darauf bedacht sein, daß der Bohrer ständig von der Schleifpaste umgeben ist.

Sind auf diese Weise die Einschnitte um die beiden Kramponsknöpfe genügend tief eingeschliffen, so bricht man mit einem spitzen Instrument die beiden herausgeschliffenen Porzellanblöcke heraus, indem man das Instrument an irgendeiner Stelle in die Einschnitte zwängt und dann vorsichtig eine hebelnde Bewegung ausführt (Fig. 7). Man erhält auf diese Weise zwei runde Löcher von zirka 2 mm Tiefe, deren Abstand voneinander genau dem ihrer früheren Krampons entspricht (Fig. 8). Um nun die zur Befestigung

Fig. 7

Fig. 8

Fig. 9

des Zementes nötigen Unterschnitte herzustellen, füllt man die Löcher wieder mit der Schleifpaste und schleift mit einem alten Unterschnittbohrer genau wie bei der Vorbereitung einer Kavität am Boden eines jeden Bohrloches eine Unterschnittrille ein (Fig. 9). Die weitere Verarbeitung eines auf diese Weise hergestellten Reparaturzahnes gleicht in allen Einzelheiten der Ashschen Methode.

Der selbst hergestellte Reparaturzahn besitzt vor dem Original-Ashschen Reparaturzahn einmal den bereits oben erwähnten Vorteil, daß man jeden beliebigen Kramponszahn zu seiner Herstellung verwenden kann. Ein weiterer bedeutender Vorzug des selbst hergestellten Reparaturzahnes ist, daß dadurch, daß jeder Krampon für sich in einer möglichst kleinen Mulde einzementiert wird, die Befestigung des Reparaturzahnes eine weit zuverlässigere ist, als bei dem Original-Ashschen Reparaturzahn.

3. REPARATURMETHODE NACH BRIDGE

Eine Reparaturmethode, welche in früheren Zeiten sehr beliebt war, als infolge des niedrigen Platinpreises die Krampons aus langen, starken Stiften bestanden, ist die Bridgesche Methode.

Der Arbeitsgang ist folgender: Nach Entfernung der an der Belegplatte noch haftenden und zwischen den Krampons festgeklemmten Porzellansplitter werden die aus der Belegplatte hervorragenden Kramponsenden (Fig. 10) bis zum Plattenniveau abgeschliffen.

Hierauf sucht man einen passenden Zahn mit möglichst langen und starken Platinstiften aus und markiert an der Belegplatte die beiden Punkte, an welchen die Platte durchbohrt werden muß, um den Zahn in der richtigen Lage aufstecken zu können. Dann schneidet man mit dem von Bridge an-

Digitized by Google
Original from UNIVERSITY OF MINNESOTA
Generated on 2019-10-18 16:13 GMT / http://hdl.handle.net/2027/umn.31951002762790j
Public Domain in the United States, Google-digitized / http://www.hathitrust.org/access_use#pd-us-google

gegebenen Gewindeschneideisen auf jeden der beiden Krampons ein Gewinde und probiert vorläufig außerhalb des Mundes, ob die mit dem Bridgeschen Besteck mitgelieferten Schräubchen passen und sich leicht auf die Krampons schrauben lassen. Dann werden die beiden Löcher gebohrt und die Bohrlöcher auf der lingualen Seite der Belegplatte mit einem konischen Senkeisen aufgerieben (Fig. 11). Diese konische Erweiterung der Bohrlöcher dient dazu, um später die Muttern in die Belegplatte einlassen zu können. Nach diesen Vorbereitungen wird das Einsetzen des Ersatzzahnes in folgender Weise ausgeführt (Fig. 12):

Zuerst wird die Belegplatte mit einem dünn angerührten Zementbrei bestrichen und dann der in der oben geschilderten Weise geschliffene

Fig. 10 Fig. 11 Fig. 12

Zahn aufgesteckt und so lange fest angedrückt, bis der Zement hart geworden ist.

Hierauf wird aller überschüssige Zement abgestoßen und nun auf die Krampons von lingualwärts je eine Schraubenmutter in der Weise aufgeschraubt, daß der Konus sich in die entsprechende Aussparung des Bohrloches senkt. Nachdem dann die beiden Schraubenmuttern mit dem Bridgeschen Spezialschraubenzieher fest angezogen sind, werden die lingualwärts aus der Belegplatte hervorragenden Teile der Muttern und der Krampons so weit abgeschliffen, bis die Rückseite der Belegplatte keine Unebenheit mehr aufweist.

So ideal das Bridgesche Verfahren auch ist, so hat es doch auch große Mängel. Erstens ist das Arbeiten mit den Schrauben sehr mühselig und erfordert selbst bei großer manueller Handfertigkeit einen bedeutenden Zeitaufwand. Der größte Nachteil des Verfahrens ist aber der, daß die Anwendung der versenkten Schrauben nur dann möglich ist, wenn die Belegplatte sehr dickwandig ist. Diese Vorbedingung wird aber bei vorderen Zähnen nur selten erfüllt, denn in den meisten Fällen zwingt uns der knappe Überbiß, die Belegplatte möglichst dünn auszuführen. In diesen Fällen kann dann von einem Einsenken der Schraubenmuttern nicht mehr die Rede sein. Aber auch selbst da, wo Platz genug für eine verstärkte Belegplatte vorhanden ist, ist man bei den heutigen Goldpreisen gezwungen, möglichst sparsam zu wirtschaften.

In diesen Momenten liegt eine starke Einschränkung für die Bridgesche Reparaturmethode.

Digitized by Google Original from UNIVERSITY OF MINNESOTA
Generated on 2019-10-18 16:13 GMT / http://hdl.handle.net/2027/umn.31951002762790j
Public Domain in the United States, Google-digitized / http://www.hathitrust.org/access_use#pd-us-google

4. REPARATURMETHODE NACH KAISER

Auf demselben Prinzip wie die Bridgesche Methode beruht die Reparaturmethode nach Kaiser.

Auch hier werden die beiden Krampons durch entsprechende Bohrlöcher durch die Belegplatte gesteckt und von lingualwärts mechanisch befestigt. Der Unterschied zwischen den beiden Methoden ist nur der, daß Bridge die Befestigung durch eine Verschraubung ausführt, während Kaiser Nietköpfe verwendet. Was die Haltbarkeit der Befestigung betrifft, so ist die Vernietung entschieden vorzuziehen, denn erstens verlangt die Vernietung eine weit geringere Versenkung in der Belegplatte, und zweitens ist bei einer richtig ausgeführten Vernietung eine Lockerung vollständig ausgeschlossen, was bei einer Verschraubung nicht der Fall ist.

Der Arbeitsgang der Kaiserschen Methode deckt sich mit der Bridgeschen Methode bis zu dem Moment, wo der Ersatzzahn aufzementiert ist. In diesem Stadium werden bei der Kaiserschen Methode die beiden Krampons so weit gekürzt, daß sie etwa einen halben Millimeter aus den Bohrlöchern herausragen (Fig. 13).

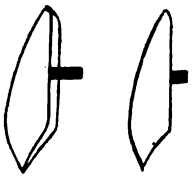

Fig. 13

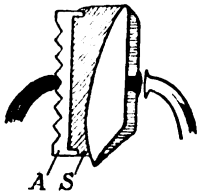

Fig. 14

Hierauf folgt als Vorbereitung für das Nieten die Herstellung einer Nietunterlage. Ein Metallteller (Fig. 14 *A*) wird mit einer erweichten plastischen Abdruckmasse (Fig. 14 *S*), wie etwa Stents oder Kerrschen Abdruckmasse, gefüllt und von außen gegen den Ersatzzahn gedrückt. Ist nach Erhärten der Masse eine genau anliegende Nietunterlage hergestellt, so setzt man die Kaisersche Nietzange in der Weise an, daß der eine Schenkel des Zangenmaules auf der Nietunterlage ruht und der in dem andern Schenkel einsetzbare Nietstift auf einem der beiden Krampons liegt. Durch langsames, kräftiges Schließen der Zange wird dann auf den weichen Platinkrampon ein Nietkopf gedrückt (Fig. 14). Das Beschleifen des aus der Versenkung der Belegplatte hervorstehenden Teiles des Nietkopfes beendigt die Reparaturarbeit.

Ein großer Nachteil der viel angewandten Kaiserschen Methode besteht darin, daß sie sich bei unechten Krampons wegen der Härte des Ersatzmetalles bei Zähnen mit Stiften nicht gut ausführen läßt. Dieser Nachteil, welcher früher wenig besagte, macht sich bei den heutigen Preisen der Zähne mit Platin-Krampons sehr fühlbar. Eine zweite unüberbrückbare Schwierigkeit entsteht dann, wenn man sich bei der Anlage der beiden Bohrlöcher für die beiden Krampons verbohrt hat, so z. B. etwas zu nahe bei-

Digitized by Google
Original from UNIVERSITY OF MINNESOTA
Generated on 2019-10-18 16:13 GMT / http://hdl.handle.net/2027/umn.31951002762790j
Public Domain in the United States, Google-digitized / http://www.hathitrust.org/access_use#pd-us-google

einander oder umgekehrt zu weit voneinander. Ebenso kann leicht der Fall eintreten, daß ein Bohrloch etwas zu hoch oder zu niedrig liegt.

In allen diesen Fällen wird die Vernietung des betreffenden Krampons dadurch unzuverlässig, daß durch die Versetzung bzw. Verlängerung des Bohrloches der Krampon nicht mehr exakt in dem Bohrloch ruht, sondern seitlich Spielraum hat. Die Folge davon ist, daß sich der Zahn rasch lockert und wieder zerbricht.

Auch dann, wenn die Belegplatte wegen eines tiefen scharfen Bisses ausnahmsweise dünnwandig gehalten ist, stößt man bei der Kaiserschen Methode auf Schwierigkeiten, weil dann ein Einsenken der Bohrlöcher unmöglich wird. Die Folge davon ist, daß die Nietköpfe auf der Belegplatte aufliegen und für Biß und Zunge hinderlich werden.

5. REPARATURMETHODE NACH EIGENEM SYSTEM

Da die Befestigung des Reparaturzahnes unzuverlässig ist, sobald man die Bohrlöcher für die Krampons nach irgendeiner Richtung hin erweitern muß, und da ferner die Kaisersche Methode Zähne mit langen Platinstiften voraussetzt, so fehlte uns ein Verfahren, welches sowohl mit unechten Zähnen als auch mit Knopfzähnen ausführbar ist.

Diese Aufgabe habe ich in folgender Weise zu lösen versucht:

Die Vorbereitung dieser Methode gleicht genau der Kaiserschen Methode bis zu dem Moment, wo in die Belegplatte die Löcher für die Krampons gebohrt werden. Zeigt sich aber nach dem Bohren der Löcher, daß das

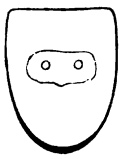
Fig. 15

Fig. 16

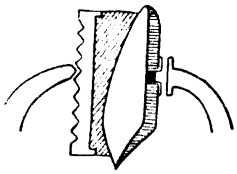
Fig. 17

eine oder beide nach irgendeiner Richtung etwas erweitert werden muß, so kann man diese Erweiterung, wie wir später sehen werden, ohne Gefahr für die Haltbarkeit der Befestigung ausführen. Ferner kann man jeden lötbaren Zahn verwenden, da das Material der Krampons keine Rolle spielt. Selbst Knopfzähne sind verwendbar, nur muß man die Knöpfe abkneifen oder durch Feilen oder Schleifen bis zur Kramponstärke verjüngen. Hierauf steckt man den Zahn in die Bohrlöcher und markiert sich, wie weit die Krampons lingual aus der Belegplatte hervorstehen. Dann nimmt man den Zahn ab und kürzt die Krampons zuerst um dieses Stück, und dann außerdem noch um etwa einen halben Millimeter. Beide Krampons sind also, wenn der Zahn aufgesteckt ist, um etwa einen halben Millimeter kürzer als die Bohrkanäle lang sind (siehe Fig. 16).

Digitized by Google
Original from UNIVERSITY OF MINNESOTA
Generated on 2019-10-18 16:13 GMT / http://hdl.handle.net/2027/umn.31951002762790j
Public Domain in the United States, Google-digitized / http://www.hathitrust.org/access_use#pd-us-google

Nach dieser Vorbereitung werden beide Krampons durch aufgelötete Röhrchen verlängert. Zu diesem Zwecke stellt man sich auf folgende Weise ein Röhrchen her, welches für viele Fälle ausreicht. Da ein Krampon etwa 0,75 mm im Durchmesser hat, so ist der Umfang etwa 2,25 mm. Man schneidet sich also aus einem 0,1 mm dünnen Goldblech einen Streifen von 2,25 mm Breite und 4 bis 5 cm Länge. Diesen Streifen schneidet man an seinem einen Ende spitz zu und biegt ihn dann lose der Länge nach um einen Draht von zirka 1 mm Stärke.

Dieses provisorische halboffene Röhrchen zieht man in der üblichen Weise durch ein Zieheisen, d. h. man beginnt mit dem größten Loch des Zieheisens und zieht dann das Röhrchen mit Hilfe der Spitze immer durch das nächst engere Loch des Zieheisens, bis ein vollkommen rundes Röhrchen entstanden ist, welches genau über einen Krampon paßt. Nun drückt man ein kleines Stückchen Goldfolie (Fig. 15 *F*), wie wir es zum Porzellanbrennen verwenden, so auf die Rückenfläche des Zahnes, daß sie flach auf dem Porzellan aufliegt und die beiden gekürzten Krampons hervorragen. Dann schneidet man sich von dem Röhrchen zwei Segmente von zirka 5 mm ab und schiebt auf jeden Krampon ein Rohrsegment (Fig. 16 *R*). Hierauf wird der Zahn eingebettet, Lot und Borax aufgelegt und Goldfolie, Krampon und Röhrchen miteinander verlötet (Fig. 16).

Fig. 18

Fig. 19

Da jetzt der Durchmesser eines Krampons um die doppelte Goldblechstärke, also 0,2 mm größer geworden ist, müssen die beiden Bohrlöcher dementsprechend erweitert werden. Mußte nun früher beim Bohren der Löcher das eine oder beide Bohrlöcher durch Erweitern nach irgendeiner Seite hin verlegt werden, so wird dieser Fehler jetzt durch die Vergrößerung der Bohrlöcher wieder ausgeglichen. Sind beide Bohrlöcher paßrecht erweitert, so wird der Zahn aufgesteckt und die beiden Röhrchen so weit gekürzt, daß sie nur noch zirka einhalb Millimeter lingualwärts aus der Belegplatte herausragen.

Der weitere Arbeitsgang gleicht wieder dem der Kaiserschen Methode, das heißt der Zahn wird zugeschliffen, mit Zement aufgesetzt, eine Nietschablone angefertigt und endlich vernietet (Fig. 17).

Während aber bei Kaiser die Krampons mit einem regelrechten Nietkopf versehen werden, werden hier die Röhrchen, ähnlich wie bei einer Schuhöse, auseinandergedrückt. Hierzu eignet sich sehr gut eine Kramponzange, in welche man an Stelle des Lochers einen Einsatz mit einer sogenannten Körnerspitze steckt (Fig. 18).

Setzt man dann die Zange so an, daß die Körnerspitze in der Öffnung des Röhrchens ruht, so wird dieses nach allen Seiten hin gleichmäßig auseinandergedrückt. Ist dies geschehen, so tauscht man die Körnerspitze gegen einen flachen Nietstempel aus und drückt die bereits umgebogenen Röhrchen

Digitized by Google
Original from UNIVERSITY OF MINNESOTA
Generated on 2019-10-18 16:13 GMT / http://hdl.handle.net/2027/umn.31951002762790j
Public Domain in the United States, Google-digitized / http://www.hathitrust.org/access_use#pd-us-google

vollends breit (Fig. 19). Das übliche Beschleifen und Glätten der Nietstelle beendet die Arbeit.

Da die Röhrennietmethode an keine bestimmte Zahnsorte gebunden ist, sondern sich mit jedem Zahne, ob echt oder unecht, ob mit langen Stiften oder Knöpfen, anwendbar ist, da es ferner keine Rolle spielt, ob die Belegplatte dick- oder dünnwandig ist, so stellt sie fraglos ein brauchbares Hilfsmittel bei dem Ersatz von abgesprungenen Zähnen dar.

Nicht zu unterschätzen ist dabei auch der Vorteil, welchen uns die aufgelöteten Röhrchen dadurch verschaffen, daß der dünne Goldüberzug die unechten Krampons gegen die Einwirkung der Säuren schützt. Dieser Vorteil wird auch dann erreicht, wenn man bei der Verlötung von Krampons mit niedrigem Schmelzpunkt statt Goldlot Silberlot verwendet.

Digitized by Google
Original from UNIVERSITY OF MINNESOTA
Generated on 2019-10-18 16:13 GMT / http://hdl.handle.net/2027/umn.31951002762790j
Public Domain in the United States, Google-digitized / http://www.hathitrust.org/access_use#pd-us-google

DIE RESORPTION VON STOFFEN DURCH DIE GESUNDE MUNDSCHLEIMHAUT

VON

PROF. FRANZ MÜLLER, BERLIN

MITGETEILT AUF GRUND DER DOKTORDISSERTATIONEN DER HERREN DR. MED. DENT. EDUARD JUNG UND FRITZ LAPUSE (BERLIN 1921)

Man weiß erstaunlich wenig über die Resorption von Stoffen durch die Mundschleimhaut. Die Beobachtungen von Karmel (1847), der Weinsäure, Soda, Salpeter, Arrak und Traubenzucker eine Zeitlang im Munde hielt und dann die Verminderung der Konzentration untersuchte, sind für unsere heutigen Ansprüche unzureichend. Andere methodisch einwandfreie Versuche sind mir nicht bekannt. Auch die früher eifrig geführte Diskussion über die Gefahren, die bei Verwendung von chlorsaurem Kali zur Mundpflege drohen, litt darunter, daß niemand exakt feststellte, ob überhaupt Kali chloricum von der Mundschleimheit aus in den Körper aufgenommen wird. Die von verschiedenen Seiten, vor allem im hiesigen Pharmakologischen Institut auf Veranlassung von Heffter angestellten Untersuchungen über die Resorption von Stoffen aus Salben durch die intakte Haut, bei denen sich zeigte, daß die Salbengrundlage von entscheidender Bedeutung ist, ob z. B. Jodkali resorbiert wird oder nicht, können für unsere Frage nicht herangezogen werden. Ebensowenig lassen die zahlreichen Untersuchungen über die Resorption von Stoffen vom Magen oder von der Darmschleimhaut aus einen sicheren Schluß zu, wie sich die Auskleidung der Mundhöhle des Menschen verhält.

Die Herren Jung und Lapuse haben sich daher in sorgsamen Selbstversuchen mit der Resorption der leicht nachweisbaren Stoffe Jod und Salizylsäure vom Munde aus beschäftigt, da Tierversuche für die Verhältnisse beim Menschen wenig besagen. Es wurde vor allem sorgfältig darauf geachtet, daß während des Verweilens der Flüssigkeiten im Munde nichts verschluckt und auch danach der sich ansammelnde Speichel durch Ausspeien entfernt wurde. Vor dem Versuch wurde der Harn auf Freisein von Jod oder Salizylsäure geprüft und die Ausscheidung bis zu 24 Stunden, wenn nötig, verfolgt.

Digitized by Google

Original from UNIVERSITY OF MINNESOTA

Generated on 2019-10-18 16:13 GMT / http://hdl.handle.net/2027/umn.31951002762790j
Public Domain in the United States, Google-digitized / http://www.hathitrust.org/access_use#pd-us-google

Zum Nachweis des Jods wurden 10 ccm des frisch entleerten Harns nach Erkalten mit 1 ccm 25%iger Schwefelsäure und 10 Tropfen 0,5%iger Natriumnitritlösung versetzt, dann mit 1—2 ccm Schwefelkohlenstoff ausgeschüttelt. Besondere Versuche (Jung) zeigten, daß Chloroform, rauchende Salpetersäure oder Obermayersches Reagens weniger brauchbar und auch die Jod-Stärkeprobe weniger genau ist: Bei 1 : 250000 Verdünnung wird die Obermayersche Probe, bei 1 : 500000 die Chloroformprobe mit Natriumnitrit und Schwefelsäure zweifelhaft, indem die Jodfärbung versagt, während die Violettfärbung von Schwefelkohlenstoff noch über 1 : 750000 deutlich ist. Auch die von Schumacher (Deutsche Med. Wochenschrift 1915, Nr. 18) angegebene Jodprobe (Zusatz von Wasserstoffsuperoxyd, Benzidin und Kochen, dann Chloroformausschüttelung) versagte über 1:250000, abgesehen davon, daß stark gefärbte Harne schon in geringer Verdünnung das Jod unscharf anzeigten. Ebensowenig befriedigte der von Schumacher empfohlene Jodnachweis mit Ammoniumpersulfat-Tabletten. — Der Salizylsäurenachweis im Harn (Lapuse) wurde durch Zusatz von 2 Tropfen 10%iger Eisenchloridlösung zu 1 ccm Harn ausgeführt, eine Reaktion, die bekanntlich außerordentlich fein ist.

Die Resultate stelle ich in den folgenden Tabellen zusammen:

JOD (E. JUNG)

Jodkaliumlösung 20 ccm	Verweildauer im Munde Minuten	Erstes Auftreten der Jodreaktion innerhalb Minuten	Letztes Auftreten der Jodreaktion innerhalb Stunden
10 %	10	15	24—30
10 %	5	16—30	12—23 [1]
5 %	10	31—45	14
5 %	5	45—60	10
5 %	3	45—60	7
5 %	1	negativ	negativ
2,5 %	5	negativ	negativ

SALIZYLSÄURE (F. LAPUSE)

Eine 10%ige spirituöse Lösung wurde mit Wasser verdünnt und die Mundhöhle mit 5—10 ccm 1—3 Minuten lang gespült, darauf mit Wasser nachgespült.

Wenn die Salizylsäurelösung nicht Zimmertemperatur hatte, sondern 25° warm war, zeigte sich die Salizylsäurereaktion im Harn früher und war stärker.

Wir sehen, daß Jodkali und Salizylsäure schon innerhalb weniger Minuten von der Mundschleimhaut aus in den Körper aufgenommen werden und schnell im Harn zur Ausscheidung gelangen. Reste von beiden Stoffen bleiben noch stundenlang, bei 10%iger Jodlösung sogar über 24 Stunden im Körper.

[1] Der Morgenurin war positiv, später nicht mehr.

Digitized by Google
Original from UNIVERSITY OF MINNESOTA
Generated on 2019-10-18 16:13 GMT / http://hdl.handle.net/2027/umn.31951002762790j
Public Domain in the United States, Google-digitized / http://www.hathitrust.org/access_use#pd-us-google

AUSZUG

aus etwa 20 Eigenversuchen und mehreren Versuchen an gesunden zuverlässigen Versuchspersonen:[1]

Salizylsäure Verdünnung	Verweildauer im Munde Minuten	0–30 Min.	31–60 Min.	61–90 Min.	91–120 Min.	3 Std.	4 Std.	6 Std.	7 Std.
1 : 100	3	+	+ +	+ +	+	+	+	+	—
1 : 200	3	+	+ +	+ +	+ +	+	+	+	—
1 : 300	3	+	+	+ +	+ +	+	+	+	—
1 : 100	2	+	+ +	+ +	+ +	+	+	—	
1 : 200	2	+	+ +	+ +	+	+	—		
1 : 300	2	+	+ +	+ +	+	+	—		
1 : 100	1	+	+ +	+ +	+	+	—		
1 : 200	1	+	+	+ +	+	+	—		
1 : 300	1		—	+	+ +	+	—		

Es wird von beiden Stoffen um so mehr resorbiert, je höher die Konzentration und je größer die Verweildauer im Munde ist. Wärme beschleunigt, wie ja auch auf anderen Schleimhäuten, den Durchtritt durch die Mundschleimhaut.

Wurde die Mund- oder Wangenschleimhaut im Umfange von etwa 2 cm einmal mit 10%iger Jodtinktur oder Lugolscher Lösung bepinselt und nach dem Bepinseln der Mund 2 Minuten offen gehalten, darauf ausgespült und während der Dauer der nächsten Stunde der Speichel ausgespien, so ließ sich weder an dem gleichen, noch am folgenden Tage Jod im Harn nachweisen ⟨E. Jung⟩. Jod scheint also von begrenzter Schleimhautfläche aus, wenn überhaupt, so höchstens in so kleinen Mengen resorbiert zu werden, daß die Verdünnung im Harn dauernd unter 1 : 750000 bleibt. Wahrscheinlich wird das Jod der Jodtinktur und Lugolschen Lösung auf der Oberfläche der Schleimhaut sofort chemisch gebunden und gelangt zunächst nicht zur Resorption.

Die Versuche haben also erwiesen, daß ebenso wie Jod vom Blut aus schnell durch die Speicheldrüsen auf die Mundschleimhaut ausgeschieden wird, so andererseits Jod und Salizylsäure durch die Mundschleimhaut schnell ins Blut gelangen.

[1] + = schwächere, + + = stärkere Violettfärbung des Harns bei Zusatz 10%iger Eisenchloridlösung.

Digitized by Google
Original from UNIVERSITY OF MINNESOTA
Generated on 2019-10-18 16:13 GMT / http://hdl.handle.net/2027/umn.31951002762790j
Public Domain in the United States, Google-digitized / http://www.hathitrust.org/access_use#pd-us-google

ZUR KENNTNIS DER ALVEOLARPYORRHOE

VON

PRIV.-DOZ. DR. MED. HILLE

OBERARZT AM ZAHNÄRZTL. INSTITUT DER UNIVERSITÄT LEIPZIG

Nach den Neumannschen Ausführungen über die Thermokauterbehandlung Römers bei Alveolarpyorrhoe (Vierteljahrsschrift f. Z., 37. Jahrg., 2. Heft) kann man annehmen, daß die Granulationen nur in der Tasche weggebrannt werden sollen. Demgegenüber muß betont werden, daß die Methode darin besteht, die Taschen zu zerstören, also Granulationen und Zahnfleischbedeckung zugleich zu entfernen. Daraus erklärt sich mit die horizontale Applikation der Drahtschlinge, die hauptsächlich deswegen erfolgt, um nicht unnötig tief zwischen Knochen und Zahnwurzel einzudringen. Wie Römer in der Neubearbeitung der Alveolarpyorrhoe für Scheffs Handbuch der Zahnheilkunde, die ich im Manuskript einsehen durfte, ausführt, sollen die noch gesunden und nur verbreiterten Bindegewebszüge des Periodontiums geschont und der intakte Knochen vor Nekrose bewahrt werden. Römer steht auf dem Standpunkte den Knochen selbst, soweit er noch zu erhalten ist, durchaus zu schonen, da in den meisten Fällen der Erfolg dieses rechtfertigt und da, wo mit dem einmaligen Brennen ein voller Erfolg nicht erzielt worden ist, ohne weiteres eine Nachoperation ausgeführt werden kann. Nach Römers Befunden handelt es sich bei der Vertikalatrophie nur um Osteolysis ohne Granulationsbildung zwischen Wurzel und Knochen. Die drei Abbildungen, welche Weski in seiner ausgezeichneten Arbeit im 1. Heft der Vierteljahrsschrift f. Z. 1921 bringt (s. Tafel XXX, XXXII u. XXXV), in denen Granulationsgewebe zwischen Knochen und Zahnwurzel in dem noch erhaltenen apikalen Teil der Alveole zu sehen ist, lassen sich auch anders deuten. Wie ich in der D. Z. W., 1921, Nr. 41, ausgeführt habe, wird im Leipziger Institute je nach Sachlage auch die rein chirurgische Behandlung angewendet. Das Resultat aller bisherigen Beobachtungen ist, daß die Eiterung in schwereren Fällen nur dann dauernd verschwindet, wenn die Taschen zerstört bzw. die Granulationen und das erkrankte Gewebe restlos entfernt werden. Andernfalls versiegt die Eiterung bestenfalls so lange, als eine gewissenhafte Behandlung stattfindet oder nachwirkt. Es kann dabei zu recht befriedigenden Latenzzuständen kommen, besonders wenn der Patient zu-

Digitized by Google

Original from UNIVERSITY OF MINNESOTA

Generated on 2019-10-18 16:13 GMT / http://hdl.handle.net/2027/umn.31951002762790j
Public Domain in the United States, Google-digitized / http://www.hathitrust.org/access_use#pd-us-google

gleich intensiv mit an der Therapie teilnimmt. Ich sagte ferner (l. c.), daß im Falle der Unmöglichkeit gründlicher Behandlung der Versuch gerechtfertigt erscheint, die Eiterung mit anderen Mitteln einzudämmen bzw. den Abbau hygienisch erträglich zu gestalten. Von den zu diesem Zwecke hier angewendeten neueren Methoden ist die mit polyvalenter Vakzine nach Seitz insofern interessant, als dieselbe der Forderung mit gerecht werden will, die Gewebsvitalität anzuregen. Doch gilt erfahrungsgemäß bei allen derartigen Versuchen der Satz: „sunt certi denique fines." Denn man muß, wie ich das in der Med. Klinik 1921, Heft 12 und in der D. M. f. Z. 1921, Heft 10, ausgeführt habe, nach allen Beobachtungen annehmen, daß der Alveolarpyorrhoe ein Nachlassen der Gewebsvitalität zugrunde liegt, worauf Römer schon vor Jahren hingewiesen hat. So wird bei dem einen Individuum der Zahnstein oder ein anderes Moment ursächlich sein, das bei dem anderen ohne jede Bedeutung ist. In dem unbekannten X, das wir Disposition nennen, liegt das Geheimnis, das noch niemandem zu ergründen gelungen ist. Die interessanten Untersuchungen Fleischmanns und Gottliebs verlegen das Primär-Ursächliche in den Knochen. Gleichwohl kann man die Weichgewebsveränderung nicht hintanstellen, wie es auch aus den kritischen Betrachtungen Adlofts zu den Arbeiten Fleischmanns und Gottliebs im 2. Heft der Vierteljahrsschrift f. Z., 37. Jahrg., und aus der oben erwähnten Neubearbeitung der Alveolarpyorrhoe von Römer hervorgeht.

Um die durch die Fehldiagnosen Beyers bewiesene Unsicherheit in der Diagnose der Eiterungen am Zahnhalse zu klären, habe ich auf Grund eigener klinischer Beobachtungen sowie der bakteriologischen Untersuchung dieser Fälle durch Seitz, welche bei Gingivitis, Stomatitis und Alveolarpyorrhoe eine fast identische und nur graduell verschiedene Flora ergab, den Vorschlag gemacht, die Eiterflüsse am Zahnhalse einzuteilen in:

1. Eiterflüsse ohne Gewebsdestruktion (Gingivitis) und
2. Eiterflüsse mit Gewebsdestruktion, von denen
   a) klassische Formen bei vorhandener besonderer Disposition oder Vergesellschaftung mit Atrophien und
   b) einfache Formen (bei mangelnder Mundpflege und auf traumatischer Basis [Bißanomalien]) zu unterscheiden sind.

Die Eiterflüsse am Zahnhalse sind demnach entweder selbständige Erkrankungen oder in besonders gearteten Fällen ineinander übergehende Glieder einer Entwicklungsreihe.

Digitized by Google
Original from UNIVERSITY OF MINNESOTA
Generated on 2019-10-18 16:13 GMT / http://hdl.handle.net/2027/umn.31951002762790j
Public Domain in the United States, Google-digitized / http://www.hathitrust.org/access_use#pd-us-google

BUCHBESPRECHUNGEN

Die konservierende Zahnheilkunde. Von Prof. Dr. A. Michel (†) und Dr. med. Hans Müller. 4. Aufl. Band III der Handbibliothek des Zahnarztes. Berlinische Verlagsanstalt 1921. Preis geb. 90 M.

Das vorliegende Buch, das bereits in vierter, vermehrter und verbesserter Auflage erscheint, hat offenbar durch den Namen des ersten Verfassers sowie dadurch, daß in deutscher Sprache vor dem Erscheinen des Walkhoffschen Lehrbuches kaum derartige Werke vorhanden waren, eine ziemlich weite Verbreitung gefunden. Und doch muß man sagen, daß es die berechtigten Anforderungen, die man heute an ein derartiges Buch stellen muß, nicht überall erfüllt.

Das Buch enthält vor allen Dingen eine Menge von Dingen und Methoden, die vorher von den Verfassern selbst nicht gebraucht und hoffentlich auch nicht gelehrt werden. Aber warum werden sie denn aufgenommen? Etwa um den Schein der Vollständigkeit zu erwecken?

Gerade bei einem so hervorragend praktischen Fach, wie es die konservierende Zahnheilkunde ist, sollte man sich hüten, mangelhafte Methoden zu beschreiben und unbrauchbare Instrumente abzubilden. Manches andere ist auch veraltet, und die Abbildungen der mikroskopischen Präparate nach Bleistiftzeichnungen haben doch keinen Wert.

Die Darstellung der Pathologie ist vielfach direkt falsch, was namentlich bei den Periodontitiden unangenehm auffällt. Da das Buch als Lehrbuch für Studierende gedacht ist, dürfen derartige Mängel, die keineswegs die einzigen sind, nicht ungerügt bleiben. Es wäre vielleicht besser gewesen, die Abfassung ganz in dem vorherrschenden Ton der mehr mechanischen Behandlung zu halten, was allerdings heute keinen sonderlichen Wert mehr hat, da bereits der Studierende zu pathologischem Denken erzogen werden muß.

Mit großer Vorsicht und Kritik gebraucht, wird das vorliegende Buch auch in Zukunft einen Leserkreis finden, zumal es nicht zu eng gefaßt alles das enthält, was die konservierende Behandlung des Gebisses mit sich bringt.

So beginnen die Verfasser mit der Untersuchung der Mundhöhle, kommen gleich auf das Zahnreinigen und die Zahnbeläge zu sprechen und im Anschluß daran auf die Alveolarpyorrhoe, die leider nicht den neueren Anschauungen entsprechend abgehandelt ist.

Dann folgt die Karies, bei der die Prophylaxe eingefügt ist, und das Füllen der Zähne nimmt das große Kapitel in Anspruch.

Ein besonderer Abschnitt beschäftigt sich mit der Klassifikation der Füllungen nach Art und Lage, was wohl besser vor die letzten Kapitel des vorangehenden Abschnittes gesetzt wäre.

Die beiden folgenden Abschnitte betreffen die Erkrankungen der Pulpa und der Wurzelhaut, sowie deren Behandlung.

Das Schlußkapitel behandelt die Asepsis und Antisepsis, bringt eine größere Anzahl von Rezeptvorschriften und am Schluß ein Literaturverzeichnis, das weder vollständig, noch von den Autoren in hinreichender Weise bei der Abfassung des Buches benutzt worden ist.

Uneingeschränkt empfehlen, wie bereits gesagt, kann man das Buch nicht. Da Kritiken dazu da sind, vorhandene Mängel in späteren Auflagen abzustellen, so darf der Erwartung Raum gegeben werden, daß es auch wirklich geschieht. Für die Studierenden und unseren Stand ist nur das Beste gerade gut genug. Greve, Erlangen.

Generated on 2019-10-18 16:13 GMT / http://hdl.handle.net/2027/umn.31951002762790j
Public Domain in the United States, Google-digitized / http://www.hathitrust.org/access_use#pd-us-google
Digitized by Google
Original from UNIVERSITY OF MINNESOTA

Der Wert unserer Wurzelfüllungssubstanzen. Von Dr. A. Lichtwitz, Guben. (Sammlung von Abhandlungen aus der Zahnheilkunde und ihren Grenzgebieten. Berlinische Verlagsanstalt, 1921).

Aus dem großen Gebiete der Wurzelbehandlung, welche L. das Rückgrat der konservierenden Zahnheilkunde nennt, greift er ein Kapitel heraus, welches er der wissenschaftlichen Lösung zuzuführen sich bemüht. Er geht von der anatomischen Feststellung aus, daß nicht alle Wurzelkanäle durchgängig sind. Daraus würde sich naturgemäß der Schluß ergeben, daß der Wert aller Wurzelfüllungssubstanzen nur ein beschränkter, ein relativer sein kann. Diesen Schluß zieht aber der Verf. nicht. Er überprüft sorgfältig alle bekannten Materialien: die Wattegruppe (Asbest, verkohlte Watte, imprägnierte Watte usw.). Die Zemente, Guttapercha in Substanz und in Lösung, weichbleibende Pasten, Paraffin, Perubalsam, flüssige Wurzelfüllungen, Abrahamsche Sonderfüllung, Metallstifte, Elfenbeinstäbchen und sonstige Materialien und kommt zu dem Ergebnisse, daß wir derzeit in der kombinierten Wurzelfüllung: flüssige Albrecht-Masse und weichbleibende Trikresol-Formalinpaste das zweckmäßigste Material zur Wurzelfüllung besitzen, welches den von L. selbst und von anderen Autoren aufgestellten 15 Grundforderungen am ehesten entspricht. Doch darf uns auch dieses Verfahren, wie Verf. sehr richtig bemerkt, auf keinen Fall dazu veranlassen, sorglos zu arbeiten und uns auf die Güte des Materials zu verlassen.

Kronfeld, Wien.

Leidfaden zum Studium der sozialen Zahnheilkunde. Von Dr. phil. et med. dent. Alfred Cohn. Verlag von Hermann Meusser-Berlin. Kart. M. 28.—.

Der Verfasser, der sich schon durch seine frühere literarische Tätigkeit auf sozialem Gebiete, einen Namen erworben hat, tritt jetzt mit einem neuen Werke, das hauptsächlich für die Studierenden bestimmt ist, an die Öffentlichkeit. Wie der Student heute politisch orientiert ist, müßte er erst recht, wenn er in das praktische Leben eintritt, mit der Sozialpolitik und der mit ihr verknüpften sozialen Medizin bzw. Zahnheilkunde vertraut sein. Die wissenschaftliche soziale Zahnheilkunde ist allerdings erst jüngeren Datums und ihr Begriff und Umfang noch in Ausdehnung begriffen. Verfasser erläutert sehr eingehend, stellenweise mit philosophischem Einschlag, den Begriff „sozial" in seinen verschiedenen Verbindungen und formuliert die soziale Zahnheilkunde folgendermaßen:

„Die soziale Zahnheilkunde ist die Lehre von der Erforschung der Wechselbeziehungen der Zahn- und Mundkrankheiten zur wirtschaftlichen Lage der Gesellschaft. Sie untersucht die Methoden und Maßnahmen zur Beseitigung dieser Krankheiten bei der Allgemeinheit und betrachtet diese Notwendigkeit bei den einzelnen Gesellschaftsklassen und Berufen. Sie beschäftigt sich jedoch nicht allein mit den Wechselbeziehungen von Zahnheilkunde und Wirtschaftslage der Allgemeinheit, sondern betrachtet auch das Verhältnis der zahnärztlichen Praktiker zur Allgemeinheit und prüft die Möglichkeit, die Leistungen dieser Praktiker in rationeller Weise der Allgemeinheit dienstbar zu machen.

Er betont immerfort die Notwendigkeit, die Studierenden auf die einschlägigen gesetzlichen Bestimmungen und Verordnungen aufmerksam zu machen und ihnen die Pflicht der Verantwortlichkeit im Beruf, sowie die Beziehungen zur Außenwelt im wirtschaftlichen Kampfe vorzuhalten.

Den ganzen Stoff teilt C. in 2 Teile ein, und zwar in einen individuellen und einen speziellen. Im ersteren behandelt er kurz allgemein das Gesundheitswesen und die Personen, die sich mit der Ausübung der Zahnheilkunde beschäftigen, an der Hand von Statistiken gibt er einen Überblick über die Zahl und die Verbreitung der Approbierten und Nichtapprobierten und bespricht hierbei den Begriff Kurpfuscherei.

Der spezielle Teil ist der wichtigste seines Werkes und handelt von der Allgemeinheit, welche als Objekt der sozialen Zahnheilkunde angesprochen werden muß. Sie prüft, welche Maßnahmen genossenschaftlicher Art nötig sind, um der Allgemeinheit hinreichende zahnärztliche Hilfe zu gewähren bzw. untersucht, ob die bisherigen Methoden richtig oder verbesserungsbedürftig sind. Verfasser bespricht alle die Probleme in selten klarer und eingehender Weise, die auf eine genaue Kenntnis der Materie und Liebe zur Sache schließen lassen.

Digitized by Google — Original from UNIVERSITY OF MINNESOTA
Generated on 2019-10-18 16:13 GMT / http://hdl.handle.net/2027/umn.31951002762790j
Public Domain in the United States, Google-digitized / http://www.hathitrust.org/access_use#pd-us-google

Einen breiten Raum nimmt natürlich die Schulzahnpflege und ihre verschiedenen Formen, sowie die Krankenversicherung ein, Fragen, die wohl für den Praktiker von größter Bedeutung sind. Es folgen alsdann nicht minder wichtige Kapitel, wie die Unfall-, Invaliden- und Angestellten-Versicherung, desgl. die Arbeitslosen-, Krüppel und Kriegsbeschädigtenfürsorge.

Alle sozialen Fürsorgegesetze werden erst allgemein erläutert und alsdann die speziell zahnärztlichen Interessenfragen berücksichtigt.

Das Schlußkapitel handelt von der Verstaatlichung der Zahnheilkunde, ein Problem, das naturgemäß rein vom politischen Standpunkt aus betrachtet werden muß und als Vorläufer einer Sozialisierung gelten kann. Die Einrichtung immer neuer Kassenzahnkliniken, Schulzahnkliniken, Heilstätten usw. stellt eine Etappe zu diesem Ziele dar, das allerdings vorläufig noch in weiter Ferne liegt.

Die Ansicht des Verfassers im Vorwort, daß er dieses Buch mit einer gewissen Befangenheit der Fachwelt unterbreitet, kann Referent nicht teilen. Der Stoff ist nach dem derzeitigen Stand der jungen Spezialwissenschaft vollkommen erschöpfend besprochen. Bei einer Neuauflage könnte lediglich die soziale Zahnhygiene, die außerhalb der Fürsorgegesetze liegt und noch viel zu wünschen übrig läßt, eine eingehendere Würdigung finden. Das ganze Buch durchweht ein sozialer Geist, es wird seinen Zweck, dem Studierenden den Weg ins wirtschaftliche Leben zu ebnen, erfüllen. Aber dies nicht allein, auch dem älteren Praktiker, der sich bisher leider zu wenig mit dem vorliegenden Stoff beschäftigt hat und im Zeichen der Zeit sich neu orientieren muß, wird es ein brauchbares Vademekum abgeben. Jonas, Breslau.

Die Lokalanästhesie zur Extraktion der Zähne. Eine Einführung in die zahnärztliche Lokalanästhesie für Studierende und Ärzte von Dr. O. Müller-Widmann, Privatdozent für Zahnheilkunde an der Universität Bern. Mit 55 Abbildungen im Text und 2 Tabellen. Zweite Auflage. Ernst Bircher Verlag in Bern und Leipzig, 1921.

Die im Verlage von Ernst Bircher-Bern in der zweiten Auflage erschienene Arbeit unterscheidet sich wenig von der 1. Auflage. Wie der Verfasser im Vorwort der 2. Auflage selbst betont, sind Form und Anordnung des Inhalts gleich geblieben, der Text hat einige kleine Änderungen erfahren, und die Zahl der Abbildungen ist um fünf vermehrt worden. In besonderen Kapiteln werden das Instrumentarium, die Injektionsflüssigkeit, Terminal-Leitungsanästhesie, anatomische Vorbemerkungen und Technik der Injektion besprochen. Als Instrumentarium empfiehlt Verfasser das allgemein übliche, nur mit dem Kanülenmaterial kann ich mich nicht einverstanden erklären. Verfasser verwendet die dünne Stahlkanüle Nr 17 in kurzer und langer Form, die letztere ist wohl hauptsächlich für Unterkieferleitungsanästhesie (zum For. mandibulare) gedacht. Die kurze Kanüle erübrigt sich in der Praxis, die lange leistet dasselbe und mehr. Besondere Vorteile bietet sie beim Anästhesieren mehrerer nebeneinanderstehender Zähne, die entfernt werden sollen. Ich erspare den Patienten mehrere Einstiche, indem ich unter horizontaler Führung der Spritze, quer zur Längsachse der Zähne, einsteche und unter ständiger Entleerung der Spritze am Knochen entlang gleite. Dieses Verfahren gestattet mir nur die lange Kanüle, und zwar labial buccal, palatinal lingual ist es nicht durchführbar. Für die Injektion zum Foramen mandibulare sollte stets die Freiensteinkanüle Nr. 1 zu 40 mm Länge verwandt werden, das Arbeiten mit dünnen Kanülen (Nr. 17) möchte ich fast als „fahrlässig" bezeichnen. Daß die dünnen Kanülen leicht brechen, gibt Verfasser auf S. 31 selbst zu. Sie eignen sich absolut nicht zum Abtasten des Knochens und können nicht nur am Conus, sondern an jeder Stelle brechen. Die chirurgische Entfernung solch abgebrochener Kanülen gehört zu den schwierigsten Eingriffen.

Als Injektionsmittel empfiehlt Verfasser neben dem Novokain ein schweizerisches Präparat, Atoxikokain, das Präparat ist chemisch identisch mit Novokain. Verfasser glaubt einen schnelleren Eintritt der Anästhesie (nach 4—6 Minuten bei einer terminalen Injektion) beobachtet zu haben. Mit dem Novokain haben wir m. E. nach genau denselben Erfolg, abgesehen davon, daß wir uns den Luxus eines Schweizer Präparats nicht erlauben können.

Digitized by Google
Original from UNIVERSITY OF MINNESOTA
Generated on 2019-10-18 16:13 GMT / http://hdl.handle.net/2027/umn.31951002762790j
Public Domain in the United States, Google-digitized / http://www.hathitrust.org/access_use#pd-us-google

Ein besonderer Abschnitt ist der „Lokalanästhesie bei entzündetem Gewebe" gewidmet. Die Befürchtungen des Verfassers erscheinen mir etwas zu weitgehend. Bei vorsichtiger, zirkumskripter Injektion, ohne Druckanwendung, ist bei den meisten Fällen eine ausreichende Anästhesie zu erzielen. Verfasser empfiehlt den Chloräthylstrahl. Ich bin, mit Ausnahme der Eröffnung von Abzessen, kein großer Anhänger des Chloräthylspray, im Gegenteil. Gewöhnlich nämlich wird durch die intensive Kälte an den Nachbarzähnen mit lebender Pulpe ein so starker Schmerz ausgelöst, daß man von einer Schmerzlosigkeit nicht sprechen kann. Viel empfehlenswerter ist dann der Chloräthylrausch, der übrigens auch bei der Spray-Behandlung viel häufiger eintritt als er vom Arzt bemerkt wird. Warum ich „bei fistulösen Zähnen" zu einer Kombination von Injektionsmittel und Chloräthyl (S. 35) greifen soll, ist mir unverständlich. Der Satz: „Es ist unnütz, in der Nähe einer Zahnfistel eine Injektion zu machen, weil die Flüssigkeit durch die Fistel in den meisten Fällen wieder abfließt", kann ich nicht unterschreiben. Man muß es nur vermeiden, in den Fistelgang zu injizieren, sondern oberhalb oder seitlich derselben und erzielt ausgezeichnete Anästhesie.

Durch Alveolarpyorrhoe gelockerte Zähne entferne ich lieber ohne jedes anästhetische Mittel, als daß ich zum Chloräthylspray greife. Grad bei der Alveolarpyorrhoe liegen die Zahnhälse bloß, und das auf sie wirkende Chloräthyl löst einen heftigeren Schmerz aus, als wenn ich auf jedes Mittel verzichte.

Besonders ausführlich behandelt ist der Teil „Spezielle Technik der Injektionen". Zur Illustrierung bringt Verfasser eine größere Anzahl (31) Abbildungen. Sie verteueren das an sich recht flüssig geschriebene Werkchen unnütz. Ein großer Teil der Abbildungen ist unklar und erzielt das Gegenteil des Beabsichtigten (Fig. 22, 23, 24), teilweise sind sie sogar falsch (Fig. 25, 31, 39).

Die Arbeit hat wohl hauptsächlich in der Schweiz Verbreitung gefunden, wir haben in Deutschland ungleich bessere, ich denke besonders an die Arbeit von Sicher.

Hans Hoenig, Berlin.

Lehrbuch und Atlas der zahnärztlichen Technik. Von Dr. med. und phil. Gustav Preiswerk. Vierte verbesserte und vermehrte Auflage. München 1921. J. F. Lehmanns Verlag. Preis gbd. M. 70.—.

Dieses verbreitete Lehrbuch der zahnärztlichen Technik ist vom Verfasser für die vorliegende Neuauflage einer eingehenden Durcharbeitung unterzogen worden, wobei besonders die neuere Gußtechnik die ihr zukommende Aufmerksamkeit gefunden hat. Die Berücksichtigung der meisten vorhandenen Arbeitsmethoden ist wieder ein Hauptkennzeichen des Buches, doch wäre es wünschenswert, wenn von allen guten Methoden nur die besten dargestellt worden wären. Entsprechend den neuesten theoretischen Forschungen hätten die Kapitel über „Schwebebrücken", über Inlaybrücken, über festsitzende Brücken mit breiten Transversalbügeln und hauptsächlich der Abschnitt über „allgemeine Technik der festsitzenden Brücken" einer eingehenden Revision unterzogen werden müssen, ebenso hätten die neueren Artikulatoren schon behandelt sein müssen. Herstellung und Ausstattung des Buches entsprechen den Gepflogenheiten des Verlages und erleichtern dem Leser seinen Gebrauch.

Hillelsohn, Berlin-Wilmersdorf.

Zahn- und Mundkrankheiten in ihren Beziehungen zu Organ- und Allgemeinerkrankungen. Von Prof. Dr. Albert Albu. Zweite verbesserte Auflage. Leipzig 1922. Georg Thieme. Preis gbd. M. 39.—.

Die zweite Auflage hat der Verfasser selbst zwar vorbereitet, doch nicht mehr herausbringen können, da ihn ein zu früher Tod abberufen hat. In pietätvoller Weise haben sich die beiden Herausgeber H. Strauß, Berlin, und Erich Becker, Greifswald, der Arbeit unterzogen, im Geiste von Albu selbst und noch mehr unter Berücksichtigung der Anforderungen für den Zahnarzt das Buch durchzuarbeiten und in einzelnen Abschnitten zu erweitern. Bei einer bald wieder zu erhoffenden Neuauflage dürfte auch wohl ein kleiner Lapsus im 15. Abschnitte im Zusammenhange mit Kupfervergiftungen „bei Ver-

Digitized by Google
Original from UNIVERSITY OF MINNESOTA
Generated on 2019-10-18 16:13 GMT / http://hdl.handle.net/2027/umn.31951002762790j
Public Domain in the United States, Google-digitized / http://www.hathitrust.org/access_use#pd-us-google

wendung unreiner kupferhaltiger Goldplomben" in Wegfall kommen (gemeint ist eine niedrigkarätige stark kupferhaltige Goldlegierung für Brückenarbeiten).

Hillelsohn, Berlin-Wilmersdorf.

Die Gußkrone, Beschreibung einer neuen Methode der Herstellung gegossener Hohlkronen. Von Dr. Eugen Silbermann. Berlin 1922. Berlinische Verlagsanstalt. Preis geh. M. 10.50.

Silbermann modelliert entweder nach einem Abdruck oder im Munde des Patienten um einen Kronenring aus 0,3 mm starkem Kupferblech aus Wachs eine Krone, die er in einem speziellen Formkasten in Gips bettet. Die so entstandene Gipsform wird durch einen leichten Hammerschlag geteilt, so daß die Wachsform der Krone herausfällt oder herausgenommen werden kann und ein Hohlraum in beiden Teilen zurückbleibt, dessen Wandungen mit 0,3 mm starkem Gußwachs ausgekleidet und nach Wunsch und Bedarf an der Kauflächе verstärkt werden können. Nach Wiedervereinigung der beiden Teile werden die Berührungsflächen des Wachses miteinander verbunden, und die so gebildete Krone läßt sich leicht aus dem Hohlraum entfernen und ist zum Guß fertig. Die Vorzüge dieser Krone sind nach dem Verfasser die Formbeständigkeit des Ringes, die Genauigkeit der Konturierung, die Nahtlosigkeit des Ringes und die gleichmäßig starke Wandung, der Wegfall jeder Lötung und die Goldersparnis.

Diese Vorzüge sind zwar für eine Krone durchaus erstrebenswert, doch möchte ich bezweifeln, daß es nicht möglich sein sollte, sie sämtlich, mit Ausnahme der Lötung des Ringes, nach einer anderen Methode, wie sie z. B. bei Grawinkel[1] dargestellt ist, zu erzielen. Durchaus nicht verständlich ist mir die auch von anderen Seiten geäußerte Notwendigkeit eines regelmäßigen Verlötens einer gegossenen Kauflächе mit dem Ring. Nach meinen jahrelangen Erfahrungen muß eine Nachlötung einer gegen den Ring gegossenen Kauflächе nur vorgenommen werden, wenn der Verdacht eines nicht tadelfrei ausgeführten und gelungenen Gusses besteht.

Hillelsohn, Berlin-Wilmersdorf.

Der Stoffwechsel im Dentin. Von Dr. med. Alfred Rohrer. Berlin 1921. Berlinische Verlagsanstalt.

Die Arbeit behandelt die wichtige Frage, ob in den Hartsubstanzen des Zahnes ein Stoffwechsel stattfindet. Verfasser weist in vortrefflichen Erwägungen darauf hin, daß schon die klinische Erfahrung von jeher den Schluß nahelegte, daß zum mindesten im Dentin ein Stoffwechsel vorhanden sein müsse, wenn auch bisher nicht bekannt ist, in welcher Weise derselbe vor sich geht. Immerhin haben aber auch mikroskopische Untersuchungen ergeben, daß die Voraussetzungen wohl vorhanden sind.

Verfasser hat sich nun die Aufgabe gestellt, auch auf chemischem Wege diesen Nachweis zu führen.

Atropinum sulfuricum, in einer künstlichen im Dentin angelegten Kavität von verschieden altrigen Katzen, wird in minimalen Mengen absorbiert und kann im Urin nach einer gewissen Zeit — bei jungen Katzen früher, bei älteren später — nachgewiesen werden. Mit zunehmendem Alter erfolgt eine Abnahme der Absorptionsfähigkeit, also auch des Stoffwechsels, was ebenfalls mit den klinischen Erfahrungen auch bei den Zähnen des Menschen gut übereinstimmt. Die Absorption hält einige Wochen an, um dann allmählich wieder zu verschwinden.

Die Atropinversuche wurden dann durch Einlage eines Farbstoffes, des Dunkelrots, nachgeprüft. Auch diese Versuche fielen positiv aus. Sie ergaben, daß Spuren des im Dentin eingelegten trockenen Farbstoffes durch das Dentin hindurch in die Pulpa transportiert worden waren.

Auch diese wichtigen Untersuchungen beweisen nur das, was von einsichtigen Forschern schon längst als selbstverständlich angenommen war, daß der Zahn auch in der Gebrauchsperiode kein totes Gebilde darstellt, sondern an dem Gesamtstoffwechsel teilnimmt. Das gilt nicht nur für das Dentin, sondern, wie auch Verfasser sehr richtig annimmt, auch

[1] C. J. Grawinkel, Die Technik des Goldgusses. Berlin 1921 bei Hermann Meusser.

Digitized by Google
Original from UNIVERSITY OF MINNESOTA
Generated on 2019-10-18 16:13 GMT / http://hdl.handle.net/2027/umn.31951002762790j
Public Domain in the United States, Google-digitized / http://www.hathitrust.org/access_use#pd-us-google

für den Schmelz, wie dieses auch von Gottlieb, dessen Arbeiten übrigens gar nicht erwähnt sind, bereits nachgewiesen ist. Adloff.

Über Wachstum und Verbildung des Kiefers und der Nasenscheidewand. Von San.-Rat Dr. Gustav Franke, Berlin. Mit zwanzig Tafeln und vier Abb. im Text. Leipzig 1921. Verlag von Curt Kabitzsch. Ladenpreis brosch. M. 60.—, gbd. 75.—.

Das vorliegende Buch ist auf Grund vergleichender Kiefermessungen und experimenteller Untersuchungen über Knochenwachstum entstanden. Ist dasselbe zunächst auch für Rhinologen gedacht, so liegt es auf der Hand, daß auch die Zahnärzte nicht achtlos an dem für sie so wichtigen Gegenstande vorübergehen dürfen. Ist doch das Wachstum und die Verbildung des Gesichtsskelettes seit langem ein Gebiet, auf dem sich die Zahnärzte gemeinsam mit den Rhinologen betätigt haben. Ich erinnere nur an die Beziehungen des hohen Gaumens zu den Irregularitäten des Gebisses und der Deviation des Nasenseptums. Der Verfasser weist in seiner Einleitung selbst darauf hin, daß diese Formabweichungen bald auf entwicklungsgeschichtliche, aber noch unbekannte Wachstumsvorgänge, bald auf positiv bestimmte Druckwirkungen, bald auf pathologischen Veränderungen der Knochensubstanz zurückgeführt werden. Dabei wurde auch dem Durchbruch der Zähne, dem Wechsel derselben und gewisser Anomalien ein formbestimmender Einfluß zugeschrieben, wie man auch andererseits die Zähne oft als geeigneten Ausgangspunkt für vergleichende Kiefermessungen wählte.

Da nun ein Teil der Forscher die Kieferverbildungen am häufigsten in Verbindung mit Gebißanomalien, ein anderer Teil bei Mundatmern, Taubstummen und Idioten vorfand, da ferner die Untersuchungen teils an Lebenden, teils an Schädeln (häufig Defekten) vorgenommen wurden, so ist das Urteil über die Entstehung derselben verschieden, ja man kann sagen, von Zufälligkeiten abhängig ausgefallen.

Der Verfasser behauptet nun, daß alle Theorien, die die Ursache der Verbildungen in irgendwelchen mechanischen Einwirkungen gesucht haben, von der irrigen Voraussetzung ausgegangen seien, daß die Septumknickungen als wirklich stattgefunden angenommen werden, weil es so aussähe, als seien sie durch Zusammenpressung aus einer Normalform entstanden. Dieser vorgefaßten Meinung sei dadurch noch Vorschub geleistet, daß die Ausdrücke „Verbiegung", „Knickung" und ähnliche bereits einen Vorgang bedeuten, für die es richtiger sei, deskriptive Ausdrücke, wie Schmalheit, Winkelform usw., zu wählen.

Da es sich hierbei um anatomische und pathologische Unrichtigkeiten handle, so hat der Verfasser, trotzdem manche der bisher aufgestellten Theorien allgemeine Anerkennung gefunden haben, da andererseits manche gegebenen Widerlegungen wichtige wissenschaftliche Grundlagen vermissen lassen, die in Frage stehenden Hypothesen in seinem vorliegenden Werke in umfassender Weise unter Beibringung eines vielseitigen Tatsachenmaterials kritisch beleuchtet und glaubt besser beweiskräftige Erklärungen als bisher beigebracht zu haben.

Das verarbeitete Material aus laryngologischen Kliniken, von anatomischen Präparaten, Gebißabgüssen usw. ist sehr reichhaltig und verschiedenartig. „Da einige Hypothesen über die Ursachen der Deformitäten der Kiefer und der Nasenscheidewände auf der Annahme beruhen, daß bei habitueller Mundatmung auch eine abnorme Druckrichtung und Druckwirkung seitens der Kaumuskulatur, des herabhängenden Unterkiefers oder der Atmungsluft auf den Oberkiefer und das Nasengerüst stattfinde", so hat der Verfasser sich mit den Grundlagen des Knochenwachstumes theoretisch und experimentell näher befaßt, wodurch er dem Prinzip des funktionellen Knochenwachstums nähergetreten ist und dadurch dieser Theorie neue Gesichtspunkte hinzugefügt hat, „deren Wesen und Bedeutung besonders für die Entstehung der ersten ‚Knochenkerne' und für das Längerwachstum des Knochens bisher nicht beachtet ist".

Im ersten Teil des äußerst lehrreichen Buches werden Wachstum und Entwicklung des normalen Kiefers und Gaumens behandelt. Es werden besprochen Kiefermessungen im allgemeinen, das normale Wachstum der Kiefer und des Gaumens und der Einfluß der Zähne auf die Kieferentwicklung.

Für die Maßbestimmungen der Zahnreihen bedient sich der Verfasser einer Anzahl von Strecken und Hilfslinien, die für die zahnärztliche Literatur zum Teil nicht als unbekannt

Digitized by Google Original from UNIVERSITY OF MINNESOTA
Generated on 2019-10-18 16:13 GMT / http://hdl.handle.net/2027/umn.31951002762790j
Public Domain in the United States, Google-digitized / http://www.hathitrust.org/access_use#pd-us-google

gelten können, immerhin aber in ihrer Gesamtheit und durch die gegenseitigen Beziehungen beider Kiefer zueinander neue Gesichtspunkte bieten. Die gewonnenen Resultate haben mich keineswegs befriedigt. Ich glaube vielmehr, daß auch Franke noch Irrtümer unterlaufen sind, die dadurch entstanden sind, daß er seinen Messungen als Mittelpunkt gewissermaßen den ersten Molaren zugrunde legt, wobei nicht festgestellt wird, um wieviel sich die Kiefergerüste nach distal von diesem Punkte verändern. Trotzdem ergeben sich eine Fülle neuer Tatsachen, die gerade uns Zahnärzten zu denken geben sollte. Unter anderen kommt der Verfasser auch zu der Schlußfolgerung, daß beim Vergleich die normalen Kiefer mit den sogenannten Kieferdeformitäten gleichen Alters bei engen Oberkiefern die Entwicklung der Alveolarbogenreihe etwas hinter den Normalgrößen zurückbleibt, daß aber ferner der Gaumenhochstand eine Folge vom mangelhaften Gaumenwachstum ist, und daß das abnorme Vorstehen des Oberkiefers zum Teil auf dem Vordrängen der raumbeengten Schneide- und Eckzähne, hauptsächlich aber auf einer gleichzeitigen Entwicklungsverlangsamung bezüglich des Längenwachstumes beruht. „Aber auch die Deformationen der Nasenscheidewand lassen sich auf einen Entwicklungsmangel des Vomers und des Oberkiefers zurückführen, indem die Wachstumszunahme derselben nicht gleichen Schritt mit der des Knorpelseptums innehält, wofür wiederum die innere Ursache in der Verschiedenartigkeit der embryonalen Anlage zu suchen ist.

Die nun folgende Schilderung der besonderen Wachstumsverhältnisse der Kiefer und des Gaumens weisen viele reizvolle Einzelheiten auf, bezüglich derer auf die Abhandlung selbst verwiesen sei. Hier will ich nur das Ergebnis feststellen, daß die Entwicklung der Dauerzähne keinen erweiternden Einfluß auf das Breitenwachstum der Kiefer auszuüben imstande ist, wie vielfach behauptet ist. Aber auch die Längenentwicklung der Kiefer der dorsalen Richtung soll nichts mit einer absoluten Abhängigkeit gegenüber der Zahnentwicklung zu tun haben, wenn auch ein gewisser Einfluß, aber nur im Rahmen des ererbten Wachstumsreizes, als selbstverständlich gelten muß. Die Möglichkeit einer ungleichmäßigen Entwicklung ist auch hier embryologisch begründet, indem das Blastem des Knochens aus dem mittleren Keimblatt, der Hauptanteil der Zähne aus dem Ektoderm sich entwickelt.

Im zweiten Teil werden die oben bereits angedeuteten Wachstumsverhältnisse des deformen Kiefers, Gaumens und Septums näher behandelt. Gerade diese Abschnitte sind für die Ursache der Anomalien von größter Wichtigkeit für die Odontorthopäden und sehr lehrreich. Im allgemeinen ist das Ergebnis erzielt, daß infolge Platzmangel entweder eine unregelmäßige Zahnstellung oder eine abnorme Vorbildung des Alveolarfortsatzes stattfindet.

Eine große Rolle spielt auch der Zwischenkiefer, dessen schwankende und zur Kopfgröße oft nicht proportionale Größe manche Kieferanomalien bedingen. So soll durch zu geringe senkrechte Entwicklung sich der sogenannte „offene Biß" ausbilden können.

Das Kapitel über normale und deforme Nasenscheidenwände interessiert vielleicht mehr den Rhinologen, ist aber dennoch geeignet, auch Schlaglichter auf die Entstehung der Gebißirregularitäten zu werfen.

Der dritte Hauptteil bringt uns schließlich die Theorien über Septum- und Kieferverbildungen, wobei die Beziehung des Hirschschädels zum Wachstum des Kiefers, des Gehirns zu den Verbildungen des Kiefers, der Rachitis zu den Kieferdeformitäten, Mundatmung und Kieferverbildung, Nasenatmung und Kieferentwicklung ausführlich erörtert werden. Viele zahnärztliche Schriftsteller werden nach der Lektüre dieser durch Experimente belegten Ausführungen ihre Ansichten einer gründlichen Revision unterziehen müssen.

Im Schlußteil (IV) wird die Lehre vom Knochenwachstum und die Kiefergestaltung in völlig moderner Weise behandelt und ist ebenfalls geeignet, manche zahnärztlichen Anschauungen über den Haufen zu werfen.

Es ist dringend zu wünschen, daß das vorliegende Buch einem eingehenden Studium durch uns Zahnärzte unterworfen wird, damit sich nicht veraltete oder grundlos aufgestellte Theorien zum Nachteil für das Ansehen unseres wissenschaftlichen Arbeitens endlos forterben.

Greve, Erlangen.

Digitized by Google
Original from UNIVERSITY OF MINNESOTA
Generated on 2019-10-18 16:13 GMT / http://hdl.handle.net/2027/umn.31951002762790j
Public Domain in the United States, Google-digitized / http://www.hathitrust.org/access_use#pd-us-google

ZEITSCHRIFTENSCHAU

Alveolarpyorrhoe als Folgeerscheinung von Allgemeinerkrankungen, insbesondere solchen rheumatischer Natur. Von Dr. Betty Rosenthal (Wiesbaden). Aus der Inneren Abteilung des Städtischen Krankenhauses zu Wiesbaden. Ärztl. Direktor: Prof. Dr. W. Weintraud. Zahnärztliche Rundschau. Jahrg. 1921, Nr. 39—41.

Bei allen Patienten, die wegen Alveolarpyorrhoe bei der Verfasserin behandelt wurden, war irgendein inneres Leiden vorhanden gewesen, oder sie ging als erstes sichtbares Zeichen der inneren Erkrankung voraus. Meist aber waren es chronische Leiden, z. B. Gelenkrheumatismus, Ischias usw. Der Erfolg der lokalen Behandlung war immer abhängig von der Besserung des Allgemeinbefindens. Diese ihre Beobachtungen bestätigten sich durch die Untersuchungen, die R. von November 1919 bis April 1920 in der inneren Abteilung des Städtischen Krankenhauses und der Gemeindebadeabteilung des Badehauses Schützendorf vorgenommen hatte. Ihre früheren Beobachtungen fand sie hier vollauf bestätigt. Die Autorin faßt ihre klinischen Ergebnisse wie folgt zusammen: Die Alveolarpyorrhoe beginnt mit

1. einer Hyperämie und Hypertrophie der Interdentalpapillen.
2. Auch die Gingiva wird meist von der Erkrankung ergriffen, was in einer Hyperämie und Lockerung zum Ausdruck kommt.
3. Es kommt zur Exsudation aus den Papillen oder im weiteren Verlaufe aus der sich durch Loslösung des Ligamentum circulare gebildeten Taschen.
4. Die mikroskopische Untersuchung des Exsudats ergibt keinen spezifischen Erreger.
5. Der sich bei vielen Alveolarpyorrhoe-Kranken vorfindende weiche Belag ergab bei mikroskopischer Untersuchung Netz- und Wabenstruktur.
6. Das Vorkommen von Alveolarpyorrhoe ohne Zahnstein beweist, daß nicht Zahnstein die Ursache von Alveolarpyorrhoe sein kann.
7. Die Genese des Zahnsteins auf kolloidaler Basis beweist, daß sich Zahnstein als Folgeerscheinung von Alveolarpyorrhoe bilden kann.
8. Alveolarpyorrhoe tritt unabhängig von den lokalen Mundverhältnissen auf.
9. Die Rhodanaussscheidung wird nicht durch Alveolarpyorrhoe, sondern durch das bestehende innere Leiden beeinflußt.
10. Subjektive Empfindungen werden durch Alveolarpyorrhoe nicht ausgelöst.
11. Alveolarpyorrhoe findet sich bei solchen inneren Erkrankungen, welche die Blutzirkulation und die Ernährung der Gewebe beeinflussen, und die im allgemeinen auf Konstitutionsanomalien zurückzuführen sind.
12. Der Verlauf der Alveolarpyorrhoe verhielt sich proportional zu dem jeweiligen Befinden des Patienten.

Ein Fall von Sporotrichose. Von Dr. A. Geiger. Aus der Hautabteilung des Städtischen Krankenhauses Karlsruhe (Gen.-Oberarzt a. D. Dr. v. Petzold). Deutsche Medizinische Wochenschrift Nr. 45. 1921.

Die Sporotrichose gehört zu den erst kürzlich bekannt gewordenen Hauterkrankungen. Ihr Vorkommen ist, wie uns ein Blick in die Lehrbücher zeigt, in Deutschland selten; häufiger wird sie in Frankreich beobachtet. Französischen Autoren, besonders de Beur-

Generated on 2019-10-18 16:17 GMT / http://hdl.handle.net/2027/umn.31951002762790j
Public Domain in the United States, Google-digitized / http://www.hathitrust.org/access_use#pd-us-google
Digitized by Google
Original from UNIVERSITY OF MINNESOTA

mann und Gougerot, verdanken wir ihre eingehende Erforschung und genaue Darstellung. Verursacht wird die Sporotrichose durch Fadenpilze, Sporotricha, am häufigsten durch das Sporotrichon Beurmanni. Ihre Eintrittspforte in den menschlichen Körper bilden teils bestehende Wunden, teils sind sie unbekannt, und es wird der Verdauungstraktus als solche vermutet[1]. Die verursachten Hautveränderungen sind äußerst mannigfach. Besonders charakteristisch für die Sporotrichose ist die Bildung von indolenten Knoten, die erweichen, sich in indolente gummöse Ulzera umwandeln und durch derbe Lymphstränge untereinander verbunden sind. Das Krankheitsbild erinnert in mancherlei Beziehung namentlich an Lues und Tuberkulose. Oft können wir die Eintrittspforte der Sporotrichose als „sporotrichotischen Schanker" nachweisen. In solchen Fällen pflegt die Erkrankung auf das zugehörige Lymphgebiet beschränkt zu bleiben, doch sind auch disseminierte Fälle bekannt geworden. Das ganze Bild des vom Autor beschriebenen Falles ist das einer Lymphangitis sporotrichotica gummosa. Als Eintrittspforte der Erreger sehen wir zwei Quetschwunden, von denen aus die regionäre lymphogene Ausbreitung des Krankheitsvirus erfolgte, was zur Bildung der Knoten und infolge deren Erweichung zu den beschriebenen Ulzera führte. Die Ulzera der Hand waren wie gesagt nach zwei- bis dreimonatiger Röntgenbestrahlung und unter lokalen feuchten Verbänden abgeheilt. Bei den Ulzera des Ober- und Unterarmes wurden nach Wiederübernahme des Patienten die von Beurmann angegebene Therapie, lokal Umschläge mit Jod-Jodkalilösung und intern 3 bis 4 g Jodkali pro die, angewandt. Auf diese Therapie hin setzte alsbald die Rückbildung der Erscheinungen, Reinigung der Wunden, Kräftigung der Granulationen und Verkleinerung ein. Zilz, Wien.

Yatren als spezifisches Mittel zur Behandlung der Aktinomykose. Von E. Oberländer und Prof. W. Pfeiler. Mitteilungen der Tierseuchenstelle der Thüringischen Landesanstalt für Viehversicherung. Jena, September 1921, 1. Jahrg. Nr. 11/12.

Die Aktinomykose des Menschen und der Haustiere (Rind, Schwein) wird in vielen Fällen rein chirurgisch bzw. lokal (u. a. Ätz-, Arsen-Therapie) behandelt. Daneben spielt die innerliche Verabfolgung von Jodkalium, Jodipin und anderen Jodpräparaten eine bedeutende Rolle. Bei 131 und 185 innerlich mit Jod behandelten Rindern konnte u. a. durch eine in den Vereinigten Staaten eingesetzte Kommission vollständige Heilung konstatiert werden. Jodpräparate haben sich auch bei anderen Applikationsarten (Injektion, lokaler Bepinselung) ausgezeichnet bewährt. Möglicherweise wirkt Jod in der bisherigen Form der Anwendung aber nur auf gewisse Aktinomyzesarten, was das Ausbleiben der Heilwirkung in manchen Fällen erklären würde. Die Erscheinungen des Jodismus (Nasen- und Bindehautkatarrh, Hautausschläge, Haarausfall, Kopfschmerzen, Abmagerung) bei den bekannteren Jodpräparaten sind eine weitere unangenehme Beigabe bei der Behandlung. Bei Herzkranken verbietet sich die Anwendung des Jodkaliums. Es wird hier durch Jodnatrium ersetzt. Die Bedeutung weiterer therapeutischer Versuche lag daher auf der Hand, auch mit Rücksicht auf das Vorkommen der Krankheit beim Menschen. In der Veterinäranstalt sind seit längerer Zeit Versuche im Gange, die therapeutischen und andere Wirkungen des Yatrens festzustellen. Das Yatren ist ein vom Westlaboratorium, Hamburg-Billbrook, in den Handel gebrachtes Präparat, das aus der Yatrensäure, einer Jod-, Oxychinolin-, Sulfosäure besteht. Es ist ein leichtes lockeres, gelbliches Pulver, das neuerdings im kristallinischen Zustande geliefert wird. Es schmeckt eigentümlich, ganz leicht adstringierend, leicht bittersalzig mit süßlichem Nachgeschmack. Das Präparat stellt sich wissenschaftlich als ein Parajodorthosulfooxycyclohexatriepyridin dar. Zur Erreichung de Neutralpunktes ist ihm Natrium bicarbonicum zugesetzt. Die Säurewirkung wird dadurch beseitigt, die Löslichkeit soll gefördert werden. Das Yatren ist in Wasser löslich. In stärkeren Konzentrationen löst es sich nicht vollständig (z. B. bei 5%), es entsteht eine grobgekörnte, trübe Aufschwemmung, die erst beim Erwärmen unter Aufbrausen vollständig gelöst wird und gelöst bleibt. Yatren ist nach dem Angeführten ein organisches Jodpräparat. Es kann als eine wasserlösliche Jodoformkomponente aufgefaßt werden. Es

[1] Zilz: „Aktinomykose und Sporotrichose der Mundhöhle". Verlag Thieme, Leipzig 1913.

Digitized by Google
Original from UNIVERSITY OF MINNESOTA
Generated on 2019-10-18 16:15 GMT / http://hdl.handle.net/2027/umn.31951002762790j
Public Domain in the United States, Google-digitized / http://www.hathitrust.org/access_use#pd-us-google

ist zwar nicht vollkommen geruchfrei, doch so gut wie geruchlos. Beim Erwärmen macht sich ein deutlicher, angenehmer Chinolingeruch bemerkbar, der auch dem Präparat in ganz leichtem Maße anhaftet, aber nur zu spüren ist, wenn das Präparat unmittelbar unter die Nase gehalten wird. Es spaltet kein Jod ab, sondern wirkt medizinisch als Komplexkörper. Erst bei 223°C wird Jod frei. Es ist so gut wie unzersetzlich. Wärme und Kälte, sowie langes Liegen verändern das Präparat nicht. Nach der Aufnahme von Yatren werden keine Vergiftungserscheinungen, auch nicht die des Jodismus beobachtet, selbst nicht bei sehr großen intravenösen Gaben. Eine kumulative Wirkung tritt praktisch so gut wie nie oder erst bei maximalen Gaben, die dauernd wiederholt werden müssen, ein. Per os gegeben erscheint es bereits nach 16 Minuten unzersetzt im Harn. Yatren schädigt die Normalkörperzellen in den therapeutisch gebräuchlichen Dosen nicht. Es kann per os, subkutan, intravenös, intramuskulär, intraperitoneal ohne jede Gefahr auch in größeren Mengen gegeben werden. Auf rote Blutkörperchen wirkt es nicht hämolytisch, auch nicht bei länger fortgesetzten größeren Gaben. Die phagozytäre Kraft der Leukozyten wird nicht geschädigt, scheint im Gegenteil angeregt zu werden. Die Bildung von agglutinierenden Substanzen wird nicht gestört. Yatren scheint sogar auf die Bildung von Schutzstoffen anregend zu wirken.

In vitro hat es eine bakterizide, vor allem aber eine bakterienhemmende Wirkung. Für die Behandlung bestimmter Prozesse hat sich die Kombination mit Kasein besonders bewährt, und zwar überall da, wo eine Protoplasma-Aktivierung im Sinne Weichardts oder eine Schwellenreizwirkung im Sinne von Zimmer angestrebt wird. Die Fabrik gibt diese Kombination als Yatren schwach bzw. stark ab. Es soll sich empfehlen, bei akuten Prozessen Yatren stark, bei chronischen Yatren schwach zu geben, um so starke bzw. schwache Reize zu setzen. Das Yatren wird in Pulverform (purissimum), in Pillen, als Puder, als Yatren-Wundpuder, in der schon erwähnten Kombination mit Kasein, als Yatren-Gaze, in Tampons und endlich als Yatren-Noffke-Stäbchen abgegeben. Es wird demnächst auch als Yatrengelatine und Salbe (Pfeiler) Verwendung finden.

Die granulationsanregende, austrocknende Wirkung des Yatrens ist eine große. Es kann in stärkster Konzentration, selbst als reines Pulver auf Wunden gebracht werden. Das Yatren ist bei der Aktinomykose zunächst in Vorversuchen angewandt worden. In vier Fällen, in denen von vornherein größere Mengen Yatren verabfolgt wurden, trat eine rasche und auffällige Besserung bzw. Heilung ein.

Diese Versuche lassen es berechtigt erscheinen anzunehmen, daß wir im Yatren mit seiner Schwellenreizwirkung und seinen protoplasma-aktivierenden Eigenschaften ein Präparat in der Hand haben, dessen jodhaltige, auch intravenös gut vertragene Komponente bei der Behandlung der Aktinomykose des Menschen und der Tiere eine besondere Rolle zu spielen, berufen sein wird. Die Unschädlichkeit des Präparates gibt die Möglichkeit, relativ große Gaben zu verabfolgen, ohne daß Erscheinungen des Jodismus auftreten.

Zilz, Wien.

Digitized by Google
Original from UNIVERSITY OF MINNESOTA
Generated on 2019-10-18 16:15 GMT / http://hdl.handle.net/2027/umn.31951002762790j
Public Domain in the United States, Google-digitized / http://www.hathitrust.org/access_use#pd-us-google

PERSONALVERZEICHNIS

DER

ZAHNÄRZTLICHEN UNIVERSITÄTSINSTITUTE

1. Friedrich-Wilhelms-Universität in Berlin

Zahnärztliches Institut, Invalidenstraße 87—89

Geschäftsführender Direktor: Prof. Dr. med. et med. dent. h. c. Williger, Generaloberarzt a. D.

Direktor der chirurgischen Abteilung: Derselbe.

Oberassistent: Dr. phil. et med. dent. Hoenig.

Assistenten: Dr. Sperber, Dr. Lentz.

Direktor der technischen Abteilung: Prof. Dr. med., Dr. phil. et med. dent. h. c. Schröder.

Oberassistenten: Zahnarzt Lipschitz, Dr. med. dent. h. c. Kunzendorf.

Assistenten: Dr. Bennstein, Dr. Burke, Dr. Ehricke, Dr. Ernst, Dr. Jaffke, Dr. Kaehne, Dr. Kröger, Dr. Linke, Dr. Paetsch, Dr. Schache: Dr. med. Schlungbaum.

Direktor der Abteilung für konservierende Zahnheilkunde: Prof. Dr. med. et med. dent. h. c. Dieck.

Oberassistenten: Prof. Dr. Mamlok, Dr. phil. Schweitzer.

Assistenten: Dr. Geyer, Zahnarzt Gousmet, Dr. Maagard, Dr. H. Mayer, Zahnarzt M. L. Meyer, Zahnarzt Süsskind, Dr. Trapp, Dr. Wenzel, Dr. Winther.

2. Rheinische Friedrich-Wilhelms-Universität in Bonn

Zahnärztliches Institut, Römerplatz 14

Direktor des Zahnärztlichen Universitäts-Instituts: Arzt und Zahnarzt Prof. Dr. med. Kantorowicz.

Oberassistent und Hilfslehrer: Zahnarzt Dr. Hofrath.

Assistenten I.: Zahnarzt Dr. med. dent. Balters, II.: Zahnarzt Dr. Korkhaus, III.. Zahnarzt Dr. Breitenbach, IV.: Zahnarzt Dr. Watrain, V.: Zahnarzt Dr. Düringer.

Als Volontäre beschäftigt VII: Zahnarzt Berkenbosch, VIII: Zahnärztin Frau Dr. Lautenschläger, IX: Zahnarzt Müller.

3. Universität in Breslau

Zahnärztliches Institut, Burgfeld 17/19

Direktor: Geh. Med.-Rat Prof. Dr. med. Partsch.

Leiter der chirurgischen Abteilung: Derselbe.

Leiter der technischen Abteilung: a. o. Prof. Dr. Riegner.

Leiter der konservierenden Abteilung: a. o. Prof. Dr. Bruck.

Assistenten in der chirurgischen Abteilung: Zahnarzt Dr. Elsner und Zahnarzt Netter.

Assistenten in der Füllabteilung: Arzt und Zahnarzt Dr. Brasch, Zahnarzt Weidlich.

Generated on 2019-10-18 16:15 GMT / http://hdl.handle.net/2027/umn.31951002762790j
Public Domain in the United States, Google-digitized / http://www.hathitrust.org/access_use#pd-us-google
Digitized by Google
Original from UNIVERSITY OF MINNESOTA

Assistenten in der technischen Abteilung: Zahnarzt Dr. med. dent. Kliegel, Zahnarzt Dr. med. dent. Renner, Zahnarzt Landau.

Außerdem ist in der konservierenden Abteilung Zahnarzt Neumann als Hilfslehrer tätig.

Die Hilfslehrerstelle der technischen Abteilung ist zur Zeit frei.

4. Friedrich-Alexander-Universität in Erlangen

Zahnärztliches Institut, Turnstraße 5

Direktor: Prof. Dr. med. et med. dent. Reinmöller.

Leiter der chirurgischen Abteilung: Derselbe.

I. Assistent: Dr. med. et med. dent. Hauenstein.

II. Assistent: Dr. med. dent. Huber.

Freiwillige Assistenten: Dr. med. dent. Stigler, Dr. med. dent. Herzog.

Leiter der Füllabteilung: Prof. Dr. med. dent. et phil. Greve.

Assistent: Dr. med. dent. Hanft.

Freiwillige Assistenten: Dr. med. dent. Hühn, Dr. med. dent. Herzog, Dr. med. dent. Stigler.

Leiter der Abteilung für Zahnersatz und zahnärztliche Orthopädie: Privatdozent Dr. med. dent. Wustrow.

Assistent: Dr. med. dent. Schell.

Freiwilliger Assistent: Dr. med. dent. Weinberger.

5. Universität in Frankfurt a. M.

Zahnärztliches Universitäts-Institut.

Leiter: Prof. Dr. med. Loos.

Leiter der chirurgischen Abteilung: Derselbe.

Assistent: Dr. med. Taegen.

Leiter der konservierenden Abteilung: Privatdozent Prof. Dr. med. Feiler.

Assistent: Zahnarzt Gebhardt.

Leiter der technischen Abteilung: Privatdozent Prof. Dr. med. dent. h. c. Fritsch.

Assistent: Dr. med. dent. Gruber.

Leiter des wissenschaftlichen Laboratoriums und Abteilung Orthodontie: Privatdozent Dr. med. et phil. Kranz.

Freiwillige Assistenten: Dr. med. dent. Winckler: Dr. med. Köhler.

6. Albert-Ludwigs-Universität in Freiburg i. Br.

Zähnärztliches Institut, Rheinstraße 18

Direktor: Prof. Dr. med. et med. dent. h. c. Herrenknecht.

Assistenten: Privatdozent Dr. med. et med dent. Adrion, Dr. med. dent. Görres: Dr. med. dent. Abele, Dr. med. et med. dent. Weber, Dr. med. dent. Linder, Zahnarzt Wannenmacher, Zahnarzt Schuppert.

7. Georg-August-Universität in Göttingen

Zahnärztliches Institut, Bürgerstraße 40

Direktor: Prof. Dr. med. et med. dent. h. c. Euler.

Leiter der klinischen und technischen Abteilung: Derselbe.

Leiter der konservierenden Abteilung: Hilfslehrer für Zahnheilkunde Dr. med. dent. Rebel.

Assistenten: Zahnarzt und Arzt Dr. Bielitz, Zahnarzt Dr. med. dent. Meyer, Zahnarzt Wagner.

Volontärassistent: Zahnarzt Jünemann.

8. Universität in Greifswald

Zahnärztliches Institut, Hunnenstraße 1

Leiter: Prof. Dr. Becker.

Assistenten I.: Dr. Gottschalk, II.: Hilfslehrer Dr. Greve, III.: Dr. Plötz, IV.: Schulzahnarzt Dr. Krull.

Digitized by Google
Original from UNIVERSITY OF MINNESOTA
Generated on 2019-10-18 16:17 GMT / http://hdl.handle.net/2027/umn.31951002762790j
Public Domain in the United States, Google-digitized / http://www.hathitrust.org/access_use#pd-us-google

9. Vereinigte Friedrichs-Universität in Halle-Wittenberg

Zahnärztliches Institut, Domplatz 1

Direktor: Geh. San.-Rat Prof. Dr. med. et med. dent. h. c. Koerner.
Wissenschaftlicher Hilfslehrer der Zahnheilkunde: Dr. med. dent. Großkopff.
Assistenten der technischen und orthodontischen Abteilung: Dr. med. dent. Weise, Dr. med. dent. Wichmann, Dr. med. dent. H. Heinroth.
Assistenten der Füllabteilung: Dr. med. dent. Waltsgott, Dr. med. dent. Schaaf.
Volontärassistent: Dr. med. dent. O. Heinroth.

10. Universität in Hamburg

Zahnärztliches Universitäts-Institut

Direktor: Chirurgie: a.o. Prof. Dr. med. dent. et phil. Fischer.
Klinische Technik: Privatdozent Dr. phil. Grawinkel.
Konservierende Zahnheilkunde: Privatdozent Dr. med. Rohrer.
Vorklinische Technik: Privatdozent Dr. med. dent. et phil. Fabian.
Pathologie und Bakteriologie: Privatdozent Dr. med. dent. Türkheim.
Orthodontie-Abteilungs-Leiter: Dr. med. Kadner.
Assistenten: Dr. von Freeden: Frl. Dr. Meyer, Dr. Bleidorn.
Demonstratoren: Zahnärzte Birgfeld, Dr. Floris, Dr. Lehne, Dr. Philipp und Roloff.

11. Rupprecht-Karls-Universität in Heidelberg

Zahnärztliches Institut, Bergheimerstraße 22

Direktor: Prof. Dr. med. et. med. dent. Blessing.
Assistenten: Dr. Weißenfels, Dr. Öhrlein, Dr. Portmann, Dr. Ekert, Dr. Lorber, Dr. Korte, Dr. Drum.

12. Universität in Jena

Zahnärztliche Poliklinik, Bachstraße 18.

Direktor: Prof. Dr. med. G. Hesse.
Assistenten I.: Dr. W. Gennert: II.: Zahnarzt Goedde.
Volontärassistent: Dr. Schmidt.
Leiter der technischen Abteilung: Prof. Dr. phil. et med. dent. Klughardt.
Assistent: Dr. Kretz.
Volontärassistent: Dr. Pott.

13. Christian-Albrechts-Universität in Kiel

Zahnärztliches Institut, Dahlmannstraße 6

Direktor: Prof. Dr. med. et chir. A. Hentze.
Leiter der chirurgischen Abteilung: Derselbe.
Oberarzt: Dr. med. dent. Thoring.
Abteilungsvorsteher zugleich Direktor der Zahnklinik der Ortskrankenkasse: Dr. med. David.
Assistent: Dr. med. dent. Beyer.
Wissenschaftlicher Assistent: Dr. med. dent. Hensel.
Leiter der orthodontischen Abteilung: Dr. med. dent. Hinrichsen.
Assistenten: Dr. med. dent. Niemand, Zahnarzt Carstensen, Frl. cand. med. dent. Becker.

14. Universität in Köln

Zahnärztliches Institut, Mohrenstraße 6

Direktor: Prof. Dr. med. et med. dent. Zilkens.

Digitized by Google
Original from UNIVERSITY OF MINNESOTA
Generated on 2019-10-18 16:15 GMT / http://hdl.handle.net/2027/umn.31951002762790j
Public Domain in the United States, Google-digitized / http://www.hathitrust.org/access_use#pd-us-google

15. Albertus-Universität in Königsberg i. Pr.

Zahnärztliches Institut

Direktor: Prof. Dr. phil. et med. dent. h. c. Adloff.
Hilfslehrer: Vacat.
Assistenten I.: Arzt und Zahnarzt Dr. med. Precht, II.: Dr. med. dent. Korth, III.: Dr. med. dent. Peelz, IV.: Zahnarzt Voigt.
Volontärassistent: Zahnarzt Eickenberg.

16. Universität in Leipzig

Zahnärztliches Institut, Nürnberger Straße 57

Direktoren: Prof. Dr. med. et med. dent. Römer, Prof. Dr. med. dent. Hofrat W. Pfaff.
Leiter der operativen Abteilung: Prof. Dr. med. et med. dent. Römer.
Leiter der technischen und orthodonten Abteilung: Prof. Dr. med. dent. Hofrat W. Pfaff.
Operative Abteilung: Privatdozent, Arzt und Zahnarzt, Oberarzt Dr. med. Hille.
Assistent: Dr. med. Hönger.
Konservierende Abteilung Assistenten: Dr. med. dent. Busch, Dr. med. dent. Eichhorn, Dr. med. dent. Petry, Dr. med. dent. Lindner, Dr. med. dent. Geißler.
Technische und orthodontische Abteilung: Oberassistent Dr. med. dent. Jonas, Assistenten: Zahnarzt Dr. med. dent. Kleeberg, Zahnarzt Dr. med. Kyber, Zahnarzt Dr. med. dent. Georgi, Zahnarzt Dr. med. dent. Sperling, Zahnarzt Schulze, Zahnarzt Neuhäuser, Zahnarzt Dallach.

17. Philipps-Universität in Marburg

Zahnärtliches Institut

Ketzerbach: Abteilung A Poliklinik für Zahn- und Mundkrankheiten.
Renthof Nr. 6: Abteilung B für Zahnerhaltung.
Abteilung C für Zahnersatz.

Direktor: ordentl. Professor der Zahnheilkunde Dr. med. dent. h. c. Seidel.
Hilfslehrer: Dr. med. dent. Wagner.
Assistenten: Dr. med. dent. Schwarzschulz, Dr. med. Hafner, Dr. med. dent. Fliege, Dr. med. dent. Klütz, Dr. med. dent. Bacherer.

18. Ludwig-Maximilians-Universität in München

Zahnärztliches Institut, Pettenkoferstr. 14

Direktor: Prof. Dr. med. Berten.
Leiter der klinischen chirurgischen Abteilung: Derselbe.
Leiter der konservierenden Abteilung: Prof. Dr. med. dent., med. et phil. Walkhoff.
Leiter der technischen Abteilung: Prof. Meder.
Konservierende Abteilung: Assistenten I.: Dr. Müller, II.: Dr. Welcke, III.: Dr. Münch.
Hilfsassistenten: Dr. Krebs, Dr. Huber, Dr. Kriegbaum.
Volontärassistenten: Dr. Prausnitz, Dr. Capelle, Geys, Seif.
Assistenten der klinischen Abteilung: I.: Dr. Schneider, II.: Dr. Faber.
Hilfsassistent: Dr. Schmitt.
Volontärassistenten: Dr. Reichenbach, Sievers, Zimmermann.
Assistenten der technischen Abteilung: I.: Dr. Pieper, II.: Dr. Pincus.
Hilfsassistenten: Dr. Quandt, Dr. v. Griesheim.
Volontärassistent: Rapok.

19. Westfälische Wilhelms-Universität in Münster i. W.

Zahnärztliches Institut, Krummer Timpen 24/25

Direktor: Prof. Apffelstaedt.
Wissenschaftlicher Hilfslehrer: Oberassistent Dr. med. dent. Zuhrt.
Assistent Dr. med. dent. Bergmann.

Digitized by Google
Original from UNIVERSITY OF MINNESOTA
Generated on 2019-10-18 16:15 GMT / http://hdl.handle.net/2027/umn.31951002762790j
Public Domain in the United States, Google-digitized / http://www.hathitrust.org/access_use#pd-us-google

20. Universität in Rostock

Zahnärztliches Institut

Leiter: Prof. Dr. Moral.
Oberarzt: Dr. med. Wittenburg.
Assistenten I.: Zahnarzt Sponer, II.: Dr. med. dent. Kasten, III.: Dr. med. Gramkas, IV: Zahnarzt Carstens.
Volontärassistent: Dr. med. Reinmöller.

21. Eberhard-Karl-Universität in Tübingen

Zahnärztliches Institut, Klinikumsgasse 12

Direktor: Prof. Dr. Peckert.
Assistenten I.: Zahnarzt Witzel, II.: Zahnarzt Dr. Trippen, III.: Zahnarzt Präger, IV.: Zahnarzt Dr. Conrad.

22. Julius-Maximilians-Universität in Würzburg

Zahnärztliches Institut, Pleichertorstr. 32

Stellv. Leiter: Privatdozent Dr. med. Müller.
Leiter der konservierenden und chirurgischen Abteilung: Derselbe.
Assistent: Dr. Schiller.
Leiter der prothetischen Abteilung: Dr. Heinrich.
Assistent: Dr. Schubert.

Universität in Wien

Zahnärztliches Institut, VIII. Floriangasse 46

Semestralvorlesungen über operative und konservative Zahnheilkunde und Zahnersatzkunde mit praktischen Übungen am Patienten und im Laboratorium, täglich von 9 bis 11 Uhr und 5 bis 7 Uhr.
Vorstand: Prof. Dr. Rudolf Weiser.
Assistenten: Dr. Peter, Dr. Klein, Dr. Hofer, Dr. Messing: Dr. Rosanes.
Vorlesungen haben angekündigt: Prof. Dr. Fleischmann, Prof. Dr. Klein, Prof. Dr. Loos, Dozent Dr. Oppenheim, Dozent Dr. Schenk, Dozent Dr. Sicher, Dozent Dr. Spitzer, Dozent Dr. Wallisch, Dozent Dr. Zilz.

Zahnärztliche Abteilung der allg. Poliklinik, IX. Höfergasse 1

Theoretische und praktische Kurse über operative und konservative Zahnheilkunde und Zahnersatzkunde mit praktischen Übungen am Patienten und im Laboratorium, täglich von 9 bis 11 Uhr und 5 bis 7 Uhr.
Vorstand: Prof. Dr. Wunschheim.
Assistenten: vakat.

Universität in Graz

Zahnärztliches Institut

Semestralvorlesungen über operative und konservative Zahnheilkunde und Zahnersatzkunde mit praktischen Übungen am Patienten und im Laboratorium, täglich von 8 bis 12 Uhr und 5 bis 7 Uhr.
Vorstand: Prof. Dr. Trauner.
Assistenten: I.: Dr. Koch, II.: Dr. Stefanides.
Wissenschaftlicher Assistent: Dr. Kneschaurek.
Vorlesungen haben ferner angekündigt: Dozent Dr. Urbantschitsch, Prof. Dr. Baumgartner.

Generated on 2019-10-18 16:15 GMT / http://hdl.handle.net/2027/umn.31951002762790j
Public Domain in the United States, Google-digitized / http://www.hathitrust.org/access_use#pd-us-google
Digitized by Google
Original from UNIVERSITY OF MINNESOTA

Universität in Innsbruck

Zahnärztliches Institut, Allgemeines Krankenhaus
Verbunden mit einer stationären Krankenhausabteilung

Semestralvorlesungen über operative und konservative Zahnheilkunde und Zahnersatzkunde mit praktischen Übungen am Patienten und im Laboratorium.

Vorstand: Prof. Dr. Mayrhofer.

Assistenten: I.: Dr. Cappus, II.: Dr. Hattinger, III.: Dr. Nenner, IV.: Dr. Beuerlein.

Deutsche Universität in Prag

Zahnärztliches Institut, I. Obstmarkt 6.

Semestralvorlesungen über operative und konservative Zahnheilkunde und Zahnersatzkunde mit praktischen Übungen am Patienten und im Laboratorium, täglich von 8 bis 12 Uhr und 5 bis 7 Uhr.

Vorstand: Prof. Dr. Boennecken.

Assistenten: I.: Dr. Kerber, II.: Dr. Loos, III.: Dr. Hiecke.

Techniker: Aufner.

Generated on 2019-10-18 16:15 GMT / http://hdl.handle.net/2027/umn.31951002762790j
Public Domain in the United States, Google-digitized / http://www.hathitrust.org/access_use#pd-us-google
Digitized by Google
Original from UNIVERSITY OF MINNESOTA

VIERTELJAHRSSCHRIFT
FÜR
ZAHNHEILKUNDE

37. JAHRGANG | VERLAG HERMANN MEUSSER BERLIN | 1921 HEFT 4.

SCHRIFTLEITUNG: DR. B. FAULHABER, BERLIN W 15, UHLANDSTRASSE 159

INHALT

Originalarbeiten

Seite

Peter, Karl, Die formale Genese der Gesichtsspalten. Nach dem heutigen Stand unserer Kenntnisse 385
Zeliska, Franz, Wien, Die Amalgamkrone 415
Hönig, Hans, Berlin, Die Erkrankung der Nase und ihrer Hauptnebenhöhle (sinus maxillaris) im Zusammenhang mit dem Zahnsystem 434
Loos, Anton, Prag, Pulpentod kariesfreier Zähne 454
Péter, Franz, Wien, Zur Frage der Pulpaamputation 465
Kubatzki, Norbert, Leipzig, Hemmung der Speichelsekretion durch Atropin-Derivate, bearbeitet durch Prof. Dr. Franz Müller 482
Hille, A., Zur Frage der Infektionsgefahr durch wurzelkranke Zähne 488
Burmester, O., Kariesempfänglichkeit und Kalkmangel im Blut 491
Buchbesprechungen 495
Zeitschriftenschau 505

Vierteljährlich erscheint 1 Heft. / Bestellungen nehmen alle Buchhandlungen sowie der Verlag Hermann Meusser in Berlin W 57, Potsdamer Straße 75, entgegen

Generated on 2019-10-18 16:15 GMT / http://hdl.handle.net/2027/umn.31951002762790j
Public Domain in the United States, Google-digitized / http://www.hathitrust.org/access_use#pd-us-google

Digitized by Google

Original from
UNIVERSITY OF MINNESOTA

Odol-Mundwasser hat seinen Ruf als bestes antiseptisches Zahnpflegemittel in der ganzen Welt.

Die Odol-Zahnpasta, ein durchaus ebenbürtiges Präparat, dient der unbedingt notwendigen mechanischen Reinigung der Zähne. Die Odol-Zahnpasta ist von außerordentlich feinkörniger Beschaffenheit, so daß jede Schädigung der Zähne durch Schleifwirkung ausgeschlossen erscheint, und hat einen aparten Geschmack. Vermöge seines Gehaltes an Rhodankalium und anderen Salzen wirkt das Präparat desinfizierend und bringt vorhandenen Zahnstein bei anhaltendem Gebrauch allmählich zur Lösung.

Lingner-Werke
Aktiengesellschaft
Dresden.

ZIMMERMANN & CO.
MÜNCHEN
Rindermarkt 7 * Tel. 23915 u. 53551

*

Lieferanten
sämtlicher zahnärztl. Einrichtungsgegenstände
operativ und technisch
Instrumente / Verbrauchsmaterialien

*

Besonderheit:
Komplette Sprechzimmer-Einrichtungen in neuzeitlicher, gediegener Aufmachung / **Zimmermanns Füllmaterialien Abdruckgerät nach Zahnarzt Dr. Fr. Tryfus / Paulon-Anaestheticum / „Wekabe"-Neuheiten**

Digitized by Google
Original from UNIVERSITY OF MINNESOTA
Generated on 2019-10-18 16:15 GMT / http://hdl.handle.net/2027/umn.31951002762790j
Public Domain in the United States, Google-digitized / http://www.hathitrust.org/access_use#pd-us-google

DIE FORMALE GENESE DER GESICHTSSPALTEN

NACH DEM HEUTIGEN STAND UNSERER KENNTNISSE

VON

DR. KARL PETER

O. PROF. DER ANATOMIE AN DER UNIVERSITÄT GREIFSWALD

Die Gesichtsspalten sind Mißbildungen, die auch für den Zahnarzt eine große praktische Bedeutung besitzen; die Kenntnis von ihrer Entstehung ist von hohem Wert für ihre Beurteilung.

Ihre formale Genese kann nur verstanden werden auf Grund der normalen Entwicklungsvorgänge, die im Bereich des Gesichts ablaufen. Diese sind höchst verwickelter Natur und waren bis in die letzte Zeit hinein nicht völlig erkannt. Daher herrschen noch vielfach unrichtige oder unklare Ansichten über die Entstehung der uns hier interessierenden Mißbildungen. In den letzten Jahren sind aber von verschiedenen Seiten die Probleme der Gesichtsentwicklung in Angriff genommen worden, und das Ergebnis dieser Bemühungen lieferte uns ein in den Hauptzügen vollständiges Bild der Herausbildung des Gesichts und damit auch der Gesichtsspalten. Gerade in bezug auf die Entstehung der letzteren dürfte man jetzt ganz klar sehen. Daher ist es wohl berechtigt, dieses in gewisser Beziehung abgeschlossene Kapitel dem Praktiker, der keine Spezialarbeiten durchzustudieren in der Lage ist, zusammenfassend vorzulegen.

Ich sehe meine Aufgabe nicht darin, die verschiedenen Erscheinungsformen der Gesichtsspalten vorzuführen. In dieser Hinsicht könnte ich nichts Neues bringen; sie werden nur so weit berücksichtigt, als ihre Entstehung besprochen werden muß. Viele Zusammenstellungen, am besten die von Grünberg verfaßte in Schwalbes „Morphologie der Mißbildungen" geben darüber genügende Auskunft.

Auch beschränke ich mich darauf, die formale Genese der Gesichtsspalten zu schildern, das heißt den Ablauf ihrer Entwicklung im Embryo oder Fetus, und lasse die Ätiologie, die kausale Genese, außer Betracht. In bezug auf diese möchte ich nur kurz angeben, daß wir innere und äußere Ursachen der Spaltbildungen unterscheiden. Erstere bestehen in einer fehlerhaften Keimesanlage, die nur erkannt werden kann, wenn die Miß-

Digitized by Google

Original from UNIVERSITY OF MINNESOTA

Generated on 2019-10-18 16:15 GMT / http://hdl.handle.net/2027/umn.31951002762790j
Public Domain in the United States, Google-digitized / http://www.hathitrust.org/access_use#pd-us-google

bildung erblich ist. Als letztere sind anzunehmen entzündliche Vorgänge, chemische Einflüsse, fehlerhafte Lagen des Fetus und besonders pathologische Verhältnisse des Amnion, wie in erster Linie Verwachsungen und Strangbildungen.

Die Art der Entwicklung, die formale Genese, kann ebenfalls eine zwiefache sein: Die Mißbildungen können durch Entwicklungshemmung oder Entwicklungsumbildung entstehen.

Als Entwicklungshemmung — ich entnehme diesen Satz wie auch noch andere Angaben und die meisten Figuren meinem „Atlas der Entwicklung der Nase und des Gaumens beim Menschen mit Einschluß der Entwicklungsstörungen", Jena 1913, G. Fischer — bezeichne ich eine Bildung, die dadurch zustande kommt, daß embryonale Prozesse in ihrem Ablauf gehemmt worden sind, also nicht zu Ende geführt werden konnten. Dies ist z. B. der Fall, wenn die Gaumenplatten sich nicht miteinander vereinigen, so daß die embryonale physiologische Gaumenspalte noch in späteren Stadien, in denen sie geschlossen sein sollte, bestehen bleibt. Natürlich gehen in den nicht vereinigten Teilen die Wachstums- und geweblichen Differenzierungsvorgänge weiter, doch können einzelne Partien im Wachstum zurückbleiben oder sich gar nicht entwickeln (Defektbildung).

Bei Entwicklungsumbildungen dagegen wird die Entwicklung in eine falsche Richtung geleitet, so daß Bildungen entstehen, die normalerweise während der Embryogenese nicht vorhanden sind. Es kann z. B. ein amniotischer Strang durch Zug eine Furche herausschneiden, die an dieser Stelle nie existierte.

Es ist klar, daß Entwicklungshemmungen nur an typischen Stellen auftreten können, Umbildungen dagegen an beliebigen Orten.

Welche Spaltbildung der einen, welche der anderen Gruppe zuzurechnen ist, wird im speziellen Teil angegeben werden. Es mag gleich hier erwähnt werden, daß ein oberflächlicher Vergleich von Spaltbildungen mit dem Gesicht normaler Embryonen leicht zu der Anschauung führen kann, als seien die pathologischen Fissuren durch Bestehenbleiben embryonaler Verhältnisse, also durch Entwicklungshemmung entstanden. Eine Furche imponiert auf dem Oberflächenbild eines embryonalen Gesichts leicht als tiefe Spalte und scheint eine Fissur an dieser Stelle zu erklären. Indes engt eine genaue Analyse der Wachstumsvorgänge den Bereich der Entwicklungshemmungen bedeutend ein und lehrt, daß die meisten dieser Mißbildungen als Entwicklungsneubildungen aufzufassen sind. Z. B. werden wir das selbst für die quere Gesichtsspalte, die aus der breiten embryonalen Mundspalte hervorgegangen zu sein scheint, annehmen müssen.

Wenden wir uns nun zu den Formen der Gesichtsspalten, so wollen wir sie erst einmal zusammenstellen, und zwar unserem Thema entsprechend ihrer formalen Genese nach.

A. Gesichtsspaltbildungen im Verlauf der Furchen zwischen den embryonalen Gesichtsfortsätzen

Digitized by Google
Original from UNIVERSITY OF MINNESOTA
Generated on 2019-10-18 16:15 GMT / http://hdl.handle.net/2027/umn.31951002762790j
Public Domain in the United States, Google-digitized / http://www.hathitrust.org/access_use#pd-us-google

1. im Bereich der primitiven Gaumenrinne:
   a) seitliche Lippenkieferspalte (Hasenscharte), Cheilognathoschisis,
   b) dieselbe mit Defekt des mittleren Stirnfortsatzes (falsche mediane Oberlippenspalte);
2. im Bereich der primitiven Gaumenrinne und der Tränennasenrinne:
   a) schräge Gesichtsspalte,
   b) dieselbe mit Defektbildung (Aprosopie);
3. zwischen Unter- und Oberkieferfortsatz:
   quere Gesichtsspalte.

B. Gesichtsspaltbildungen ohne Beziehung zu den Furchen zwischen den Gesichtsfortsätzen:
1. seitliche Nasenspalte,
2. mediane Nasenspalte,
3. mediane Oberlippenspalte,
4. mediane Unterlippenspalte.

C. Spaltbildungen im Bereich des sekundären Gaumens:
Gaumenspalte, Uranoschisis, Palatum fissum.

Für uns kommen fast allein in Betracht die Lippenkieferspalte und die Gaumenspalte; anhangsweise werden die anderen Spalten kurz auf ihre Entstehung geprüft werden.

Die obige Disposition läßt erkennen, das Hasenscharte und Gaumenspalte zwei Mißbildungen sind, die formal genetisch absolut nichts miteinander zu tun haben, da erstere einen Fehler in der Bildung des primären, letztere in der des sekundären Gaumens darstellt. Das kann nicht eindringlich genug gesagt werden, da diese beiden Mißbildungen fast durchweg zusammengeworfen werden. Sie treten ja allerdings häufiger vergesellschaftet als isoliert auf (nach Haug $1^1/_2$mal so häufig kombiniert als unkombiniert einseitige, 5mal so häufig als doppelseitige Lippenkieferspalte allein). Doch ist dieses Zusammentreffen kausal leicht zu verstehen, wie unten ausgeführt werden wird, und beruht nicht auf einer gleichen formalen Genese. Denn die Entstehung der beiden Mißbildungen ist eine durchaus verschiedene, das muß stets im Auge behalten werden.

Bevor wir die einzelnen Formen der Gesichtsspalten besprechen, müssen wir erst die embryonale Physiognomie studieren, um einige grundlegende Tatsachen und Entwicklungsgesetze kennen zu lernen, die für alle Gesichtsspalten von Wichtigkeit sind.

Wir tun dies an der Hand der Abbildung des Gesichts eines 10,3 mm großen, etwa 30 Tage alten Embryo (s. Fig. 1). In diesem Stadium sind die embryonalen Charaktere auf der Höhe ihrer Ausbildung. Die Mundspalte ist sehr breit, unten durch den in der Mittellinie seicht gefurchten Unterkiefer (*UKF*) begrenzt. Ganz seitlich am Kopf liegen die lidlosen Augen (*A*). Das Typische des embryonalen Gesichts ist bedingt durch drei Wülste, die sich jederseits um eine birnförmige Öffnung, die äußere Nasenöffnung (*AN*), gruppieren. Von der Seite her tritt an die Mundspalte der

Digitized by Google
Original from UNIVERSITY OF MINNESOTA
Generated on 2019-10-18 16:15 GMT / http://hdl.handle.net/2027/umn.31951002762790j
Public Domain in the United States, Google-digitized / http://www.hathitrust.org/access_use#pd-us-google

Oberkieferfortsatz ⟨*OKF*⟩ heran, während der seitliche Nasenfortsatz ⟨*SNF*⟩ von lateral, der mediale Nasenfortsatz ⟨*MNF*⟩ von medial her die Nasenöffnung flankieren. Letzterer ist länger als der seitliche Nasenfortsatz und berührt mit kugelförmig aufgequollenen Seitenteilen, den Processus globulares, den Oberkieferfortsatz. Zwischen den Processus globulares ist er leicht eingedellt.

Das spitze Ende der Nasenöffnung wird von den noch unverschmolzenen Nasenfortsätzen begrenzt. Von ihrem ventralen Ende ziehen sich aber zwei Furchen aus und scheiden die Gesichtsfortsätze voneinander. Eine trennt den mittleren Nasenfortsatz vom Oberkieferfortsatz und läuft nach hinten, um am Munddach in eine flache Grube auszulaufen: wir nennen sie die primitive Gaumenrinne ⟨*PGR*⟩. Nach dem Auge zu zweigt sich eine zweite Furche ab, die seitlichen Nasenfortsatz und Oberkieferfortsatz voneinander scheidet, die Tränennasenrinne (*TNR*⟩.

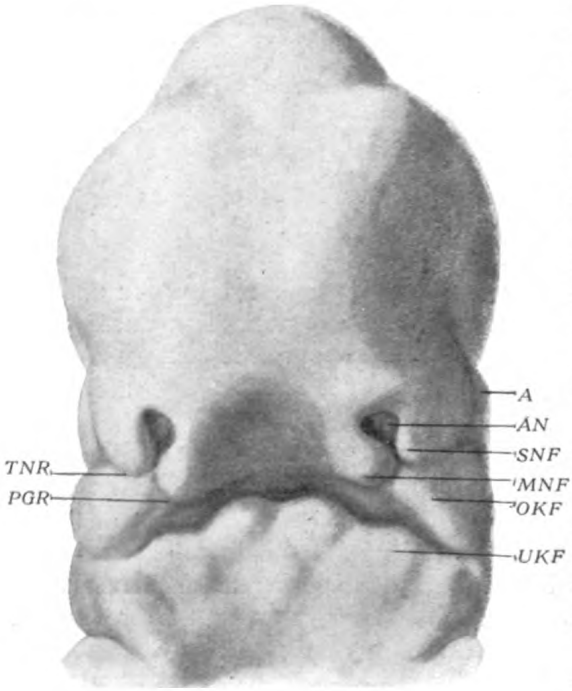

Fig. 1
Gesicht eines 10,3 mm langen Embryo von vorn und etwas ventral. *AN* äußere Nasenöffnung = Riechgrube, *A* Auge, *MNF* mittlerer Nasenfortsatz, *OKF* Oberkieferfortsatz, *PGR* primitive Gaumenrinne, *SNF* seitlicher Nasenfortsatz, *TNR* Tränennasenrinne, *UKF* Unterkieferfortsatz

Wir sehen also, daß im embryonalen Gesicht keine offenen Spalten existieren, sondern nur scharf, aber nicht tief einschneidende Furchen. Es ist also durchaus unberechtigt, von embryonalen Gesichtsspalten zu reden.

Diese Furchen werden nun im Laufe der weiteren Entwicklung ausgeglichen; schon sehr bald läßt das embryonale Gesicht nichts mehr von ihnen erkennen, und die Bildung des bleibenden Gesichtes, der Lippen, der Nase usw. leitet sich ein. Dies zeigt das in Fig. 2 abgebildete Gesicht eines 15 mm langen Embryo. Kaum sind noch Gaumenrinne und Tränennasenrinne wahrzunehmen. Immerhin lehrt das Bild, daß letztere nicht mehr in die äußere Nasenöffnung, sondern in die primitive Gaumenrinne ausläuft. Das heißt mit anderen Worten: auch der seitliche Nasenfortsatz hat sich mit dem mittleren vereinigt, die Verwachsung der Gesichtsfortsätze ist, die äußere Nasenöffnung immer mehr verkürzend, weiter nach vorn fortgeschritten, so daß die primitive Gaumenrinne den mittleren Nasenfortsatz jetzt vom Oberkieferfortsatz und dem seitlichen Nasenfortsatz trennt. Ferner ist die Eindellung des mittleren Nasenfort-

Digitized by Google
Original from UNIVERSITY OF MINNESOTA
Generated on 2019-10-18 16:15 GMT / http://hdl.handle.net/2027/umn.31951002762790j
Public Domain in the United States, Google-digitized / http://www.hathitrust.org/access_use#pd-us-google

satzes in der Mittellinie bedeutend seichter geworden, und die mediane Furche des Unterkiefers hat sich ganz ausgeglichen.

Wie geschieht dieses Verstreichen der Furchen?

Es handelt sich beim Verschwinden der Rinnen nicht um ein Verwachsen der Gesichtsfortsätze, wie man früher annahm, bei dem die benachbarten Epithelbedeckungen sich aneinanderlegten, in die Tiefe verlagert und dann resorbiert würden, wie es in Fig. 3*A* dargestellt ist. Das Verschwinden besteht vielmehr in einem allmählichen Seichterwerden der Furchen, indem nicht der seitliche Druck der Gesichtsfortsätze wirkt, wie ihn in Fig. 3*A* die Pfeile angeben, sondern die unter der Rinne gelegene Gewebsmasse die Epithelfurche in die Höhe drückt (s. Fig. 3*B*). Auf diese Weise kommt es zu einem ganz allmählichen Verstreichen des Reliefs, ohne daß Epithelreste im Bindegewebe liegenbleiben. In Fig. 3 sind diese beiden Arten des Ausgleichens von Rinnen schematisch dargestellt; der Wachstumsdruck, der in beiden verschieden gerichtet ist, ist durch die Pfeile angedeutet.

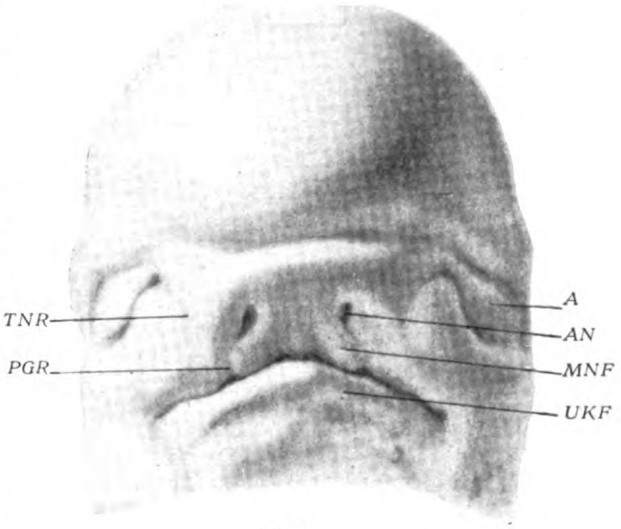

Fig. 2
Gesicht eines 15 mm langen Embryo von vorn.
Bezeichnungen wie in Fig. 1

Diese Art des Verschwindens der embryonalen Gesichtsfurchen macht uns noch ein weiteres sehr wichtiges Entwicklungsgesetz verständlich. Da nach

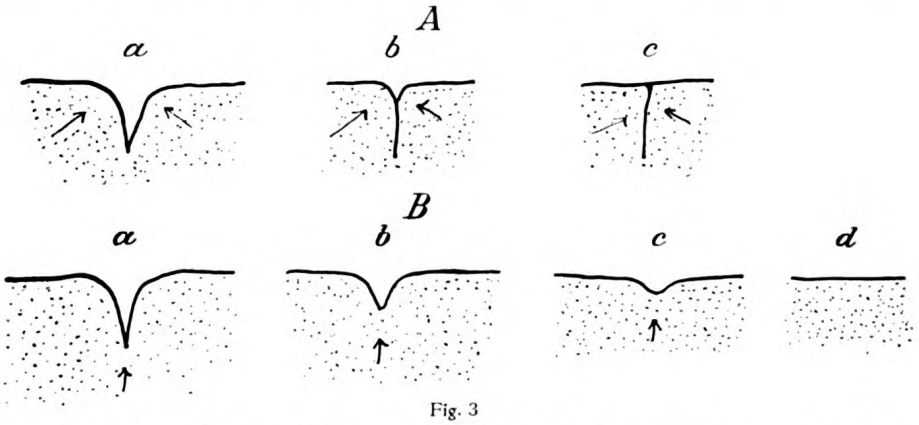

Fig. 3

Schematische Darstellung des Verschwindens einer Furche A durch Verwachsung der gegenüberliegenden Ränder, B durch Seichterwerden und Verstreichen. Das unter der Epithelbedeckung gelegene Bindegewebe ist punktiert dargestellt, die Pfeile geben die Richtung des Wachstumsdruckes an

Digitized by Google
Original from UNIVERSITY OF MINNESOTA
Generated on 2019-10-18 16:15 GMT / http://hdl.handle.net/2027/umn.31951002762790j
Public Domain in the United States, Google-digitized / http://www.hathitrust.org/access_use#pd-us-google

dem Ausgleichen der Rinnen keine Epithelmauer mehr die Bezirke der einzelnen Gesichtsfortsätze abgrenzt, so geht auch deren mesenchymatische Ausfüllmasse ohne Grenze ineinander über. Die Gesichtsfortsätze haben ihre Rolle ausgespielt und ihre Grenzen werden von den späteren Wachstums- und Differenzierungsprozessen nicht mehr respektiert.

Was die Wachstumsvorgänge anlangt, so schieben sich die einzelnen Partien zur Herausbildung des definitiven Gesichts derartig ineinander, daß die Grenzen der Gesichtsfortsätze im Gesicht des Kindes nicht mehr äußerlich abzutrennen sind. Wohl sind sie erkennbar bei den

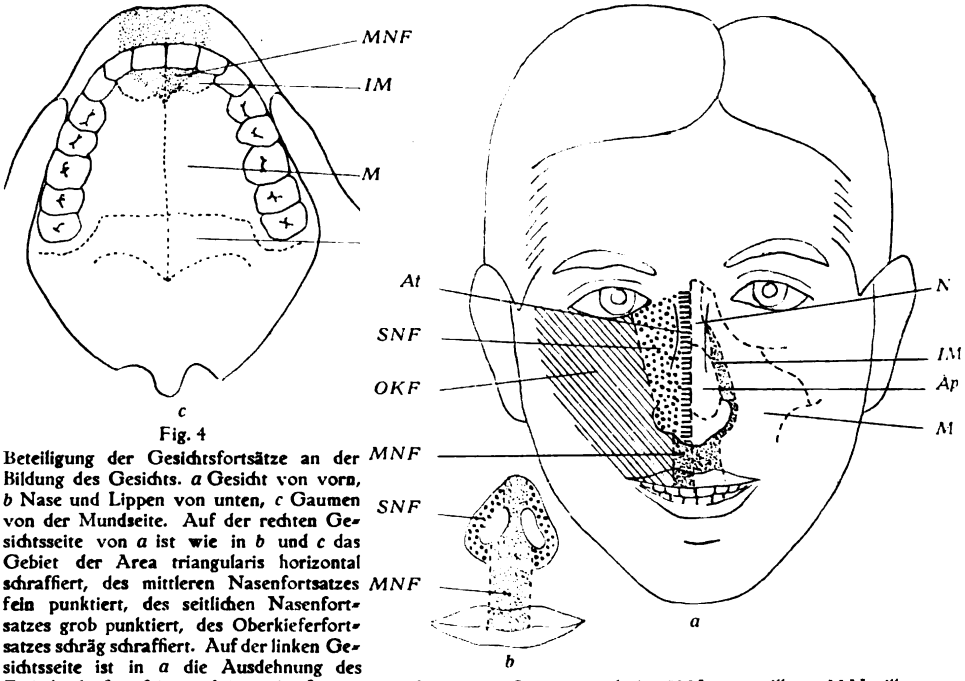

Fig. 4
Beteiligung der Gesichtsfortsätze an der Bildung des Gesichts. *a* Gesicht von vorn, *b* Nase und Lippen von unten, *c* Gaumen von der Mundseite. Auf der rechten Gesichtsseite von *a* ist wie in *b* und *c* das Gebiet der Area triangularis horizontal schraffiert, des mittleren Nasenfortsatzes fein punktiert, des seitlichen Nasenfortsatzes grob punktiert, des Oberkieferfortsatzes schräg schraffiert. Auf der linken Gesichtsseite ist in *a* die Ausdehnung des Zwischenkiefers fein punktiert. *Ap* Apertura piriformis, *At* Area triangularis, *IM* Intermaxillare, *M* Maxillare, *N* Nasale, *P* Palatinum. Übrige Bezeichnungen wie in Fig. 1

Spaltbildungen, die im Bereich embryonaler Furchen auftreten können, aber bei diesen Mißbildungen sind die gegenseitigen Lagerungsverhältnisse derartig gestört, daß eine Projektion der fraglichen Linien auf das normale Gesicht mit Schwierigkeiten verbunden ist.

Die Abgrenzung der Gebiete, die den embryonalen Gesichtsfortsätzen entsprechen, ist in Fig. 4 zur Anschauung gebracht. Sie kann sich nur auf äußerlich gesonderte Gesichtsabschnitte erstrecken, und man kann nicht sagen, daß der seitliche oder mittlere Gesichtsfortsatz diesen oder jenen Knochen allein liefere, da die Grenzen der Knochen nicht mit denen der Gesichtsfortsätze zusammenfallen ⟨s. unten⟩.

Wie Fig. 4 lehrt, gibt der mittlere Nasenfortsatz das Material für den Nasensteg und den mittleren Teil der Oberlippe. Den Nasenrücken liefert

Digitized by Google
Original from UNIVERSITY OF MINNESOTA
Generated on 2019-10-18 16:15 GMT / http://hdl.handle.net/2027/umn.31951002762790j
Public Domain in the United States, Google-digitized / http://www.hathitrust.org/access_use#pd-us-google

die Area triangularis, die beim Embryo des Stadium der Fig. 1 ein dreieckiges mittleres Feld oberhalb der Nasengruben darstellt, die also oberhalb des eigentlichen mittleren Nasenfortsatzes gelegen ist. Der seitliche Nasenfortsatz bildet den Nasenflügel. Die Wangen und der seitliche Teil der Oberlippe stammen vom Oberkieferfortsatz.

Wichtige Folgen hat das Schwinden der Grenzen zwischen den Gesichtsfortsätzen für die inneren Differenzierungsvorgänge. Die Knochenanlagen überschreiten diese Grenzen, die auch auf keinem Schnitt mehr sichtbar sind, ohne weiteres, und es war einer der schwerwiegendsten Fehler für die Beurteilung der Lage der Spalten, daß man annahm, die Grenzen zwischen den Gesichtsfortsätzen und die zwischen den Knochenanlagen fielen zusammen; sie greifen aber nicht ineinander, sondern sind voneinander völlig unabhängig.

Dasselbe gilt auch für die Anlagen der Knochen einerseits und der Zähne anderseits. Beide sind unabhängig voneinander, und ein bestimmter Zahn gehört nicht immer zu einem bestimmten Knochen. Es kann daher einmal ein Eckzahn in den Zwischenkiefer gelangen, der gewöhnlich nur Schneidezähne trägt. Es ist daher unrichtig, als Schneidezahn einen Zahn zu bezeichnen, der im Zwischenkiefer steckt. Diese Unabhängigkeit zwischen Kiefer und Zahn ist so groß, daß die moderne Vererbungslehre für sie verschiedene, getrennte Erbanlagen annimmt, die sich unabhängig voneinander vererben können. Besitzt z. B. der Vater einen großen Kiefer mit großen Zähnen, die Mutter kleinen Kiefer und Zähne, so kann das Kind einen kleinen Kiefer mit großen Zähnen vererbt bekommen, wodurch natürlich leicht ein störendes Mißverhältnis eintreten kann.

Dieses Gesetz der „Unabhängigkeit der Entwicklungsstufen und der Organanlagen voneinander" werden wir als sehr wichtig für die Beurteilung der Gesichtsspalten erkennen.

Nach diesen Schilderungen, die uns mit einigen für unser Thema wichtigen Entwicklungsgesetzen bekannt machten, können wir die einzelnen Mißbildungen selbst ins Auge fassen. Beginnen wir mit der Hasenscharte.

DIE SEITLICHE OBERLIPPENKIEFERSPALTE, CHEILOGNATHOSIS, HASENSCHARTE

Die Lippenkieferspalte ist eine entwicklungsgeschichtlich gut charakterisierte Mißbildung, die eine Spalte des primitiven Gaumens darstellt, also im Verlauf der uns aus Fig. 1 und 2 bereits bekannten primitiven Gaumenrinne gelegen ist. Sie beginnt im Nasenloch, durchzieht die Oberlippe, den Alveolarteil und Gaumenteil des Zwischenkiefers und endet in der Gegend des knöchernen Nasengaumenganges. Eigentlich müßte sie also Lippenkiefergaumenspalte genannt werden, doch könnte dies zur Verwechslung mit einer durch eine Uranoschisis komplizierten Hasenscharte führen. Deshalb bleibt man besser bei der nicht die ganze Ausdehnung wiedergebenden Bezeichnung „Lippenkieferspalte".

Digitized by Google
Original from UNIVERSITY OF MINNESOTA
Generated on 2019-10-18 16:15 GMT / http://hdl.handle.net/2027/umn.31951002762790j
Public Domain in the United States, Google-digitized / http://www.hathitrust.org/access_use#pd-us-google

Um das Zustandekommen dieser Fissur zu verstehen, müssen wir erst die Entstehung der primitiven Gaumenrinne untersuchen und daher auf frühere Embryonalstadien zurückgreifen als es die uns bereits bekannten sind, wie wir dann auch spätere Entwicklungsstufen berücksichtigen, um Lage und Ausdehnung dieser Mißbildung im Gesicht des Erwachsenen zu begreifen.

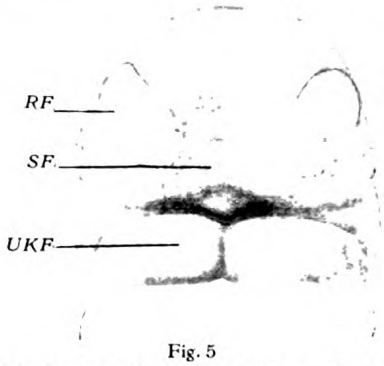

Fig. 5
Gesicht eines Embryo von 4,9 mm Länge (Ende 4. Woche). *RF* Riechfeld, *SF* Stirnfortsatz, *UKF* Unterkieferfortsatz

Das Gesicht entwickelt sich aus sehr einfachen Verhältnissen.

Der Kopfwulst, der die Herzwölbung des Embryo nach vorn überragt, besteht am Ende der vierten Embryonalwoche äußerlich betrachtet aus zwei Teilen (s. Fig. 5): von oben her wölbt sich der mächtige einheitliche Stirnfortsatz vor, der das Vorderhirn einschließt, von unten her kommt ihm der erste Viszeralbogen, der Unterkieferbogen, entgegen. Ersterer gehört zum Gehirnteil, letzterer zum Eingeweideteil des Kopfes. Zwischen beiden zieht sich der Eingang in das Eingeweiderohr, die breite Mundöffnung aus.

Aus diesen beiden vorerst noch sehr einfach gestalteten Teilen entwickelt sich das Gesicht, und zwar durch zwei Neubildungen, die in Fig. 5 bereits angedeutet sind: erstens gliedert sich vom ersten Viszeralbogen der Oberkieferfortsatz ab und schiebt sich von der Seite her die Mundöffnung mit begrenzend zwischen Stirnfortsatz und Unterkiefer ein (*OKF*), und dann legen sich auf der Spitze des Stirnfortsatzes die beiden Geruchsorgane als verdickte Epithelfelder an, deren Begrenzung in Fig. 5 durch eine Linie angegeben ist (*RF*). Sie vertiefen sich bald zu den Riechgruben.

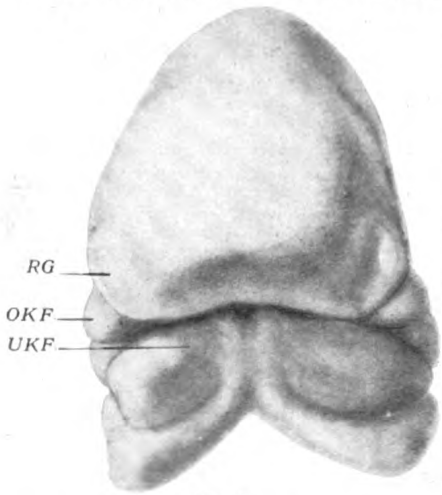

Fig. 6
Vorderansicht des Kopfes eines Embryo von 6 mm Länge (Anfang der 5. Woche). Stadium des Riechgrübchens. *RG* Riechgrube. Sonstige Bezeichnungen wie in Fig. 1

Dies ist bei dem 6,0 mm langen Embryo, dessen Gesicht in Fig. 6 wiedergegeben ist, bereits geschehen. Man erkennt den in der Mitte eingekerbten Unterkieferfortsatz, weiter seitlich die noch schwach ausgebildeten Oberkieferfortsätze. Zwischen diesen wölbt sich von oben her der noch einheitliche Stirnfortsatz vor, auf dem die seichten Riechgruben sichtbar sind.

Diese Riechgruben vertiefen sich nun stark und ziehen sich zu mundwärts gerichteten Blindsäcken aus (s. Fig. 7). Dies geschieht dadurch, daß der

Digitized by Google
Original from UNIVERSITY OF MINNESOTA
Generated on 2019-10-18 16:15 GMT / http://hdl.handle.net/2027/umn.31951002762790j
Public Domain in the United States, Google-digitized / http://www.hathitrust.org/access_use#pd-us-google

Oberkieferfortsatz medial vorwächst und sich mit der vorgewulsteten medialen Begrenzung der noch weit offenen Riechgruben, dem mittleren Nasenfortsatz, vereinigt. An der Grenze zwischen diesen beiden Gesichtsfortsätzen bleibt die sie trennende Epithelmauer, die durch die Verschmelzung der Epithelbedeckungen der Fortsätze entstanden ist, vorläufig erhalten und verbindet den Riechblindsack mit der primitiven Gaumenrinne (s. Fig. 10).

Die Verwachsung beschränkt sich in diesem Stadium, wie in dem etwas älteren in Fig. 1 abgebildeten lateral auf den Oberkieferfortsatz; der sich noch schwach vorwölbende seitliche Nasenfortsatz nimmt daran noch nicht teil. Auf dem Stadium der Fig. 2 ist dies aber geschehen. Das bedeutet nichts anderes, als daß die Verwachsung der Gesichtsfortsätze nach der Kopfspitze zu fortschreitet. Dies wird auch durch Messungen bestätigt, die trotz allgemeiner Größenzunahme der Embryonen eine absolute Verkürzung der Nasenöffnung ergaben.

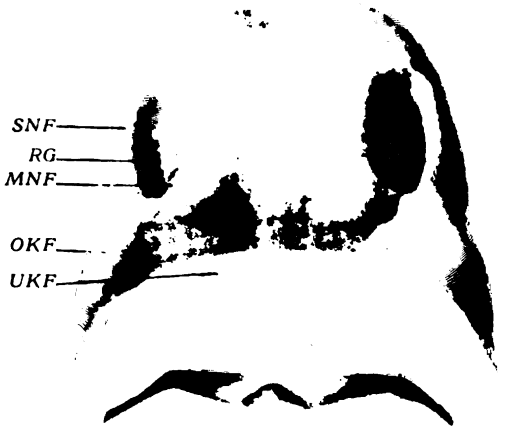

Fig. 7
Vorderansicht des Kopfes eines Embryo von 9,2 mm Länge, Alter von 30 Tagen. Bezeichnungen wie auf den früheren Figuren

Durch diese Verwachsung und gleichzeitiges eigenes Wachstum infolge reger Zellvermehrung verlängert sich der Blindsack der Nase immer mehr.

Wir sehen also, daß der Nasenblindsack durch Verschmelzung der Gesichtsfortsätze entsteht. Doch findet sich in keinem Stadium eine offene Spalte zwischen ihnen. Der Vorgang ist etwas schwierig darstellbar und dürfte in folgender Weise ablaufen. Die Ränder der Riechgrube sind auch ventral, nach unten zu, abgerundet (Fig. 6) oder später eine kurze Strecke einander genähert (Fig. 1). Von dem ventralen Pol an legen sie sich, Punkt für Punkt sich rasch einander nähernd, ebenso Punkt für Punkt aneinander und verschmelzen in diesem Umfang sofort. Es kommt dadurch zu gar keiner Fissur, wie sie entstehen würde, wenn sich längere Strecken der Ränder der Riechgrube gleichzeitig einander entgegenwüchsen: dann müßte natürlich der Verwachsung ein Stadium der Spalte vorhergehen. So haben wir aber stets ventral die Furche, und über ihr die weite äußere Nasenöffnung.

Die Ausdehnung der Verklebung der Gesichtsfortsätze gibt die Länge der primitiven Gaumenrinne an.

Unterbleibt aber diese Verschmelzung, so findet sich in der Tat eine Spalte an Stelle der normalen Rinne, in der sich das ganze Geruchsorgan nach vorn und unten öffnet, und eine solche Bildungs-

Digitized by Google
Original from UNIVERSITY OF MINNESOTA
Generated on 2019-10-18 16:15 GMT / http://hdl.handle.net/2027/umn.31951002762790j
Public Domain in the United States, Google-digitized / http://www.hathitrust.org/access_use#pd-us-google

hemmung müssen wir für die Hasenscharte annehmen. Es handelt sich bei ihr also in der Tat um eine Entwicklungshemmung, indem die Verwachsung gehemmt wird, obwohl die Spalte infolge des eben geschilderten Entwicklungsvorgangs embryonal nicht vorgebildet ist. Die Lippenkieferspalte beruht also auf einer unterbliebenen Vereinigung des medialen Nasenfortsatzes mit dem lateralen Nasen- und dem Oberkieferfortsatze.

Es ist wohl viel einfacher, diesen Weg der Genese anzunehmen, als mit Fleischmann-Pohlmann an ein späteres Auseinanderweichen der Epithelien, die die Gesichtsfortsätze voneinander scheiden, zu denken, was natürlich theoretisch betrachtet auch die Ursache sein könnte. Fleischmann wurde zu dieser Ansicht dadurch geführt, daß er die Verwachsung der Gesichtsfortsätze, die zweifellos bewiesen ist, leugnete. Daher mußte er sich nach einem anderen Entstehungsmodus der Hasenscharte umsehen. Da seine Voraussetzung eine irrige ist, kann sein Erklärungsversuch ad acta gelegt werden.

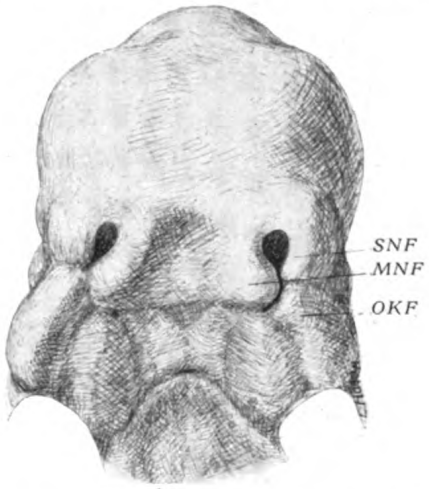

Fig. 8
Gesicht und Munddach des Embryo von 10,3 mm Länge. Auf der rechten Gesichtsseite ist das normale Verhalten wiedergegeben; der mittlere Nasenfortsatz *MNF* hat sich mit dem Oberkieferfortsatz *OKF*, aber noch nicht mit dem seitlichen Nasenfortsatz *SNF* vereinigt. Auf der linken Seite ist diese Verschmelzung unterblieben, die Lippenkieferspalte trennt die beiden Gesichtsfortsätze im Bereich des Nasenblindsacks voneinander

Betrachten wir nun die Lage der Lippenkieferspalte im Gesicht des Embryo.

In dem Stadium der Fig. 1 würde die Lippenkieferspalte die Ausdehnung des Blindsacks besitzen, also im Verlauf der schwarzen Linie auf der linken Seite der Fig. 8 liegen. In diesem Bilde, wie in den folgenden Fig. 9, 12 und 13, habe ich auf der rechten Seite der embryonalen Gesichter die normalen Verhältnisse wiedergegeben. Links ist die Spalte eingetragen, allerdings nur ihrer Lage nach, denn ihre Ränder werden sich infolge gestörter Entwicklung nicht so normal verhalten, wie auf den Bildern. Die Figuren stellen also nur schematisch die Lage der Gesichtsspalte dar, und kein einwandfreies Bild der Mißbildung. Fig. 8 ist eine Kopie von Fig. 1, Fig. 9 von Fig. 2. Doch ist bei ihnen, ebenso in den folgenden Figuren, der Unterkiefer nicht mitgezeichnet, so daß Gesicht und Munddach gleichzeitig studiert werden können.

Die Lippenkieferspalte hat also die Ausdehnung des Nasenblindsacks. Um ihre Ausdehnung im Gesicht des Kindes zu verstehen, müssen wir weiter verfolgen, was sich aus dieser Strecke entwickelt. Dies kann gut auf Grund der Fig. 9 bis 13 geschehen.

Der in Fig. 9 dargestellte Embryo ⟨6. Woche, 15 mm Länge⟩ zeigt die Gesichtsfortsätze äußerlich undeutlich geworden, doch ist die primitive Gaumen-

Digitized by Google
Original from UNIVERSITY OF MINNESOTA
Generated on 2019-10-18 16:15 GMT / http://hdl.handle.net/2027/umn.31951002762790j
Public Domain in the United States, Google-digitized / http://www.hathitrust.org/access_use#pd-us-google

rinne noch erkennbar. Sie beginnt an dem stark verengten äußeren Nasenloch und läuft in lateral vorspringendem Bogen in eine etwas vertiefte Stelle aus, in der der Nasenblindsack nur durch eine dünne Epithelmembran, die Membrana bucconasalis, verschlossen ist. Diese reißt in der Folge durch, und dadurch entsteht am Munddach eine hintere Nasenöffnung, die die primitive Choane genannt wird. Aus dem Nasenblindsack ist auf diese Weise ein Nasenrohr oder Kanal entstanden, der sich vorn in der äußeren Nasenöffnung, dem offengebliebenen Rest der Riechgrube, hinten in der primitiven Choane öffnet.

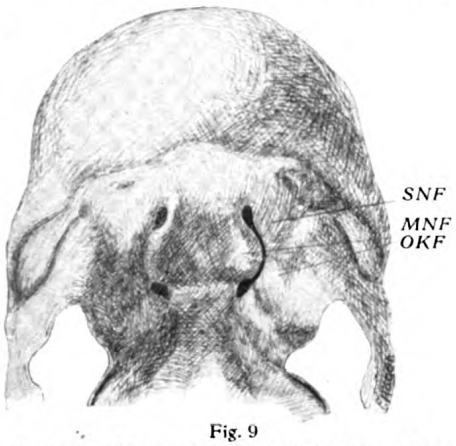

Fig. 9
Gesicht und Munddach des Embryo von 15 mm Länge. Unterkiefer entfernt. Auf der linken Gesichtsseite ist die Lage der Lippenkieferspalte eingetragen

Das zwischen diesen beiden Mündungen gelegene Gebiet wird primitiver Gaumen genannt, ein schlechter Name, da es, wie wir sehen werden, nur zum Teil in das definitive Munddach aufgenommen wird. Nun erklärt sich auch der Name „primitive Gaumenrinne" für die Furche, die von der Riechgrube dem Munde zu zog: sie durchläuft das Gebiet des primitiven Gaumens.

Im Innern des Gesichts haben sich insofern Veränderungen abgespielt, als die Epithelmauer, die als Grenze der Gesichtsfortsätze von dem Nasenblindsack nach der primitiven Gaumenrinne zog, von Mesoderm durchbrochen wird und schwindet, so daß das Gewebe der Gesichtsfortsätze ohne Grenze ineinander übergeht. Zwei Schnitte, quer durch den hinteren Blindsack gelegt, illustrieren diesen wichtigen Vorgang. In Fig. 10 ist der Riechsack ⟨*RO*⟩ noch mit der Gaumenfurche ⟨*GR*⟩ durch die Epithelmauer verbunden, in Fig. 11 ist diese restlos geschwunden und die Mesodermmasse der Gesichtsfortsätze geht ineinander über. Durch größeren Kernreichtum des mittleren Nasenfortsatzes ⟨*MNF*⟩ ist zwar das Gebiet jedes der beiden verschmolzenen Gesichtswülste noch zu sondern, doch schwindet dieser Unterschied bald und macht einer gleichmäßigen Dichtigkeit des Gewebes Platz.

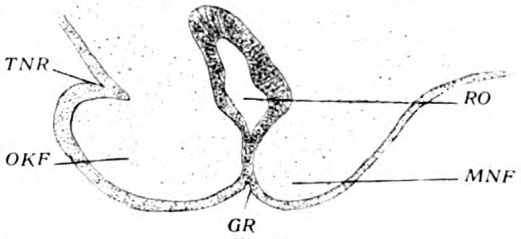

Fig. 10
Schnitt durch den hinteren Blindsack des Geruchsorgans eines 10,5 mm langen Embryo. Oberkieferfortsatz *OKF* und mittlerer Nasenfortsatz *MNF* sind in breiter Fläche vereinigt, aber noch durch die verschmolzenen Epithelien getrennt; diese bilden eine Epithelmauer, die den Riechsack *RO* mit der Gaumenrinne *GR* verbindet

Digitized by Google
Original from UNIVERSITY OF MINNESOTA
Generated on 2019-10-18 16:15 GMT / http://hdl.handle.net/2027/umn.31951002762790j
Public Domain in the United States, Google-digitized / http://www.hathitrust.org/access_use#pd-us-google

Ein späteres Stadium ist in Fig. 12 (Embryo von 20 mm Länge, 8. Woche) abgebildet. Äußere und innere Nasenöffnung sind deutlich zu erkennen. Doch sind wichtige Wachstumsveränderungen eingetreten.

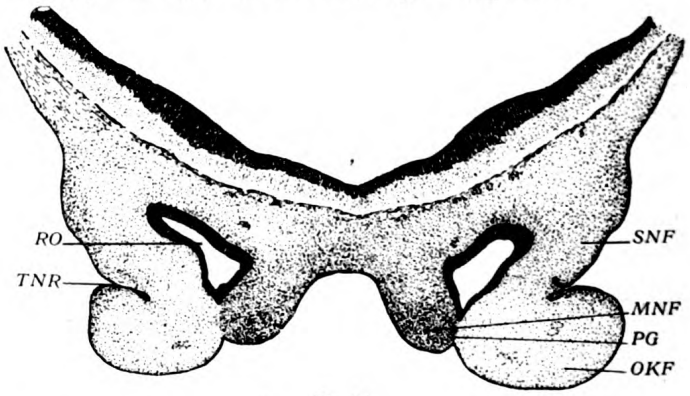

Fig. 11

Frontalschnitt durch den primitiven Gaumen eines Embryo von 12 mm Länge. Die Epithelmauer, die noch im Stadium der Fig. 10 den Riechsack *RO* mit der Gaumenrinne verband, ist verschwunden, mittlerer Nasenfortsatz *MNF* und Oberkieferfortsatz *OKF* gehen ineinander über. Der primitive Gaumen *PG* ist gebildet. Die Tränennasenfurche *TNR*, die den seitlichen Nasenfortsatz *SNF* von dem Oberkieferfortsatz *OKF* scheidet, springt scharf ins Gewebe ein. Von ihr gehen Epithelstränge aus, die aber keinen Beweis für eine Verwachsung dieser Gesichtsfortsätze abgeben, sondern die hier vorsprossende Anlage des Tränennasengangs darstellen

Einmal sind nämlich primitive Gaumenrinne und Tränennasenfurche völlig ausgeglichen, und ein neues Gesichtsrelief leitet sich ein. Während bisher die Gewebsmasse des primitiven Gaumens nicht besonders hervorragte, nimmt sie jetzt enorm zu und quillt zwischen den beiden Nasenöffnungen in einer Schnauzenfalte stark vor. Dadurch wird die vorher ebene Fläche in zwei vorerst noch nicht scharf voneinander abgesetzte Abschnitte zerlegt: in einen oberen, der zum Gesicht geschlagen wird, und einen unteren, der den vorderen Teil des Munddaches bildet.

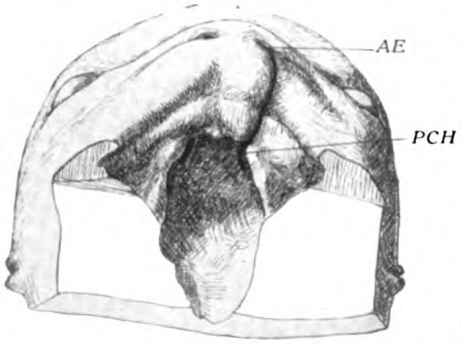

Fig. 12

Munddach eines 20 mm langen menschlichen Embryo. Die embryonalen Gesichtsfortsätze sind nicht mehr zu erkennen. Auf der linken Seite des Gesichts ist die Lage der Lippenkieferspalte eingetragen. *AE* äußere Nasenöffnung, *PCH* primitive Choane

Weiterhin haben sich die äußeren Nasenöffnungen einander genähert, und über ihnen erhebt sich ein Wulst, der die erste Anlage einer einheitlichen Nase darstellt. Auch die primitiven Choanen haben sich verändert. Sie haben sich nach hinten verlängert und ziehen sich in der Folgezeit immer mehr aus.

Wollen wir nun in dieses Bild die Lage der Lippenkieferspalte einzeichnen, so stellt sich die Schwierigkeit ein, daß die primitive Gaumenrinne, die die Verwachsungslinie der Gesichtsfortsätze äußerlich festlegte, nicht mehr erkennbar ist. Man kann diese Linie aber mit genügender Sicherheit dadurch

Digitized by Google
Original from UNIVERSITY OF MINNESOTA
Generated on 2019-10-18 16:15 GMT / http://hdl.handle.net/2027/umn.31951002762790j
Public Domain in the United States, Google-digitized / http://www.hathitrust.org/access_use#pd-us-google

ziehen, daß man den unteren Rand der äußeren Nasenöffnung mit dem vorderen Ende der primitiven Choanen durch eine lateral vorgebrachte Rinne verbindet. Diese läßt man tiefer durch das Gewebe des primitiven Gaumens hindurch einschneiden, bis sie den Riechsack eröffnet und eine Spalte vorstellt. Dann hat man die Lage der Lippenkieferspalte. Dies ist auf der linken Gesichtsseite der Fig. 12 geschehen.

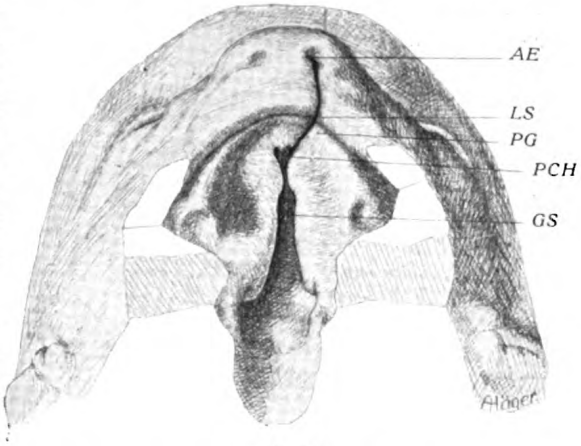

Fig. 13
Munddach und Gesicht eines Embryo von 26 mm Länge mit physiologischer Gaumenspalte *GS*. Auf der linken Gesichtsseite die Lage der Lippenkieferspalte *LS* eingetragen. Sie reicht von der äußeren Nasenöffnung *AE* über den primitiven Gaumen *PG* bis zur primitiven Choane *PCH*

Die letzten Bilder illustrieren die weitere Entwicklung des primitiven Gaumens. Er läßt hervorgehen die Oberlippe, den Alveolarfortsatz und den vordersten Teil des definitiven Gaumens.

In Fig. 13 sind Gesichts- und Gaumenteil des primitiven Gaumens schon viel schärfer voneinander abgesetzt. Noch ist das vordere Ende der langen primitiven Choanen sichtbar, in die Tiefe verlagert durch die sekundären Gaumenplatten, die aber später — über ihren Zusammenschluß bei Besprechung der Gaumenspalte — die primäre hintere Nasenöffnung ganz verschließen (Fig. 14). Die Stelle, an der der primitive Gaumen hinten endet, wird in der Mittellinie durch einen im Knochen ausgesparten, Bindegewebe, Nerven, Gefäße, eventuell auch Epithelreste führenden Strang, den Canalis nasopalatinus des harten Gaumens, gebildet. Auf der Schleimhaut fehlt dann aber jede Grenze. In Fig. 14 (Embryo von 43 mm Länge) ist der Anteil des primitiven Gaumens am Munddach äußerlich nicht mehr festzustellen. Die Lage der Lippenkieferspalte ist eingetragen.

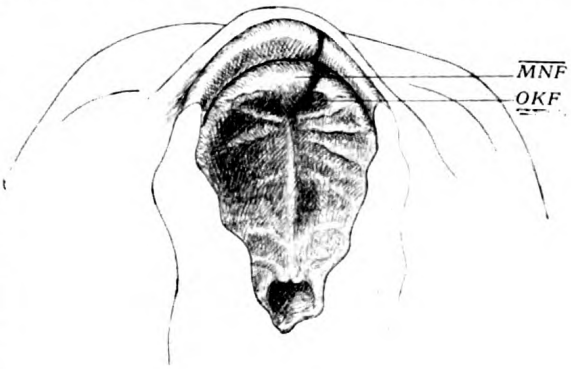

Fig. 14
Gaumen eines Embryo von 43 mm Länge. Auf der linken Gaumenseite ist die Lage der Lippenkieferspalte eingetragen

Nun können wir auch am Gesicht des Erwachsenen die Ausdehnung der Gesichtsfortsätze und damit die Lage der Lippenkieferspalte einzeichnen. Dies ist in Fig. 15 geschehen. Man erkennt an ihr, wie schon bei Be-

Generated on 2019-10-18 16:17 GMT / http://hdl.handle.net/2027/umn.31951002762790j
Public Domain in the United States, Google-digitized / http://www.hathitrust.org/access_use#pd-us-google
Digitized by Google
Original from UNIVERSITY OF MINNESOTA

sprechung von Fig. 4 hervorgehoben wurde, daß der seitliche Nasenfortsatz die Nasenflügel, der mittlere Nasenfortsatz den Nasensteg zwischen den Nasenlöchern, den mittleren Teil der Oberlippe und den vordersten mittleren Abschnitt des Gaumens bis zum Foramen incisivum, der Mündung des knöchernen Canalis nasopalatinus, liefert. Was lateral von diesen Bezirken liegt, gehört in den Bereich des Oberkieferfortsatzes. Zwischen dem medialen und den lateralen Gesichtsfortsätzen verläuft die Lippenkieferspalte. Ihre Lage ist auf der linken Gesichtsseite durch einen dicken Strich angegeben.

Im vorstehenden haben wir die Entstehungsweise der Lippenkieferspalte erläutert und diese Mißbildung bis zum Erwachsenen verfolgt. Es erübrigt

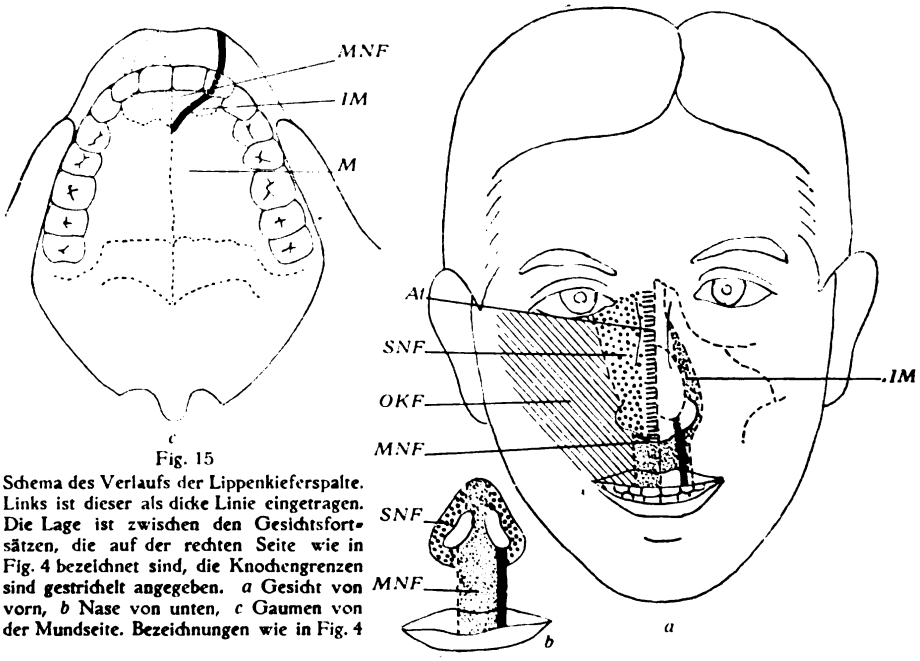

Fig. 15
Schema des Verlaufs der Lippenkieferspalte. Links ist dieser als dicke Linie eingetragen. Die Lage ist zwischen den Gesichtsfortsätzen, die auf der rechten Seite wie in Fig. 4 bezeichnet sind, die Knochengrenzen sind gestrichelt angegeben. *a* Gesicht von vorn, *b* Nase von unten, *c* Gaumen von der Mundseite. Bezeichnungen wie in Fig. 4

noch, die Lage zu den Knochen und Zähnen der Oberkieferregion zu erörtern. Beides muß getrennt behandelt werden, da, wie oben erwähnt, Zähne und Knochen sich unabhängig voneinander entwickeln.

Die Lage der Lippenkieferspalte in den Knochen des Oberkiefers

Die Lage der Lippenkieferspalte zu den Oberkieferknochen, speziell zu dem Os intermaxillare, ist früher Gegenstand von äußerst lebhaften Kontroversen gewesen. P. Albrecht glaubte der Mißbildung eine intrainzisive Lage zusprechen zu müssen, nahm jederseits zwei Zwischenkiefer an und ließ die Spalte zwischen innerem und äußerem verlaufen, Th. Koelliker dagegen fand den Zwischenkiefer einheitlich angelegt und verlegte die Spalte zwischen Os intermaxillare und maxillare. Zwischen diesen beiden Ansichten schwanken die Autoren hin und her.

Digitized by Google
Original from UNIVERSITY OF MINNESOTA
Generated on 2019-10-18 16:17 GMT / http://hdl.handle.net/2027/umn.31951002762790j
Public Domain in the United States, Google-digitized / http://www.hathitrust.org/access_use#pd-us-google

Zur Entscheidung dieser Frage müssen die Beziehungen der Knochenanlagen zu den embryonalen Gesichtsfortsätzen festgelegt werden, ein schwieriges Unternehmen, da die Grenzen der letzteren schon vor Sichtbarwerden der Knochen verwischt sind.

Nachdem Inouye diese Verhältnisse beim Maulwurf klargestellt hatte, hat Jarmer unter meiner Leitung die Entwicklung des menschlichen Zwischenkiefers genau untersucht und ist zu interessanten Ergebnissen geführt worden, die in seiner Arbeit ‹Zeitschrift für Anatomie› niedergelegt sind. Hier sei das Notwendigste aus ihr wiedergegeben.

Außerdem haben Bruni und Thourén diese Verhältnisse untersucht, sind aber nicht zu einwandfreien Ergebnissen gelangt, Thourén ‹ich kenne die Arbeit nur aus einem Referat›, weil er nicht genügend junge Stadien studiert hat, Bruni, weil ihm wichtige Zwischenformen fehlten.

Zuerst verknöchert der Oberkiefer, und zwar sein Alveolarteil und die Gesichtswand ‹Bruni›. Dies geschieht etwa in der 8. Embryonalwoche

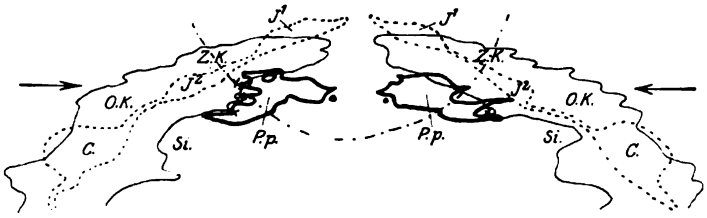

Fig. 16
Knochenanlagen im Gaumen eines 40 mm langen Embryo. Nach Jarmer. Knochengrenzen ausgezogen, Zahnleiste punktiert. *C* Caninus, I_1 mesialer Inzisivus, I_2 distaler Inzisivus, *OK* Oberkiefer, *Pp* Pars palatina des Zwischenkiefers, *Si* Stelle des Sutura Incisiva, *ZK* Alveolarteil des Zwischenkiefers

‹Embryonen von etwas über 20 mm Länge›, also viel später als die Bildung des primitiven Gaumens vollendet ist; denn der Durchbruch des primitiven Choane, der diesen Zeitpunkt markiert, findet bereits bei Embryonen von 15 mm Länge, am Ende der 6. Woche, statt. Also kann, wie hier schon bemerkt sein mag, die Anlage der Knochen keinen Einfluß auf die Entstehung einer Lippenkieferpalte ausüben, die in der 8. Woche bereits entstanden sein muß.

Sehr bald folgt der Anlage des Oberkiefers die des Zwischenkiefers, und zwar ebenfalls des Alveolar- und Gesichtsteils; im Gaumen selbst sind noch keine Verknöcherungen wahrzunehmen. Dieser Alveolarteil des Zwischenkiefers ist einheitlich, er entsteht aus einem einzigen Knochenkern. Eine Spalte, eine Knochennaht, die z. B. zwischen mesialem und distalem Schneidezahn durchzöge, existiert also nicht ‹Bruni›.

Nur kurze Zeit besteht dieser Alveolarteil des Intermaxillare isoliert, verschmilzt in Bälde mit dem des Oberkiefers, so einen Intermaxillo-maxillarbogen bildend, Ende des 2. Monats ‹Bruni›.

Später entwickeln sich auch die Gaumenteile dieser Knochen. Während der des Oberkiefers von dessen Alveolarteil in die bindegewebsgefüllten Gaumenplatten hineinwächst, entsteht der des Zwischenkiefers aus einem

Digitized by Google
Original from UNIVERSITY OF MINNESOTA
Generated on 2019-10-18 16:17 GMT / http://hdl.handle.net/2027/umn.31951002762790j
Public Domain in the United States, Google-digitized / http://www.hathitrust.org/access_use#pd-us-google

isolierten Knochenkern, der sich aber sehr bald mit den Knochenbälkchen des Alveolarstücks in Verbindung setzt. Dieses Stadium ist in Fig. 16 erreicht. Man blickt in dieser auf das Munddach eines 40 mm langen Embryo der 10. Woche. Der Gaumen ist durchsichtig gedacht, so daß die Knochenanlagen und die Zahnleiste durchschimmern. Die Knochengrenzen sind ausgezogen, die der Zahnanlagen punktiert dargestellt. Der Kiefer-Zwischenkieferbogen ist in seinem vorderen Teil dargestellt, eine Grenze zwischen seinen beiden Bestandteilen ist nicht mehr zu ziehen. Nach innen von dem Intermaxillarteil dieses Bogens liegt nun jederseits ein isoliertes zackiges Knochenstück ⟨*Pp*⟩, das den Gaumenteil des Zwischenkiefers repräsentiert. Feinste Knochenbrücken setzen es an den durch Kreuze bezeich-

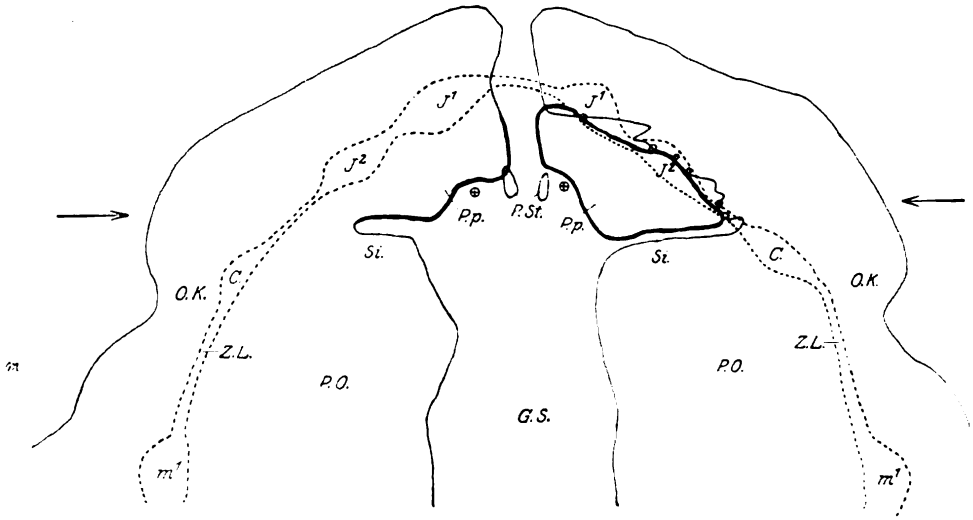

Fig. 17
Knochenanlagen im Gaumen eines Embryo, der gleich groß, aber bedeutend weiter entwickelt ist als der zu Fig. 16 verwendete. Nach Jarmer. Auf der linken Seite der Figur ist der Gaumenteil des Zwischenkiefers nicht mehr von dem Alveolarteil getrennt dargestellt. *GS* Spalte zwischen den knöchernen Gaumenfortsätzen, m¹ erster Molar, *PO* Gaumenfortsätze des Oberkiefers, *PSt* Prosessus Stenoniani, *ZL* Zahnleiste. Übrige Bezeichnungen wie in Fig. 16

neten Stellen bereits in Verbindung mit dem Alveolarbogen. Der Gaumenteil des Oberkiefers beschränkt sich auf kleine medial vorragende Fortsätze des Körpers. Ein weiter entwickeltes Stadium zeigt Fig. 17. Hier haben alle Knochenanlagen an Masse bedeutend zugenommen. Der Gaumenteil des Zwischenkiefers hat an vielen Stellen Anschluß an den Körper gewonnen und ist durch eine weit seitlich vorspringende Spalte von dem jetzt ebenfalls kräftigen Gaumenteil des Oberkiefers getrennt. Diese Spalte ⟨*St*⟩ wird zur Sutura incisiva, die am Gaumen des Neugeborenen ja noch so deutlich in Erscheinung tritt. Eine Sutura intraincisiva, nach vorn von dieser gelegen, ist nicht vorgebildet; sie ist also keine echte Naht zwischen getrennten Knochenkernen, sondern vielleicht nur eine Gefäßfurche, oder entsteht durch Vertiefung der am medialen Rande des Gaumenstücks bei ⊕ sichtbaren Bucht. Nebenbei sei noch erwähnt, daß sich noch in der Gegend dieser

Digitized by Google
Original from UNIVERSITY OF MINNESOTA
Generated on 2019-10-18 16:17 GMT / http://hdl.handle.net/2027/umn.31951002762790j
Public Domain in the United States, Google-digitized / http://www.hathitrust.org/access_use#pd-us-google

Bucht zwei weitere kleine isolierte Knochenanlagen finden, die Processus Stenoniani ⟨*Pst*⟩, die in die Wandung des knöchernen Canalis nasopalatinus eingehen.

Der Zwischenkiefer entsteht also, und das Schema Fig. 18 stellt dies klar dar,

1. aus einem Alveolarteil, der sehr zeitig mit dem des Oberkiefers verschmilzt, in Fig. 18 weiß gehalten,

2. aus einem Gaumenteil, dessen getrennte Entstehung schon Biondi beschreibt, wenn er auch in der Beurteilung seiner Lage nicht das Richtige traf, in Fig. 18 punktiert,

3. aus einem Processus Stenonianus, der den Stensonschen Kanal umwandet, in Fig. 18 schwarz ausgefüllt.

Wollen wir nun das Verhältnis dieser Knochen zu den Grenzen der Gesichtsfortsätze feststellen, so erhebt sich die oben erwähnte Schwierigkeit, daß die Grenzen in diesen Stadien längst verlöscht sind. Wir können sie aber in der Weise rekonstruieren, daß wir von dem äußeren Nasenloch eine lateral konvexe Linie bis an den Vorderrand der primitiven Choanen bzw. der Gaumenmündung des Canalis incisivus ziehen. Diese Linie ist in Fig. 16 gestrichelt dargestellt; sie läuft nicht an der Grenze zwischen Zwischen- und Oberkiefer, sondern wie dies an dem noch isolierten Gaumenteil ⟨*Pp*⟩ besonders deutlich sichtbar ist, durch den Zwischenkiefer selbst hindurch, einen kleineren lateralen von einem umfänglicheren medialen Teil abtrennend.

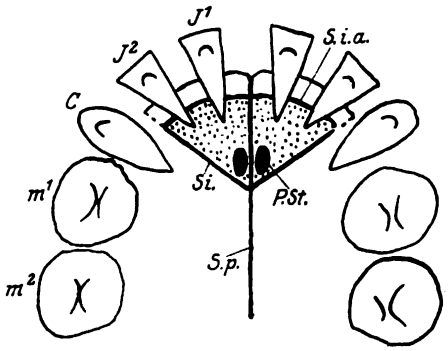

Fig. 18
Schema der Anlage des Zwischenkiefers. Nach Jarmer. M_2 zweiter Molar, *Sia* sutura intraalveolaris, *Sp* sutura palatina. Übrige Bezeichnungen wie in Fig. 16 und 17

Wir gelangen also zu dem wichtigen Ergebnis, daß die Lippenkieferspalte, die eben in dieser Linie verläuft, durch den Zwischenkiefer hindurchzieht. Damit steht in Einklang, daß man nicht selten noch lateral von einer solchen Spalte Teile des Zwischenkiefers finden und daß die Sutura incisiva lateral von der Kieferspalte erhalten sein kann. Meist verstreicht sie aber in diesen Fällen. Fehlt dieses Stück, so ist dies auf eine Defektbildung an den Rändern der Spalte zurückzuführen. Das Schema Fig 15 zeigt den Bezirk des Zwischenkiefers auf der linken Gesichtsseite punktiert wiedergegeben; man erkennt deutlich, daß dessen laterale Grenze an Gesicht wie Gaumen seitlich von der Lippenspalte gelegen ist und nicht mit ihr zusammenfällt.

Es ist also durchaus unstatthaft, den bei doppelseitiger Lippenkieferspalte zwischen den Spalten oft weit bürzelartig vorgeschobenen Teil, der sich aus dem mittleren Nasenfortsatz entwickelt, als Zwischenkiefer zu bezeichnen, wie es noch sehr häufig geschieht, da

Generated on 2019-10-18 16:17 GMT / http://hdl.handle.net/2027/umn.31951002762790j
Public Domain in the United States, Google-digitized / http://www.hathitrust.org/access_use#pd-us-google
Digitized by Google
Original from UNIVERSITY OF MINNESOTA

es nur einen Teil, wenn auch den größten, dieses Knochens in sich birgt, während das andere Stück lateral von der Spalte liegt, und da es noch andere Gebilde als den Knochen umfaßt. Der „Bürzel" entspricht eben dem medialen Nasenfortsatz mit all seinen Derivaten und hat mit den Knochen selbst und ihren Grenzen nichts zu schaffen.

Wir fassen nochmals zusammen, daß der menschliche Zwischenkiefer aus drei Anlagen jederseits hervorgeht, daß aber der Alveolarteil einheitlich angelegt ist. Die Grenzen zwischen diesen Anlagen sind ohne jede Beziehung zu denen der Gesichtsfortsätze, also auch zur Lippenkieferspalte. Eine Naht, die, wie Albrecht glaubte, den Alveolarteil des Intermaxillare durchzöge und die Stelle der Lippenkieferspalte angebe, existiert nicht.

Beziehung der Lippenkieferspalte zu den Zähnen

Früher nahm man an, daß die Zähne feste Beziehungen zu den Knochen hätten, in denen sie stecken, und da man diesen wieder eine bestimmte Lage zu der Kieferspalte zuschrieb, so ergab sich die Forderung, daß auch die Zähne in einem gesetzlichen Lageverhältnis zu dieser Spalte stehen müßten. Ja man ging so weit, einen überzähligen Zahn als Ursache für das Auftreten einer Kieferspalte aufzufassen (Warnekros). Das äußerst wechselnde Verhalten der Zähne zu beiden Seiten der Spalte setzte die Embryologen aber in nicht geringe Verlegenheit; man findet bekanntlich meist (nach Inouye in 49 von 68 Fällen) einen Schneidezahn seitlich von der Kieferspalte. Dabei kann medial ein einziger Inzisivus entwickelt sein (27 Fälle) oder gar keiner (1 Fall), oder es sind zwei ausgebildet (21 Fälle).

Worauf ist dieses wechselnde Verhalten nun zurückzuführen?

Da ist zu betonen, daß die eingangs erwähnten Annahmen nicht zu Recht bestehen.

Einmal sind Knochenentwicklung und Zahnanlage zwei voneinander durchaus unabhängige Prozesse. Es nimmt dies nicht wunder, wenn man an einem Frontalschnitt durch die Kiefergegend die weite Entfernung beachtet, in der sich Zahnkeim und Knochenbälkchen befinden (Fig. 20). Der Zusammenschluß beider Gebilde, die Entstehung der Alveole um die Zahnwurzel, findet erst viel später statt. So kann es sich leicht ereignen, daß eine Zahnanlage einmal in einen Knochen gerät, zu dem sie gewöhnlich keine Beziehungen hat. Schumacher hat eine Reihe von Fällen namhaft gemacht, in denen ein Eckzahn im Zwischenkiefer vorhanden war, in denen also die Sutura incisiva hinter dem Dens caninus verlief. Ja er erwähnt einen Befund von Leuckart, der sogar medial von einer Lippenkieferspalte bei einem Fetus mit doppelter Hasenscharte einen Eckzahn aufwies!

Es ist also, worauf Schumacher noch besonders hinweist, durchaus zu verwerfen, alle Zähne, die im Zwischenkiefer stecken, ohne Rücksicht auf ihre Gestalt als Schneidezähne zu bezeichnen, oder den Zwischenkiefer als Knochen zu definieren, der die Schneidezähne trägt.

Digitized by Google
Original from UNIVERSITY OF MINNESOTA
Generated on 2019-10-18 16:17 GMT / http://hdl.handle.net/2027/umn.31951002762790j
Public Domain in the United States, Google-digitized / http://www.hathitrust.org/access_use#pd-us-google

Infolge dieser Unabhängigkeit der Knochenentwicklung von der Zahnanlage kann man nicht stets den gleichen Zahnbefund bei Lippenkieferspalte erwarten.

Es ist mir nicht unbekannt, daß Fischel einen Schädel beschrieben hat, in dem sowohl Zwischenkiefer als Schneidezähne fehlten, der also eine Abhängigkeit dieser beiden Anlagen voneinander zu beweisen scheint. Nach Abbildungen und Beschreibung des Autors muß ich annehmen, daß der mittlere Nasenfortsatz in seinem vorderen Teil gänzlich gefehlt hat, sonst könnte daselbst kein so gewaltiger Gewebsverlust eingetreten sein, und daß er nicht nur den knöchernen Zwischenkiefer zu bilden unterlassen hat. Dann fehlte natürlich auch der die Incisivi liefernde Teil der Zahnleiste, so daß diese Zähne nicht zur Ausbildung kommen konnten. Vielleicht handelt es sich um eine intrauterin geheilte „falsche mediane Oberlippenspalte" (s. diese).

Aber auch direkt, ohne Vermittlung der Knochen, können die Zahnkeime eine Kieferspalte nicht verursachen. Zum Beweis dieses Satzes genügt der Hinweis auf die zeitlichen Entwicklungsverhältnisse. Der primitive Gaumen ist fertig gebildet am Ende der 6. Woche, die ersten Zahnanlagen treten aber an der Zahnleiste erst am Ende der 8. Woche auf, wenn die Kieferspalte also längst bestehen sollte. Warnekros' oben erwähnte und auch von Apfelstädt lebhaft verfochtene Hypothese von dem ursächlichen Zusammenhange eines überzähligen Zahnkeimes mit einer Kieferspalte entbehrt also jeglicher Begründung.

Läßt sich nun aber die Lage der Kieferspalte zu den Zahnanlagen nachweisen?

Werfen wir den Blick auf Fig. 15c und 16, so sehen wir, daß die Linie, die die Grenze zwischen den Gesichtsfortsätzen andeutet, mitten durch die Anlage des seitlichen Schneidezahnes hindurchzieht, wie schon Inouye vermutete. Es findet sich also jederseits von der Kieferspalte eine halbe seitliche Schneidezahnanlage. Nun sind die wechselnden Zahnbefunde ohne Schwierigkeit zu deuten: entwickeln sich beide Anlagen, so steht jederseits von der Spalte ein lateraler Incisivus; geht ein Keim zugrunde, so findet sich nur einer medial oder lateral von der Kieferspalte. Treffen wir also Kieferspalte mit drei Schneidezähnen vergesellschaftet, so ist nicht, wie Warnekros annimmt, der überzählige Zahn die Ursache der Spalte, sondern umgekehrt die Spalte die Ursache des überzähligen Zahnes.

Wir sehen, wie sich durch diese entwicklungsgeschichtlichen Feststellungen diese Deutungen vereinfacht haben; wir brauchen, der Unabhängigkeit der verschiedenen Entwicklungsvorgänge bewußt, nicht mehr darüber zu streiten, ob diese wechselnden Befunde durch die Entwicklung einer oder zweier Zwischenkieferanlagen, eines überzähligen oder fehlenden Zahnes zurückzuführen sind. Die Lippenkieferspalte ist unabhängig von den Anlagen der Knochen und der Zähne.

Das Verhältnis der Lippenkieferspalte zu den Knochenanlagen und den Zahnkeimen ist jetzt vollkommen aufgeklärt.

Digitized by Google
Original from UNIVERSITY OF MINNESOTA
Generated on 2019-10-18 16:17 GMT / http://hdl.handle.net/2027/umn.31951002762790j
Public Domain in the United States, Google-digitized / http://www.hathitrust.org/access_use#pd-us-google

Die unvollständige Spaltung des primitiven Gaumens

Bisher haben wir nur die vollständige Lippenkieferspalte betrachtet, die den ganzen Bezirk des primitiven Gaumens vom Rand der Oberlippe bis zum Foramen incisivum des Gaumens durchzieht. Nun ist sie aber in vielen Fällen nicht vollständig, sondern durchschneidet nur die Oberlippe oder auch nur den Kiefer, und dieses in sehr variabler Weise, so daß die Erscheinungsformen äußerst verschiedenartig sein können. Die Lippenspalte z. B. weist alle Grade von einer leichten Einkerbung des Lippenrandes bis zum Verlauf ins Nasenloch hinein auf.

Wie entstehen nun diese unvollkommenen Lippenkieferspalten?

Meines Erachtens handelt es sich um einen zwiefachen Entwicklungsmodus.

Einmal kann eine anfänglich vollständige Spalte durch nachträglichen teilweisen Zusammenschluß der Ränder in eine unvollständige übergehen. Eine solche nachträgliche Verschmelzung kann jederzeit stattfinden. Sie hinterläßt narbenartige Streifen in der Haut, wie sie auch bei normalen Verwachsungsprozessen auftreten, z. B. am Skrotum. Ein eigentliches Narbengewebe kommt hier wie dort nicht zur Ausbildung. Je nachdem diese Verwachsung diese oder jene Partie der Spalte in größerer oder geringerer Ausdehnung angreift, können die verschiedensten Formen resultieren. Daß speziell eine Einkerbung in der Oberlippe sehr häufig bestehen bleibt, ist wohl darauf zurückzuführen, daß die frei herabhängenden Lippenfalten nicht durch umliegende Teile aneinandergepreßt und somit nicht zum nachträglichen Verschmelzen gedrängt werden.

Eine unvollkommene Lippenkieferspalte kann aber auch dadurch entstehen, daß die normale Verwachsung der Gesichtsfortsätze zu verschiedenen Zeiten gehemmt wurde.

Hat z. B. die Vereinigung des medialen Nasenfortsatzes mit dem Oberkieferfortsatz begonnen, ist aber infolge eines später eintretenden Hemmnisses nicht durchgeführt worden, so kann der Gaumen intakt sein, aber eine Lippenspalte, eventuell mit Fissur im Oberkiefer, auftreten.

Auf diese Weise ist jede Form der unvollständigen Lippenkieferspalte ohne Schwierigkeit zu erklären. Ob sie nach dem ersten oder zweiten Modus entstanden ist, wird allerdings nicht immer zu entscheiden sein; Narbenstreifen, die an Haut oder Schleimhaut sichtbar sind, werden oft auf die Entstehungsart hindeuten.

Anhangsweise noch ein Wort über die Entstehung der

falschen medianen Oberlippenspalte

Bei ihr handelt es sich um eine doppelte seitliche Lippenkieferspalte mit Defekt des medialen Stirnfortsatzes. Dann fließen die beiden Fissuren zusammen und ergeben eine breite einheitliche mittlere Spalte, die aber genetisch als durch Zusammenfluß zweier seitlicher entstanden aufzufassen ist. Vielleicht handelt es sich bei dem obenerwähnten von Fischel beschriebenen

Generated on 2019-10-18 16:17 GMT / http://hdl.handle.net/2027/umn.31951002762790j
Public Domain in the United States, Google-digitized / http://www.hathitrust.org/access_use#pd-us-google
Digitized by Google
Original from UNIVERSITY OF MINNESOTA

Schädel um eine solche Spalte, die aber intrauterin durch Zusammenschluß der seitlichen Gesichtsfortsätze geheilt ist.

DIE SCHRÄGE GESICHTSSPALTE

Die Erklärung der Entstehung dieser seltenen, den Praktiker weniger interessierenden Mißbildung wird nach der ausführlichen Darstellung der Genese der Lippenkieferspalte nicht schwer fallen.

Nach Morian unterscheiden wir drei Formen, von denen die dritte, die vom Mundwinkel dem Auge zuläuft, keine Beziehungen zu den Gesichtsfortsätzen aufweist und für uns daher vorläufig außer Betracht bleibt.

Die beiden anderen Formen beginnen als seitliche Oberlippenspalte. Die erste läuft ins Nasenloch aus und von da nach dem inneren Augenwinkel, die zweite zieht sich um die meist völlig normal gestaltete Nase herum und endet gleichfalls am inneren Augenwinkel (Fig. 19).

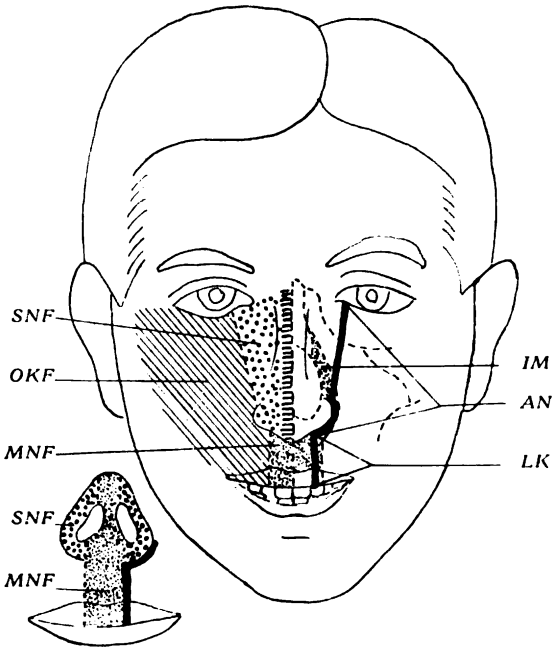

Fig. 19

Schema der Lage der schrägen Gesichtsspalte, Typus II. Darstellung wie in Fig. 15. Die Spalte beginnt als seitliche Lippenspalte zwischen dem Gebiet des mittleren Nasenfortsatzes und des Oberkieferfortsatzes, zieht dann vor dem Nasenloch zur Seite und läuft zwischen dem Bezirk des seitlichen Nasenfortsatzes und des Oberkieferfortsatzes dem inneren Augenwinkel zu. *AN* Augennasenrinnenteil der Spalte, *LK* Lippenkieferteil der Spalte. Übrige Bezeichnungen wie in Fig. 4

Die Lage dieser Spalten ist an der Hand von Fig. 1 im embryonalen Gesicht leicht festzustellen: sie liegt zwischen den Gesichtsfortsätzen. Der senkrechte Schenkel entsteht wie die Lippenkieferspalte durch nicht eingetretene Verwachsung des mittleren Nasenfortsatzes mit dem Oberkieferfortsatz, bei der ersten Form auch mit dem seitlichen Nasenfortsatz, während bei der zweiten Form die Verwachsung des mittleren mit dem seitlichen Nasenfortsatz — ursprünglich oder nachträglich — eingetreten ist. Die Genese und Ursache dieser Fissur ist die gleiche, wie bei der Oberlippenkieferspalte selbst.

Der Wangenteil liegt zwischen Oberkiefer- und seitlichem Nasenfortsatz.

Dieser Teil muß sich aber auf andere Weise entwickeln, als der Lippenabschnitt, denn diese Gesichtsfortsätze verwachsen nicht miteinander, zwischen ihnen findet sich in keinem Embryonalstadium eine Spalte, sondern nur eine Furche. Und die Tränennasenfurche schwindet, wie oben schon erwähnt,

Digitized by Google
Original from UNIVERSITY OF MINNESOTA
Generated on 2019-10-18 16:17 GMT / http://hdl.handle.net/2027/umn.31951002762790j
Public Domain in the United States, Google-digitized / http://www.hathitrust.org/access_use#pd-us-google

nicht infolge Verwachsung der zugekehrten Flächen der Gesichtsfortsätze, sondern durch ein allmähliches Ausgleichen, indem sie von innen her ausgefüllt wird.

Eine Spalte muß hier also neu geschaffen werden; die normal vorhandene Rinne kann auch leicht durch Einlagerung oder Zug amniotischer Stränge zum tieferen Einschneiden gebracht werden, so daß eine mehr oder weniger tiefe Fissur entsteht.

Die schräge Gesichtsspalte ist also formalgenetisch in ihrem Lippenkieferteil als Entwicklungshemmung (fehlende Verwachsung der Gesichtsfortsätze), in ihrem Wangenteil als Entwicklungsumbildung (Vertiefung einer Rinne zur einschneidenden Spalte) zu betrachten.

Ätiologisch dürften allein amniotische Verwachsungen und Stränge, also äußere Ursachen, für die schräge Gesichtsspalte in Betracht kommen. In der Tat sieht man meistens auch solche Reste am Kopf dieser Mißbildungen.

Die Genese der schrägen Gesichtsspalte ist also leicht zu verstehen, ebenso auch ihre verschiedenen Formen und Grade, ihr mehr oder weniger tiefes Einschneiden, denn sie braucht nicht immer vollständig zu sein, sondern kann auch unvollständig auftreten, letzteres oft infolge intrauteriner Heilung.

Ich brauche daher wohl keine Schemata wie bei der Genese der Lippenkieferspalte zu geben; man braucht in den Figuren 9—13 nur die Tränennasenrinne als schwarzen Strich einzuzeichnen, um die Bilder für diese Mißbildung brauchbar zu machen. Dagegen möchte ich doch in Fig. 19 die Lage der zweiten Form der Gesichtsspalte im Gesicht des Erwachsenen schematisch wiedergeben.

Wie bei doppelter Lippenkieferspalte kann auch bei doppelter Gesichtsspalte das Zwischenstück defekt sein oder ganz fehlen; da es viel umfänglicher ist, als bei jener Fissur, so resultiert dadurch eine ausgedehnte, als Aprosopie bezeichnete Mißbildung.

DIE QUERE GESICHTSSPALTE

Wenn man das embryonale Gesicht (s. Fig. 1) betrachtet, so fällt eine unverhältnismäßige Breite der Mundspalte auf. Erst nach und nach wird sie schmaler, wahrscheinlich weniger durch Verwachsen der sich herausbildenden Lippen, als durch besonders starkes Wachstum der seitlichen Partien. Denn Epithelreste, die ein direktes Verwachsen bewiesen, werden an diesen Stellen nicht gefunden.

Die quere Gesichtsspalte, das Makrostoma, erinnert nun lebhaft an die mächtige embryonale Mundspalte, und es fragt sich, ob wir es hier mit einer Entwicklungshemmung zu tun haben. Ich glaube dies nicht vertreten zu können. Denn wenn diese Fissur in ihrer weitesten Ausbildung bis zum Ohr reicht, so besitzt sie eine seitliche Ausdehnung, wie sie die embryonale Mundspalte nie aufwies; es handelt sich hier also um eine Neubildung, und wenn wir überhaupt eine Verwachsung der Lippenränder bei der relativen

Digitized by Google
Original from UNIVERSITY OF MINNESOTA
Generated on 2019-10-18 16:17 GMT / http://hdl.handle.net/2027/umn.31951002762790j
Public Domain in the United States, Google-digitized / http://www.hathitrust.org/access_use#pd-us-google

Verkleinerung des Mundes nicht annehmen, so muß ein seitlicher Zug — wahrscheinlich auch hier amniotischer Verwachsungen oder Stränge — die die Mundspalte seitlich fortsetzende Rinne zwischen Ober- und Unterkieferfortsatz vertieft und zur Spalte umgebildet haben. Ich betrachte diese Mißbildung also als Entwicklungsumbildung.

Wir kommen nun zu den

Gesichtsspalten ohne Beziehungen zu den Furchen zwischen den Gesichtsfortsätzen

und hatten als solche aufgezählt die mediane Nasenspalte, Ober- und Unterlippenspalte und die seitliche Nasenspalte; auch die dritte Form der schrägen Gesichtsspalte nach Morian gehört hierher.

DIE MEDIANEN GESICHTSSPALTEN

Die mediane Nasen-, Ober- und Unterlippenspalte sind gemeinsam zu behandeln. Sie liegen nicht zwischen den Gesichtsfortsätzen, und an ihrer Stelle findet sich auch normal keine embryonale Spalte, die ihr Vorhandensein als Entwicklungshemmung bezeichnen ließe.

Die Gegend der Mittellinie zwischen den beiden mittleren Nasenfortsätzen ist zwar in frühen Entwicklungsstadien leicht eingesunken (s. Fig. 1), doch gleicht sich diese Delle sehr bald wieder aus, schon bei dem 20 mm langen Embryo ist nichts mehr davon zu bemerken (s. Fig. 12). Auch die beiden Unterkieferhälften sind durch eine Rinne voneinander getrennt, die aber ebenfalls sehr zeitig verstreicht (vgl. Fig. 1 mit Fig. 2). Nun könnte man annehmen, daß diese seichten Rinnen ähnlich wie die Tränennasenfurche bei der schrägen Gesichtsspalte durch irgendeinen Zug sich zur Spalte vertieften; es ist dies nicht direkt von der Hand zu weisen, wenn es auch sehr unwahrscheinlich ist, da der Kopf des Embryo zur Zeit des Vorhandenseins dieser Rinnen mit dem Gesicht dicht der Herzwölbung aufliegt und Lippen- und Nasengegend daher mechanischen Schädigungen entrückt sind, in viel höherem Grade als die an der Seite viel freier gelagerte Tränennasenfurche. Zumal zu einer Zeit, in der die Bildung der Lippen erfolgt, sind diese Furchen längst geschwunden. Man könnte sich allerdings denken, daß infolge Mangels von Amnionflüssigkeit der Kopf des Embryo stärker auf die Herzwölbung gepreßt würde. Durch solchen seitlich gerichteten Druck könnten die leichten medianen Einkerbungen zu Spalten vertieft werden; doch würden bei einer derartigen Schädigung des Kopfes sicher weitgehendere Wachstumsstörungen zu erwarten sein.

Ich möchte daher annehmen, daß diese medianen Fissuren erst in späteren Stadien entstehen, und zwar durch den Zug amniotischer Stränge.

Jedenfalls handelt es sich bei ihnen formalgenetisch um Entwicklungsumbildungen und keinesfalls um ein Bestehenbleiben embryonal vorhandener Spalten, um Entwicklungshemmungen.

Digitized by Google
Original from UNIVERSITY OF MINNESOTA
Generated on 2019-10-18 16:17 GMT / http://hdl.handle.net/2027/umn.31951002762790j
Public Domain in the United States, Google-digitized / http://www.hathitrust.org/access_use#pd-us-google

DIE SEITLICHE NASENSPALTE

Das gleiche gilt für die seitliche Nasenspalte, die den Nasenflügel vom Nasenloch aus nach oben spaltet.

Am oberen Rande der Riechgrube findet sich nie eine Spalte, deren Bestehenbleiben diese Mißbildung hervorbrächte; er ist stets gerundet, nie spitz zulaufend, und nichts deutet darauf hin, daß ein Zusammenschluß der Nasenfortsätze auch von oben her stattfände (vgl. hierzu die Fig. 1 und 2). Auch hier handelt es sich um eine Entwicklungsumbildung, um einen abnormen Zug, vielleicht wieder amniotischer Natur, der in frühen oder späteren Stadien die Riechgrube oder das äußere Nasenloch nach der Stirn zu zur Rinne und dann durch ungleiches Wachstum der Ränder zur Spalte auszieht.

DIE GAUMENSPALTE

Als letzte Mißbildung haben wir die Gaumenspalte zu behandeln, deren formale Genese sehr leicht zu verstehen ist. Einleitend müssen wir uns auch hier erst mit den normalen Entwicklungsvorgängen bekannt machen und betrachten daher zuerst die Entstehung des sekundären Gaumens.

Schon Fig. 9, das Munddach eines 15 mm langen Embryo darstellend, läßt seitlich und hinter den noch durch die Membrana bucconasalis verschlossenen primitiven Choanen seichte Wülste am Munddach erkennen, die sich bei dem 20 mm langen Embryo (Fig. 12) bereits zu kräftigen Leisten ausgewachsen haben, die nach unten gerichtet sind und die Zunge zwischen sich fassen. Sie versenken die noch sichtbaren primitiven Choanen, so daß diese bei Betrachtung des Gaumens von unten nicht mehr in ganzer Ausdehnung zu erkennen sind. Es sind dies die sekundären Gaumenfortsätze oder Gaumenplatten. Sie beginnen am Vorderrande der primitiven Choanen, diese sogar etwas nach vorn überragend, heben sich bald stärker heraus und laufen, allmählich sich abflachend, an den Seitenwänden des Schlundes aus.

Am Ende der achten Woche (Embryonen von etwa 25 mm Länge) zieht sich die Zunge aus dem Raume zwischen den sagittal gestellten Gaumenplatten zurück und die Gaumenplatten klappen um, so daß sie sich in horizontaler Lage befinden, und daß ihre freien Ränder nicht mehr nach unten, sondern medial sehen. Die Zunge liegt dann unter ihnen. Wie diese Umlagerung vor sich geht, welche Kräfte dabei wirksam sind, das soll hier nicht erörtert werden, diese Frage ist viel diskutiert und sehr verschieden beantwortet worden.

Das Ergebnis dieses wichtigen Prozesses zeigt Fig. 13 von einem 26 mm langen Embryo.

Dieses Stadium ist für uns besonders wichtig und verlangt eingehende Berücksichtigung.

Der primitive Gaumen ist längst geschlossen und zeigt bereits die oben beschriebenen Differenzierungen. Sein hinteres Ende, der Vorderrand der

Digitized by Google
Original from UNIVERSITY OF MINNESOTA
Generated on 2019-10-18 16:17 GMT / http://hdl.handle.net/2027/umn.31951002762790j
Public Domain in the United States, Google-digitized / http://www.hathitrust.org/access_use#pd-us-google

primitiven Choanen, ist in der Tiefe sichtbar. Im übrigen werden die weit nach hinten verlängerten primitiven Choanen verdeckt durch die Gaumenplatten, die horizontal stehen. Durch ihre Aufrichtung aus der sagittalen Lage in die horizontale hat sich natürlich der Zwischenraum zwischen ihnen erheblich verengt, zumal sie sich auch in dieser Richtung noch verlängert haben. So fassen sie zwischen sich die schmale physiologische Gaumenspalte, die am vorderen Rande der primitiven Choane beginnt und nach dem

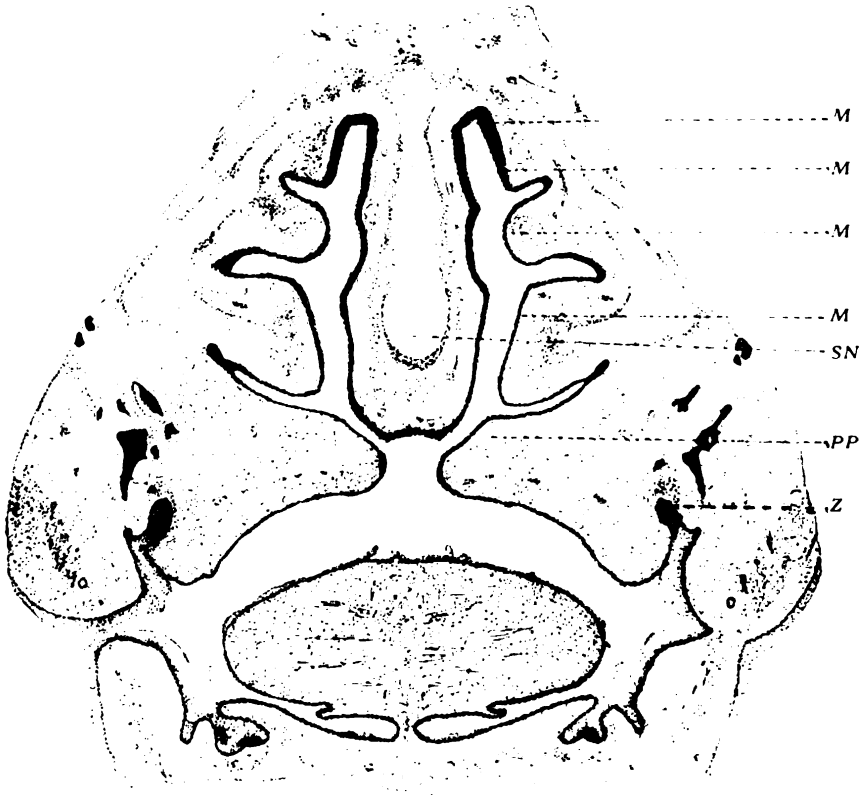

Fig. 20

Frontalschnitt durch die Gegend der primitiven Choanen des 26 mm langen Embryo. Die Gaumenplatten *PP* haben sich horizontal eingestellt, sind aber noch durch die physiologische Gaumenspalte voneinander getrennt. Auch haben sie sich noch nicht mit dem Septum narium *SN* vereinigt, so daß die Nasenhöhlen noch mit der Mundhöhle in offener Verbindung stehen. Man beachte in dieser Figur noch die Entfernung zwischen Zahnkeim *Z* und Oberkieferanlagen (schwarz gehalten), *M* Nasenmuscheln

Pharynx zu läuft. Ihre Weite ist nicht überall gleich. Vorn etwas breit, verengt sie sich schnell infolge buckelartigen Vorspringens der Ränder der Gaumenplatten und erweitert sich darauf langsam bis an eine Stelle, an der jederseits ein zapfenartiger Vorsprung einen gewissen Abschluß bildet. Von da aus verstreichen die niedrig gewordenen Falten an den Seitenwänden des Schlundes.

Im weiteren Verlauf der Entwicklung wachsen sich die Gaumenplatten einander entgegen, berühren sich und verschmelzen mit-

Digitized by Google
Original from UNIVERSITY OF MINNESOTA
Generated on 2019-10-18 16:17 GMT / http://hdl.handle.net/2027/umn.31951002762790j
Public Domain in the United States, Google-digitized / http://www.hathitrust.org/access_use#pd-us-google

einander, indem sich erst die bedeckenden Epithelien aneinanderlegen; dann wird diese Epithelmauer durch Bindegewebe durchbrochen, und der Gaumen stellt dann eine einheitliche Gewebsmasse dar (s. Fig. 20—22).

Diese Verschmelzung beginnt bei Tieren etwas hinter dem vorderen Ende, beim Menschen also vielleicht auch an der engsten Stelle, und schreitet von dort nach hinten und nach vorn fort.

Der Verschluß nach hinten geht gleichmäßig vor sich bis an die oben erwähnten zapfenartigen Vorsprünge, aus deren Verschmelzung die Uvula entsteht, der nach hinten davon gelegene Abschnitt der Spalten verwächst nicht miteinander, sondern bilden die Arcus palatopharyngei und weiterhin die Plicae palatopharyngeae.

Diese Verwachsung der Gaumenplatten pflegt zur Zeit der Geburt vollendet zu sein, doch fand Körner noch bei Kindern bis 5 Jahren bei einem vollen Drittel eine schwache Einkerbung an der Spitze des Zäpfchens, die sich im weiteren Leben ausgleicht.

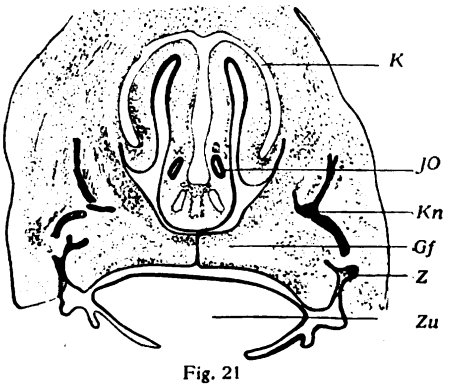

Fig. 21

Frontalschnitt durch Gaumen und Nasenhöhle eines 8 Wochen alten Embryo, nach Kallius. Die Gaumenfortsätze haben sich vereinigt, ihr Epithelbelag ist verschmolzen, aber noch intakt. Dagegen sind sie noch nicht mit dem Septum verwachsen. *Gf* Gaumenfortsätze, *JO* Jacobsonsches Organ, *K* Nasenknorpel, *Kn* Knochenanlage, *Z* Zahnkeim, *Zu* Zunge

Die Gaumenplatten verwachsen aber nicht nur miteinander, sondern auch mit der aus dem mittleren Stirnfortsatz hervorgegangenen Gewebsmasse zwischen den langgestreckten primitiven Choanen, der Nasenscheidewand, die sich von vorn nach hinten an den sekundären Gaumen anlegt und die beiderseitigen Nasenhöhlen voneinander trennt (s. Fig. 21 und 22).

Drei Schnitte durch den Gaumen menschlicher Embryonen zwischen 26 und 40 mm Länge geben diese Verwachsungsverhältnisse wieder (Fig. 20—22). In Fig. 20, einem Schnitt durch den in Fig. 13 dargestellten Gaumen, sehen wir die Gaumenplatten bereits horizontal gestellt, aber noch getrennt, und auch noch nicht mit dem Septum narium verschmolzen. Fig. 21 gibt dann das Stadium wieder, in dem die Gaumenplatten epithelial verklebt, aber von der Nasenscheidewand noch getrennt sind. In Fig. 22 ist auch diese Verwachsung erfolgt, die Nasenhöhlen sind voneinander und von der Mundhöhle abgeschlossen. Die Epithelien, die die Fortsätze anfangs voneinander schieden, sind durch Bindegewebe zersprengt worden und nur noch in Resten vorhanden.

Die primitiven Choanen münden nach dem Gaumenschluß (auch nach Schluß der vorderen Partie) nicht mehr am Dach der Mundhöhle aus, sondern in den unteren, durch den Zwischenboden des sekundären Gaumens von der primitiven Mundhöhle abgespaltenen Teil der definitiven Nasenhöhle. Diese besitzt dann nur an ihrem hinteren Ende, da, wo die Gaumenfortsätze

Digitized by Google
Original from UNIVERSITY OF MINNESOTA
Generated on 2019-10-18 16:17 GMT / http://hdl.handle.net/2027/umn.31951002762790j
Public Domain in the United States, Google-digitized / http://www.hathitrust.org/access_use#pd-us-google

nicht mehr verwachsen sind, sondern der Gaumenbogen beginnt, eine Öffnung in die Mundhöhle: es ist dies die sekundäre oder definitive Choane.

Viel komplizierter gestaltet sich der Schluß am vorderen Ende der Gaumenspalte. Doch ist es nicht notwendig, hier auf diese schwierigen, erst kürzlich geklärten Verhältnisse einzugehen, wenngleich es sehr interessant wäre, auf Grund dieser Ergebnisse bei Gaumenspalten die Beziehungen der unvereinigten Gaumenplatten zum primitiven Gaumen zu studieren. Die normalen Entwicklungsvorgänge sind in einer in Bälde zu veröffentlichen Arbeit von Rydzek (Arch. f. mikr. Anat.) beschrieben, kurz erwähnt in einer Mit-

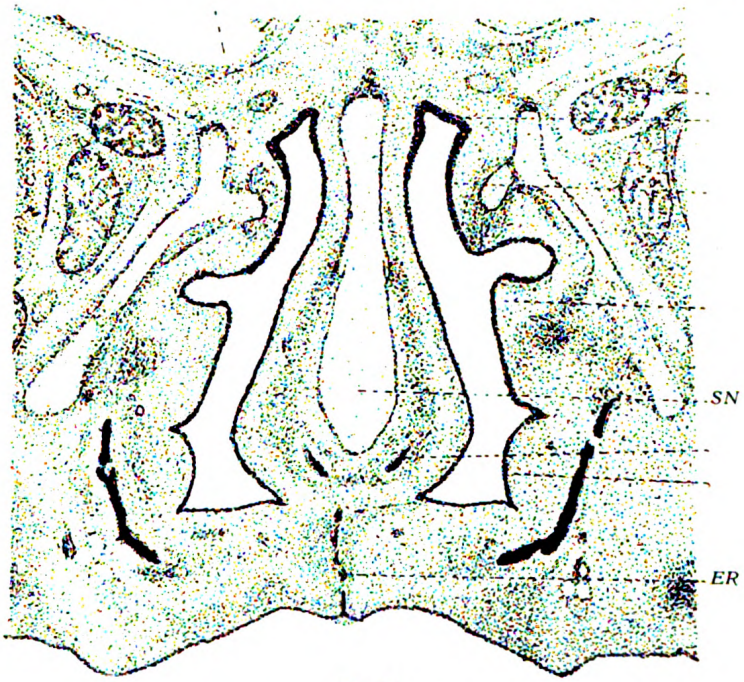

Fig. 22
Frontalschnitt durch Nasenhöhle und Gaumen eines 40 mm langen Embryo. Die Gaumenfortsätze sind miteinander und mit dem Septum narium *SN* verschmolzen. Bindegewebe hat die Epithelwände durchbrochen, vom Epithel sind nur noch Reste *ER* übrig geblieben

teilung von Peter (1914). Es genüge hier die Angabe, daß die Gaumenplatten sich mit dem primitiven Gaumen zu einer festen Einheit verbinden und daß nicht, wie bei Tieren, eine offene Kommunikation zwischen Nasen- und Mundhöhle im epithelial ausgekleideten Canalis nasopalatinus ausgespart wird.

Das definitive Munddach besteht also aus zwei genetisch ganz verschieden zu bewertenden Stücken: aus dem hinteren Abschnitt des primitiven Gaumens und dem sekundären Gaumen. Eine Grenze zwischen diesen beiden Bestandteilen ist, wie schon oben erwähnt, weder an der Schleimhaut noch am Knochen zu erkennen; einzig der knöcherne Canalis nasopalatinus gibt in der Mittellinie die Grenze an.

Digitized by Google
Original from UNIVERSITY OF MINNESOTA
Generated on 2019-10-18 16:17 GMT / http://hdl.handle.net/2027/umn.31951002762790j
Public Domain in the United States, Google-digitized / http://www.hathitrust.org/access_use#pd-us-google

Es ist wohl vorteilhaft, die Bezeichnungen, die in den entwicklungsgeschichtlichen Erörterungen erwähnt wurden, in ihrer Bedeutung hier nochmals zusammenzustellen.

Primitive Nasenhöhle = Raum zwischen äußerem Nasenloch und der primitiven Choane.

Definitive Nasenhöhle = primitive Nasenhöhle plus oberem Teil der primitiven Mundhöhle.

Primitive Mundhöhle = embryonaler Mundraum, an dessen Dach die primitiven Choanen ausmünden.

Definitive Mundhöhle = primitive Mundhöhle minus deren oberer zur Nasenhöhle geschlagenen Etage.

Primitive Choane = Öffnung der primitiven Nasenhöhle am Dach der primitiven Mundhöhle.

Definitive Choane = Öffnung der definitiven Nasenhöhle hinter dem weichen Gaumen in den Rachen.

Primitiver Gaumen = Gewebsmasse zwischen äußerer Nasenöffnung und primitiver Choane, liefert Oberlippe, Alveolarfortsatz und definitiven Gaumen bis zum Foramen incisivum.

Sekundärer Gaumen = Produkt der Gaumenplatten, liefert harten Gaumen vom Foramen incisivum an und weichen Gaumen.

Definitiver Gaumen = Gaumenabschnitt des primitiven Gaumens plus sekundärem Gaumen.

Wir kommen nach diesen entwicklungsgeschichtlichen Betrachtungen, die vorausgeschickt werden mußten, zu der formalen Genese der Gaumenspalte. Diese ist, wie erwähnt, leicht zu verstehen: die Gaumenspalte ist eine reine Entwicklungshemmung, indem die physiologische embryonale Gaumenspalte bestehen bleibt, die Gaumenplatten aus irgendeinem Grunde sich nicht vereinigen konnten, sei es, daß eine im Wachstum zurückgeblieben ist oder sonst ein Hindernis des Zusammenschlusses bestand.

Eine vollständige unkomplizierte Uranoschisis gibt also das Bild der embryonalen Gaumenspalte wieder, wie es Fig. 13 zeigt. Sie reicht vom Foramen incisivum bis zu den Uvulahälften; der vom knöchernen Zwischenkiefer gebildete vordere Teil des definitiven Gaumens, der ja eine ganz andere Genese hat, ist normal.

Auch das Septum narium kann von den Gaumenplatten nicht erreicht werden, dann münden beide nicht abgeschlossene definitive Nasenhöhlen in die Mundhöhle. Es kann die Nasenscheidewand aber auch mit einer der unvereinigten Gaumenplatten (meist mit der rechten) in Verbindung treten und eine Nasenhöhle nach unten verschließen. Man pflegt dann von einer einseitigen Gaumenspalte zu sprechen im Gegensatz zu der eben erwähnten doppelseitigen. Dieser Ausdruck ist aber unstatthaft; die Gaumenspalte ist nie doppel- oder einseitig, sondern stets median gelegen. Daran ändern sekundäre Anschlüsse, die die Gaumenplatten stark verlagern können, nichts. Exakt würde man, wenn auch etwas weitläufiger, von einer Gaumenspalte mit Öffnung in eine oder beide Nasenhöhlen reden.

Digitized by Google
Original from UNIVERSITY OF MINNESOTA
Generated on 2019-10-18 16:17 GMT / http://hdl.handle.net/2027/umn.31951002762790j
Public Domain in the United States, Google-digitized / http://www.hathitrust.org/access_use#pd-us-google

In dieser Form zeigt sich die Gaumenspalte aber durchaus nicht immer. Sie kann unvollständig oder mit anderen Mißbildungen kompliziert sein.

Die unvollständige Gaumenspalte beschränkt sich fast durchweg auf die Spaltung eines mehr oder weniger ausgedehnten Teils des hinteren Gaumens. Sie kann wie die unvollständige Lippenkieferspalte auf doppelte Weise zustande kommen. Einmal dadurch, daß der Zusammenschluß der Gaumenplatten zwar begann, dann aber der weitere Ablauf dieses Vorgangs gestört und verhindert wurde. Dann ist die Spalte von Anfang an unvollständig. Meist wird aber wohl die unvollständige Uranoschisis darin ihre Ursache haben, daß eine vollständige Gaumenspalte durch einen teilweisen Heilungsvorgang in eine unvollständige umgewandelt wurde, indem die abnorm getrennten Gaumenfortsätze sich nachträglich noch streckenweise zusammenschlossen. Als Beweis hierfür nimmt man bei gespaltenem hinteren Gaumen Knochenlücken im vorderen geschlossenen Teil an; diese erklärt man auf die Weise, daß der verspätete Gaumenschluß hier nur die Weichteile zur Vereinigung bringen konnte, die schon gebildeten Knochenplatten aber nicht mehr.

Sehr häufig ist die Komplikation der Gaumenspalte mit der Oberlippenkieferspalte, die die meisten Autoren veranlaßte, diese genetisch scharf auseinander zu haltenden Mißbildungen zusammen zu werfen. Dieses Zusammenfallen aber ist leicht zu erklären.

Es wird nämlich die früher entstandene Lippenkieferspalte die Ursache der später entstehenden Gaumenspalte abgeben. Es ist leicht vorstellbar, daß bei der engen Nachbarschaft der Gebiete eine stärker klaffende Fissur im Kiefer die normale Vereinigung auch der Gaumenplatten, die ja in der Nähe des hinteren Endes dieser Spalte beginnen soll, verhindert.

Notwendig ist dieser Einfluß ja nicht; es kann der hintere Teil der Kieferspalte bereits verheilt sein, wenn der Gaumenschluß beginnt, und bei leichter, besonders einseitiger Kieferspalte kann die Störung so gering sein, daß ein Gaumenschluß möglich ist. Immerhin sind die schon oben erwähnten Zahlen interessant, daß bei einseitiger Lippenkieferspalte auf 2 einfache 3 mit Gaumenspalte vergesellschaftete treffen, während bei doppelseitiger das Verhältnis von unkompliziert zu kompliziert 1 : 5 ist.

Somit finden wir als Ursache der Gaumenspalte oft eine bestehende Lippenkieferspalte. Andere äußere Ursachen werden selten in Betracht kommen. Dagegen wird man infolge der Erblichkeit oft blastogene innere Ursachen für die Mißbildung annehmen müssen.

Im vorstehenden habe ich so kurz als es möglich war die formale Genese der Gesichtsspalten nach unseren jetzigen Kenntnissen geschildert und hoffe, damit dem Arzt keinen unwillkommenen Dienst geleistet zu haben, da auch die neuesten klinischen Lehrbücher noch mit durchaus veralteten Anschauungen arbeiten.

Generated on 2019-10-18 16:17 GMT / http://hdl.handle.net/2027/umn.31951002762790j
Public Domain in the United States, Google-digitized / http://www.hathitrust.org/access_use#pd-us-google
Digitized by Google
Original from UNIVERSITY OF MINNESOTA

VERZEICHNIS DER ZITIERTEN ARBEITEN

(Eine vollständige Aufzählung der einschlägigen Arbeiten bis 1912 findet sich in meinem Atlas der Entwicklung der Nase.)

1883. Albrecht, P.: Über die morphologische Bedeutung der Kiefer-, Lippen- und Gesichtsspalten. Langenbecks Archiv, Bd. 31.

1911. Apfelstädt: Über den heutigen Stand der genetischen Fragen der Gaumen- und Gesichtsspalten. Deutsche Monatsschrift für Zahnheilkunde.

1888. Biondi, D.: Lippenspalte und deren Komplikationen. Virchows Archiv, Bd. 111.

1912. Bruni, A.: Studii sullo sviluppo della regione intermascellare nell'uomo. Real. Acad. Science di Torino.

1905. Fischel, A.: Über einen menschlichen Schädel ohne Zwischenkiefer. Anatomischer Anzeiger, Bd. 27.

1910. Fleischmann, A.: Zur Physiognomik des embryonalen Katzengesichtes. Sitzungsbericht Phys.-Med. Ges. Erlangen, Bd. 42.

1913. Grünberg, K.: Die Gesichtsspalten usw. Schwalbes Morphologie der Mißbildungen, Bd. 3.

1904. Haug, G.: Beitrag zur Statistik der Hasenscharten. Beitr. klin. Chir., Bd. 44.

1922. Jarmer, K.: Über die mehrfache Anlage des Zwischenkiefers beim Menschen. Zeitschrift für Anatomie.

1912. Inouye, M.: Der Zwischenkiefer, seine Entstehung und der Verlauf der Hasenscharten-Kieferspalte und der schrägen Gesichtsspalte. Anatomische Hefte, Bd. 45.

1883. Kölliker, Th.: Über das Os intermaxillare des Menschen und die Anatomie der Hasenscharte und des Wolfsrachens. Nova acta, Halle.

1899. Körner, O.: Zur Kenntnis der Uvula bifida. Zeitschrift f. Ohrenheilkunde, Bd. 35.

1840. Leuckhardt, Fr.: Untersuchungen über den Zwischenkiefer beim Menschen in seiner normalen und abnormen Metamorphose. Stuttgart.

1887. Morian: Über die schräge Gesichtsspalte. Archiv f. klinische Chirurgie, Bd. 35.

1913. Peter, K.: Atlas der Entwicklung der Nase und des Gaumens beim Menschen. Jena, Fischer.

1914. Peter, K.: Die Entwicklung der Papilla palatina beim Menschen. Anatomischer Anzeiger, Bd. 46.

1904. Pohlmann: Mißbildungen, insbesondere Gesichtsmißbildungen, im historischen und embryologischen Bilde. Deutsche Monatsschrift für Zahnheilkunde, Jahrgang 29.

1922. Rydzek, A.: Über den vorderen Gaumenschluß beim Menschen. Archiv f. mikroskopische Anatomie.

1906. Schumacher, S. v.: Über das Vorkommen von Eckzähnen im Zwischenkiefer und die Variabilität des Verlaufs der Sutura incisiva. Anatomischer Anzeiger, Bd. 29

1917. Thourén, G.: Über die Sutura incisiva und das Os intermaxillare beim Menschen. Svensk Tandläkare Tidskrift, Sept. 1917, Hälfte 5 (zitiert nach Auszug in der Monatsschrift f. Zahnheilkunde, 38. Bd., 1920).

1908. Warnekros: Gaumenspalten. Archiv f. Laryng. Bd. 21.

1919. Felbers P.: Anlage und Entwicklung des Maxillare und Prämaxillare beim Menschen. Morph. Jahrb. Bd. 50.

Generated on 2019-10-18 16:17 GMT / http://hdl.handle.net/2027/umn.31951002762790j
Public Domain in the United States, Google-digitized / http://www.hathitrust.org/access_use#pd-us-google
Digitized by Google
Original from UNIVERSITY OF MINNESOTA

DIE AMALGAMKRONE

VON

DR. MED. FRANZ ZELISKA

ZAHNARZT IN WIEN

Ist ein Zahn, in der großen Mehrzahl der Fälle handelt es sich wohl um Molaren, so weit zerstört, daß er mit seinem Antagonisten nicht mehr artikuliert, oder muß man bei der Präparation eines schon früher stark plombierten Zahnes infolge Gebrechlichkeit seiner Wände so viel wegnehmen, daß dieser Zustand eintritt, so ist die Indikation für eine Amalgamkrone gegeben.

Da es sich bei solchen Zähnen fast ausnahmslos um pulpenlose oder pulpenkranke Zähne handelt, ist natürlich eine gewissenhafte Wurzelbehandlung mit absolut günstigem Erfolge die erste Voraussetzung. Wie immer diese ausgeführt wird, wichtig und notwendig ist es immer, daß man sich nicht mit der Amputation der Pulpen begnügt, sondern alle Reste, soweit es möglich ist, aus den Kanälen entfernt, und daß zur Füllung ein solides Material verwendet werde, sei es Guttaperchaspitzen mit Zement- oder mit Guttaperchalösung. Von Wurzelpasten ist entschieden abzuraten, denn diese überziehen die Wände leicht mit einem nicht oder schwer entfernbarem Überzug, welcher das Festsetzen der Stifte unmöglich macht, da das Zement dann nicht haftet. Wie wir sehen werden, sind diese, wenn nicht die einzige, so doch die wichtigste Verankerung der Krone.

Die Vorbereitung des Stumpfes beginnt mit der Entfernung allen kariösen Gewebes. Dabei ist es besser, eher vom Gesunden mehr wegzunehmen als auch nur das geringste vom Kariösen stehen zu lassen. Schmelzpartien, die nicht genügend oder gar nicht von Zahnbein unterstützt sind, entfernt man ebenso rücksichtslos. Um ganz sicher zu gehen, kann man die gereinigte und trocken gelegte Kavität mit einem Tropfen 10proz. Lapislösung überfließen lassen. Das Dentin verfärbt sich rasch zitronengelb und wird später schwarz. Besondere Sorgfalt erfordern die Ränder. Die approximalen werden genau so behandelt wie die von gewöhnlichen approximalen Kavitäten. Den gingivalen Teil verlegt man unter den Zahnfleischrand, die seitlichen möglichst weit buccal bzw. lingual, die Übergangswinkel rundet man ab. Ist das Zahnfleisch über den Rand gewuchert oder hat es sich ganz in die Kavität gelegt, so schneidet oder brennt man es mit dem Elektrokauter ab. In geringgradigen Fällen kann man es auch mittels eingelegter Guttaperchа wegdrängen.

Generated on 2019-10-18 16:17 GMT / http://hdl.handle.net/2027/umn.31951002762790j
Public Domain in the United States, Google-digitized / http://www.hathitrust.org/access_use#pd-us-google

Digitized by Google

Original from
UNIVERSITY OF MINNESOTA

Die Seitenwände darf man nicht hoch stehen lassen, auch dann nicht, wenn sie einen kräftigen gesunden Eindruck erwecken, jedenfalls dürfen sie nicht mit dem Gegner artikulieren, weil sie bei einem kräftigen Biß sehr leicht abbrechen. Man schleift sie so weit ab, daß zwischen dem freien Rande und dem Antagonisten ein etwa 2 mm breiter Raum übrigbleibt, damit eine recht dicke Amalgamschicht als Decke darüber Platz hat. Ist diese zu dünn, dann bricht sie leicht ab. Wenn eine buccale Kavität vorhanden ist, dann verbindet man sie mit dem freien Rande, eventuell nimmt man die ganze buccale Wand weg, weil sie ja doch leicht abbrechen kann. Das gleiche tut man, wenn ein Foramen coecum vorhanden ist, in dem Karies aufgetreten ist. Dadurch wird der Rand nicht mehr geradlinig sein, sondern eingebuchtet. Aber nie soll er scharfe Ecken haben, wie immer er verlaufen mag. Die Ränder schrägt man alle nach außen hin ab, damit nichtbeschädigte Schmelzprismen nach außen zu liegen kommen. Andererseits darf die Schräge nicht zu groß sein, weil sonst der Amalgamrand zu dünn wird und leicht abbröckelt; beides gibt Gelegenheit zu Karies. Zur Bearbeitung der Ränder verwendet man die Gingivalrandschräger oder kleine, ruhig laufende, nicht schlagende Karborundsteine. Sie sind angenehmer für den Patienten, da sie viel weniger Geräusch machen als Bohrer; man rutscht nicht ab und es gelingt leichter, gute, gerade Ränder zu erhalten.

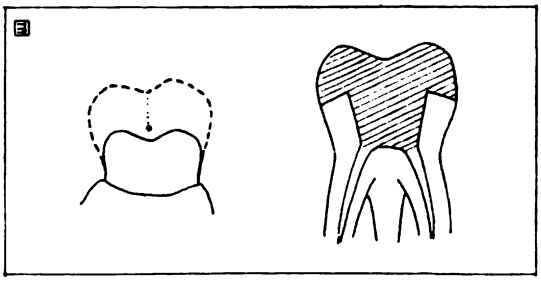

Fig. 1 Fig. 2

Die Pulpenkammer macht man so weit geräumig, als es ohne Schädigung der Festigkeit möglich ist. Mit Fissurenbohrern im Winkelstück, denen man durch Abschleifen der Spitze ein flaches Ende gegeben hat, erreicht man auf bequemste Weise die Form eines Zylinders oder Prisma mit flacher Base und scharfen Kanten. Unterschnitte sind verwerflich, da sie Bruchlinien schaffen.

Manchmal genügt, wie später erörtert werden wird, die Pulpenkammer allein zur Befestigung unserer Krone. In den meisten Fällen aber müssen wir die Verankerung in Stiften suchen, die in den Wurzelkanälen befestigt werden. Zu diesem Zwecke müssen diese entsprechend erweitert werden. Betrifft der Fall einen jugendlichen Menschen oder ist der Zahn schon in früher Jugend devitalisiert worden, dann findet man ja in der Regel weite, tief hinab sondierbare Kanäle. Eine Erweiterung ist dann nicht notwendig, es handelt sich nur darum, die Wurzelfüllung, soweit nötig, auszubohren und die Richtung zu korrigieren. Man nimmt dann vom Kanal Abdruck, indem man einen abgebrochenen Bohrer oder ein Stückchen Draht mit plastischer Abdruckmasse umgibt und diesen in den angefeuchteten Kanal hineindrückt. Danach macht man einen Stift; man verbreitert den im Kanal steckenden Teil des Stiftes, indem man ein oder zwei Stückchen Draht zu beiden Längsseiten anlötet

Digitized by Google Original from UNIVERSITY OF MINNESOTA
Generated on 2019-10-18 16:17 GMT / http://hdl.handle.net/2027/umn.31951002762790j
Public Domain in the United States, Google-digitized / http://www.hathitrust.org/access_use#pd-us-google

und den Überschuß so lange abfeilt, bis der Stift gut paßt. Da solche Kanäle im Querschnitt beiläufig linsenförmig sind, so wird der Stift breit aber flach sein müssen. Das freie, ins Amalgam ragende Ende aber soll rund, höchstens 1,5 mm dick sein, weil sonst die Amalgammasse zu sehr geschwächt wird.

In den meisten Fällen sind die Wurzelkanäle aber viel zu eng, als daß man ohne weiteres einen Stift von genügender Dicke darin unterbringen könnte; sie müssen deshalb auf die nötige Weite ausgebohrt werden. Der technische Vorgang ist derselbe, wie beim Erweitern der Wurzelkanäle von Schneide- und Backenzähnen, die eine Krone oder Stiftzahn erhalten sollen, nur ist es bei Mahlzahnwurzeln erschwert durch die Enge des Kanals, seine Krümmung und die Lage im Munde. Es muß besonders deshalb mit großer Vorsicht geschehen, da die meisten Wurzeln sehr flach sind.

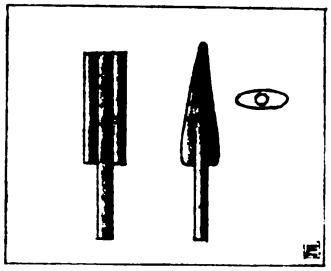

Fig. 3

Man beginnt mit den dünnsten Beutelrockbohrern und schreitet zu immer größeren Stärken vor, um dann mit kleinen Rosenbohrern fortzusetzen. Nie beginne man mit einem Bohrer, der dicker ist als die Lichte des Kanaleinganges; man verliert leicht die Richtung, und die Gefahr des Durchbohrens der Wurzelwand wird vergrößert. Man lasse den Bohrer nur langsam rotieren, ziehe ihn nach einigen Umdrehungen zurück, blase den Bohrstaub weg und überzeuge sich, ob man noch in der Mitte des erbohrten Kanals den Querschnitt der Guttaperchaspitze sieht. Ist es unmöglich, diesen zu sehen, so sondiere man mit einem starren, spitzen Instrument, um festzustellen, ob man weiche Guttapercha oder harten Zahn tastet. Durch festes Hineindrücken der Spitze ist das leicht zu erkennen. Gleichzeitig kann man dadurch allein schon eine gewisse Erweiterung des Kanales, zumal sehr enger, erzielen, so daß man mit einem Beutelrock leichter vorwärts kommt. Der Kanal soll im Querschnitt drehrund sein; man vermeide deshalb seitliche Bewegungen mit dem Bohrer und drücke ihn mit sanftem Drucke in der Richtung der Achse des Kanales. Bei der palatinalen Wurzel der oberen Molaren kommt man gewöhnlich mit dem geraden Handstück aus, bequemer aber in allen Fällen ist das Winkelstück. Es kann oft vorkommen, zumal wenn die Nachbarn des Stumpfes hohe Kronen haben, daß der Kopf des Winkelstückes dort anstößt und man den Kanal nicht tief genug ausbohren kann. In solchen Fällen verwende ich im Winkelstück die langgeschäfteten Bohrer, die das gleiche Kaliber haben wie die Winkelstückbohrer. Nur läßt sich die Sicherung am

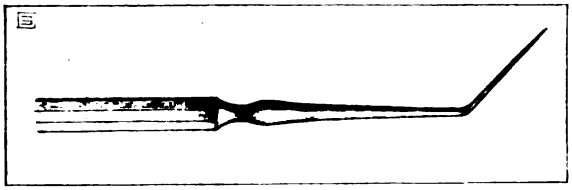

Fig. 4

Digitized by Google
Original from UNIVERSITY OF MINNESOTA
Generated on 2019-10-18 16:17 GMT / http://hdl.handle.net/2027/umn.31951002762790j
Public Domain in the United States, Google-digitized / http://www.hathitrust.org/access_use#pd-us-google

Winkelstück nicht zumachen und der Bohrer fällt heraus. Da Winkelstücke, außer sie sind ganz neu, immer etwas schlagen, so macht sich das bei Benutzung langer Bohrer in erhöhtem Maße geltend. Deshalb und um das Herausfallen zu verhindern, legt man die Fingerbeere des dritten oder vierten Fingers der rechten Hand ganz leicht an den Bohrer und gibt ihm so Halt und Führung. Da das Schaftende über den Kopf des Winkelstückes herausragt, ist es gut, um Verletzungen der Schleimhaut zu vermeiden, den Bohrer dort um etwa 4 mm zu kürzen, so weit, daß auch die Sicherung nicht geöffnet bleiben muß. Durch Abbrechen des abgesetzten Teiles und Beschleifen der scharfen Kanten läßt sich das leicht herstellen.

Beim Ausbohren soll der Patient jeden, auch den geringsten Schmerz angeben. Es ist immer ein Zeichen, daß die Wand schon sehr dünn ist, zum mindesten so, daß die Reibungswärme des Bohrers gespürt wird. Es ist dann doppelte Vorsicht notwendig, oft aber das beste, sich mit dem Erreichten

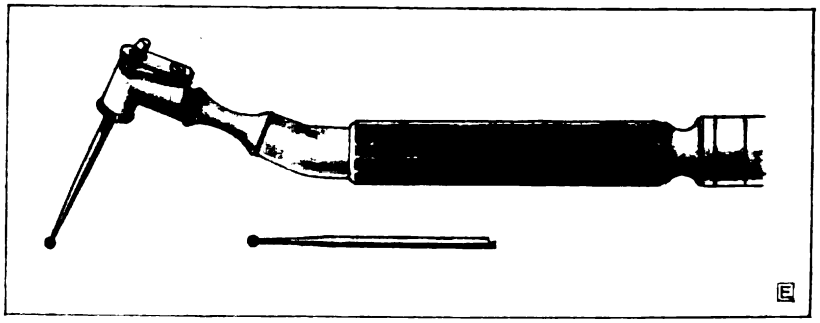

Fig. 5

zufrieden zu geben. Immer aber muß das Winkelstück wohl sicher, aber leicht in der Hand ruhen, nie krampfhaft gehalten werden; es wird dann der Bohrer der Richtung des Kanals folgen als der Richtung des geringsten Widerstandes.

Ist der Kanal 5 bis 6 mm tief ausgebohrt, so erweitert man ihn mit einem Rosenbohrer auf die Dicke des zu verwendenden Stiftes, aber nicht weiter, denn der Stift soll auch ohne Zement im Kanal halten, ohne viel zu wackeln, andererseits soll die Wurzel nicht unnötigerweise geschwächt werden. Ist der Kanal zu weit ausgebohrt, so nimmt man besser einen dickeren Stift. Es ist gut, sich nach einer Lehre den für den Stift passenden Bohrer auszusuchen. Ein 1,2 bis 1,5 mm dicker Stift hat mir immer genügt. Als Material empfiehlt sich hartgezogener Neusilberdraht. Man kann ihn mit der Feile anrauhen oder mit einem Gewinde versehen, das in das Amalgam ragende Ende eventuell mit einem dünnsten Überzug von Zinnlot überziehen; es wird dann das Amalgam gut haften. Der Stift muß dann noch entsprechend gebogen werden, so daß er von den Zahnwänden gleichmäßig weit absteht, ebenso von dem zweiten Stift, um ringsherum hinlänglich Platz zum Stopfen des Amalgams zu haben und die auf die fertige Krone wirken-

Digitized by Google
Original from UNIVERSITY OF MINNESOTA
Generated on 2019-10-18 16:17 GMT / http://hdl.handle.net/2027/umn.31951002762790j
Public Domain in the United States, Google-digitized / http://www.hathitrust.org/access_use#pd-us-google

den Kräfte gleichmäßig zu verteilen. Sein freies Ende darf nicht so lang sein, daß es den Antagonisten berührt. Wenn es möglich ist, sollte darüber doch eine 1 bis $1^1/_2$ mm dicke Amalgamdecke sein; nur bei flachen Kronen kann man es bis auf die Kaufläche reichen lassen.

Zum Festsetzen verwendet man eine Pinzette oder eine feine Zange, wie sie zum Einführen von Guttaperchaspitzen verwendet wird, mit Rinnen im Zangenmaul, die das Abgleiten des Stifes verhindern. Den überschüssigen Zement am Kanaleingange entfernt man nach vollständigem Abbinden mit kleinen Rosenbohrern.

Es ist ja selbstverständlich, daß man eine so große Amalgammasse, wie sie zum Aufbau einer Krone notwendig ist, nicht ohne eine feste Form kondensieren kann. Wir müssen dazu eine geschlossene Matritze haben, eine Ringmatritze. Eine solche kann man herstellen nach einem Abdrucke des Stumpfes oder durch Messung seines Umfanges mit einem Draht- oder besser mit dem Herbstschen Ringmaße. Den ersten Weg wird man immer ein-

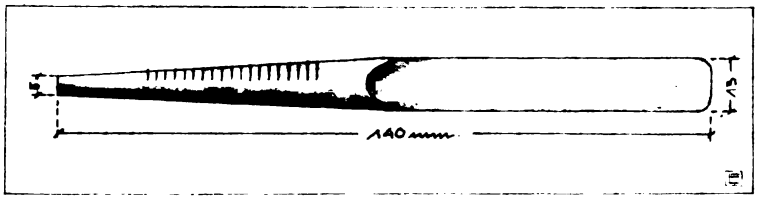

Fig. 6

schlagen, wenn der Stumpf schon sehr zerstört ist und eine oder beide Seitenwände bis zum Zahnfleischrande verschwunden sind oder abgetragen werden mußten.

Man biegt aus einem Stückchen dünnen Blech einen Abdrucklöffel zurecht, der etwa U-Form hat, füllt ihn mit plastischer Adruckmasse und nimmt das Negativ des Stumpfes. Nach dem Positiv, das man in Gips oder besser in Kupferamalgam macht, wird die Matritze genau hergestellt.

Bequemer ist das Maßnehmen mit dem Ringmaße. Es besteht aus einem Satz von Ringen aus Silberblech, deren Umfang immer um einen mm größer ist. Die Größe ist in mm auf jedem Ringe eingeschlagen. Sie sind vermittels kleiner Ösen auf einem feinen Kettchen aufgereiht. Man kann also durch Aufpassen der Ringe den genauen Umfang in mm feststellen und sehr bequem und rasch eine Matritze machen. Die Höhe mißt man mit einem beigegebenen kleinen Winkelmaße.

Will man eine Krone erhalten, die in ihrer Form dem natürlichen Zahne entspricht — und das soll man doch immer anstreben — so kann der Ring nicht ein Zylinder sein, sondern der Mantel eines Kegelstumpfes, da der Zahn ja am Halse eingezogen und in der Mitte ausgebaucht ist.

Da nun der aufgerollte Mantel eines Kegelstumpfes nicht ein gerader Streifen, d. h. ein Rechteck ist, sondern von parallelen Kreissegmenten begrenzt ist, so muß das Blech für den Ring auch entsprechend geschnitten sein. Das ist nun

Digitized by Google
Original from UNIVERSITY OF MINNESOTA
Generated on 2019-10-18 16:17 GMT / http://hdl.handle.net/2027/umn.31951002762790j
Public Domain in the United States, Google-digitized / http://www.hathitrust.org/access_use#pd-us-google

freilich nicht leicht, wenn man dabei noch das richtige Maß einhalten muß. Man kann sich helfen, indem man aus einem zylindrischen Ring durch Strecken des einen Randes mittels Hämmerns oder einer Streckzange seinen Umfang vergrößert. Viel einfacher ist folgende Methode, welche es auch gestattet, eine größere Anzahl fertiger Ringe am Lager bereit zu haben, aus dem man dann rasch den passenden auswählen kann.

Man läßt sich aus einem Stück Rundeisen einen Dorn abdrehen, wie ihn die Fig. 6 zeigt. Er ist 14 cm lang, die eine Hälfte dient als Griff und ist flach gefeilt, die andere verjüngt sich von 13 mm Durchmesser auf 5 mm. Je rascher die Verjüngung eintritt, d. h. also je kürzer dieser Teil ist, desto mehr kegelförmig werden die Bänder ausfallen. Wenn man nun einen Ring des Ringmaßes nach dem andern aufsteckt und sich mit einem Sägeschnitt eine Marke macht, erhält man eine Art Skala, die durch Einschlagen der Millimeterzahlen vollständig gemacht werden kann. Man kann nun leicht einen Ring von bestimmtem Umfange herstellen, wenn man einen geraden Blechstreifen an der betreffenden Marke anlegt, um den Dorn herumbiegt, mit der Angleschen Bandbiegezange oder einer breiten Flachzange zusammen quetscht und die beiden Lappen mit Silberlot verlötet. Das Band ist aber schief, denn ich habe ja einen geraden Streifen um einen Kegel gewickelt. Es ist noch notwendig, die Ränder zu beschneiden, wie es die punktierte Linie in der Fig. 7 zeigt. Dadurch wird es aber niedriger und der kürzere Umfang wird weiter; er würde nicht genau dem verlangten Maße entsprechen. Deshalb muß man den Streifen breiter nehmen als es der Höhe der gewünschten Matritze entspricht und man muß den Streifen auf die nächste niedrigere Marke anlegen als das Ringmaß angibt. Wenn man solch einen fertig beschnittenen Ring wieder auflötet und auseinanderbiegt, so hat man nun keinen geraden, sondern einen gebogenen Streifen vor sich. Solche Bänder haben auch den Vorteil, daß man sie im Falle, daß sie zu eng ausgefallen wären, dadurch breiter machen kann, daß man einen mehr oder weniger breiten Streifen vom engeren Umfange abschneidet, was nach dem Gesetze der Kegelschnittlinien ja selbstverständlich ist.

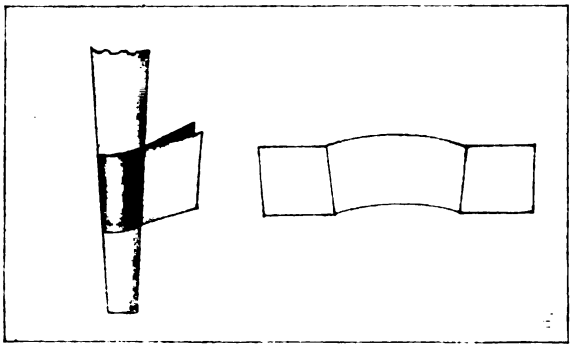

Fig. 7

Wie schon erwähnt, kann man sich einen Vorrat von solchen Bändern halten und mittels des Ringmaßes und des gradierten Dornes rasch den passenden aussuchen, gegebenenfalls durch Beschneiden, wie oben erwähnt, leicht zurichten. Es empfiehlt sich deshalb, die Ringe recht hoch zu machen.

Digitized by Google Original from UNIVERSITY OF MINNESOTA
Generated on 2019-10-18 16:17 GMT / http://hdl.handle.net/2027/umn.31951002762790j
Public Domain in the United States, Google-digitized / http://www.hathitrust.org/access_use#pd-us-google

Das Metall für die Bänder ist ziemlich gleichgültig: Kupfer, Neusilber, Packfong, wohl auch Messing kann man verwenden. Jedes hat vielleicht einen oder den andern Vorteil, aber alle erfüllen ihren Zweck. Jedenfalls muß der Ring hart gelötet sein, weil das Zinnlot durch das Quecksilber sofort aufgelöst wird.

Hat man das passende Band hergestellt oder herausgefunden, so beschneidet man zunächst den gingivalen Rand entsprechend dem Verlaufe des Zahnfleisches ähnlich einem Ring für eine Vollgoldkrone. Approximal muß er den gingivalen Rand der Kavität übergreifen, also zwischen Zahn und Zahnfleisch zu liegen kommen, ebenso dort, wo die Wand bis zum oder unters Zahnfleisch reicht. Dort aber, wo noch Wände übrig geblieben sind, ist es gar nicht notwendig, daß es bis zum Zahnfleisch reicht. Dann stellt man die richtige Höhe her, indem man den Patienten zubeißen läßt und so

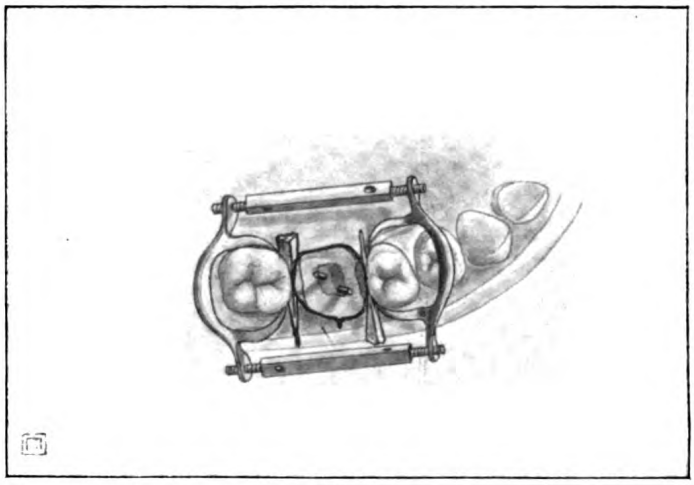

Fig. 8

lange abschneidet, bis er nicht mehr gestört wird. Mit einem Karborundstein werden alle scharfen Ränder glatt gemacht bis auf die Lötstelle, und dann biegt man mit der Kontur- und Flachzange den Ring so, daß er die Form erhält, welche die fertige Krone haben soll. Dabei richtet man sich am besten nach dem entsprechenden Zahne der andern Kieferhälfte, und wenn dieser fehlen sollte, nach einem extrahierten Zahne oder einem Zahnmodelle; einige Erfahrung genügt, um auch ohne Vorbild die rechte Form zu treffen.

Um die Matritze im Munde zu fixieren, mehr noch deshalb, um das Austreten von Amalgam über die approximalen gingivalen Ränder zu vermeiden, treibt man in die interdalen Räume Holzkeile. Man schnitzt sie aus Zitronenholz oder aus dem der Weißbuche, lang, spitz und dreikantig, mehr oder weniger hoch, wie es eben der gegebene Fall bedingt. Ist der Keil zu hoch, so kann es geschehen, daß die Matritze vom Kontaktpunkte des Nachbarn weggedrängt wird und ein Spalt entsteht. Dann muß der Keil niederer gemacht werden, außerdem soll man nach Festsetzen des Keils das Blech an dieser Stelle mit einem großen

Digitized by Google
Original from UNIVERSITY OF MINNESOTA
Generated on 2019-10-18 16:17 GMT / http://hdl.handle.net/2027/umn.31951002762790j
Public Domain in the United States, Google-digitized / http://www.hathitrust.org/access_use#pd-us-google

Kugelpolierer fest andrücken. Ob der Kontakt gut ist, prüft man am einfachsten dadurch, daß man einen Seidenfaden durchzuzwängen versucht. Gelingt das leicht, ohne daß man einen Widerstand zu überwinden hat, so ist er nicht gut. Man muß dann beim Füllen wenigstens trachten, durch besonders festes Hineinstopfen des Amalgams das Blech gegen den Nachbarn auszubiegen.

Das Einführen des Keils geschieht gewöhnlich von buccal aus, bei oberen Molaren wird es aber oft zweckmäßiger sein, von palatinal einzugehen. Dabei muß man achtgeben, daß die Papille nicht aufgespießt oder gequetscht, sondern weggedrängt wird. Man faßt ihn am besten mit einer Flachzange und drückt ihn langsam hinein, gibt schließlich noch einige sanfte Hammerschläge darauf durch Vermittlung eines auf die Keilbasis aufgesetzten stumpfendigen Instrumentes. Für von palatinal eingeführte Keile ist ein bajonettförmiges Instrument bequemer als ein gerades. Die vorstehenden Enden zwickt man mit einer Zwickzange oder Kronenschere ab.

Durch das Verkeilen wird die Matrize fest an die approximalen Ränder angedrückt; sie wird sich dafür, zumal wenn sie auch nur um ein geringes zu groß war, an den Seitenflächen ausbauchen und nicht genau an den Rand anschließen. Wenn noch Seitenwände vorhanden sind, bedeutet das gar nichts, weil der dadurch entstehende Amalgamüberschuß doch an einer Stelle liegt, zu der man mit Steinen und Scheiben guten Zugang hat. Ja wir können diesen Überschuß dadurch an eine uns am günstigsten scheinende Stelle konzentrieren, wenn wir dort zwischen Zahnwand und Matritze ein Instrument hineindrängen und den so geschaffenen Zwischenraum durch einen hineingetriebenen Holzkeil erhalten. Dadurch wird die Matritze fest um den Stumpf angespannt und schließt ringsherum gut an. Nur in den schweren Fällen, wo nichts von Seitenwänden erhalten ist, geht das natürlich nicht. Da muß eben die Matritze genau passend gemacht werden, und es empfiehlt sich dann auch ein etwas dickeres Blech zu verwenden, das man nur an den Stellen des Kontaktes mit einem kleinen Steine möglichst dünn schleift. In diesen Fällen wird die Matritze auch nie so fest sitzen, daß man sie nicht während des Füllens mit einem Finger der linken Hand stützen müßte.

Das Ausfüllen der Matritzen mit Amalgam und der Aufbau der Krone geschieht nach den gebräuchlichen Regeln für die Herstellung großer Amalgamfüllungen. Ich arbeite am liebsten mit rasch härtendem Amalgam, gewöhnlich De Treys Fellowship, doch lassen sich langsam starrende ebensogut verwenden. Wer langsam arbeitet und noch nicht genug Erfahrung im Aufbau von Kronen hat, wird sich vielleicht besser des letzteren bedienen. Als Stopfer dienen die gewöhnlich gebrauchten Amalgaminstrumente, zumal solche mit großen Stopferflächen. Sehr zu empfehlen sind die von Black angegebenen. Man bringt anfangs eine kleinere Menge Amalgam ein, annähernd von Erbsengröße, und stopft mit einem kleinen Stopfer alle Ecken und Winkel der Pulpenkammer sorgfältig aus, besonders die Räume zwischen den Stiften, zwischen Stift und Zahnwand, dann die Ecken zwischen Zahn und Matritze, trachtet möglichst bald eine ebene Fläche zu erzielen, auf die man

Digitized by Google
Original from UNIVERSITY OF MINNESOTA
Generated on 2019-10-18 16:17 GMT / http://hdl.handle.net/2027/umn.31951002762790j
Public Domain in the United States, Google-digitized / http://www.hathitrust.org/access_use#pd-us-google

dann Schicht für Schicht weiterbaut, zu größeren Amalgammengen und größeren Stopfern vorschreitend, bis man über den Ring hinausgebaut hat. Empfehlenswert ist es, in diesem Stadium mit zwei Stopfern zu arbeiten, so, daß die rechte Hand stopft und die linke die benachbarte Amalgammasse niederdrückt. Beim Füllen an oberen Zähnen ist die Verwendung eines Rahmenspiegels angezeigt, mit dem man herabfallendes Amalgam auffangen kann, um es wieder verwenden zu können und auch deshalb, weil manche Patienten sich durch solche Stückchen außerordentlich belästigt fühlen, mit Zunge und Mundboden alle Anstrengungen machen, um sie zu entfernen, ja selbst mit den Fingern in den Mund greifen. Anfangs soll das Amalgam

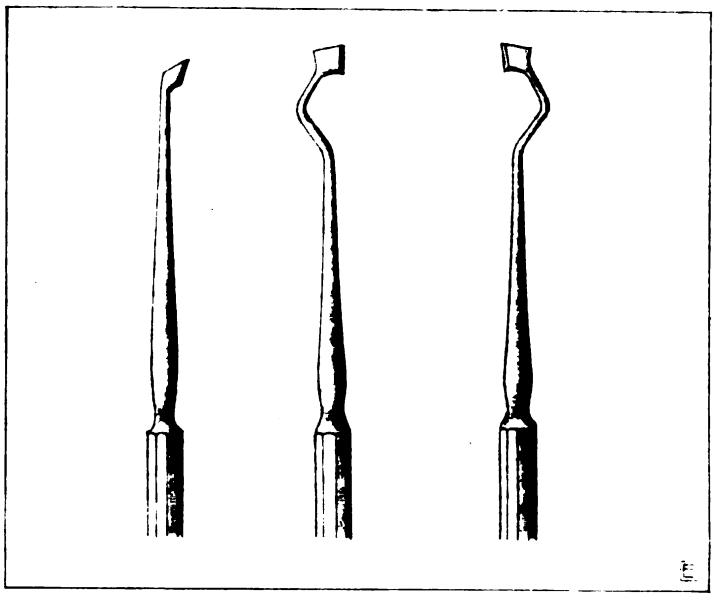

Fig. 9

nicht zu trocken sein; an die Oberfläche tretendes Quecksilber wischt man weg. Die letzten Schichten preßt man am besten mit den Fingern zusammen. Jedenfalls soll man überbauen, zumal bei rasch härtendem Amalgam, denn da läßt sich wohl wieder wegnehmen, aber nichts hinzufügen. Wenn gut kondensiert wurde, so ist gar kein Grund vorhanden, mit dem Abnehmen des Separators lange zu warten, doch muß dieses ebenso langsam gemacht werden, wie das Anlegen. Ist es geschehen, so läßt man den Patienten vorsichtig zubeißen. Es werden sich die Höcker des Antagonisten als glänzende Punkte im matten Amalgam abheben; an diesen Stellen werden natürlich die Fissuren und Furchen zu liegen kommen, dazwischen die Höcker. Noch deutlicher markiert sich der Biß, wenn man das Amalgam mit einem Fett oder Vaseline bestreicht und auf Blaupapier beißen läßt. Mit einem spitzen Instrument, z. B. einem Untersucher, verbindet man sich diese Punkte, wobei man den dem betreffenden Zahne charakteristischen Verlauf der

Digitized by Google
Original from UNIVERSITY OF MINNESOTA
Generated on 2019-10-18 16:17 GMT / http://hdl.handle.net/2027/umn.31951002762790j
Public Domain in the United States, Google-digitized / http://www.hathitrust.org/access_use#pd-us-google

Furchen berücksichtigt, und vertieft sie immer mehr, solange noch der Patient das gewisse „ungewohnte Gefühl" hat. Schließlich formt man die Höcker anatomisch richtig und gibt so der Krone die Form, die ihr zukommt, denn sie soll ja den verlorenen Zahn möglichst naturgemäß und naturgetreu ersetzen, nicht nur funktionell, sondern auch anatomisch. Es darf deshalb die Kauflächе kein Phantasiegebilde sein. Dazu eignen sich am besten Schnitzer, wie sie die Figuren 9 und 10 zeigen, die einen, einen Satz von 3 Instrumenten darstellend, wie ich ihn mir herstellen ließ, das andere ein doppelendiges Instrument nach Prof. Pichler.



Fig. 10

Das Modellieren ist bei einiger Übung keine schwierige Sache. Man nimmt als Vorbild am besten den gleichen Zahn der anderen Seite, wenn dieser fehlt einen extrahierten Zahn oder ein Modell. Dabei müssen wir uns aber vor Augen halten, daß sich die Krone auch stilgemäß in die Zahnreihe einfügen muß; ich meine: man wird in einem Gebiß, dessen Kauflächen stark abgekaut und flach sind, nicht Höcker aufbauen, die wie Bergkuppen emporragen, und umgekehrt in einem mit schöngeformten Kauflächen ausgestatteten die Höcker und Furchen nur andeuten. Ebenso muß man darauf achten, daß die Krone nicht zu breit wird, was geschehen kann, wenn man vergißt, daß die Matritze trichterförmig gestaltet wurde. Würde man die Höcker ganz an den Matritzenrand hinstellen, so würde die Krone gewiß zu breit werden oder die Höcker würden beim endgültigen Polieren zum Teil verschwinden. Ist durch das Modellieren der Rand der Matritze freigelegt worden, so schleift man ihn mit einem kleinen Schleifrade ab oder füllt den Raum zwischen ihm und dem Amalgam mit Fletscher oder einem ähnlichen Material aus, damit des Patienten Zunge oder Wange nicht verletzt wird.

Es ist bekannt, daß die Zahnreihe ein geschlossenes Ganzes bildet, daß sich die Zähne an den approximalen Flächen nur in einem Punkte, höchstens in einer Linie berühren, und diese Berührung so innig ist, daß man nur einen dünnen Faden durchzwängen kann. Wir müssen beim Aufbau der Krone genau wie bei der Herstellung einer approximalen Füllung diese Verhältnisse nachahmen, um den Patienten nicht den üblen Folgen des mangelnden Kontaktes auszuzetzen: Eindringen von Speisen zwischen die Zähne und Schädigung und Zerstörung der Zahnfleischpapille mit allen ihren Folgeerscheinungen. Man muß also bedenken, daß der Matritzenring den Raum, den die Krone einnehmen soll, um seine doppelte Blechstärke verkleinert, daß ferner durch das Polieren auch wieder etwas vom Körper der Krone verloren geht. Um diese zwei Größen muß der Raum durch Separation vergrößert werden. In

Digitized by Google
Original from UNIVERSITY OF MINNESOTA
Generated on 2019-10-18 16:17 GMT / http://hdl.handle.net/2027/umn.31951002762790j
Public Domain in the United States, Google-digitized / http://www.hathitrust.org/access_use#pd-us-google

solchen Fällen, wo die Nachbarzähne selbst kariös sind und Füllungen bedürfen, ist die Sache einfach. Man baut die Krone auf, und nach ihrer gänzlichen Fertigstellung macht man die Füllungen, eine nach der andern, wobei die Krone als normaler, gesunder Zahn behandelt und die Separation nach bekannten Methoden vorgenommen wird. Sind aber die Nachbarn gesund oder tragen sie einwandfreie Füllungen, so wird die Frage der Separation brennend. Im Handel ist meines Wissens kein Instrument erschienen, das ohne weiteres für unseren Zweck geeignet wäre, wohl aber läßt sich der Perry-Separator leicht dazu umgestalten. Ich habe mir, wie die Fig. 8 zeigt, anstatt der die beiden Klauen verbindenden Balken des Original-Perry zwei Balkenpaare machen lassen von solcher Länge, daß die Klauen nicht mehr die Nachbarn umgreifen, sondern einen Zahn zwischen sich lassen, um ein Beispiel zu gebrauchen, nicht den 6. und 7., sondern den 6. und 8. fassen. Ich verwende zwei Paare, das eine ist von Gewinde zu Gewinde 15 mm lang, und läßt sich durch Aufschrauben auf 22 mm verlängern, das zweite ist 22 mm lang und verlängert sich auf 30 mm, so daß man für alle möglichen Fälle auskommt. Dieser Separator entspricht vollkommen. Seine Wirkung ist sicher, er hält fest an den Zähnen, er stört nicht im geringsten bei der Arbeit, Matritze und Keile lassen sich unbehindert anlegen. Wer den Normal-Perry schon gebraucht hat, wird mit dieser geänderten Type leicht arbeiten. Dem Neuling aber werden einige Ratschläge von Nutzen sein, denn jedes Instrument hat bei allen Vorzügen auch seine Eigenheiten, die nur längere Erfahrung und Herumprobieren unschädlich machen lehrt. Wenn man ihn anlegen will, so sucht man aus dem Satze — er enthält 6 verschiedene Typen — den passendsten heraus. Es wird derjenige sein, welcher die Krone so faßt, daß das Operationsfeld ganz frei ist, dessen Spitzen also von den Kavitätenrändern entsprechend weit abstehen. Es kommt manchmal vor, daß beim Probieren die Klaue gerade noch die Krone faßt, der Separator also scheinbar paßt, beim Auseinanderschrauben aber infolge seiner Elastizität doch über den größten Durchmesser der Krone hinüberrutscht, oder aber, was noch unangenehmer ist, sich im Schmelz einkratzt und dann sehr schwer herunter zu nehmen ist, ganz abgesehen davon, daß der Schmelz dadurch geschädigt wird. Hat man die richtige Type gefunden, paßt die mesiale Klaue — in unserem Beispiele — auf den 6., die distale auf den 8., dann ersetzt man die kurzen Balken durch die langen und dreht außerhalb des Mundes so weit auf, daß der Apparat noch gerade angelegt werden kann. Dann schraubt man im Munde weiter, indem man ihn mit einer Hand festhält, damit er nicht kippt, und abwechselnd buccal und lingual die Schraube um eine halbe Windung anzieht, bis der Patient zu erkennen gibt, daß er das Gefühl der Spannung hat. Nun wartet man, bis diese Empfindung wieder schwindet und setzt fort. Wie weit man zu separieren hat, ist Sache der Erfahrung. Auch nach dem Aufhören des Drehens wird die Separation noch erweitert durch das Auswirken der Elastizität des Instrumentes. Jedenfalls darf man nicht zuerst eine Seite stark spannen und dann erst die andere, weil sich dadurch die Klauen schief

Generated on 2019-10-18 16:19 GMT / http://hdl.handle.net/2027/umn.31951002762790j
Public Domain in the United States, Google-digitized / http://www.hathitrust.org/access_use#pd-us-google
Digitized by Google
Original from UNIVERSITY OF MINNESOTA

stellen, das Gewinde beschädigt wird und es geschehen kann, daß der ganze Apparat abgehebelt wird, wodurch Verletzungen des Zahnfleisches und heftige Schmerzen durch Zurückschnellen des Zahnes hervorgerufen werden können.

Die Klaue hat natürlich das Bestreben, an der Rundung des Zahnes gegen den Hals abzugleiten. In den meisten Fällen hindert sie daran der über die Kaufläche laufende Bügel. Ist aber die Krone kurz, so fällt dieses Widerlager weg, die Klaue gräbt sich ins Zahnfleisch ein und setzt Verletzungen. In solchen Fällen muß man die Krone durch Auflegen von plastischer Abdruckmasse erhöhen, indem man eine kleine Kugel davon in weichem Zustande zwischen die Kaufläche und den Bügel stopft und mit wenigen Tropfen kalten Wassers abkühlt. Etwas Ähnliches kann eintreten, wenn der distale Bügel den letzten Zahn der Zahnreihe dißalwärts überragt. Dann neigt sich der Separator distal gegen das Zahnfleisch, denn er ist dort nicht unterstützt. Auch da unterlegt man den Bügel mit Abdruckmasse, sodaß sie sowohl auf der Kaufläche als auch am Alveolarfortsatz hinter den Zahn zu liegen kommt, wodurch der Zahn gleichsam nach distal verlängert wird.

Manchmal, wenn die Zähne schon leicht gelockert sind, genügen die Keile, gut hineingedrückt, zur Erreichung einer Separation. Man verkeilt dann zuerst den mesialen, dann den distalen Interdentalraum. Immer aber ist es gut, das Blech des Ringes an den Stellen des Kontaktes recht dünn zu schleifen, um mit geringster Verschiebung der Zähne den nötigen Grad von Separation zu erreichen. Denn angenehm ist der Eingriff nie, und es wäre recht gut, wenn sich der Zahnarzt von Zeit zu Zeit entschließen würde, sich selbst den Separator anlegen zu lassen; es würde ihn dann gewiß gegen seine Patienten zartfühlend machen. Ist eine Separation aus irgendeinem Grunde nicht auszuführen, oder ist sie trotz Anwendung des Instruments nicht gelungen, ist also nach Abnahme der Matritze auch nach Zuwarten bis zum nächsten Tage ein Spalt zwischen Krone und Nachbar geblieben, dann muß man in die fertige Krone eine kleine Kavität schneiden, gerade groß genug, um einen Kontakt herstellen zu können, und diese dann genau so füllen, als handelte es sich um eine gewöhnliche Füllung an einem natürlichen Zahne. Daß eine Extension for Prevention überflüssig, ja schädlich ist, daß man das Amalgam möglichst wenig schwächen darf, ist selbstverständlich.

Man kann auch versuchen, um die Separation zu umgehen, die Matritze an den Kontaktpunkten halbmondförmig auszuschneiden, so daß dort der Nachbar die Funktion der Matritze übernimmt. Die Ränder des Bleches müssen aber ganz messerscharf zugeschliffen werden, damit im Amalgam keine Stufe entsteht. Die Methode ist nicht gerade empfehlenswert, aber im Notfalle doch verwendbar. Sehr unangenehm dabei ist das Entfernen der Matritze. Man muß trachten, sie so zu zerschneiden, daß man sie in zwei Hälften entfernen kann. Die richtige Schnittführung wäre die in die Mitte der halbmondförmigen Ausschnitte; das aber ist technisch unausführbar, und so bleibt das Entfernen immer eine grausame schmerzhafte Sache, die man nur durch eine Injektion in die Papillen erträglich machen kann.

Digitized by Google
Original from UNIVERSITY OF MINNESOTA
Generated on 2019-10-18 16:19 GMT / http://hdl.handle.net/2027/umn.31951002762790j
Public Domain in the United States, Google-digitized / http://www.hathitrust.org/access_use#pd-us-google

Wenn möglich schon am nächsten Tage nimmt man die Matritze ab und poliert. Sie länger im Munde zu lassen, ist nicht gut, denn der Ring kann sich, auch wenn er sonst den Patienten nicht belästigt, durch das Kauen lockern und drückt sich ins Zahnfleisch ein. Ferner wird das Bearbeiten des Amalgams immer schwieriger, je länger man es hinausschiebt. Um den Ring abzunehmen, schleift man ihn zunächst mit einem kleinen Steine an der buccalen Seite durch, ohne das Amalgam zu verletzen, eventuell bricht man ihn mit einem passenden Instrumente auseinander, da man mit dem Steine ja nicht unter das Zahnfleisch gelangt. Man öffnet den Ring durch Auseinanderbiegen, lockert ihn und zieht ihn schaukelnd kauflächenwärts herunter. Dann nimmt man wieder mit Steinen den gröbsten Überschuß weg und schleift so viel vom Amalgam ab, daß die Krone die anatomisch richtige Form und Größe erhält, soweit sie nicht schon durch die Matritze hergestellt ist. Wie bei jeder Füllung gilt auch hier die alte Erfahrung: je sorgfältiger die Matritze hergestellt und angelegt wurde, desto weniger hat man sich mit dem Polieren zu plagen. An den approximalen Rändern sollte überhaupt kein Überschuß sein, denn dort ist er am schwierigsten zu entfernen; ebenso sollte der Kontaktpunkt nach Abnahme der Matritze so glatt sein, daß ein Polieren gar nicht notwendig ist. Es genügt, wenn man ein dünnes Spatel — S. S. W. 39 — durchzwängt. Feine Unebenheiten werden dadurch abgebrochen und die Fläche durch den Druck poliert. Die buccale und die linguale Seite glättet man mit feinen Scheiben im Winkelstück. Liegt ein Rand unter dem Zahnfleische und ergibt die Sondierung dort einen überstehenden Rand, so nimmt man ihn am besten mit einem feinen Fissurenbohrer im Winkelstück weg, indem man den Zahn als Führung benutzt. Da dabei das Zahnfleisch leicht verletzt wird, tut man gut, einen Tropfen Novokainlösung zu injizieren. Geringe Überschüsse kann man auch mit Feilen, Jvory 15 und 16 oder S. S. W. 31 und 32, wegbringen.

Die Kaufläche behandelt man zunächst mit kleineren Rosenbohrern, um den Höckern die endgültige Form zu geben, die Fissuren vertieft man mit feinsten Unterschnittbohrern; um sie zu glätten, bedient man sich der Finierer, am besten solcher von Linsenform. Matten Glanz erreicht man am besten mit feinen, kleinen Papierscheiben, die man während der Drehung bricht, so daß sie einen Stöpsel bilden. Will man Hochglanz erzeugen, so verwendet man entweder Radbürsten mit Bimsstein, wie man sie zum Reinigen der Zähne benutzt, oder Bürsten aus dünnstem Messingdraht. Nochmals sei betont, daß die Krone an keinem Punkte schärfer artikuliere als notwendig, ebenso daß sie bei seitlichen Bewegungen des Kiefers nicht stärker getroffen werde als die übrigen Zähne. Es könnte sonst leicht zu periostalen Reizungen kommen.

Es wird manchmal vorkommen, daß der Antagonist aus seiner Alveole getreten ist und sich verlängert hat, wenn der zu krönende Zahn schon seit langer Zeit zerfallen war und seine normale Höhe eingebüßt hatte. Das ist dann natürlich ein Hindernis für den Aufbau einer normalen Krone. Ist die Verlängerung geringgradig, so schleift man ihn so weit ab, daß seine Kaufläche ins Niveau der übrigen Zahnreihe zu liegen kommt und umgekehrt,

Digitized by Google
Original from UNIVERSITY OF MINNESOTA
Generated on 2019-10-18 16:19 GMT / http://hdl.handle.net/2027/umn.31951002762790j
Public Domain in the United States, Google-digitized / http://www.hathitrust.org/access_use#pd-us-google

die Krone zu normaler Höhe aufgebaut werden kann. Ist der Zahn aber so weit herausgetreten, daß viel abzuschleifen wäre, so kann die Frage entstehen, ob man den Zahn nicht besser aufbohrt und die Pulpa entfernt. Denn durch zu starkes Abschleifen kann sie doch infolge der thermischen und chemischen Reize so geschädigt werden, daß sie zugrunde geht, ganz abgesehen davon, daß das Schleifen und alle sie treffenden Insulte heftige Schmerzen auslösen. Häufiges tuschieren mit Höllenstein kann allerdings in manchen Fällen Abhilfe schaffen, genügt aber nicht immer. Man wird sich leicht zur Devitalisation entschließen, wenn an dem betreffenden Zahne die Wurzeln stark bloßliegen und er schon deshalb auf kalt und warm empfindlich ist und wenn man fürchten muß, daß er infolge seiner Länge durch den Kauakt gelockert werden kann. Wenn man aber daran denkt, daß eine Wurzelbehandlung an Molaren nicht immer zum vollkommenen Erfolge führen muß, so wird man die Frage nicht leichtsinnig entscheiden dürfen und um so eher davon Abstand nehmen, wenn im selben Munde schon eine Behandlung nicht ganz gelungen ist. Dann geht man besser den Mittelweg: man schleift ab, soweit es die Empfindlichkeit zuläßt, und baut die Krone etwas niederer auf.

Die bisherigen Ausführungen bezogen sich auf jene Fälle, welche ich die typischen nennen möchte, bei denen die Wände buccal und lingual noch größtenteils, die Pulpenkammer vollkommen erhalten sind. Es gibt nun alle möglichen Variationen, die sich in zwei Richtungen aneinanderreihen lassen, einerseits die einfachen, die sich immer mehr approximalen Doppelfüllungen nähern, andererseits die schwierigen bis zu jenen desolaten Fällen, wo man im Zweifel ist, ob man erhalten oder extrahieren soll. Leicht und einfach zu behandeln sind schon die, bei denen die Pulpenkammer tief und geräumig ist, die Wände stark und wohlerhalten sind. Man braucht dann zur Befestigung gar keine Stifte, sondern die Krone wird einfach von dem Stiele gehalten, der durch die Ausfüllung der Pulpenkammer entsteht. Zur Erhöhung der Sicherheit des Haltes kann man noch Zement zu Hilfe nehmen, also die Methode der doublierten Amalgamfüllung anwenden. Man bringt in die Winkel zwischen Matrize und Zahn eine geringe Menge Amalgam und stopft es fest, damit alle Ränder gut gedeckt sind, dann trägt man etwas Zement von Sirupdicke ein, gerade so viel, daß, wenn man gleich nachher das Amalgam hineindrückt, die ganze Fläche des Zahnes mit einer dünnen Zementschicht überzogen ist, und stopft rasch das Amalgam nach. Dieses klebt nun mittels des Zementes an den Wänden fest. Nun reinigt man alle Ränder sorgfältig von etwa hervorgequollenem Zement mit Exkavatoren, die gingivalen mit Gingivalwandschrägern, und baut nun die Krone mit Amalgam weiter. Aber auch in diesen Fällen, wo die Wände noch so gut erhalten sind, ist es geboten, sie so weit abzuschleifen, daß der Patient nur auf Amalgam beißt und nicht auf die Zahnwand, es sei denn, daß die ganze Krone sehr niedrig ist und die Gefahr des Abbrechens infolge des kurzen Hebelarmes verringert ist. Es wird aber auch da zu größerer Sicherheit beitragen, wenn man die Kante zwischen Kaufläche und Seite bricht, so daß eine schiefe Ebene entsteht.

Digitized by Google
Original from UNIVERSITY OF MINNESOTA
Generated on 2019-10-18 16:19 GMT / http://hdl.handle.net/2027/umn.31951002762790j
Public Domain in the United States, Google-digitized / http://www.hathitrust.org/access_use#pd-us-google

In Fällen tiefgreifender Karies, wo aber nicht nur die Seitenwände in ganzer Höhe erhalten sind, sondern auch eine der approximalen, kann man in Verlegenheit sein, ob man diese stehen lassen oder bis unter das Zahnfleisch abtragen soll. Ist der Schmelz nicht von Dentin bedeckt oder ist auch nur eine beginnende Karies vorhanden, dann soll man sie ohne Besinnen wegnehmen; denn es ist immer besser, mehr als zu wenig abzutragen; es läßt sich ja alles ersetzen.

Es kommt auch vor, daß trotz hochgradiger Karies die Pulpa doch nicht eröffnet wurde, weil reichliches Ersatzdentin gebildet wurde. Solche Zähne sind für eine erfolgreiche Wurzelbehandlung nicht sehr günstig und das Erbohren eines entsprechend weiten und tiefen Kanals zur Aufnahme des Stiftes ist sehr schwierig, oft unmöglich. Wenn die Krone dabei nicht hoch ist, läßt man die Pulpa in Ruhe und befestigt das Amalgam lieber in einer zwischen Pulpa und Schmelz verlaufenden Rinne. Es sind das solche Fälle, wo eine Vollgoldkrone besser am Platze ist als eine Amalgamkrone.

Viel interessanter für den, der sich seiner Geschicklichkeit bewußt ist und dem es Freude macht, sie in der Praxis zu üben, sind die Fälle der zweiten Reihe. Es ist möglich, Zahnreste durch Kronen zu erhalten, die z. B. im mesialen Anteile dem typischen Falle entsprechen, bei denen aber die Pulpenkammer nur in diesem Teile erhalten ist, während vom distalen Teile gerade so viel übriggeblieben ist, daß die Wurzeln zusammenhalten. Es ist da freilich schwer, die Matrize einwandfrei anzulegen. Ich habe mir dadurch geholfen, daß ich an den Stellen, wo es unmöglich war, einen guten Abschluß zwischen Matrize und Zahn zu erreichen, einen Übergang schuf, indem ich den Zwischenraum mit Guttapercha ausstopfte. Dadurch verhütet man bis zu einem gewissen Grade das Eindringen von Amalgam in das Gewebe des Zahnfleisches; das Material läßt sich nach Abnahme der Matrize leicht entfernen. Ob es gelungen ist, diese versteckte Stelle einwandfrei zu polieren, kann ich nicht sagen; aber die betreffenden Zähne taten bis zum Kriege ihren Dienst in zufriedenstellender Weise. Die Patienten kamen mir jedoch während der Zeit meines Kriegsdienstes aus dem Auge. Ich möchte auch noch einen andern Fall erwähnen, wo ein |7 so stark zerstört war, daß die palatinale Wurzel extrahiert werden mußte, weil sie isoliert war, während die beiden buccalen Wurzeln eine funktionstüchtige Krone erhielten, die lange Zeit unter meiner Beobachtung war.

Um schließlich nochmals den Gang der verschiedenen Operationen zu verfolgen, mögen sie der Reihe nach kurz wiederholt werden.

Wenn ein tief zerstörter Molar, dessen Pulpen gangränös sind, zu behandeln ist, wird man zunächst alles kariöse Gewebe mit großen Rosenbohrern und Exkavatoren entfernen und sofort die Wurzelbehandlung beginnen. Wenn sie beendet ist oder noch kurz vorher kann man daran gehen, den Stumpf endgültig zu präparieren, die Matrize anfertigen und einpassen. Ist man sicher, daß die Wurzelbehandlung vollständig gelungen ist, dann baut man in einer Sitzung die Krone auf. Man bohrt die Kanäle aus und setzt, natürlich unter vollkommener Trockenheit, die Stifte fest. Es folgt

Digitized by Google
Original from UNIVERSITY OF MINNESOTA
Generated on 2019-10-18 16:19 GMT / http://hdl.handle.net/2027/umn.31951002762790j
Public Domain in the United States, Google-digitized / http://www.hathitrust.org/access_use#pd-us-google

das Anlegen des Separators, das Aufsetzen und Verkeilen der Matrize und der Aufbau der Krone. Bei einiger Übung ist diese Sitzung in einer Stunde beendet. War die Matrize sorgfältig vorbereitet und ist, solange das Amalgam weich war, möglichst gut finiert worden, so wird das Abnehmen und endgültige Polieren auch nicht länger dauern als eine halbe Stunde, so daß die Krone nach beendigter Wurzelbehandlung in zwei Stunden hergestellt sein kann.

Es war bisher nur von Molarenkronen gesprochen worden. Daß man auch Prämolaren auf dieselbe Weise krönen kann, unterliegt keinem Zweifel. Die Wurzel wird zu diesem Zwecke flach abgeschliffen bis hinab zum Zahnfleischrande. Nicht immer ist das möglich, denn durch die Wurzelbehandlung, durch das Erweitern der Kanäle oder schon durch die Karies selbst kann der Eingang trichterförmig erweitert sein. Beim Ausbohren der Kanäle muß man darauf achten, noch mehr als bei den Molaren, daß die Wurzel nicht zu sehr geschwächt werde. Der erste obere Prämolar ist in den meisten Fällen zweiwurzelig oder es teilt sich der Kanal wenigstens bald in zwei Kanäle. Der Stift wird deshalb die Gestalt einer zweizinkigen Gabel annehmen, wenn nicht beide Stifte überhaupt getrennt bleiben. Um solch einen Stift herzustellen, schiebt man in jeden Kanal einen entsprechend dicken Draht und nimmt mit plastischer Masse Abdruck, dann gießt man in Lötgips aus und verbindet die beiden Stifte durch einen zwischen sie gelöteten, der dann in die Amalgammasse zu liegen kommt. Es ist gut, diesen Teil flach zu hämmern, so daß er im Querschnitt ein Rechteck bildet. Durch das Löten wird der Stift allerdings weich, doch läßt er sich wieder dadurch härten, daß man ihn hämmert, indem man einen leichten Hammer durch seine eigene Schwere, nicht aber mit Kraft, auf ihn oft niederfallen läßt. Ich möchte aber doch in solchen Fällen von der Amalgamkrone bei Prämolaren abraten, namentlich beim ersten oberen, wo die Wurzel von geringem Querschnitt ist und die Krone sehr hoch und zart[1]; denn bei diesem ist die Möglichkeit des Bruches der Wurzel doch recht groß. Mehr als bei Molarenkronen kommt bei solchen auf Prämolaren das ästhetische Moment in Betracht. Wenn der Patient auch keinen großen Mund hat oder ihn beim Sprechen und Lachen auch nicht weit öffnet, so wird die vordere Hälfte der buccalen Wand doch immer sichtbar sein und dann das graue Amalgam zeigen. Deshalb muß man den sichtbaren Teil mit Silikatzement verkleiden. Man schneidet eine ganz flache Kavität aus, macht einen seichten Unterschnitt ringsherum mit Ausnahme unter der Kaufläche und füllt mit einem Zement von entsprechender Farbe. Da es ein sprödes Material ist, spröder als Amalgam,

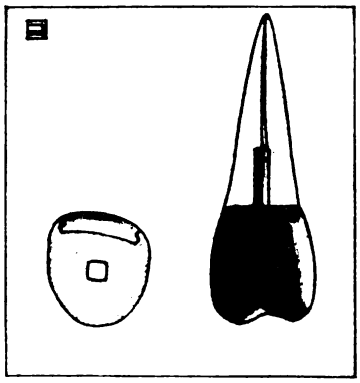

Fig. 11

[1] Jedenfalls vermeide man in solchen Fällen eine scharfe Artikulation.

Digitized by Google
Original from UNIVERSITY OF MINNESOTA
Generated on 2019-10-18 16:19 GMT / http://hdl.handle.net/2027/umn.31951002762790j
Public Domain in the United States, Google-digitized / http://www.hathitrust.org/access_use#pd-us-google

darf man den Kauflächenrand nicht ungeschützt dem Kaudruck aussetzen, ebenso die buccale Fläche nicht sehr wölben.

Man wird mir den Einwurf machen, daß bei Prämolaren eine Goldkrone, sei sie nun ganz von Gold oder mit einer Porzellanfacette versehen, viel besser sei als eine Amalgamkrone. Das trifft auch dann zu, wenn sie mit einem Wurzelringe die Wurzel wie eine Zwinge umfaßt. Allen andern Typen aber, die nach Art der Stiftzähne ohne Ring gebaut sind, seien sie nun aus Gold hergestellt oder seien es solche, die wie die Loyankrone fertig im Handel erhältlich sind, steht die Amalgamkrone nicht nur nicht nach, sondern übertrifft diese. Denn es ist viel leichter, einen sicheren Abschluß zwischen Krone und Wurzelstumpf durch das plastische Amalgam herzustellen, als durch Beschleifen einer Porzellankrone oder durch Lot. Bei allen diesen ist im günstigsten Falle der Anschluß durch Zement bewerkstelligt, der aber nicht von Dauer ist, da er nach kurzer Zeit infolge des Auswaschens des Zementes einen Spalt hinterläßt, während das Amalgam fest anliegt und einen desto besseren Verschluß bildet, je dichter es kondensiert wurde. Ich will auch gar nicht die allgemeine Anwendung der Amalgamkrone bei Prämolaren befürworten; aber jeder Zahnarzt wird in seiner Praxis Patienten haben, die einen Ersatz für eine zerstörte Prämolarenkrone brauchen, jedoch nicht über die Geldmittel verfügen, welche heute für eine Goldkrone verlangt werden müssen wegen der Höhe der Materialpreise und der Arbeitslöhne. Durch den Krieg sind breite Schichten des Volkes verarmt, namentlich der gebildete Mittelstand hat schwer gelitten, gerade der, aus dem sich die Praxis vieler Zahnärzte in Friedenszeiten aufgebaut hatte und der ihm vielleicht seine besten und menschlich hochwertigsten Patienten gegeben hatte. Wer nun seinen Beruf nicht nur als die tüchtige Kuh betrachtet, die ihn mit Butter versorgt, wer im Patienten nicht nur das Objekt sieht, an dem er jährlich soundso viel verdient, sondern in ihm den Menschen schätzt, mit dem er gemütlich innige Beziehungen unterhalten hatte und trotz seiner geringeren finanziellen Leistungsfähigkeit auch jetzt weiter unterhalten will, der wird gewiß gern darüber nachdenken, wie es zu verbinden wäre, dem Patienten um geringeres Entgelt einen guten Ersatz zu schaffen und dabei selbst für seine Arbeit entsprechend entlohnt zu sein. Und für solche Fälle eignet sich die Amalgamkrone auch für den Prämolaren.

Es bleibt noch die Frage zu erörtern: Kann und soll man immer die Amalgamkrone einer Vollgoldkrone vorziehen und was sind ihre Vorteile? Es wurde schon oben erwähnt, daß es unter Umständen ratsamer ist, eine Vollgoldkrone zu machen statt einer Amalgamkrone. Dann nämlich, wenn bei stark abgekauten Zähnen die Pulpa noch lebt und man sich nicht entschließen kann, sie abzutöten, ferner wenn die Wurzelbehandlung nicht vollkommen einwandfrei gelungen ist und man fürchten muß, daß es früher oder später zu einem akuten Nachschub der latenten, chronischen Entzündung des Periodontiums kommen kann, der Patient oder Arzt zur Resektion der Wurzelspitze aber nicht Lust hat. Sonst wüßte ich keinen Grund, der mich abhielte, die Krone aus Amalgam aufzubauen.

Digitized by Google
Original from UNIVERSITY OF MINNESOTA
Generated on 2019-10-18 16:19 GMT / http://hdl.handle.net/2027/umn.31951002762790j
Public Domain in the United States, Google-digitized / http://www.hathitrust.org/access_use#pd-us-google

Nach meinen Ausführungen scheint die Herstellung der Amalgamkrone eine sehr mühevolle, zeitraubende Arbeit zu sein. Das ist aber nicht der Fall. Wollte man ebenso ins einzelne gehend beschreiben, wie eine Vollgoldkrone hergestellt wird, so würde es noch mehr Zeit und Raum erfordern. Man bedenke doch nur, daß man für eine Goldkrone, mit der ein pulpenloser Zahn versehen werden soll, ebenso eine kunstgerechte Wurzelbehandlung durchführen muß. Das Beschleifen des Stumpfes, wenn es wirklich einwandfrei geschieht, ist eine schwierige und mühsame Arbeit, für den Patienten nicht nur sehr unangenehm, sondern auch schmerzhaft. Und ist der Stumpf sehr stark zerstört, so ist es ja überhaupt erst notwendig, daß er mit Amalgam aufgebaut werde und daß dieses Amalgam mit Stiften im Wurzelkanal befestigt werde. Ist es da nicht wesentlich einfacher, von vornherein eine Amalgamkrone herzustellen.

Und ist der Stumpf beschliffen, so kommt das Maßnehmen und Aufpassen des Ringes, verglichen mit der Herstellung der Matrize wiederum ungleich schwieriger und für den Patienten unangenehmer. Dann erst kann die Krone fertiggestellt und festgemacht werden. Wenn die nun aber auch immer einwandfrei wäre! Denn das ist viel schwerer, als man für gewöhnlich glaubt. Oft scheint es nur so, denn wir haben ja keine Methode, die das ohne Zweifel feststellen ließe. Nur den offenen Ring übersehen wir so, daß wir uns davon überzeugen können und gegebenenfalls Fehler sicher beheben können. Ist aber die Kaufläche aufgelötet, dann ist diese Gelegenheit vorbei, und nur das sondierende Instrument gibt uns Anhaltspunkte über die Verhältnisse unter dem Zahnfleisch. Daß auch der vollkommen passende Ring nach dem Fertigstellen der Krone nicht mehr genau so ist, wie er nach dem Probieren war, ist ja selbstverständlich und nicht zu umgehen. Das Befeilen, Löten und Polieren wird auch in der Hand des tüchtigsten und gewissenhaftesten Technikers Veränderungen unvermeidlich entstehen lassen. Es wird ferner, besonders bei kurzem Wurzelstumpf, wo die Krone nicht eine feste Führung hat, sondern leicht verschiedene Stellungen zuläßt, oft vorkommen, daß bei der Schnelligkeit des Festsetzens, wie sie der raschhärtende Zement erfordert, die Krone anders im Munde sitzt als sie gedacht war. Das sind lauter Fehlerquellen, die auch bei sorgfältiger Arbeit ein ideales Ergebnis beeinträchtigen, sie sind natürlich gering zu achten gegen jene Produkte zahnärztlich-technischer Kunst, wo auf einem schlecht beschliffenen Stumpfe eine „Krone" sitzt, deren Rand vom Zahne weit absteht und wo nur der Zement in der ersten Zeit ihres Bestehens mitleidig den Zwischenraum verdeckt, der bald ausgewaschen und von einer übelriechenden Masse ausgefüllt ist. Auch wenn sie nicht so schlecht ist, bleibt eine Krone immer ein Fremdkörper für das Zahnfleisch, und man muß sich nur darüber freuen, daß in den meisten Fällen das Zahnfleisch nicht anders dagegen reagiert als durch einen leicht entzündlichen Zustand.

Eine richtig hergestellte Amalgamkrone dagegen ist nie ein Fremdkörper, denn sie ist nicht auf den Stumpf aufgestülpt, sondern bildet seine direkte Fortsetzung und geht, wenn sie richtig gebaut und gut poliert ist, ohne Stufe in ihn über. Ihre Haltbarkeit ist der der Goldkrone gleich; nur darf

Digitized by Google
Original from UNIVERSITY OF MINNESOTA
Generated on 2019-10-18 16:19 GMT / http://hdl.handle.net/2027/umn.31951002762790j
Public Domain in the United States, Google-digitized / http://www.hathitrust.org/access_use#pd-us-google

man nicht die verzweifelten Fälle, wo auf schon sehr zerstörte Reste eine Amalgamkrone aufgebaut ist, mit einer Goldkrone vergleichen wollen, die auf einem gut erhaltenen Stumpfe aufgesetzt wurde, sondern Fälle, wo der Zustand des Stumpfes annähernd gleich ist. Man hat zum Amalgamrande einen besseren Zugang als unter einen Kronenrand im Falle des Wiederauftretens einer Karies; sie läßt sich schon im Anfangsstadium feststellen und leicht und sicher beheben. Es gibt bei der Amalgamkrone kein Durchbeißen der Kaufläche und kein Durchschleifen, wenn die Korrektur des Bisses sich als notwendig erweist. Und schließlich ist die ästhetische Wirkung vor der Vollgoldkrone entschieden besser, da letztere das in den Mund fallende Licht reflektiert und sich dadurch vom Dunkel der Mundhöhle unangenehm abhebt, während das Grau der Amalgamkrone nicht auffällt. Liegt sie weit vorn in der Zahnreihe oder ist die Mundöffnung sehr groß, so läßt sich durch Verkleiden der sichtbaren Fläche, wie bei den Prämolarenkronen besprochen wurde, leicht Abhilfe schaffen.

Wenn nun auf seiten der Amalgamkrone so viele Vorteile liegen, muß man sich fragen, warum sie so wenig angewendet wird. Da gibt es viele Gründe. Einer ist schon der, daß des Menschen Amme die Gewohnheit ist, dann aber, weil zur Herstellung einer guten Amalgamkrone viel Geschicklichkeit und Gewissenhaftigkeit gehört, mehr als für eine schlechte Goldkrone, und sich Mängel, Unfähigkeit und Gewissenlosigkeit bei der ersteren sehr bald offenbart, während auch eine üble Goldkrone sich länger im Munde erhält; denn der Patient beurteilt die Tüchtigkeit seines Zahnarztes nach dem Maße der ihm bereiteten Schmerzen und der Länge der Zeit, die bis zum Herausfallen von Füllungen und Kronen verstreicht. An die unangenehmen Folgen schlechter Arbeit gewöhnt er sich rasch, zumal wenn ihm vom Arzt etwas vorgeredet wird. Deshalb rate ich niemandem, sich auf Amalgamkronen einzulassen, der nicht gelernt hat, gute, ehrliche Arbeit zu liefern, der gewöhnt ist, rasch etwas hinzuzaubern, mit dem er den Patienten besticht. Für ihn ist die Amalgamkrone nichts, er würde nur seine Praxis ruinieren. Endlich liegt die Ursache im Patienten selbst, da er weiß, daß Gold das edelste Metall ist und er deshalb alles, was aus Gold ist, für das Beste hält, er für sein Geld auch etwas Wertvolles haben will und schließlich in vielen Fällen durch den goldenen Glanz in seinem Munde zeigen will, daß er's hat und sich's leisten kann, und deshalb hinter seinen Freunden nicht zurückstehen will. Solche Menschen zu Amalgamkronen begeistern zu wollen, wird natürlich in den meisten Fällen aussichtslos sein, sie werden doch immer den äußern Schein dem wahren Werte vorziehen. Inwieweit die Ursache schließlich im Zahnarzt selbst liegt, braucht nicht weiter ausgeführt zu werden; er sehe in sein eigenes Herz und wird sie finden. Wenn er aber den Patienten davon überzeugt, daß er ihm mit der Amalgamkrone etwas ebenso Gutes leistet wie mit der Goldkrone, so wird er auch das Recht haben, für seine Arbeit ein Honorar zu begehren, welches der aufgewendeten Mühe und dem Materiale entspricht und dem Nutzen, den er dem Patienten geleistet hat; es werden dann beide Teile befriedigt sein.

Digitized by Google
Original from UNIVERSITY OF MINNESOTA
Generated on 2019-10-18 16:19 GMT / http://hdl.handle.net/2027/umn.31951002762790j
Public Domain in the United States, Google-digitized / http://www.hathitrust.org/access_use#pd-us-google

AUS DER CHIRURGISCHEN ABTEILUNG DES ZAHNÄRZTLICHEN INSTITUTS DER UNIVERSITÄT BERLIN
(DIREKTOR: PROF. DR MED. ET MED. DENT. H. C. WILLIGER)

DIE ERKRANKUNG DER NASE UND IHRER HAUPTNEBENHÖHLE (SINUS MAXILLARIS) IM ZUSAMMENHANG MIT DEM ZAHNSYSTEM

VON

DR. MED. DENT. ET PHIL. HANS HOENIG
ZAHNARZT IN BERLIN, OBERASSISTENT DER ABTEILUNG

Bei den engen anatomischen Beziehungen, in denen Nase- und Nebenhöhle zur Mundhöhle stehen, müssen sich logischerweise auch solche im pathologischen Sinne ergeben. Gerade die Erfahrung des letzten Jahrzehnts haben die Zweckmäßigkeit des gemeinsamen Zusammenarbeitens zwischen Rhinologen und Zahnarzt mehr und mehr ergeben. Wie einerseits die Kenntnis der Erkrankungen der Zähne und ihrer Folgeerscheinungen für den Nasenarzt eine dringende Notwendigkeit sind, so müssen dem Zahnarzt die hauptsächlichsten Erkrankungen der Nase und ihrer Nebenhöhlen (besonders des Antrums Highmori) geläufig sein. Aus der Unkenntnis der Ursachen beider Erkrankungsgruppen können sich differentialdiagnostische Irrtümer ergeben, die eine falsche oder verzögernde Therapie zur Folge haben.

Die Fülle des Patientenmaterials in der chirurgischen Abteilung der Berliner zahnärztlichen Universitätsklinik gibt uns nicht selten Gelegenheit, nach dieser Richtung unsere Beobachtungen zu machen, sei es, um ein Beispiel herauszugreifen, daß der dentale Ursprung einer Oberkieferhöhlenentzündung nicht erkannt und die eigentlich schuldige Ursache, der kranke Zahn, keine Beachtung findet, oder umgekehrt eine rein genuine Entzündung der Oberkieferhöhle als Zahnerkrankung angesehen wird, Zähne unnütz behandelt oder, was noch schlimmer, unnötig der Zange geopfert werden.

Gerade auf letzterem Gebiet, „Zähne und Oberkieferhöhle", wird vielfach gesündigt und es ist vielleicht nicht unangebracht, im Zusammenhang mit dem Thema auch die Frage zu streifen und zu klären, wo und wann dem Zahnarzt auf rhinologischem Gebiet im praktischen Sinne Grenzen gesetzt sind.

Um zu dem eigentlichen Thema zurückzukehren, möchte ich in einem besonderen Kapitel die Bilder streifen, welche die durch irgendwelche Umstände in die Nase verlagerten Zähne (sogenannte Nasenzähne) ergeben.

Generated on 2019-10-18 16:19 GMT / http://hdl.handle.net/2027/umn.31951002762790j
Public Domain in the United States, Google-digitized / http://www.hathitrust.org/access_use#pd-us-google
Digitized by Google
Original from UNIVERSITY OF MINNESOTA

NASENZÄHNE

Die Erscheinung der Nasenzähne ist selbstverständlich selten, und persönliche Beobachtung darf zu den Glückszufällen gezählt werden. Nach M. Scheier hat Köllreuter bis zum Jahre 1906 etwa dreißig Fälle von Nasenzähnen in der Literatur gefunden, in der Zwischenzeit mag sich die Anzahl kaum verdoppelt haben.

Die Entstehung der Verlagerung von Zahnkeimen teilt Heymann in seinem „Handbuch der Laryngologie und Rhinologie" ein in

1. Inversion des Zahnkeims,

2. Entwicklung überzähliger Zähne, bei welchen es sich um eine Einstülpung des Zahnkeims von der Mundhöhle in die Nasenhöhle handelt, bevor die Gaumenspalte geschlossen ist oder um solche Zahnkeime, welche schon an falscher Stelle angelegt sind und später, weil sie in der Mundhöhle keinen Platz fanden, nach der Nasenhöhle durchgebrochen sind.

3. Verlagerung des Os intermaxillare, die bei Mißbildungen ⟨Wolfsrachen⟩ durch eine Wachstumsverschiebung, ferner bei kongenitaler Lues zustande kommen kann.

Ergänzend zu dieser Einteilung möchte ich bemerken, daß Hirschmann auch

4. Traumen als Ursache der veränderten Wachstumsrichtung von Zähnen ansieht. Als Beweis hierfür führt er die Krankengeschichte eines Knaben an, der durch den Hufschlag eines Pferdes mehrere Zähne verloren hatte und dem einige Jahre später ein Schneidezahn, dessen Wachstumsrichtung durch die Verletzung offenbar verändert wurde, in die Nasenhöhle gewachsen war. Über einen ähnlichen Fall berichtet Denker, wo ein Zahn durch Trauma in die Nasenhöhle hineingetrieben wurde.

Es wäre schon denkbar, daß infolge Trauma die Wachstumsrichtung eines Zahnes verändert werden kann, doch habe ich in der Literatur mit Ausnahme der beiden angeführten und einen von Chiari beschriebenen, aber zweifelhaften Fall keine weiteren finden können, so daß Hirschmanns Ansicht noch mehrerer Beweisfälle bedarf.

In dem größten Teil der Fälle von Nasenzähnen handelt es sich sicherlich um eine Inversion des Zahnkeims, der betreffende Zahn fehlt dann auch im bleibenden Gebiß. Der Kronenteil des invertierten Zahnes ist fast immer gegen die Nasenhöhle, der Wurzelteil gegen die Mundhöhle gelagert. Nach Zuckerkandl ist diese Anomalie, daß die unmittelbar unter dem Nasenboden sich entwickelnden Frontzähne der Norm entgegen mit ihren Kronen voraus in die Nasenhöhle wandern, nur dann möglich, wenn der Zahnkeim eine Rotation um 180° erfahren hat, und der Schmelzkeim statt dem Zahnfleisch zugekehrt zu sein, seinen Scheitel gegen die Nasenhöhle wendet. Nur so wird der Zahn verkehrt lagern und sich daraus die Folge ergeben, daß die am Nasenboden gelegene Zahnkrone gegen die Nasenhöhle durchbricht.

Die vorliegenden Fälle in der Literatur bestätigen meine Ansicht, daß die meisten Nasenzähne nach Modus I entstehen, also durch Inversion des Zahnkeims. Um einige herauszugreifen, beschreibt Löwenstein einen Fall, in

Generated on 2019-10-18 16:19 GMT / http://hdl.handle.net/2027/umn.31951002762790j
Public Domain in the United States, Google-digitized / http://www.hathitrust.org/access_use#pd-us-google
Digitized by Google
Original from UNIVERSITY OF MINNESOTA

dem es sich um einen in die Nase verlagerten Eckzahn handelt, Fabian einen mittleren Schneidezahn. Eckzähne, die total verkehrt lagern, mit der Krone am Infraorbitalrand, hat Albini beschrieben. Scheier berichtet über einen Fall, bei dem allerdings die Frage offenbleibt, ob es sich um einen invertierten, seitlichen oder mittleren Schneidezahn, oder um einen überzähligen Zahn handelt. Schlesinger beobachtete bei einem sieben Monate alten Kinde die äußerst seltene Erscheinung, daß zwei Zähne spontan in die Nase durchgebrochen waren. Der Fall Marshalls (Journ. Am. med. Assoc. 6. Nov. 1866), daß ein Weisheitszahn nach 26 Jahren aus der Kieferhöhle in die Nasenhöhle wandert, will mir doch etwas zweifelhaft erscheinen. Wenn auch an sich die Möglichkeit, daß ein Zahn in die Kieferhöhle wandert (welcher Weg entschieden seltener als in die Nasenhöhle), nicht in Abrede gestellt werden soll, so kann ich mich doch des Verdachtes nicht erwehren, daß bei den in der Literatur beschriebenen Fällen von Überwandern der Zähne in die Oberkieferhöhle Verwechslungen mit einer Follikularzyste unterlaufen sind, so bei den Arbeiten von Hecht und Neithöfer. Ich komme noch später ausführlicher darauf zurück.

Der älteste Fall von Nasenzahn ist wohl vom Altmeister Goethe veröffentlicht worden und die Krankengeschichte in der Arbeit von M. Scheier „Zähne in der Nasenhöhle" wiedergegeben. Da es sich hier um einen der Zuckerkandlschen Ansicht (Rotation um 180°) widersprechenden Fall handelt und die Form der von Goethe verfaßten Krankengeschichte für die heutige Zeit eigenartig anmutet, sei es mir gestattet, sie wiederzugeben.

„Ein Frauenzimmer, deren Geschwister schon an Knochenkrankheiten gelitten hatten, empfand in früher Jugend einen heftigen Schmerz, wenn die obere Kinnlade unter dem linken Auge berührt wurde. Dieser erstreckte sich nach abwärts bis in die Hälfte des Gaumens. Es entstand daselbst ein Geschwür, in welchem man Hartes spüren konnte. Sie litte 19 Jahre und starb an der Auszehrung. Der Teil des Schädels, den man, nachdem sie anatomiert, zurückbehalten, zeigte folgende Merkwürdigkeiten. Die linke Hälfte des Ossis intermaxillaris enthält zwei gute Schneidezähne. Der Eckzahn fehlt, und nach der kleinen Alveole sieht man, daß er bald nach der zweiten Zahnung ausgefallen sein müsse. Dann folgt ein Backzahn, dann eine kleine Lücke, jedoch ohne Alveole, sondern mit dem scharfen Rand, dann ein starker Backzahn, darauf ein noch nicht ganz ausgebildeter sogenannter Weisheitszahn. Betrachtet man nun die Nasenhöhle des Präparats, so findet man die große Merkwürdigkeit: Es sitzt nämlich ein Zahn unter dem Augenrande mit seiner Wurzel an einer kleinen runden, faltigen Knochenmasse fest. Er erstreckt sich in seiner Lage schief herab nach hinten zu und hat den Gaumenteil der oberen Maxilla gleich hinter den Canalibus incisivis gleichsam durchbohrt, oder vielmehr es ist durch die widernatürliche Berührung der Teil kariös geworden, und eine Öffnung, die größer als seine Krone, findet sich ausgefressen. Die Krone steht nur wenig von der Gaumenfläche vor. Der Zahn ist nicht völlig wie andere Backzähne gebildet, seine Wurzel ist einfach und lang, und seine Krone nicht völlig breit. Es scheint nach allem diesen

Digitized by Google
Original from UNIVERSITY OF MINNESOTA
Generated on 2019-10-18 16:19 GMT / http://hdl.handle.net/2027/umn.31951002762790j
Public Domain in the United States, Google-digitized / http://www.hathitrust.org/access_use#pd-us-google

ein gesunder Zahn mit lebhaftem Wachstum zu sein, dem aber der Weg nach seinem rechten Platz durch ein ungleiches und schnelleres Wachstum der Nachbarzähne versperrt worden, so daß er sich hinterwärts entwickelt und das Unglück angerichtet hat. Wahrscheinlich ist es der fehlende Backzahn, von dessen Alveole keine Spur zu sehen ist. Im Anfange glaubte ich fast, es sei der Eckzahn. Wenn man diesen Fall hätte vermuten können, so bin ich überzeugt, daß diese Person leicht zu operieren und der Zahn herauszuziehen gewesen wäre. Ob man aber bei ihrer übrigen unglücklichen Konstitution ihr das Leben dadurch gefristet hätte, ist fast zu zweifeln. Schade, daß man nur das interessante Stück ausgeschnitten, und nicht die andere Hälfte der

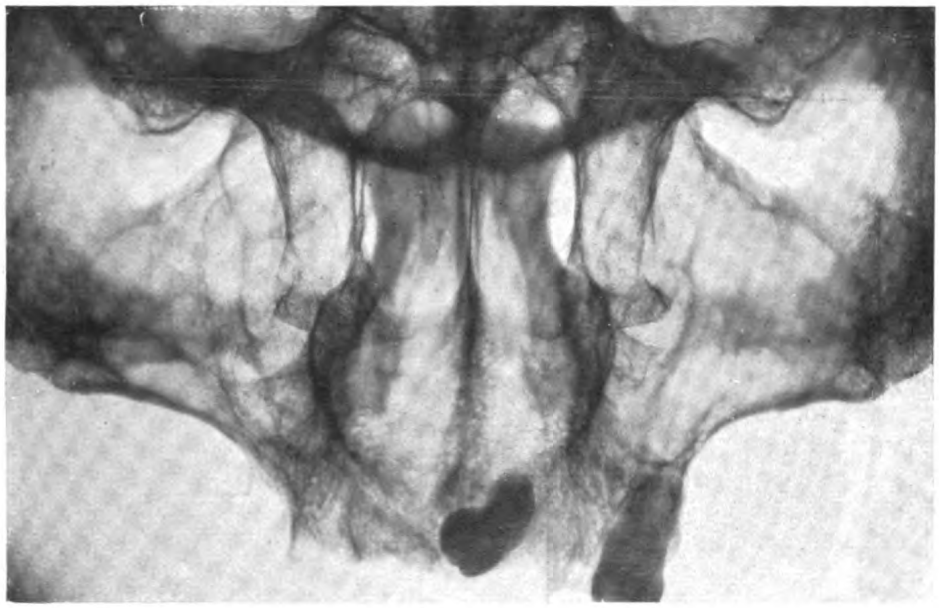

Röntgenbild 1

Maxilla, ja den ganzen Schädel verwahrt hat, damit man den Knochenbau noch an den Teilen, welche keine auffallende Unregelmäßigkeit zeigen, hätte beobachten können."

Es ist wohl zweifellos, daß es sich bei dem Goetheschen Fall um den retinierten Eckzahn handelt, der in die Nase verlagert war; schon die geschilderte Form weist darauf hin. Interessant ist, daß eine Inversion des Zahnkeimes keine Rolle spielen kann, da ja die Krone nach unten gewachsen ist. Es hätte denn eine Rotation um 360° erfolgen müssen.

Ich weise an dieser Stelle auf die Röntgenbilder zweier Präparate hin, die der Sammlung der chirurgischen Abteilung des zahnärztlichen Universitätsinstituts zu Berlin entstammen.

Röntgenbild 1 zeigt einen rechtsseitigen überzähligen Zahn, mit der Krone oberhalb des Canalis incisivus, die Spina nasalis anterior teilweise verdrängend, mit der Wurzel nach schräg unten sich in das Gaumendach erstreckend.

Digitized by Google
Original from UNIVERSITY OF MINNESOTA
Generated on 2019-10-18 16:19 GMT / http://hdl.handle.net/2027/umn.31951002762790j
Public Domain in the United States, Google-digitized / http://www.hathitrust.org/access_use#pd-us-google

Röntgenbild 2 zeigt beiderseits die Eckzähne verlagert. Im Gebiß fehlen diese, es handelt sich also um invertierte Zähne. Die Wurzeln, besonders des rechten, ragen über das Gaumendach hinaus in den Nasenboden hinein (siehe Röntgenbild 3).

Ich komme nun zurück auf meine Behauptung, daß über das Wandern der Zähne in die Oberkieferhöhle des öfteren Verwechslungen mit einer Follikularzyste unterlaufen.

Ein Beweis für meine Vermutung findet sich in der Arbeit von Pointer, „Über Zahnretention in der Kieferhöhle". Pointer beschreibt in seiner Arbeit zirka sechzehn Fälle. In fast allen sollen durch die verlagerten Zähne Kieferhöhlenempyeme hervorgerufen sein. Die kurzen Krankengeschichten von Fall 1 und 2 möchte ich wörtlich wiedergeben, da ich aus denselben

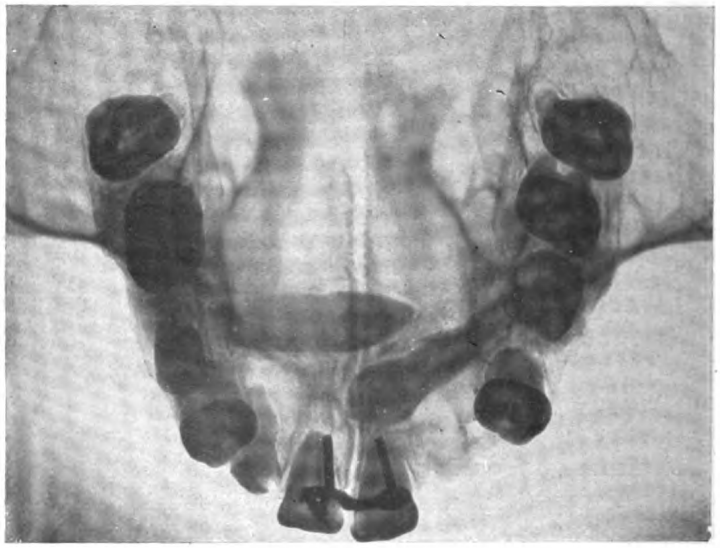

Röntgenbild 2

heraus die Behauptung aufstelle, daß es sich gar nicht um die Kieferhöhle, sondern sicherlich um eine Zyste gehandelt hat.

Fall 1. Dr. B. W. M'Coy in Sierra Leone in Westafrika teilt mit, daß bei einem 14jährigen Negerknaben durch Einwachsen eines Zahnes in das Antrum sich eine Erkrankung des Oberkiefers entwickelte. An der linken Seite des Gesichts bemerkte man eine Geschwulst von der Größe einer Aprikose, die schmerzlos, sonst etwas elastisch und umschrieben war.

Fall 2. Dubois erwähnt eines siebenjährigen Kindes, welches an der Basis des Nasenfortsatzes des linken Oberkiefers eine schmerzhafte Geschwulst von der Größe einer Nuß hatte. Dieselbe erreichte im Verlauf von 14 Jahren eine solche Größe, daß sie den unteren Rand der Orbita bedeckte und das Auge nach hinten drängte. Nach Entfernung von zwei Schneidezähnen, einem Backzahn und des entsprechenden Kieferrandes wurde die Blutung durch Tamponade gestillt und nach einigen Tagen ein Zahn

Digitized by Google
Original from UNIVERSITY OF MINNESOTA
Generated on 2019-10-18 16:19 GMT / http://hdl.handle.net/2027/umn.31951002762790j
Public Domain in the United States, Google-digitized / http://www.hathitrust.org/access_use#pd-us-google

extrahiert, der sich im oberen Teile der Höhle befand. Nach sechs Wochen hatte sich die Höhle ausgefüllt, und nach 1½ Jahren war jede Spur der früheren Difformität verschwunden."

Soweit die Krankengeschichten.

Im Fall 1 handelt es sich zweifellos um eine Zyste, ob Radikulär- oder Follikularzyste ist nicht mit Sicherheit aus der allzukurzen Krankengeschichte festzustellen. Die scharfe Umschreibung der Geschwulst, das schmerzlose Entstehen und nicht zuletzt die Elastizität (wahrscheinlich durch Verdünnung des Knochens hervorgerufen) geben ja einen geradezu idealen Hinweis auf die Diagnose „Zyste". Es wird sich hier höchstwahrscheinlich nicht um das „Einwachsen eines Zahnes in das Antrum", sondern um einen Zahn in einer Follikularzyste gehandelt haben.

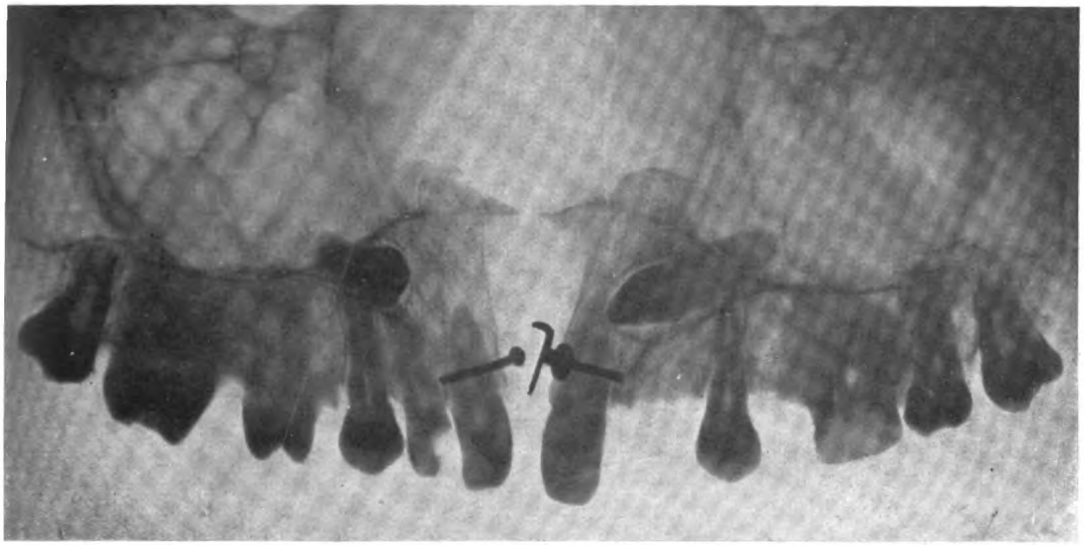

Röntgenbild 3

Auch in dem Fall 2 handelt es sich sicherlich nicht um eine Oberkieferhöhlenvereiterung, sondern ebenfalls um eine Follikularzyste. Es ist eine klinisch bekannte Tatsache, daß Oberkieferhöhlenvereiterungen fast niemals Auftreibung des Knochens zur Folge haben. Williger beobachtete in seiner Klinik ein einziges Mal einen Fall, wo die erkrankte Oberkieferhöhle bis zum Platzen mit polypösen Granulationsmassen gefüllt war und hiermit Hand in Hand eine äußerlich sichtbare Auftreibung ging. Die zweite Krankengeschichte weist auch Unklarheiten auf. Ist das siebenjährige Kind oder der Fall später erst nach 14 Jahren zur Beobachtung gekommen? Im letzteren Fall halte ich es bei einer Oberkieferhöhlenvereiterung für geradezu unmöglich, daß sich im Verlauf dieser langen Zeit nicht Erscheinungen eingestellt haben, die den Patienten zum Arzt trieben.

Aus den Krankengeschichten mehrerer von Pointer angeführten Fälle (Fall 4 und 11), in denen auch angeblich aberrierte Zähne eine Oberkiefer-

Digitized by Google
Original from UNIVERSITY OF MINNESOTA
Generated on 2019-10-18 16:19 GMT / http://hdl.handle.net/2027/umn.31951002762790j
Public Domain in the United States, Google-digitized / http://www.hathitrust.org/access_use#pd-us-google

höhlenvereiterung zur Folge gehabt haben sollen, ergab die Operation frei in der Kieferhöhle liegende (also nicht hineingewachsene) Zähne. Solche frei in der Oberkieferhöhle lagernde Zähne, die durch Stoß oder Trauma dort hingelangt, oder bei dem Versuch, sie zu entfernen, hineingestoßen sein können, müssen selbstverständlich als Fremdkörper wirken und können sehr leicht, besonders wenn es sich um kranke Zähne handelt, eine Entzündung der Antrumschleimhaut zur Folge haben. Daß man es dann aber nicht mit hineingewachsenen Zähnen zu tun hat, die die Erkrankung des Antrums zur Folge hatten, ist ebenso selbstverständlich.

Auch der Fall 16 weist Unklarheiten, wenn nicht geradezu eine Unmöglichkeit auf. Hier handelt es sich um einen retinierten Eckzahn, dessen Wurzel (Röntgenologisch festgestellt) in die Kieferhöhle ragt und dessen Krone hinter der Wurzel des zweiten Schneidezahnes lag. Wie Pointer ausdrücklich betont, zeigte der eigenartigerweise durch die Kieferhöhle entfernte Zahn „keine Erkrankung und keine Resorptionsfläche", er spricht aber dann von einem „Wurzelgranulom". Echte Wurzelgranulome können aber nur an Zähnen mit zugrunde gegangener Pulpa auftreten. Es ist also wohl ausgeschlossen, daß in diesem Fall das Empyem von dem retinierten Eckzahn ausgegangen ist.

So ergeben noch weitere von Pointer angeführte Krankengeschichten die verschiedensten Widersprüche, auf die ich nicht näher eingehen kann. Immer wieder drängt sich mir die Meinung auf, daß es sich primär um Follikularzysten handelt, aus denen (und hierin liegt wohl häufig der Kern der Fehldiagnose) sekundär sich aus dem Durchbruch der primär vereiterten Zyste in das Antrum, eine Infektion der Oberkieferhöhle und damit ein Antrumempyem entwickeln kann.

Es ist mir auch nicht recht einleuchtend, warum in die Nasen- oder Oberkieferhöhle verirrte Zähne in so häufigen Fällen Erkrankungen dieser Teile zur Folge haben sollen, während sonst im Kiefer retinierte oder verlagerte Zähne, die von Zahnärzten außerordentlich oft beobachtet werden, relativ selten dem Patienten Beschwerden machen. Scheier, der hierzu als Nasenarzt Stellung nimmt, ist der gleichen Ansicht und schreibt hierzu wörtlich: „Was nun die Erscheinungen anbetrifft, die derartige in der Nasenhöhle vorkommenden Zähne machen, so haben dieselben in den meisten Fällen gar keine oder nur geringe Beschwerden gemacht. Meist sind diese Nasenzähne nebenbei nur zufällig gefunden worden, bei Leuten, die wegen anderer Beschwerden zum Arzt kamen." Scheier erwähnt aber den Fall Brindel, bei dem schwere Reflexerscheinungen, Hustenanfälle und Laryngospasmen bestanden, die mit der Entfernung des Zahnes aus der Nasenhöhle verschwand. Im Falle Harrel sollen jahrelange Gesichts- und Kopfschmerzen und übelriechender Ausfluß bestanden haben, die sofort nach Entfernung des überstehenden Eckzahnes aus dem rechten unteren Nasengang beseitigt waren. Auch Beschwerden neuralgiformer Art, die den Fall Schweinburg kennzeichnen und die sich in heftig quälenden Kopfschmerzen äußerten, 20 Jahre angehalten hatten und sich anfallsweise steigerten, hörten mit der Entfernung des Nasenzahnes auf.

Digitized by Google Original from UNIVERSITY OF MINNESOTA
Generated on 2019-10-18 16:19 GMT / http://hdl.handle.net/2027/umn.31951002762790j
Public Domain in the United States, Google-digitized / http://www.hathitrust.org/access_use#pd-us-google

Was nun die Art der Zähne anbetrifft, so sind es wohl meistens die Eckzähne, die solchen falschen Weg einschlagen. Auch in den von mir beschriebenen und abgebildeten Fällen sind es diese. Die Erklärung liegt wohl darin, daß sie den längsten Weg zurückzulegen haben. Die Zahnärzte finden diese Erscheinung ja auch darin bestätigt, daß es neben den Weisheitszähnen hauptsächlich die Eckzähne sind, die pervers lingual oder labial durchbrechen, länger als gewöhnlich im Kiefer zurückgehalten werden oder auch gar nicht durchbrechen. Wie aus der Literatur ersichtlich, neigen nächst den Eckzähnen die Schneidezähne dazu. Von anderen Zahngruppen fand ich nur einen von Zuckerkandl beschriebenen Fall, in dem ein Prämolar in die Nasenhöhle gewachsen war.

Ein interessanter Fall von Milchzahn im linken unteren Nasengang wurde an der Universitätsklinik für Nasen- und Kehlkopfkranke zu Würzburg beobachtet. Hier handelte es sich um einen 46 Jahre alten Schmied, der über Atembeschwerden, Verstopfung der Nase und Trockenheit im Halse klagte. Die Operation ergab einen invertierten ersten Milchmolaren, nach dessen Entfernung die Beschwerden schwanden.

Die zweite von Heymann angegebene Entstehungsart, Entwicklung überzähliger Zähne in die Nase, kommt wohl seltener vor. So erwähnt Daae einen Fall, in dem es sich um einen 2 cm langen Embolus, Jurasz einen solchen, in dem es sich um einen überzähligen Kaninus handelt. Auch überzählige Milchzähne sind beobachtet worden. U. a. publiziert Leiser einen Fall, bei dem die Krone des Milchzahnes von einem sehr harten Nasenstein vollkommen inkrustiert war. Baumgarten fand bei einem 16jährigen Mädchen am Nasenboden einen länglichen Rhinolithen um einen Milchzahn gebildet.

Nach der dritten Art sind wohl die Fälle von Köllreuter und Leiser entstanden. In beiden lag Hasenscharte und Gaumenspalte vor.

Auffällig ist die Beobachtung und die verhältnismäßige Häufigkeit von Heterotopien der Zähne bei spezifisch erkrankten Patienten. So stellte Gräffner in der laryngologischen Gesellschaft einen mit hereditärer Lues behafteten Patienten vor, bei dem sich die mittleren Schneidezähne auf dem Nasenboden fanden. Hierher gehören auch die Fälle von Kohler und Schmid. Im letzteren zeigte sich, wenn auch anamnestisch nichts zu eruieren war, bei der Sektion spezifische Veränderungen in der Nasenhöhle. Anamnestisch nach dieser Richtung nicht einwandfrei, aber interessant und eigenartig ist der Fall von Willms. Es handelte sich um einen Patienten, 25 Jahre alt, dessen Nasenrücken ein der luetischen Sattelnase ähnliches Aussehen hatte. Im Nasenseptum steckte hier noch fast quer ein Zahn, 1½ cm vom Nasenboden, der wohl als der im Gebiß fehlende seitliche rechte Schneidezahn anzusehen war. Patient gab nun aber weiter an, daß vor acht Jahren plötzlich ohne besondere vorherige Beschwerden sich ein Zahn aus der Nase ausgestoßen habe und wenige Stunden später die Nase eingesunken sei. Es ist aus der Krankengeschichte nicht ersichtlich, ob ein weiterer Zahn im Gebiß fehlte.

Digitized by Google
Original from UNIVERSITY OF MINNESOTA
Generated on 2019-10-18 16:19 GMT / http://hdl.handle.net/2027/umn.31951002762790j
Public Domain in the United States, Google-digitized / http://www.hathitrust.org/access_use#pd-us-google

Ausführlich berichtet Beyer über einen Fall bei einem 16jährigen Mädchen mit tertiärer Lues; am Boden der Nasenhöhle fand er reichlich fötide Borken festhaften, die bei Sondenberührung sich als eigenartig hart erwiesen. Beyer vermutete Sequestrierung. Nach einigen Tagen entfernte Patientin bei starkem Schnauben ein großes Stück Borke, in der sich ein ausgewachsener Zahn befand. Nach dieser spontanen Ausstoßung des Zahnes reinigte sich die Nase unter geeigneter Behandlung bald wieder. Der Zahn erwies sich als Schneidezahn. Die Schneide trug, wie ein eben hervorgebrochener Zahn, die charakteristischen drei Zacken. Die Form der Wurzel war kaum noch zu erkennen, da sie durch Karies total zerstört war. Beyer nimmt wohl mit Recht an, daß der aus der Nasenhöhle entfernte Zahn der in dem sonst vollständigen Gebiß allein fehlende mediale linke obere Schneidezahn ist. Wahrscheinlich ist es, daß der Zahnkeim infolge der durch die Lues bedingten Entwicklungshemmung in der Gaumenspalte und des daraus resultierenden mangelhaften Schlusses derselben an den Boden der Nasenhöhle gelangt ist.

So könnten diesen angeführten Fällen noch mehrere andere angereiht werden, in denen man das Vorkommen von Nasenzähnen mit Lues in ätiologische Beziehung bringen zu müssen glaubte. Doch ist die Art des Zusammenhangs noch durchaus nicht geklärt und vorläufig als „Hypothese" aufzufassen.

Über die Beschwerden, die solche in die Nase verirrten Zähne hervorrufen können, war schon bei der kritischen Betrachtung der Pointnerschen Arbeit die Rede. Einen der Scheierschen Ansicht entgegengesetzten Standpunkt nimmt Gassner an. Nach seiner Aufstellung ist in 31 der bis jetzt publizierten Fällen der klinischen Erscheinungen Erwähnung getan. Nur bei zwei Beobachtungen sollen Beschwerden von seiten der Nase nicht vorgelegen haben und der Zahn nur als zufälliger Befund entdeckt worden sein, bei Leuten, die wegen anderer Beschwerden den Arzt aufsuchten. Zu den verschiedenartigsten Krankheitserscheinungen gehören nach einer Aufstellung in der Gassnerschen Dissertationsschrift:

1. Verstopfung und Undurchgängigkeit der Nase mit Behinderung der nasalen Atmung;
2. starke Sekretion ‹seröser oder eitriger Natur›;
3. Stinknase;
4. Beschwerden neuralgiformer Art;
5. schwere Reflexerscheinungen, Hustenanfälle und Laryngospasmen;
6. ein von Bryant ‹Journ. of the am. med. assoc., Bd. 57, 1916› beobachteter Fall von schwerer Hysterie bei einer 34jährigen Frau, bei der eine Fistel vom Gaumen in die Nase bestand. Die Röntgenaufnahme zeigte sieben unentwickelte Zahnkeime in der Mitte des Oberkiefers, von denen einer in die Nasenhöhle ragte. Nach Operation verschwanden die hysterischen Erscheinungen.

Zu Punkt 1, 4 und 5 will ich mich ohne weiteres bekennen, wie dieses auch in Lehrbüchern von Rhinologen angeführt ist. Was Punkt 2 angeht, so muß ich es nach Durchsicht der speziellen Arbeiten dahingestellt bleiben lassen,

Digitized by Google
Original from UNIVERSITY OF MINNESOTA
Generated on 2019-10-18 16:19 GMT / http://hdl.handle.net/2027/umn.31951002762790j
Public Domain in the United States, Google-digitized / http://www.hathitrust.org/access_use#pd-us-google

ob die Sekretion resp. Eiterung ihren Nährboden wirklich in der Nase oder aber in der Oberkieferhöhle findet. Bei einzelnen Arbeiten kann gar kein Zweifel darüber bestehen, daß es sich um ein primär erkranktes oder sekundär infiziertes (durch Radikular- oder Follikularzyste) Antrum handelte und der Nasenzahn bei der Operation lediglich ein Zufallsbefund war. Daß Stinknasen von verirrten Zähnen ausgehen sollen, wird mir von Rhinologen, denen großes klinisches Material zur Verfügung steht und die infolgedessen große Erfahrungen besitzen, glatt in Abrede gestellt. Im Gegenteil wurde mir bestätigt, daß selbst glatte Fremdkörper (Perlen) (und als solcher kann doch ein durch den Schmelz glatter verirrter Zahn nicht mal bezeichnet werden), ein Jahrzehnt lang in der Nase verweilen können, ohne die geringsten Beschwerden zu haben. Nach längerem Verweilen in der Nase inkrustiert er sich, d. h. es schlagen sich aus dem Nasensekret Salze (kohlensaurer und phosphorsaurer Kalk und Magnesia) auf den Fremdkörper nieder, der sich als sogenannter Nasenstein oder Rhinolith in seiner Form dem Raum anpaßt, in dem er liegt. Auch der Fall Bryants von schwerer Hysterie ist mir unklar. Leider war mir die Arbeit im Text nicht zugänglich. Aber die kurzen Angaben Gassners sind schon in sich selbst ein Widerspruch. Von einer echten Hysterie kann doch gar keine Rede sein. Wahrscheinlich handelt es sich auch hier um eine Follikularzyste, die im ursächlichen Zusammenhang mit Hysterie resp. Nasenzahn gebracht worden ist.

Ich kann also nicht umhin, der Scheierschen Ansicht den Vorzug zu geben. Nasenzähne machen nur in seltenen Fällen Beschwerden, Ausnahmen davon dürfen das Bild für das ganze nicht trüben.

Ich gehe nun über zu dem Kapitel der Nasenerkrankungen, die direkt auf das Zahnsystem zurückzuführen sind, oder besser gesagt, auf die Zahnerkrankungen, deren Folgeerscheinungen sich in der Nase bemerkbar machen. In Verbindung damit sei auf die Arbeit von Loos hingewiesen: „Bau und Topographie des Alveolarfortsatzes im Oberkiefer." Mit Recht weist Kollibay auf die sehr guten Schnittbilder hin, die die Lage der Wurzeln zum Nasenboden und zur Oberkieferhöhle demonstrieren.

Aus den anatomischen Verhältnissen ergibt sich mit Selbstverständlichkeit, daß nur die Schneidezähne es sein können, die zu Erkrankungen der Nase (abgesehen von der Oberkieferhöhle) in Beziehung gebracht werden können. Und so gehört es denn auch nicht zu den allzu großen Seltenheiten, daß Granulome an den Wurzelspitzen der Frontzähne sich einen Weg zur Nase bahnen und den Ausgang als Fistel auf dem Nasenboden finden. Der Knochen schmilzt eitrig ein, und zwar dem Laufe der Gefäße folgend, oder seitlich in den Canalis nasoincisivus einbrechend. Wir sprechen dann von einer Nasenfistel. Dieser Vorgang ist analog der von Partsch beschriebenen und des öfteren beobachteten Antrumfistel. Kollibay berichtet von einer Patientin, bei der vom mittleren linken Schneidezahn eine Zahnfleischfistel, vom seitlichen Schneidezahn aus, am Boden des unteren Nasenganges vorn eine Nasenfistel, und von einem Molaren aus eine Antrumfistel ausging, die zu einem Kieferhöhlenempyem geführt hatte.

Digitized by Google
Original from UNIVERSITY OF MINNESOTA
Generated on 2019-10-18 16:19 GMT / http://hdl.handle.net/2027/umn.31951002762790j
Public Domain in the United States, Google-digitized / http://www.hathitrust.org/access_use#pd-us-google

Wenn auch in den meisten Fällen das Granulom, den kürzesten Weg suchend, sich seine Bahn zum Vestibulum oris oder von den seitlichen Schneidezähnen wegen der palatinalen Neigung ihrer Wurzel zum Gaumen brechen wird, so werden doch häufig genug Durchbrüche zur Nase gar nicht bemerkt werden. Besondere Beschwerden verursachen sie ja auch dem Patienten nicht. Stinkend eitriger Ausfluß aus der Nase, wie es Kollibay von einer Patientin beschreibt, „während ihr der übrigens viel später als die Naseneiterung aufgetretene Wulst am Gaumen keine Sorgen und Beschwerden gemacht hatte", gibt es vom Granulom ausgehend wohl kaum. Es kann sich hier sehr wohl um eine palatinal entwickelte Zyste handeln, deren Inhalt infiziert und, vielleicht dem Canalis incisivus folgend, zur Nase durchgebrochen war. Mit Behandlung der Zähne, ihrer Entfernung oder Wurzelspitzenresektion, wird der Fistelgang veröden und die Nasenfistel sich schließen.

Wie ich schon oben bemerkte, können auch Radikulärzysten, die von den Frontzähnen ausgehen, sich zur Nase entwickeln; sie pflegen dann den Nasenboden stark vorzuwölben. Letzterer Vorgang kam in der Berliner zahnärztlichen Universitätsklinik bisweilen zur Beobachtung, meistens aber entwickeln sich solche Zysten labialwärts in das Vestibulum oris, oder von den seitlichen Schneidezähnen palatinalwärts. Durchbrüche von Zysten zur Nase sind äußerst selten.

Ich habe viele Jahre hindurch das Material der Berliner Klinik beobachten und darunter nur zwei Fälle von Durchbrüchen einer Zyste in die Nase feststellen können. Häufiger jedoch kam es vor, daß bei operativen Eingriffen (Entfernung von Granulomen oder Zysten) die Nase eröffnet wurde, doch kann ich über unangenehme Folgeerscheinungen nicht berichten. Immerhin ist Vorsicht am Platze. Das Arbeiten bei Wurzelspitzenresektionen an den Frontzähnen mit zu kleinen Rosenbohrern beim Abtragen der Wurzelspitze ist zu vermeiden und größere Zysten, die sich zur Nase entwickeln, sollen nach Methode Partsch I (das Verwandeln der Zyste in eine Nebenhöhle der Mundhöhle) operiert werden.

Über einen durch seine Nebenerscheinung (Nasenscheidewandabszeß) interessanten Fall von Durchbruch einer vereiterten Zyste in die Nase berichtet Killian. Da der Fall sehr selten ist, gebe ich die Krankengeschichte wieder.

Bei einem dreißigjährigen Mann stellten sich am oberen linken seitlichen Schneidezahn Beschwerden ein. Nach zwei Tagen begann sich die Nase zu verstopfen, heftige Schmerzen in der Stirn über der Nase und hohes Fieber. In den folgenden Tagen wurde die Verstopfung der Nase vollständig und am siebenten Tage stellte sich ein starker Ausfluß höchst übelriechenden Eiters aus der linken Nase ein. K. fand in der linken Nase gelben, übelriechenden Eiter. Die Septumschleimhaut buchtete sich über dem ganzen Septum vor und schien von ihrer Unterlage abgehoben. Auch rechts bestand eine solche weiche Vorbuchtung, aber nur im Bereiche des knorpeligen Septums; weiter hinten war hier die Schleimhaut nur etwas geschwollen. K. spaltete die Septumschleimhaut links breit vom Naseneingang bis zur Vomergrenze, wo-

Digitized by Google Original from UNIVERSITY OF MINNESOTA
Generated on 2019-10-18 16:19 GMT / http://hdl.handle.net/2027/umn.31951002762790j
Public Domain in the United States, Google-digitized / http://www.hathitrust.org/access_use#pd-us-google

bei noch Eiter abfloß. Beim Auseinanderhalten der Wundränder zeigte sich ein großer Teil der knorpeligen Nasenscheidewand, durch den eitrigen Entzündungsprozeß zur Auflösung gebracht. Nach drei Tagen wurde die Inzision verlängert, da die Eiterung noch nicht nachließ. Im Verlauf von vierzehn Tagen heilte der Prozeß ohne Sequestrierung aus. Obwohl K. den schmerzenden Zahn ätiologisch in Verdacht hatte, riet er vorläufig von einer Entfernung ab, da äußerlich der Zahn intakt und am Kiefer keinerlei Difformität vorhanden war. Erst nach vier Monaten traten wieder Zahnbeschwerden auf, was den Patienten veranlaßte, sich den Zahn entfernen zu lassen. Bei der Entfernung floß Eiter ab. Da die Eiterung nicht aufhörte, suchte Patient abermals K. auf. Jetzt ließ sich von der Alveole aus ein 2½ cm tiefer, bis zum Nasenboden und Septum sich erstreckender und ganz in dem keilförmigen vorderen Teil des Oberkiefers verborgener Hohlraum sondieren, der von einer Membran ausgekleidet, zweifellos als Zahnwurzelzyste zu diagnostizieren war.

Die Krankengeschichte läßt wohl keinen Zweifel darüber, daß es sich hier um eine vereiterte Zyste handelte, ausgehend vom seitlichen linken Schneidezahn, deren Pulpa (vielleicht durch Trauma) zugrunde gegangen war. Der Durchbruch unter die Septumschleimhaut hatte die Entstehung der Septumaffektion zur Folge. Nach dem heutigen Stand der zahnärztlichen Chirurgie (die Killiansche Arbeit ist 1900 geschrieben) hätte sicherlich dem Patienten auch unter Erhaltung des Schneidezahnes Heilung gebracht werden können.

Die Killiansche Beobachtung gibt mir Veranlassung, auf eine Erkrankung der Nase hinzuweisen, die im Zusammenhang mit dem Zahnsystem ausführlicher zum erstenmal von Bauer einer kritischen Betrachtung unterzogen wurde, nämlich

„Nasenscheidewandabszesse dentalen Ursprungs".

Die selbst den Rhinologen nicht häufig zu Gesicht kommenden Abszesse der Nasenscheidewand sind, was ihre Ätiologie angeht, in erster Linie auf Traumen zurückzuführen, die einen Bluterguß unter das Perichondrium zur Folge haben und vereitern können. Lubinski berichtet über 24 im Verlauf mehrerer Jahre an der Berliner Universitätsklinik über Hals- und Nasenkranke beobachtete Fälle, von denen 20 unzweifelhaft traumatischen Ursprungs waren. Es mag wundernehmen, daß, trotzdem doch gerade die Nase so häufig einem Trauma ausgesetzt, die hieraus resultierende Erscheinung der Nasenscheidewandabszesse so selten ist. Hierfür werden in der Literatur verschiedene Erklärungen gegeben. Teils wird behauptet, daß das Trauma eine bestimmte Stelle des Nasenrückens, nach Rode den hinteren fixen Teil des kartilaginösen Septums treffen muß, um einen Bluterguß zur Folge zu haben, teils soll die Elastizität des Knorpels der Nasenscheidewand ein Hämatom verhindern. Wie dem auch sei, Nasenscheidewandabszesse sind äußerst selten. Eigenartig ist, daß solche Hämatome fast stets zur Vereiterung kommen und nicht, wie wir dieses bei Hämatomen anderer Körpergegenden (Gesicht, Ohrmuschel, Kieferhöhle) beobachten, resorbiert werden.

Digitized by Google
Original from UNIVERSITY OF MINNESOTA
Generated on 2019-10-18 16:19 GMT / http://hdl.handle.net/2027/umn.31951002762790j
Public Domain in the United States, Google-digitized / http://www.hathitrust.org/access_use#pd-us-google

Neben diesem ätiologischen Moment des Traumas und des damit verbundenen Hämatoms werden vereinzelt in der rhinologischen Literatur andere Fälle beschrieben, die im Anschluß an Infektionskrankheiten auftraten und wo Erysipel, Influenza, Lues oder Tuberkulose als Veranlassung erkannt wurde. Nur ganz vereinzelt werden Beobachtungen wiedergegeben, wo als Ursache von Nasenscheidewandabszessen sich in unmittelbarer Nachbarschaft abspielende Infektionsprozesse angegeben werden. Zu diesen gehört der schon erwähnte Fall von Killian.

Bauer gebührt das Verdienst, als erster diese Fälle dentalen Ursprungs zusammengestellt und ihrer Entstehung nachgeforscht zu haben. Wenn Bauer Klage darüber führt, daß dieses Kapitel in keiner einzigen stomatologischen Arbeit erwähnt, ja nicht einmal in den Arbeiten aus den Grenzgebieten der Nasen- und Zahnheilkunde (Williger, Weiser) eines Wortes gewürdigt wird, so glaube ich aus eigener Erfahrung heraus bemerken zu dürfen, daß dieses mit Unrecht geschieht. Sind schon, wie bereits erwähnt, Septumabszesse in geschilderter ätiologischer Beziehung selten, so kommen die dentalen nur ganz vereinzelt zur Beobachtung, wie dieses ja auch die von Bauer zusammengestellten und seine zwei eigenen Beobachtungen bestätigen. Zunächst ist es ja wohl natürlich, daß der Patient den Nasenarzt aufsucht, er entgeht dadurch der Beobachtung des Zahnarztes. Aber auch seit dem Erscheinen der Bauerschen Arbeit (1917) und auch vordem ist mir nicht ein einziger Fall zu Gesicht gekommen, trotzdem mir in der chirurgischen Abteilung der Berliner zahnärztlichen Universitätsklinik Tausende von Fällen, die den Vorbedingungen für die Entstehung von Septumsabszessen entsprechen, durch die Hände gegangen sind. Wenn nicht die überzeugenden Krankengeschichten von Killian, Fischenisch und Bauer beständen, möchte man in Versuchung kommen, den dentalen Ursprung dieser Krankheitserscheinung überhaupt zu negieren. Ich begnüge mich auf Grund eigener Beobachtung mit einem Wort der Verteidigung für die Zahnärzte und glaube, daß weniger Interessenmangel an rhinologischen Arbeiten als die fast völlige Unmöglichkeit der Beobachtung diesen Mangel der zahnärztlichen Literatur erklärt.

Die Seltenheit der Beobachtung ist um so verwunderlicher, als der Infektionsweg unter Berücksichtigung der anatomischen Verhältnissen ein recht einleuchtender ist. Bauer unterstreicht in seiner Arbeit die Tatsache, daß dem Septumabszeß in den meisten von ihm zusammengestellten und auch bei seinen eigenen zwei beobachteten Fällen ein Gaumenabszeß vorausging und damit die Möglichkeit gegeben ist, daß die Erreger durch den Canalis naso-palatinus zum Septumknorpel gelangen, und zwar auf dem Wege der Ductus incisivi, wenn diese noch durchgängig sind. Nach Rauber-Kopsch „ziehen die Ductus incisivi durch den Canalis naso-palatinus vom Boden der Nasenhöhle zum Dach der Mundhöhle. Sie sind nur ausnahmsweise durchgängig und münden auf der Papilla incisiva".

Vielleicht ist die seltene Durchgängigkeit der Ductus incisivi gerade der Grund für das seltene Vorkommen der Septumabszesse. Der zweite Infektionsweg zur Nase resp. zum Septum ist bereits früher besprochen worden.

Digitized by Google
Original from UNIVERSITY OF MINNESOTA
Generated on 2019-10-18 16:19 GMT / http://hdl.handle.net/2027/umn.31951002762790j
Public Domain in the United States, Google-digitized / http://www.hathitrust.org/access_use#pd-us-google

Es ist sehr wohl denkbar, daß ein Granulom sich seinen Weg unter die Schleimhaut des unteren Nasenbodens bricht und bei einem akut entzündlichen Nachschub die Entzündung sich auf den Nasenscheidewandknorpel fortpflanzt.

Einen dritten Weg gibt Bauer an, und zwar bei allen denjenigen Fällen, bei denen der Gaumenabszeß fehlt und die entzündliche Schwellung der Schleimhaut am Alveolarfortsatz überwiegt. Hier glaubt er, „daß die Infektion vom apikalen Prozesse submukös zur Nasenscheidewand gelangt, d. h. daß es zunächst zu einem fazialen Durchbruch des Granuloms kommt und dann die Infektion auf der äußeren Oberfläche des Alveolarfortsatzes weiterschreitet".

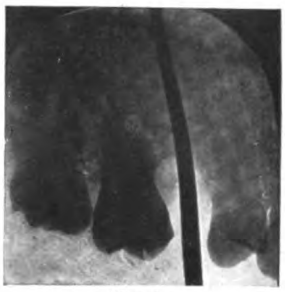

Fig. 4
Eröffnung der Kieferhöhle nach Entfernung von |5. Die Sonde führt in die Kieferhöhle

Ich kann dieses an der Hand eines selbst beobachteten Falles, bei dem zwar nicht zum Septumabszeß, aber zum Durchbruch zur Nase kam, bestätigen. Die Patientin, Fräulein E. Sch., suchte die Klinik auf und machte folgende Angaben. Vor $3^1/_2$ Jahren sei in den oberen mittleren rechten Schneidezahn eine Silikatfüllung gelegt worden. Nach $1^1/_2$ Jahren habe sie zum erstenmal beobachtet, daß sich aus der rechten Nase eine trübe Flüssigkeit entleerte. Dieser Vorgang wiederholte sich alle zwei Monate, verbunden mit einer Schwellung der Oberlippe. Seit einem halben Jahre sei der Ausfluß eitrig und seit 14 Tagen bemerke sie auch eine Vorwölbung im Vestibulum oris oberhalb des gefüllten Zahnes.

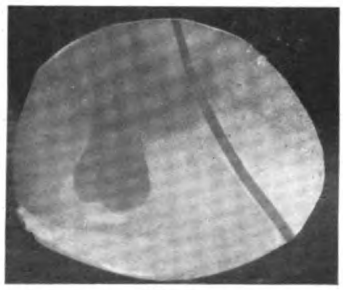

Fig. 5
Eröffnung der Kieferhöhle nach Entfernung von |7. Die Sonde führt in die Kieferhöhle

Die Untersuchung ergab, daß die Füllung herausgefallen, Zahn deutlich verfärbt, oberhalb des Zahnes im Vestibulum eine kirschkerngroße Vorwölbung der Knochenwand. Im unteren rechten Nasengange befindet sich eine Fistelöffnung, aus der sich auf Druck vom Vestibulum aus eine gelbliche Flüssigkeit entleerte. Eine in den Fistelgang von der Nase aus eingeführte Sonde gelangt in die Gegend der Wurzelspitze, ist aber unter der Schleimhaut vom Mundvorhof fühlbar, ein Beweis, daß der Granulationsweg nicht innerhalb des Knochens verläuft.

Diagnose: Cystitis radicularis, ausgehend von 1| mit fistulösem Durchbruch zum unteren Nasengang.

Die Operation ergab, daß der Knochen auf der höchsten Stelle der Vorwölbung eingeschmolzen war und der Granulationsgang unter dem Periost bis zum unteren Nasengang emporgeklettert war. Die Sondierung der kleinen Zystenhöhle ergab keine Perforation des Knochens in Nasenrichtung. Die durch die Fistelöffnung von der Nase eingeführte Sonde kam an der Vorderfläche des freigelegten Knochens zum Vorschein.

Digitized by Google
Original from UNIVERSITY OF MINNESOTA
Generated on 2019-10-18 16:19 GMT / http://hdl.handle.net/2027/umn.31951002762790j
Public Domain in the United States, Google-digitized / http://www.hathitrust.org/access_use#pd-us-google

Was nun die Therapie solcher Nasenscheidewandabszesse betrifft, so dürfte wohl die bloße Inzision in Verbindung mit der Behandlung des in Verdacht kommenden Zahnes (nur Radikalbehandlung durch Wurzelspitzenresektion) immer zum Erfolge führen. Schäffer schlug Exzision vor, analog der zahnärztlichen Behandlung des Gaumenabszesses, doch glaube ich, daß die Gefahr der Verklebung überschätzt wird.

Fig. 6
Granulom über |3. Mit der glatten Nervnadel konnte man über das Granulom hinaus in die Kieferhöhle gelangen

Ich komme nun zu den Erkrankungen der Hauptnebenhöhle der Nase (Antrum Highmori) im Zusammenhang mit dem Zahnsystem, der Kieferhöhlenentzündung und dem Kieferhöhlenempyem.

Es ist noch heute eine ungeklärte Frage, in welchem Verhältnis die dentalen Kieferhöhlenempyeme zu den genuinen stehen. Nach Hajek sind es besonders die Anatomen, die den dentalen Ursprung zu den äußerst seltenen zählen, da sie bei der Sektion keine Residuen irgendeines vorher stattgehabten Entzündungsprozesses zwischen Zahnwurzel und Kieferhöhle nachweisen konnten. So konnte Zuckerkandl bei zirka 300 Sektionen nur ein einziges Mal den dentalen Ursprung feststellen.

Die klinischen Erfahrungen jedoch geben entschieden ein anderes Bild. So sicher, wie es ist, daß die genuinen Entzündungen des Antrums überwiegen, so sicher ist es auch, daß die Anzahl der dentalen unterschätzt wird. Eine Erklärung hierfür ist wohl in der Schwierigkeit zu suchen, die dentalen Ursachen rein klinisch zu beweisen, oder genauer ausgedrückt, klinisch den Weg zu demonstrieren, den ein Entzündungsvorgang vom Alveolarfortsatz zur Kieferhöhle eingeschlagen hat. Häufig genug ist uns dieses in der Berliner zahnärztlichen Universitätsklinik gelungen, indem wir nach röntgenologischer Feststellung des Entzündungsherdes mit einer glatten Nervnadel durch die Kanäle des schuldigen Zahnes in die Kieferhöhle gelangten, oder nach Entfernung desselben durch die Alveole, ohne den leisesten Widerstand zu finden, die erkrankte Kieferhöhle sondieren konnten. Zur Veranschaulichung folgen einige in der Chirurg. Abteilung des Zahnärztlichen Univ.-Instituts Berlin aufgenommene Röntgenbilder: (Fig. 4, 5, 6, 7.)

Fig. 7
Periodontitis chronica an |6. Durch den medialen buccalen Kanal gelangt man mit der Nervnadel in die Kieferhöhle

Es ist auch meiner Meinung nach richtig, wenn Kollibay sagt, daß von dentalen Granulationen des Bodens ein Reizzustand der Antrumschleimhaut mit seröser oder schleimiger Sekretion sich entwickeln kann, der gewissermaßen nur auf eine Infektionskrankheit wartet, um sich zu einem Empyem zu entwickeln, indem der letzte Schutzwall durch die Bakterien durchbrochen wird. Diese Fälle müssen ebenfalls der dentalen Ätiologie zugerechnet werden.

Digitized by Google
Original from UNIVERSITY OF MINNESOTA
Generated on 2019-10-18 16:19 GMT / http://hdl.handle.net/2027/umn.31951002762790j
Public Domain in the United States, Google-digitized / http://www.hathitrust.org/access_use#pd-us-google

In einer jüngst erschienenen Dissertation von Hammer wird das Verhältnis der nasalen zu den dentalen Antrumerkrankungen auf 85 zu 15 angegeben. Ich halte die Zahl der dentalen zu niedrig eingeschätzt, doch da ja die Beantwortung dieser Frage an sich bedeutungslos ist, sehe ich davon ab, eine Verhältniszahl aufzustellen.

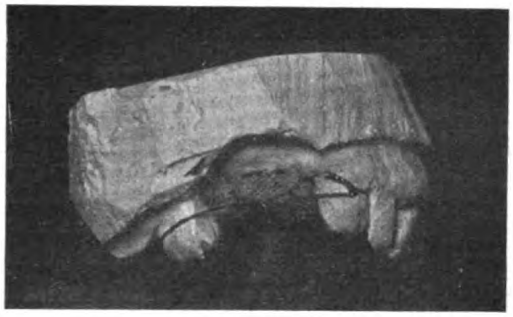

Fig. 8

Die Möglichkeit des Übergreifens eines entzündlichen Prozesses an den Wurzeln der dem Antrumboden nahegelegenen Zähne wird erhöht werden, je dünner die Knochenschicht zwischen Wurzelspitzen und Antrumboden ist. In solchem Falle hat das Granulom, und meistens handelt es sich um eine granulierende Periodontitis, nur einen kleinen Weg zurückzulegen, um zum Antrum durchzubrechen. Die hierfür in Betracht kommenden Zähne ergeben sich aus der anatomischen Lage. Im besonderen sind es der zweite Prämolar, erste und zweite Molar, aber auch von dem ersten Prämolaren und Eckzahn kann eine Infektion erfolgen. Vom seitlichen Schneidezahn gehört sie wohl zu den äußersten Seltenheiten. Die Größe des Antrums, die Länge der Wurzeln und die Höhe des Alveolarfortsatzes werden eine individuelle Rolle spielen.

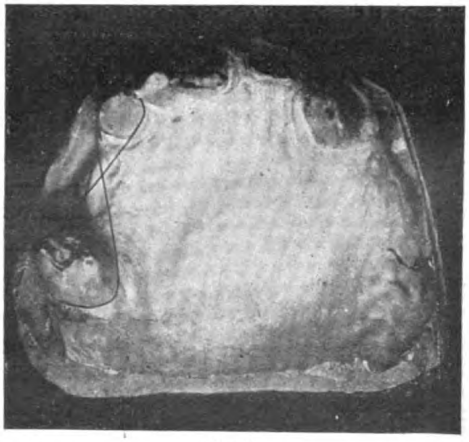

Fig. 9

Schon bei der bloßen Entfernung eines Zahnes kann das Antrum eröffnet werden, besonders, wie dieses häufig der Fall ist, wenn die Wurzeln in die Oberkieferhöhle hineinzuragen scheinen und nur noch durch die Antrumschleimhaut von ihr getrennt sind. Ich bin überzeugt, daß das viel häufiger geschieht als es vom Praktiker bemerkt wird. Daß sich trotzdem relativ selten Kieferhöhlenentzündungen anschließen, ist wohl damit zu erklären, daß die Antrumschleimhaut eine außerordentliche Tendenz hat, sich wieder zu schließen, und auch wenig empfindlich ist. Immerhin sollte man es nie unterlassen, nach Entfernung eines oberen Backzahnes zu prüfen, ob die Kieferhöhle bei dem Eingriff eröffnet worden ist. Das Sondieren durch die Alveole ist auf das schärfste zu verwerfen. Es genügt vollkommen, festzustellen, ob bei Kompression der Luft in der Nase (Schnauben bei zugehaltener Nasenöffnung) diese durch die Alveole entweicht. Ist die Eröffnung klinisch festgestellt, so ist dafür Sorge zu tragen,

Digitized by Google
Original from UNIVERSITY OF MINNESOTA
Generated on 2019-10-18 16:19 GMT / http://hdl.handle.net/2027/umn.31951002762790j
Public Domain in the United States, Google-digitized / http://www.hathitrust.org/access_use#pd-us-google

daß der Infektionsweg zum Antrum verschlossen resp. erschwert wird. In der Berliner Zahnärztlichen Universitätsklinik bedienen wir uns mit vollem Erfolg der sogenannten Achtertour, eines Drahtverbandes in Form einer Acht, dem ein Tampon aufgelagert wird (Fig. 8 und 9).

Sind keine Nachbarzähne vorhanden, so hat der Verschluß durch eine Zelluloidprothese zu erfolgen.

Fig. 10

Das Austamponieren der Alveole mit Jodoformgaze (leider geschieht dieses zuweilen sogar mit Watte) ist mit der Gefahr verbunden, daß man den Tampon in die Kieferhöhle preßt und somit mechanisch das Schließen der Antrumschleimhaut verhindert, abgesehen davon, daß die Antrumschleimhaut gereizt wird.

Daß bei Wurzelspitzenresektionen das Antrum eröffnet werden kann, wurde schon bei der Nasenhöhle erwähnt. Im allgemeinen werden sich hieraus keine Komplikationen für die Kieferhöhle ergeben. Es dürfte auch hier, wie bei der Nasenhöhle, ratsam sein, in ihrer Nähe nicht mit zu kleinen Bohrern zu arbeiten. Größeren Bohrern weicht die Antrumschleimhaut aus.

Wie bei Extraktionen, so kann auch bei Wurzelbehandlung das Antrum eröffnet und, was das Schlimmere, infektiöse Keime (man denke an den gangränös zerfallenen Wurzelkanalinhalt) können in das Antrum gepreßt werden. Diese Gefahr kann man nicht beseitigen, vielleicht durch vorsichtiges Arbeiten einschränken.

Einen geradezu klassischen Fall, der aber in den Bereich der Kunstfehler gehört, hatte ich Gelegenheit, persönlich in der Universitätsklinik zu diagnostizieren. Ein Zahntechniker hatte einen oberen rechten zweiten Bikuspidaten mit einer Richmondkrone versehen und hatte dabei unter Perforation des Zahnes den einen Wurzelstift direkt in die Kieferhöhle getrieben (Fig. 10).

Fig. 11

Ein schweres akutes Empyem war die prompte Folge.

Gar nicht zu selten passiert es (besonders bei tief zerstörten oder tief frakturierten Molarenwurzeln), daß diese bei dem Entfernungsversuch in die Kieferhöhle versenkt werden (Fig. 11).

Die Entfernung solcher Wurzel ist unbedingt Pflicht, denn ihr längeres Verweilen muß die Antrumschleimhaut im Laufe der Zeit in einen entzündlichen Zustand versetzen. Williger hat den Gang dieses harmlosen Eingriffs in einer kleinen Arbeit „Versenkung von Wurzeln in die Kieferhöhle" geschildert (Korrespondenzblatt f. Zahnärzte 1920, Heft 1), breite Aufklappung der Schleimhaut und des Periost von der Fossa canina aus, breite Aufmeißlung, bis man die Kieferhöhle voll überblicken kann. Gewöhnlich sieht

Digitized by Google
Original from UNIVERSITY OF MINNESOTA
Generated on 2019-10-18 16:19 GMT / http://hdl.handle.net/2027/umn.31951002762790j
Public Domain in the United States, Google-digitized / http://www.hathitrust.org/access_use#pd-us-google

man die Wurzel dann frei in der Kieferhöhle lagern, liegt sie noch unter der Antrumschleimhaut, so muß man diese mit dem Sichelmesser schlitzen und den Zahnrest mit der Pinzette herausheben. Hierauf wird Schleimhaut und Periost in der Fossa canina zurückgeklappt. Eine sorgfältige Naht beschließt den kleinen Eingriff. Da die Kieferhöhle dann immer noch zum Munde zu offen steht ‹durch die Alveole›, ist eine Achtertour mit Tamponade zu legen oder, falls keine Zähne vorhanden, ein Verschluß mit Zelluloidprothese zu schaffen. Bei einem derartigen Eingriff, der nicht zum täglichen Brot des Zahnarztes gehört, müssen selbstverständlich die Lehren der Aseptik strengste Beachtung finden. Fast immer wird der Heilungsverlauf normal sein; unangenehme Störung kann nur eintreten dadurch, daß ein durch die Operation in die Kieferhöhle erfolgter Bluterguß nicht zur Resorbierung kommt, sondern vereitert.

Auch bei Wurzelspitzenresektionen in der Nähe des Antrums kann durch unglücklichen Zufall die resezierte Wurzelspitze in die Kieferhöhle getrieben werden.

Hierher gehört ein von Becker beschriebener Fall mit äußerst tragischem Verlauf. Der Patient wurde der Zahnärztl. Universitätsklinik mit einem Antrumempyem überwiesen, nachdem ihm anderwärts bei Ausführung einer Wurzelspitzenresektion an einem oberen Eckzahn die Wurzelspitze ins Antrum versenkt war. Hammer berichtet irrtümlich, daß Becker selbst die Resektion ausgeführt habe. An die Operation nach Lück-Caldwell schloß sich eine Otitis media und Mastoiditis. Aufmeißlung des Warzenfortsatzes. Hieran schloß sich eine Sinusthrombose und nach erfolgloser Ausräumung des Sinus ging der Patient an Meningitis zugrunde.

Ich hatte Gelegenheit, einen solchen Fall selbst in der Universitätsklinik zu behandeln. Allerdings handelte es sich nicht um eine resezierte und versenkte Wurzelspitze, sondern um einen bei der Operation abgebrochenen größeren Bohrerkopf. Das Röntgenbild bestätigte den unglücklichen Zufall. Ich erweiterte den schon vorhandenen Operationsschnitt und eröffnete die Kieferhöhle breit. Dem Fall war eine komische Seite abzugewinnen insofern, als ich den Bohrerkopf trotz sorgfältigsten Absuchens in der Kieferhöhle nicht finden konnte. Recht unbefriedigt mußte ich die Operation beenden. Am Abend fand die Patientin den Bohrerkopf eingeklemmt in einer tiefen kariösen zentralen Höhle eines unteren Molaren. Beim Tupfen muß also der Bohrerkopf mit herausgewischt und in den kariösen Molaren gefallen sein. Der Heilungsverlauf war bis auf ein hartnäckiges Hämatom, das resorbiert wurde, ein normaler und guter. Nach zirka 8 Tagen konnte ich die Patientin aus der Behandlung entlassen.

Auch im Anschluß an Ostitiden kommen bisweilen Oberkieferhöhlenerkrankungen vor. Wir haben in der Universitätsklinik derartige Fälle beobachtet und behandelt. Nach Entfernung der Sequester pflegt Heilung einzutreten, vereinzelt mußte auch die Radikaloperation angeschlossen werden.

Als letzte Infektionsmöglichkeit ist noch die im Anschluß an Neubildungen im Bereiche der Kiefer und Zähne auftretende zu besprechen. Hier sind es,

Digitized by Google
Original from UNIVERSITY OF MINNESOTA
Generated on 2019-10-18 16:19 GMT / http://hdl.handle.net/2027/umn.31951002762790j
Public Domain in the United States, Google-digitized / http://www.hathitrust.org/access_use#pd-us-google

wie dieses ja schon teilweise erwähnt war, die radikulären und follikulären Zahnzysten. Voraussetzung ist, daß ihr Inhalt auf irgendeinem Wege infiziert wurde. Eine Zyste wird stets das Antrum verdrängen und es kann vorkommen, daß dieses ganz bis auf einen schmalen Spalt verschwindet. Dieses Moment des „Verdrängens", das sich aus dem Bestreben der Zyste erklärt, nach dorthin sich Ausdehnung zu verschaffen, wo sie den geringsten Widerstand findet, ist es, das differentialdiagnostisch leicht zu Irrtümern führen kann. Vereiterte Zysten werden mit Kieferhöhlenempyemen verwechselt, oder auch umgekehrt. Wie Irrtümer vermieden werden, ist ausführlich in Kunerts und Willigers Arbeiten klargelegt.

Ich erwähne kurz noch die Gefahr der Antrumeröffnung bei Zystenausschälung. Sie tritt besonders dann in den Vordergrund, wenn es sich um Zysten handelt, die sich im Bereich der oberer Biskuspidaten oder Molaren entwickeln. Die Operation nach Partsch (Verwandeln der Zyste in eine Nebenhöhle der Mundhöhle) wird in einem solchen Falle die allein indizierte sein. Im geringen Maße besteht diese Gefahr auch bei Zysten, die sich von den Frontzähnen aus entwickeln. Die Eröffnung des Antrums bei Ausschälung einer Zyste, ausgehend vom seitlichen Schneidezahn, ist in der Berliner Zahnärztl. Universitätsklinik beobachtet worden. Natürlich besteht die Möglichkeit eines Blutergusses ins Antrum, doch braucht diese Gefahr nicht überschätzt zu werden.

Wenige Worte noch über die Behandlung von Kieferhöhlenempyemen. Handelt es sich um ein akutes Empyem, so wird sich die Tätigkeit des Zahnarztes mit Verordnung für Bettruhe, Schwitzen und Pinselungen der Nase mit 10%igem Kokain oder 20%igem Novokain Suprarenin begnügen müssen. Letztere bezwecken ein Abschwellen der Nasenschleimhaut. Tritt keine Besserung ein, so müssen Spülungen entweder von der Alveole des entfernten Zahnes, oder vom unteren Nasengang erfolgen. Die Punktion vom unteren Nasengang gehört wohl nicht mehr in das Arbeitsgebiet des Zahnarztes, der ungeübten Hand können hierbei unangenehme Zwischenfälle unterlaufen. Zum Zwecke der Spülung aber einen gesunden Zahn zu opfern, ist als schwerer Kunstfehler anzusehen.

Auch bei den chronischen Empyemen kann die Behandlung zunächst mit Spülungen versucht werden, die bisweilen auch zum Ziele führen. Besteht das Empyem schon lange Zeit, was gewöhnlich eine polypöse Entartung der Antrumschleimhaut zur Folge hat, so führt nur die Radikaloperation zum Ziel. Von den Operationsmethoden ist die nach Luc-Caldwell die gebräuchlichste und erfolgreichste. Auf ihre Technik gehe ich nicht näher ein und verweise auch hier auf Willigers Arbeiten. Jedenfalls glaube ich mit meiner Behauptung nicht zu weit zu gehen, daß die Ausführung derselben auf keinen Fall in das Arbeitsgebiet des Zahnarztes gehört. In einem neueren Lehrbuch von Moral steht der Satz: „Die dentalen Empyeme fallen in das Arbeitsgebiet des Zahnarztes, die nasalen aber in das des Rhinologen." Ich kann mich diesen Ausführungen auf keinen Fall anschließen.

Digitized by Google
Original from UNIVERSITY OF MINNESOTA
Generated on 2019-10-18 16:21 GMT / http://hdl.handle.net/2027/umn.31951002762790j
Public Domain in the United States, Google-digitized / http://www.hathitrust.org/access_use#pd-us-google

Letzten Endes ist es beim chronischen Antrumempyem vollkommen gleichgültig, ob es von der Nase oder von einem Zahn ausgegangen ist. Der chirurgische Radikaleingriff an der Kieferhöhle ist immer derselbe. Dieser Eingriff wird nach meiner Meinung besser den Rhinologen überlassen. An sich ist er nicht sonderlich schwierig. Es können aber während des Heilverlaufes Störungen, insbesondere schwere Blutungen vorkommen, denen der praktische Zahnarzt aus Mangel an Übung einfach nicht gewachsen ist. Doch wäre es andrerseits sehr wünschenswert, wenn sich die Rhinologen bei der Diagnose öfter der Hilfe eines Zahnarztes bedienten als es bisher geschieht. In der Chir. Abteilung des Berliner Zahnärztl. Universitätsinstituts haben wir in dieser Beziehung sehr oft schon der Universitäts-Nasenklinik behilflich sein können, indem wir mit Hilfe des auf S. 20 dargestellten Verfahrens den schuldigen Zahn ausmittelten.

Generated on 2019-10-18 16:21 GMT / http://hdl.handle.net/2027/umn.31951002762790j
Public Domain in the United States, Google-digitized / http://www.hathitrust.org/access_use#pd-us-google
Digitized by Google
Original from UNIVERSITY OF MINNESOTA

AUS DEM ZAHNÄRZTLICHEN INSTITUT DER DEUTSCHEN UNIVERSITÄT
IN PRAG
(VORSTAND PROF. DR. H. BOENNECKEN)

PULPENTOD KARIESFREIER ZÄHNE

VON
ASSISTENT DR. MED. ANTON LOOS

Die Erkenntnis, daß tote Pulpen in äußerlich intakten Zähnen schwere Störungen des Allgemeinbefindens nach sich ziehen können, muß uns bestimmen, bei jedem Patienten, der mit neuralgischen Schmerzen im Trigeminusgebiet zu uns kommt, die Vitalität der Pulpen aller Zähne, auch bei völliger Kariesfreiheit mit Hilfe des faradischen Stromes zu prüfen. Nur auf diese Weise wird es uns möglich sein, tote Pulpen rechtzeitig zu entdecken und zu behandeln, bevor sie Unheil anrichten. Zu beachten ist nur, daß, wie Adolf Witzel nachgewiesen hat, pulpenlose Zähne auch auf den Induktionsstrom reagieren können, wenn sich ihre Wurzelhaut im entzündeten Zustand befindet. Aus diesem Grunde ist es geraten, in solchen Fällen erst nach Abklingen der Periodontitis die Vitalitätsprüfung der Pulpa vorzunehmen, vorausgesetzt, daß der Zustand des Periodontiums ein Zuwarten ratsam erscheinen läßt. Daß pulpatote Zähne mitunter schon bei der bloßen Inspektion mit ziemlicher Sicherheit an einer, wenn auch nur geringfügigen Verfärbung kenntlich sind, ist eine bekannte Tatsache. Auch das sogenannte Smrekersche Phänomen, das sich in einem Schwirren der Wurzelspitze bei Beklopfen eines pulpentoten Zahnes zu erkennen gibt, und der veränderte, meist tiefere Klang sind erprobte Symptome für Zähne mit toten Pulpen.

Die überwiegende Mehrzahl der Fälle von Pulpentod kommt im Anschluß an ein Trauma zur Beobachtung. Wir nehmen an, daß durch den Insult (plötzlicher, unvermuteter Aufbiß auf einen harten Gegenstand in der Speise, Stoß, Fall usw.) die Wurzelgefäße bei ihrem Eintritt am Foramen apicale abreißen, wodurch an dieser Stelle ein Hämatom entsteht. Auf diese Weise sistiert die Ernährung der Pulpa, die nun der Nekrose anheimfällt. Pathologisch-anatomisch handelt es sich also um eine ischämische Nekrose des Pulpengewebes.

Auch in der Pulpa selbst finden sich mitunter nach den erwähnten Gewalteinwirkungen Hämatome, wie Williger in mehreren Fällen mikroskopisch

Digitized by Google
Original from UNIVERSITY OF MINNESOTA
Generated on 2019-10-18 16:21 GMT / http://hdl.handle.net/2027/umn.31951002762790j
Public Domain in the United States, Google-digitized / http://www.hathitrust.org/access_use#pd-us-google

beweisen konnte. Am häufigsten trifft man tote Pulpen in den unteren Schneidezähnen, bei denen schon ganz geringfügige traumatische Einwirkungen das Absterben der Pulpa zur Folge haben können. Schon das wiederholte Abbeißen eines Garnfadens, wie es bei den Näherinnen üblich ist, genügt mitunter, ebenso wie das Halten von Nägeln zwischen den Zähnen bei den Tapezierern, die Pulpen der unteren Schneidezähne zum Absterben zu bringen. In einem Falle von Pulpentod zweier unterer Zähne mit Fistelbildung gab der Patient an, daß er die Gewohnheit habe, seine Zigarettenspitze, auch wenn er nicht rauche, zwischen den Zähnen zu halten und während des Studiums auf die harte Spitze zu beißen. Diese ständigen, an sich geringfügigen Insulte scheinen hingereicht zu haben, um den Tod der beiden Pulpen herbeizuführen. Meist aber sind ätiologische Anhaltspunkte überhaupt nicht zu eruieren, entweder weil das Trauma zeitlich sehr weit zurückliegt, oder zu gering war, als daß es der Patient im Gedächtnis behalten hätte.

Überlastung eines oder mehrerer Zähne kann infolge stärkerer Inanspruchnahme als ständiges Trauma den Tod der Pulpa nach sich ziehen. Meist handelt es sich auch hier um Frontzähne, besonders beim Fehlen aller Molaren und Prämolaren, höchst selten um Molaren oder Prämolaren.

Wiederholte Insulte mechanischer oder thermischer Natur können nach Partsch besonders bei Schmelzhypoplasien zum Absterben der Pulpa führen, wenn die Schmelzschicht sehr dünn ist. Da in diesen Fällen eine Bakterieninvasion in das Pulpenkavum leichter erfolgen kann als bei normaler Schmelzdecke, fällt das nekrotische Pulpengewebe solcher Zähne leicht der Gangrän anheim.

Ein weiteres ätiologisches Moment für das Absterben der Pulpa bei intakten Zähnen ist das Trauma der Regulierung. Es ist begreiflich, daß bei der brüsken chirurgischen Zahnregulierung — dem Redressement forcé — der Pulpentod die Regel ist. Aber auch ein allzurasches Vorgehen bei Regulierungen mit Schrauben und Ligaturen kann die Lebensfähigkeit der Pulpen gefährden.

Auch bei hochgradiger Abrasie wird Pulpentod relativ häufig beobachtet.

Fall 1. Herr A. Sch., 41 Jahre alt, suchte im September dieses Jahres unsere Ambulanz auf. Bei der Untersuchung wurde Kreuzbiß festgestellt. Die Zähne $\underline{C\ I_2 I_1|}$ waren auf der labialen Seite bis auf eine dünne Wand ausgeschliffen, wobei das Dentin eine bedeutend stärkere Abnützung aufwies und der Schmelz scharfe Ränder bildete. Die Untersuchung mit dem faradischen Strom ergab einen Ausfall der Reaktion der genannten drei nicht vorbehandelten Zähne und im Röntgenbild wurde überdies an der Wurzelspitze des $\underline{I_1|}$ ein linsengroßer Aufhellungsherd festgestellt.

Fall 2. Herr Th. K., 51 Jahre alt, wurde in unserem Institut behandelt. Es bestand eine hochgradige Progenie, und sämtliche oberen und unteren Frontzähne zeigten die typischen Abnützungsflächen. Hier wurden zwei Pulpen $\underline{J_1 | J_1}$ als tot befunden. Über dem $\underline{J_1|}$ hatte sich bereits eine Fistel ausgebildet.

Höchst selten tritt bei starker Abkauung von Molaren und Prämolaren der Tod der Pulpa ein, weil hier die Abnützung nicht so rasche Fortschritte macht,

Digitized by Google
Original from UNIVERSITY OF MINNESOTA
Generated on 2019-10-18 16:21 GMT / http://hdl.handle.net/2027/umn.31951002762790j
Public Domain in the United States, Google-digitized / http://www.hathitrust.org/access_use#pd-us-google

wie bei den Frontzähnen, und den Odontoblasten der Pulpen mehr Zeit gelassen wird zur Bildung von Abwehrdentin. Meist ist die Entwicklung die, daß bei fortschreitender Abnützung die Pulpa schließlich bloßgelegt wird, und die Schmerzen der auftretenden Pulpitis treiben den Patienten zum Arzt.

Ebenso wie bei hochgradiger Abkauung ist auch in Fällen, wo durch Abscheuerung bei Gebrauch einer scharfen Zahnbürste die sogenannten keilförmigen Defekte entstehen, der konsekutive Tod des Zahnmarks ohne weiteres verständlich.

Ständige thermische Reize, wie sie im Anschlusse an ungenügend isolierte Metallfüllung sich einstellen, führen zuweilen zur Hyperämie der Pulpa und schließlich zum Absterben des Zahnmarkes, wenn ein therapeutischer Eingriff nicht vorgenommen wird. Oft erfolgt der Übergang von der Irritation zum Pulpentod fast symptomlos. Die anfänglichen Schmerzen auf kalt und warm hören allmählich auf und der Patient hält seinen Zahn für gesund, bis durch irgendeinen Zufall der Zahnarzt den Pulpentod konstatiert.

Pulpentod unter Silikatzementfüllung ist glücklicherweise durch ständige Verbesserung der Materialien seltener geworden. Nach den ausgezeichneten Untersuchungen Proells sind weder Säurewirkungen noch der früher von den Fabrikanten zugestandene, heute aber nicht mehr nachweisbare Arsengehalt des Silikatzementes, sondern Bakterien und Mundflora verantwortlich zu machen. Diese dringen auf dem Wege durch das poröse Füllungsmaterial oder am Rande desselben bei mangelhaftem Randschluß, wie er sich infolge der Kontraktion des Zementes von selbst bildet, vor. Während Proell also Bakterien für den Pulpentod verantwortlich machen will, sieht Fränkel in der freien Phosphorsäure einen Hauptfaktor für das Absterben der Pulpa unter Silikatzementfüllung; ebenso trägt nach den Untersuchungen Abrahams der Gehalt an Salzsäure in der Zementflüssigkeit die Schuld an dem Zerfall des Zahnmarkes.

Richter tritt dafür ein, daß die Pulpenschädigungen hauptsächlich auf dem Arsengehalt der alten Füllmaterialien beruhen.

In den neuen Füllmaterialien ist aber Arsen nicht mehr enthalten, so daß dieser Faktor ausgeschaltet werden kann. Wenn nun Lartschneider bei seinen Versuchen eine schädigende Wirkung der Silikatzementflüssigkeiten nicht feststellen konnte, so gibt es doch Fälle, bei denen der Gedanke an eine Säurewirkung ziemlich naheliegt. Wenn wir nämlich die Fälle von Pulpentod unter Silikatzementfüllungen genau untersuchen, können wir zwei Gruppen unterscheiden. In die erste Gruppe sind jene Fälle einzureihen, wo die Patienten nach unverhältnismäßig kurzer Zeit, nach wenigen Wochen oder Monaten, mit großen Schmerzen zurückkommen und wo sich nach Eröffnung der Pulpakammer Eiter entleert.

Zur zweiten Gruppe gehören die Fälle, wo der Pulpentod erst nach Jahren zur Beobachtung kommt und Gangrän festgestellt werden kann. In zwei von unseren beobachteten Fällen war die Füllung 8 bzw. 13 Jahre alt, stark verfärbt, sehr porös mit deutlich mangelhaftem Randschluß. An unserem Institute wurde vor Jahresfrist ein Silikatzement verwendet, bei dem diese

Digitized by Google
Original from UNIVERSITY OF MINNESOTA
Generated on 2019-10-18 16:21 GMT / http://hdl.handle.net/2027/umn.31951002762790j
Public Domain in the United States, Google-digitized / http://www.hathitrust.org/access_use#pd-us-google

Art des Pulpentodes in einer größeren Anzahl von Fällen beobachtet werden konnte. Seit Auflassung dieses Füllungsmaterials sind uns bei der nunmehr angewendeten De Treyschen Synthetikfüllung derartige Folgen nicht mehr zu Gesicht gekommen.

In der übergroßen Zahl der Fälle ist der Pulpentod unter Silikatzementfüllung zweifellos auf bakterielle Schädigung im Sinne Proells zurückzuführen, was ziemlich einleuchtend ist, wenn wir alte Silikatzementfüllungen auf Randschluß und Porosität prüfen. Es erscheint daher angezeigt, alle Silikatfüllungen mit mangelhaftem Randschluß sofort zu erneuern, um der Gefahr des Pulpentodes vorzubeugen.

Scharf zu scheiden von den angeführten Möglichkeiten des Pulpenzerfalles unter Füllungen sind jene Fälle, wo durch unexakte, nachlässige Kavitätenpräparation erkranktes Dentin in der Kavität zurückgelassen wurde und wo nun die Bakterien unter einer gleißenden Füllung ihr Zerstörungswerk ungehindert fortsetzen.

Die Frage, ob durch Adrenalin der Tod der Pulpen herbeigeführt werden könne, ist vor Jahren in lebhafter Debatte erörtert worden. Euler und Scheff haben wohl das letzte, entscheidende Wort in dieser Angelegenheit gesprochen und mit ihren Tierversuchen unwiderlegbare Beweise für ihre Behauptung erbracht, daß durch subgingivale Injektionen von Adrenalin eine schädigende Nachwirkung oder gar das Absterben des Zahnmarkes nicht zu befürchten ist. Scheff schreibt darüber folgendes:

„Nach dem gegenwärtigen Stande der experimentellen Untersuchungen und nach den klinischen Beobachtungen kann mit Sicherheit angenommen werden, daß Witzel und seine Anhänger im Unrecht waren, als sie die Vermutung aussprachen, die Pulpa könne durch eine vorübergehende Anämie, die sich noch weitergehend ab und zu auf einen größeren Zeitraum erstrecken darf, in irgendeiner Weise zum Absterben bzw. zur Nekrose ‹Pulpentod› gebracht werden. Daß meine dagegen aufgestellte Behauptung, die als feststehender Satz betrachtet werden kann, richtig ist, beweisen einerseits die wiederholt ausgeführten Experimente, sowie die in verschiedenen Zeiträumen mit verschiedenen größeren und kleineren Flüssigkeitsmengen ausgeführten Injektionen, nach welchen niemals Nekrose erfolgte, hauptsächlich aber die histologische Untersuchung der nach den Injektionen extrahierten Pulpen, die unzweifelhaft, und zwar durchgehends eine tadellose Kernfärbung sowie das Vorhandensein der Längs- und Quermuskeln in den Arterien ergeben hat, womit wohl jede wie immer geartete nekrotische Veränderung der Pulpengewebes ausgeschlossen werden muß."

Selbst bei anscheinend ganz klaren Fällen, wie ihn der von Bolten zitierte darstellt, ist es nicht erwiesen, ob nicht die Pulpen schon vor der Injektion abgestorben waren. In dem erwähnten Falle wurde nach dem Bericht nicht nur der Pulpentod dez Zahnes, über dessen Wurzelspitze die Injektion ausgeführt wurde, sondern auch der von vier Nachbarzähnen durch Untersuchung mit dem Induktionsstrome festgestellt. Tanzer ist der Meinung, daß „eine Zerstörung der Pulpa bei Kokain-Adrenalininjektionen durch die blutdruck-

Digitized by Google
Original from UNIVERSITY OF MINNESOTA
Generated on 2019-10-18 16:21 GMT / http://hdl.handle.net/2027/umn.31951002762790j
Public Domain in the United States, Google-digitized / http://www.hathitrust.org/access_use#pd-us-google

erhöhende Wirkung und durch den dadurch außerordentlich gesteigerten intradentären Blutdruck hervorgerufen werden kann".

Euler faßt die Ergebnisse seiner Untersuchungen zusammen und schreibt: „Was bisher über das Absterben der Pulpa nach Injektionen von Nebennierenextrakt von anderer Seite vorgebracht ist, steht auf recht schwachen Füßen. Keine der über den Pulpentod aufgestellten Theorien hat durch das Tierexperiment eine Stütze erfahren. Somit muß die Angst, wirklich gesunde Zähne in ihrer Pulpenvitalität durch Injektion von Nebennierenextraktpräparaten zu schädigen, als übertrieben, ja sogar unbegründet bezeichnet werden."

Auch für die früher behauptete Schädigung der Pulpa mit nachfolgendem Absterben nach Druckanästhesie mit Kokain stehen Beweise histologischer und klinischer Natur noch aus und können wohl in das Reich der Hypothese verwiesen werden.

Eine nicht so seltene Ätiologie des Pulpentodes ist in einer durch exzessive Dentinneubildung begründeten Verengung des Wurzelkanals bzw. Pulpakavums mit konsekutiver Blutzirkulationsstörung, die schließlich zur Nekrose des Pulpengewebes führt, gegeben. So beschreibt Dzierżawski einen Fall, und auch Kaas weiß über drei weitere Fälle von exzessiver Dentinneubildung mit Ausfüllung des Pulpakavums zu berichten. In dem Falle Dzierżawski ist nicht angegeben, ob der Zahn eine Füllung besaß und ob eine Untersuchung mit dem faradischen Strom vorgenommen wurde. Die drei Fälle, von denen Kaas eine Beschreibung bringt, waren sämtlich mit Füllungen versehen. Auch hier scheint eine elektrische Vitalitätsprüfung nicht vorgenommen worden zu sein. Die Indikation zur Eröffnung der Zähne der ersten Fälle war gegeben durch große Schmerzhaftigkeit ‹Periodontitis›, beim dritten Fall sollte eine bestehende Verfärbung behoben werden.

Bei den Arbeiten am Phantom kann ziemlich häufig eine Ausfüllung des Pulpakavums mit Dentin festgestellt werden. Nach Aufsprengen des Zahnes findet sich nur noch in den Kanälen ein äußerst feines, für die dünnste Millernadel undurchgängiges Lumen, während eine eigentliche Pulpenkammer nicht vorhanden ist. Diese Dentinausfüllung des Pulpakavums kommt auch mitunter bei relativ jungen Zähnen vor.

Bei einem Patienten, der wegen einer Sensibilitätsstörung des Gesichtes unsere Klinik aufsuchte, wurde mit dem faradischen Strom die Untersuchung des Gebisses vorgenommen und gefunden, daß im linken Oberkiefer sämtliche vorhandenen Zähne vom ersten Incisivus bis zum zweiten Prämolaren den Ausfall der Reaktion ergaben. ‹Wegen der bestehenden Sensibilitätsstörung wird dieser Fall auch an anderer Stelle eingehend besprochen werden.› Die Röntgenuntersuchung der erwähnten sechs Zähne zeigt bei den Zähnen unscharfe Begrenzung der Wurzelspitzen und Verdickung derselben. Das Lumen des Pulpenkavums erschien nur in der Krone der Zähne sichtbar, ein Wurzelkanallumen war überhaupt nicht festzustellen. Bei dem zweiten Incisivus war auch im Bereiche der Krone ein Pulpalumen nicht zu sehen. Der $\underline{P_2}$ zeigte eine geringe, unscharf begrenzte Aufhellungszone in der Regio apicalis.

Digitized by Google
Original from UNIVERSITY OF MINNESOTA
Generated on 2019-10-18 16:21 GMT / http://hdl.handle.net/2027/umn.31951002762790j
Public Domain in the United States, Google-digitized / http://www.hathitrust.org/access_use#pd-us-google

Sämtliche Zähne waren intakt, nur der erste Prämolar trug eine winzige Amalgamfüllung. Ätiologische Anhaltspunkte für den Pulpentod ließen sich aus der Anamnese nicht erbringen. Wir können wohl annehmen, daß ein weit zurückliegendes Trauma als Ursache anzusprechen ist. Beim zweiten Incisivus war eine Pulpenkammer nicht vorhanden und auch nach tiefem Ausbohren und mehrtägiger Säurebehandlung konnte ein Kanallumen nicht gefunden werden. Der Zahn zeigte äußerlich eine ganz geringfügige Verfärbung, auf die wir erst nach Feststellung dieser Anomalie aufmerksam wurden. Es muß noch erwähnt werden, daß nach dem Röntgenbilde auch in allen übrigen Zähnen das Pulpakavum ein auffallend enges war.

Diese Dentinneubildung, die in ihrem exzessiven Ausmaße den Tod der Pulpa herbeiführt, bezeichnen wir als pathologische. Im Gegensatz hierzu sprechen wir bei der flächenhaften Dentinapposition, die zu einer gleichmäßigen Verengung des Pulpakavums und der Kanallumina führt und die für das Altern der Zähne als Charakteristikum gewertet wird, von physiologischer Dentinneubildung. Sowohl das aus physiologischen als auch aus pathologischen Antrieben sich bildende neue Dentin führt nach Reich die Bezeichnung „irreguläres" Dentin, und da die Dentinneubildung auch an retinierten Zähnen zu beobachten ist, spricht Reich von einem „Dentin der Gebrauchsperiode". Bei der pathologischen Dentinneubildung kennen wir erstens die flächenhafte Apposition, und zwar in erster Linie an zirkumskripter Stelle als Ausdruck einer Reaktion auf einwirkende äußere Reize. Dieses Dentin wird von den Odontoblasten der Pulpa gebildet als Reaktion auf von außen einwirkende Insulte chemischer, thermischer, mechanischer oder bakterieller Natur (Abwehrdentin). Zweitens gehören hierher das Neudentin, das in tumorartigen Bildungen frei oder im Altdentin eingeschlossen oder exostosenartig aus der Wand zur Ausbildung gelangt. Über die Entstehung dieser sogenannten Dentikel berichtet uns Fleischmann in seiner ausgezeichneten Abhandlung. Als planmäßig können wir uns eine Reaktion auf äußere Reize betrachten, die sich in einer Dentinapposition äußert, wodurch eine Verdickung entsteht und gewissermaßen eine Schutzwehr vor der Pulpa gegen die einwirkenden Schädlichkeiten aufgerichtet wird. Die Dentikelbildung kann man nicht als eine Abwehrmaßregel der Natur betrachten, sondern muß sie als pathologische Neubildung bezeichnen.

Nach den Anschauungen Tanzers erscheint in einer Steigerung des sogenannten „intradentären Blutdruckes" eine weitere Ursache für das Absterben des Zahnmarkes zu liegen. Nach der Theorie dieses Autors hat man sich als Folge einer außerordentlichen Steigerung des intradentären Blutdruckes wegen gänzlichen Mangels an Lymphgefäßen im Pulpengewebe eine Gewebspressung vorzustellen, die bei längerer Dauer zum Tod der Pulpa Veranlassung geben soll. Diese nur auf rein klinische Beobachtungen sich stützende Hypothese der intradentären Blutdrucksteigerung mit lebensbedrohenden Folgen für die Pulpa beruht auf einer gänzlich unzureichenden und daher leicht anfechtbaren Basis. Eine streng wissenschaftliche Grundlage, die durch histologische und bakterielle Befunde gegeben wäre, hat Tanzer

Digitized by Google
Original from UNIVERSITY OF MINNESOTA
Generated on 2019-10-18 16:21 GMT / http://hdl.handle.net/2027/umn.31951002762790j
Public Domain in the United States, Google-digitized / http://www.hathitrust.org/access_use#pd-us-google

nicht gebracht, und auch von anderer Seite ist sie nicht geschaffen worden. So ist diese Theorie, von der man nur sagen kann, daß sie originell ist, durch die Zeit gerichtet worden und erscheint hier nur vermerkt, weil sie rein geschichtliches Interesse hat. Der streng sachlichen Kritik, der die Tanzersche Theorie einige Jahre nachher von Landgraf unterworfen wurde, konnte sie nicht standhalten. Es läßt sich auch nicht ohne weiteres einsehen, warum die sonst prompt erfolgende Gefäßkontraktion gerade bei einer Blutdrucksteigerung im Pulpakavum versagen sollte. Der Pulpatod bei Blutdrucksteigerung im Pulpakavum wäre eigentlich nur durch die Annahme einer Lähmung der Vasokonstriktoren erklärlich. Von diesem Gesichtspunkte aus ließe sich eine Schädigung der Pulpenvitalität im Anschlusse an eine Adrenalininjektion theoretisch konstruieren, wissen wir ja doch, daß sich im Anschluß an eine durch Adrenalin bewirkte Gefäßkontraktion eine allerdings meist vorübergehende reaktive Erweiterung der Gefäße einstellt. Die klinische Beobachtung zeigt nun aber, daß dieser Hypothese eine praktische Bedeutung nicht beizumessen ist.

In diese Rubrik gehört ferner der Pulpentod, der vorwiegend an den Zähnen alter Leute zu beobachten ist. Die Pulpa verfällt durch senile Obliteration des Pulpakavums der Atrophie und schließlich der trockenen Nekrose. Diese als Strangulationsnekrose zu bezeichnende Affektion kann nicht ausschließlich eine Alterserscheinung sein, das beweist schon der Umstand, daß, wie ich im vorhergehenden beschrieben habe, solche Veränderungen mitunter auch bei jüngeren Personen angetroffen werden.

Daß Zähne alter Personen so häufig tote Pulpen beherbergen, darf uns nicht wundernehmen, wenn wir bedenken, daß infolge von Kieferatrophie und Retraktion der Gingiva die Zähne stark gelockert sind und nun selbst geringfügige Traumen den Abriß der Pulpengefäße am Foramen apicale herbeiführen können. Außerdem ist zu bedenken, daß die wenigen Zähne alter Leute in den meisten Fällen ständig einer bedeutenden Überlastung ausgesetzt sind, ein Trauma, das bei längerer Dauer selbst im jugendlichen Alter die Pulpenvitalität zu gefährden imstande ist.

Ein weiteres allerdings recht seltenes ätiologisches Moment für den Tod der Pulpa sind Zirkulationsstörungen in der Pulpa infolge einer Kompression der eintretenden Gefäße am Foramen apicale durch wachsende Granulome, Abszesse oder Zysten benachbarter Zähne.

Fall 3. Herr T., 36 Jahre alt, erschien am 25. März dieses Jahres im Institut mit starken Schmerzen in der Schneidezahngegend links oben. Als Hauptsitz der Schmerzen wurde der linke kleinere obere Schneidezahn bezeichnet, aber auch der große linke Schneidezahn hatte in den letzten Nächten Schmerzen verursacht. Der Befund ergab eine starke Klopfempfindlichkeit des linken großen Schneidezahnes ‹Stiftzahn›, der überdies gelockert war, während der kleine Schneidezahn eine völlig intakte Oberfläche aufwies, doch auch dieser zeigte bei Beklopfen eine leichte Empfindlichkeit, desgleichen auf warm und kalt, und die Untersuchung mit dem faradischen Strom stellte eine starke, erhöhte Reizempfindlichkeit fest.

Digitized by Google Original from UNIVERSITY OF MINNESOTA
Generated on 2019-10-18 16:21 GMT / http://hdl.handle.net/2027/umn.31951002762790j
Public Domain in the United States, Google-digitized / http://www.hathitrust.org/access_use#pd-us-google

In der Annahme, daß es sich in diesem Fall um eine Pulpoperiostitis des zweiten Schneidezahns handelte, wurde der Versuch einer Trepanation gemacht. Beim Anbohren des Zahnes überraschte eine äußerst starke Dentinhyperästhesie, so daß von einem Versuch der Eröffnung der Pulpa Abstand genommen werden mußte und die kleine Höhle wieder verschlossen wurde.

Das Röntgenbild ließ über der Stiftzahnwurzel ein linsengroßes Granulom erkennen, welches nach der Wurzelspitze des kleinen Schneidezahnes überreichte. Über die Wurzelspitze des kleinen Schneidezahnes ließ sich ebenfalls ein kleines Granulom feststellen, das zu einer nicht unbeträchtlichen Einschmelzung der Wurzelspitze geführt hat.

Therapie. Vorläufig exspektativ. 14 Tage später erscheint der Patient wieder mit Empfindlichkeit des kleinen Schneidezahnes auf Perkussion, die nächtlichen Schmerzen hatten ganz aufgehört. In der Gegend der Wurzelspitze war eine deutliche Schwellung und Druckempfindlichkeit nachweisbar. Es wurde nun die kleine vor 14 Tagen gelegte Füllung entfernt und die Eröffnung der Pulpakammer vorgenommen. Dieser Eingriff wurde durch keinerlei Schmerzen gestört. Die Pulpa, wenig blutend, zeigte sich nur im oberen Drittel beim Eingehen mit der Extraktionsnadel noch empfindlich. Albrechtsche Wurzelfüllung und Füllung der Kavität. Zwei Monate später war der Zahn bei der Untersuchung auf Perkussion völlig unempfindlich, auch hatten alle subjektiven Beschwerden aufgehört.

Man mußte hier annehmen, daß durch den Druck eines von einem Nachbarzahn ausgehenden großen Granuloms die zuführenden Gefäße des völlig intakten kleinen Schneidezahns komprimiert wurden und zunächst Irritation, weiterhin dann Strangulationsnekrose der Pulpa des äußerlich gesunden, niemals von einem Trauma betroffenen, kleinen linken oberen Schneidezahnes eintrat.

Fall 4. Herr W. Sch., 21 Jahre, suchte am 4. Dezember unsere Klinik auf mit der Angabe, daß er seit einigen Tagen im Bereiche der unteren mittleren Schneidezähne eine schmerzhafte Schwellung bemerke und auf die beiden Zähne nicht aufbeißen könne. Die Untersuchung ergab eine starke Klopfempfindlichkeit dieser beiden Zähne, von denen der linke eine mesioapproximale Kavität aufwies, aus der kürzlich die Füllung herausgefallen war. Diese Zementfüllung wurde vor zwei Jahren gelegt, ohne daß eine Devitalisation des Zahnes vorgenommen wurde. Bei der faradischen Untersuchung wurde der linke mittlere Incisivus tot befunden, während der rechte erhöhte Reizempfindlichkeit erkennen ließ. Nach Eröffnung der Pulpakammer des linken Incisivus konnte man eine Gangrän feststellen. Der rechte Incisivus hatte mesioapproximal eine kleine Silikatzementfüllung und war sonst intakt. Das Röntgenbild ergab eine Aufhellung im Bereiche der Wurzelspitze des linken Incisivus, die bis zur Wurzelspitze des rechten übergriff und diese saumartig umschloß. Der stark gelockerte linke mittlere Schneidezahn wurde extrahiert, und aus der eröffneten Alveole entleerte sich reichlich Eiter. Der rechte mittlere Schneidezahn wurde devitalisiert.

Auch hier war durch den wachsenden Alveolarabszeß in der Regio apicalis des linken mittleren Incisivus die Pulpa des benachbarten rechten mittleren

Digitized by Google
Original from UNIVERSITY OF MINNESOTA
Generated on 2019-10-18 16:21 GMT / http://hdl.handle.net/2027/umn.31951002762790j
Public Domain in the United States, Google-digitized / http://www.hathitrust.org/access_use#pd-us-google

Incisivus gefährdet, und es ist anzunehmen, daß dem Zustande der Irritation, in dem sich die Pulpa des rechten mittleren Schneidezahns zur Zeit der Behandlung befand, schließlich der Zerfall des Zahnmarks gefolgt wäre.

Fall 5. Herr A. L. wurde in unserem Institut behandelt und klagte über Schmerzen in der rechten unteren Prämolarengegend. Die Untersuchung ergab eine Schwellung in diesem Bereiche und Klopfempfindlichkeit des ersten Prämolaren und des Caninus. Die Untersuchung mit dem faradischen Strom stellte normale Reaktion beim zweiten Prämolaren, Ausfall der Reaktion beim ersten und eine Steigerung der Empfindlichkeit beim Caninus im Vergleich mit dem entsprechenden Zahn der Gegenseite fest. Das Röntgenbild zeigte eine erbsengroße Aufhellungszone an der Wurzelspitze des ersten Prämolaren, die sich bis gegen die Wurzel des Caninus erstreckte und fast das Foramen apicale des genannten Zahnes erreichte. Außerdem erstreckte sich von der Wurzelspitze des ersten Prämolaren an der mesialen Seite ein 1 mm breiter Aufhellungssaum nach okklusalwärts. Der Zahn wurde extrahiert. Die Wurzel war mesial vom Periodentium entblößt und die Wurzelspitze stark resorbiert. Aus der Alveole entleerte sich kein Eiter. Nach etwa zehn Tagen war auch die Empfindlichkeit des Caninus auf Perkussion zurückgegangen.

Es läßt sich wohl mit Bestimmtheit annehmen, daß auch hier der Alveolarabszeß an der Wurzelspitze des ersten Prämolaren zu Kompression und Strangulationsnekrose der Pulpa des Caninus geführt hätte, wenn der therapeutische Eingriff nicht rechtzeitig erfolgt wäre. Jedenfalls bestand bereits eine Entzündung der Wurzelhaut des Caninus, wie man aus der bestehenden Klopfempfindlichkeit ohne weiteres schließen kann.

Der Pulpentod durch wachsende Abszesse in der Nachbarschaft findet sich hauptsächlich bei den unteren Schneidezähnen, wo eine Ausbreitung des Eiters durch die wesentlich dünneren Alveolarsepta leichter möglich ist. Man trifft auch nur höchst selten einen Alveolarabszeß in dem Bereiche der Frontzähne des Unterkiefers, in den die Wurzelspitze nur eines einzigen Schneidezahnes reicht. In den meisten Fällen kommt es durch den sich ausbreitenden Eiter zum Pulpentod aller vier Schneidezähne, nur die tiefer reichenden Wurzeln des Canini bleiben verschont.

Fall 6. Herr G. D., 46 Jahre alt, kam in unsere Ambulanz mit einer Auftreibung in der rechten Oberkieferseite und gab an, daß sie sich allmählich und ohne Schmerzen im Verlaufe eines Jahres ausgebildet habe. Der behandelnde Arzt hatte vor Monaten Reste des ersten und zweiten Molaren extrahiert, doch war die Schwellung daraufhin nicht zurückgegangen, sondern hatte seither an Größe zugenommen. Die Untersuchung ergab in der Molarengegend eine fluktuierende, nicht schmerzhafte Geschwulst. Im Röntgenbild konnte man eine nahezu kreisrunde Aufhellungszone von etwa 5 cm Durchmesser erkennen, die mesial bis an die Wurzel des zweiten Prämolaren heranreichte. Bei der Untersuchung der beiden Prämolaren mit dem faradischen Strom ließ sich beim ersten Prämolaren normale Reizempfindlichkeit feststellen, während der zweite Prämolar nicht reagierte. Beide Zähne waren äußerlich intakt. Nach der Operation der Zyste wurde die Trepanation des

Digitized by Google
Original from UNIVERSITY OF MINNESOTA
Generated on 2019-10-18 16:21 GMT / http://hdl.handle.net/2027/umn.31951002762790j
Public Domain in the United States, Google-digitized / http://www.hathitrust.org/access_use#pd-us-google

zweiten Prämolaren ausgeführt und eine tote Pulpa extrahiert. Mit der Millernadel gelangte man durch das Foramen apicale in den Zystenraum.

Auch hier muß man annehmen, daß die vermutlich vom ersten Molaren ausgehende Zyste in ihrem Wachstum schließlich eine Kompression der Pulpagefäße des zweiten Prämolaren am Foramen apicale bewirkte, wodurch eine Strangulationsnekrose der Pulpa dieses Zahnes herbeigeführt wurde.

Wenn wir zum Schluß die Ursachen des Pulpentodes kariesfreier Zähne übersehen, ergibt sich folgende Einteilung:

Pulpentod bei kariesfreien Zähnen wird veranlaßt durch

1. Trauma.
   a) Stoß, Fall, Aufbiß usw.,
   b) Überlastung,
   c) Regulierung,
   d) Abkauung,
   e) Abscheuerung (keilförmige Defekte).
2. Silikatzemente.
3. Zirkulationsstörungen.
   a) Ursache derselben im Pulpakavum:
      α) Dentikel.
      β) exzessive Dentinneubildung bis zu vollständiger Ausfüllung des Pulpakavums,
   b) Ursache derselben außerhalb des Zahnes:
      α) wachsende Granulome in der Nachbarschaft,
      β) wachsende Alveolarabszesse,
      γ) wachsende Zysten.

Nach den vorstehenden Betrachtungen steht nach dem uns zur Verfügung stehenden Material das Trauma an erster Stelle, und an zweiter Stelle rangieren die zwar immer seltener werdenden, jedoch noch in stattlicher Zahl zur Beobachtung kommenden Schädigungen der Silikatzemente beziehungsweise ihrer Flüssigkeiten.

LITERATUR

Abraham: Pulpentod unter Silikatfüllung. T. M. f. Zhk. 1913, S. 532.

Aschoff: Pathologische Anatomie.

Baume: Lehrbuch der Zahnheilkunde. 1885.

Bolten: Pulpentod nach Injektion von Kokain-Suprareninlösung. 1905, nach D. M. f. Zhk. 1906. S. 406.

Dzierżawski: Über primäre Pulpagangrän. Nach Ref. Öst. V. 1903, Heft 4.

Fleischmann: Über die Entwicklung der Dentikel. Öst. V. 1908, S. 479.

Fraenkel: Silikatzement und Pulpentod. D. M. f. Zhk. 1913, S. 529.

Kaas: Drei Fälle von vollständiger Ausfüllung der Pulpahöhle durch Dentinneubildung bei jugendlichen Zähnen. Öst. V. 1906, S. 51.

Kronfeld: Anästhesie in der konservativen Zahnheilkunde. Öst. V. 1904, Heft 4.

Landgraf: Über das spontane Absterben der Pulpen und den sogenannten gesteigerten intradentären Blutdruck. D. M. f. Zhk. 1909, S. 352.

Digitized by Google

Original from UNIVERSITY OF MINNESOTA

Generated on 2019-10-18 16:21 GMT / http://hdl.handle.net/2027/umn.31951002762790j
Public Domain in the United States, Google-digitized / http://www.hathitrust.org/access_use#pd-us-google

Lartschneider: Zitiert nach Proell. D. M. f. Zhk., 1913.
Loos: Trigeminus- und Facialislähmung aus dentaler Ursache.
Mettnitz: Lehrbuch der Zahnheilkunde.
Partsch: Handbuch der Zahnheilkunde.
Partsch: Über Zerfall des Zahnmarks. M. f. Zhk. 1904, S. 393.
Proell: Experimentelle Untersuchungen über die Ursache des Pulpentodes unter Silikatzementen usw. T. M. f. Zhk. 1913, S. 81.
Proell: Nachträgliches über Silikatzemente. D. M. f. Zhk. 1916, S. 143.
Reich: Einiges über das „irreguläre Dentin" und vorläufige Bemerkungen zur Kritik derselben. Öst. V. 1908, S. 83.
Scheff: Pulpentod nach subgingivaler Injektion von Nebennierenextrakt. Öst. V. 1909, Heft 1.
Schröder: Der Induktionsstrom als Diagnostikum in der zahnärztlichen Praxis. D. Zhk. in Vorträgen, 1907, Heft 42.
Tanzer: Der gesteigerte intradentäre Blutdruck. Öst. V. 1905, S. 477.
Tanzer: Meine Theorie vom gesteigerten intradentären Blutdruck. T. M. f. Zhk. 1908, S. 434.
Williger: Zähne und Trauma. D. Zhk. in Vorträgen, 1911, Heft 16.

Generated on 2019-10-18 16:21 GMT / http://hdl.handle.net/2027/umn.31951002762790j
Public Domain in the United States, Google-digitized / http://www.hathitrust.org/access_use#pd-us-google
Digitized by Google
Original from
UNIVERSITY OF MINNESOTA

ZUR FRAGE DER PULPAAMPUTATION

VON

DR. FRANZ PÉTER

ORD. ASSISTENTEN DES ZAHNÄRZTLICHEN INSTITUTES DER UNIVERSITÄT IN WIEN

Die Wurzelbehandlungsmethoden nehmen vielleicht den größten Platz in der zahnärztlichen Literatur ein. Die Zahl der Methoden, welche insbesondere in der Verschiedenheit des Vorgehens bei der Devitalisierung der Pulpa, der angewendeten medikamentösen Mittel, sowie in der definitiven Versorgung der Wurzelkanäle bestehen, ist eine verhältnismäßig sehr große. Der Schluß der langen Debatten, die ich über diesen Gegenstand in den verschiedenen zahnärztlichen Vereinen angehört hatte, zeigt deutlich, daß 1. allgemein gültige und von allen anerkannten Behandlungswege noch heute nicht existieren, daß 2. ein jeder seinen eigenen mehr oder weniger begründeten Weg geht, und daß 3. selbst die Aufstellung gewisser Grundprinzipien heute noch nicht als abgeschlossen betrachtet werden kann. — Es ist nicht Zweck der vorliegenden Arbeit, den Gang der Wurzelbehandlung Punkt für Punkt zu rekapitulieren, auch nicht meine eigene Meinung zu diesen Punkten zu publizieren, oder aber den Versuch zu machen, doch eine gewisse Einheitlichkeit zu propagieren. Eine große Zahl von Autoren wird wohl noch eine große, mit strenger Wissenschaftlichkeit ausgeführte Reihe von Versuchen machen müssen, bevor dieses Kapitel der Zahnheilkunde wird als erledigt betrachtet werden können. Ich wollte durch meine Publikation eigene praktische Erfahrungen und daraus gezogene Schlüsse wiedergeben, um die im Titel aufgeworfene Frage der Entscheidung näher zu bringen.

Vor allem müssen zwei Arten von Pulpabehandlung auseinander gehalten werden: 1. die Pulpabehandlung bei noch lebender Pulpa (wobei die Pulpa als lebend angenommen wird, wenn sie noch Empfindung, d. h. lebende Nervelemente besitzt) und 2. die Pulpabehandlung bei bereits abgestorbener Pulpa. Wir trennen also die Gruppe, bei der noch eine Empfindlichkeit besteht, sei es, daß wir es mit einer ganz intakten Pulpa zu tun haben, z. B. bei Devitalisation eines Brückenpfeilers, sei es, daß die Pulpa zufällig eröffnet wurde, z. B. beim Präparieren einer Kavität oder bei hochstehendem Pulpahorn, sei es, daß die Pulpa im Verlaufe der Karies erreicht und bereits infiziert und entzündet ist, von jenen Formen des Insultes der

Digitized by Google

Original from UNIVERSITY OF MINNESOTA

Generated on 2019-10-18 16:21 GMT / http://hdl.handle.net/2027/umn.31951002762790j
Public Domain in the United States, Google-digitized / http://www.hathitrust.org/access_use#pd-us-google

Pulpa, wo die Infektion bereits zur Destruktion ihres Gewebes, insbesondere ihrer Nervenelemente geführt hat. Kurz wir trennen alle Formen der Pulpitis von der Gangraena und dem Abscessus pulpae, hierbei wollen wir unter den Pulpitiden auch die gesunden, aber eröffneten Pulpen mitzählen, bei welchen also von einer Entzündung eigentlich noch nicht gesprochen werden kann. — Es gibt gewiß auch Übergangsformen, die partielle Gangrän und den partiellen Abszeß, wo das Pulpagewebe nur in ihrem Kronenanteil zerfallen, in den Wurzelkanälen oder in einem der Wurzelkanäle aber noch lebend geblieben ist. Diese Fälle werden im allgemeinen mit der Gangränbehandlung versorgt, so daß wir also resümierend sagen können: Die Behandlung der erkrankten Pulpa richtet sich danach, ob wir eine noch empfindliche Pulpa beim Aufbohren der Pulpenhöhle antreffen, resp. ob wir von vornherein mit der Vitalität der Pulpa rechnen müssen (bei evtl. Eröffnung der Pulpahöhle in Anästhesie) — oder ob wir eine unempfindliche Pulpa antreffen, beziehungsweise wenn die vorhandene Periostempfindlichkeit schon von vornherein die Diagnose „Pulpagangrän" sichert. Wir sind der Anschauung, daß in der Einteilung der Pulpakrankheiten nur diese Prinzipien praktisch verwertbar sind und nicht die subtile Unterscheidung, ob akute oder chronische Form, nicht der Umstand, ob eine partielle oder totale pathologische Veränderung des Gewebes vorliegt oder nicht — entsprechend diesen zwei Gruppen teilt sich auch die Therapie in zwei Wege.

Während wir dort, wo wir einen Zerfall der Pulpa annehmen, uns vorstellen müssen, daß die in den Wurzelkanälen vorhandenen gangränösen Massen möglichst radikal entfernt werden müssen und die Wurzelkanäle unbedingt einer antiseptischen Behandlung zugeführt werden müssen, um in diesen Fällen mit einiger Sicherheit einen Erfolg verzeichnen zu können, ist bei der anderen Gruppe schon vor langer Zeit der Gedanke aufgetaucht, 1. die affizierte Pulpa ganz lebend zu erhalten (Pulpaüberkappung) oder aber 2. die Pulpa teilweise lebend zu erhalten, indem man nur die Kronenpulpa entfernt, die Nervenstränge in den Wurzelkanälen beläßt (Pulpaamputation). Selbstverständlich müssen diese Pulpareste in einen dauernd aseptischen Zustand überführt, der weitere Zerfall verhindert, die Nachfolge einer Periostitis ausgeschlossen werden. Der größte Teil der Zahnärzte steht wohl heute bezüglich diesen Methoden auf dem Prinzip der Pulpaextraktion, d. h. daß die Wurzelkanäle bei jeder Art der Pulpabehandlung ausgeräumt, desinfiziert und mit einer dauernd aseptischen Füllung versehen werden müssen.

Über die Methode der Pulpaüberkappung ist nicht viel zu sagen. Die Überlegung, daß eine zufällig eröffnete, noch nicht entzündete Pulpa, wenn man sie mit einer Schutzschicht überzieht, noch zu erhalten geht, ist sehr naheliegend. Miller schreibt in seinem Lehrbuch ausführlich über diesen Gegenstand. Näher wollen wir diese Art der Pulpabehandlung nicht in Betracht ziehen. Die Erfahrung hat gelehrt, daß diese Methode nicht zur dauernden Erhaltung der Pulpa führt und daß die Pulpa, ganz gleich, ob sie mit einer nur „deckenden" oder mit einer „desinfizierenden" Schicht bedeckt würde,

Digitized by Google
Original from UNIVERSITY OF MINNESOTA
Generated on 2019-10-18 16:21 GMT / http://hdl.handle.net/2027/umn.31951002762790j
Public Domain in the United States, Google-digitized / http://www.hathitrust.org/access_use#pd-us-google

früher oder später dem gangränösen Zerfall anheimfällt. — Auch die eigenen Erfahrungen bestätigen das. Am 4. März 1920 wurde bei einer Patientin auf die offene Pulpa Trikresol-Formalin-Pasta gegeben und die Kronenkavität mit Harvardzement geschlossen. Am 12. November 1921 wurde der Zahn geöffnet Wenn auch eine geringgradige Empfindlichkeit nachweisbar war, konnte doch bei dem 11 Jahre alten Kind die Pulpahöhle ohne weiteres aufgebohrt und die dort befindliche noch heftig blutende Pulpa entfernt werden. Auch hier war also die Pulpa schon im Zerfall begriffen, denn der Zweck der Pulpaüberkappung ist die Erhaltung einer lebenden Pulpa mit normaler Empfindlichkeit, die ja in unserem Fall bereits verloren ist. Allerdings war bei einem zweiten Fall nach einem Jahr noch vollkommenes Resultat. Im Felde hatte ich Gelegenheit, eine größere Zahl von Zähnen, wo vielleicht wegen Zeitmangels während des Urlaubes des Kriegsteilnehmers vom Zahnarzte im heimatlichen Hinterlande die Pulpaüberkappung gewählt wurde, bei der Rückkehr des Patienten auf den Kriegsschauplatz die überkappte Pulpa im Stadium der Gangrän zu sehen. In einem Fall wurde die Pulpa vom Zahnarzt des Patienten überkappt, die Füllung fiel nach zehn Tagen heraus, ich machte auf Verlangen des Patienten neuerlich die Überkappung, die Folge war Gangrän nach sechs Monaten. — Ganz unverantwortlich ist es natürlich, die Überkappung mit Arsen zu machen, früher oder später, gewöhnlich schon nach einigen Wochen, kommt es zur Periostitis.

Fast alle Zahnärzte, mit welchen ich über diesen Gegenstand gesprochen hatte, haben die gleichen Erfahrungen gemacht, und tatsächlich ist diese Methode bereits längst verlassen worden, so daß wir eigentlich als die zwei herrschenden Methoden: die Pulpaamputation und die Pulpaextraktion oder -Exstirpation einander gegenüberstehen sehen. Worin sich die beiden Methoden unterscheiden, wurde schon früher erwähnt. — In beiden Fällen beginnt die Behandlung mit dem Unempfindlichmachen der lebenden Pulpa. Hierfür stehen uns drei Wege, 1. Abätzen mit Arsenpaste, 2. die Druckanästhesie (konz. Kokain-Adrenalinlösung) und 3. die Injektionsanästhesie mit Novokain-Adrenalin zur Verfügung.

Bezüglich dieser letzterwähnten Methode können wir uns ganz kurz fassen. Die Prinzipien sind in Bruno Kleins Arbeit niedergelegt, aus denen wir den Schluß ziehen können, daß das durch so viele Jahre fast ausschließlich verwendete Arsentrioxyd in seinen Wirkungen unberechenbar ist, und daß daher den anderen, modernen Devitalisations- (besser gesagt Anästhesierungs-) Verfahren, der Druckanästhesie und der Injektionsanästhesie (Stamm- und Plexus- oder Lokalanästhesie) der Vorzug eingeräumt werden muß. Diese Frage können wir also wohl als entschieden betrachten, wenn nicht gerade von Anhängern der Pulpaamputation (Kronfeld) gerade in letzter Zeit doch wieder betont worden wäre, daß der Amputation unbedingt die Abtötung durch Arsen vorauszugehen habe. Wie ich später auseinandersetzen werde, darf die Wirkung unseres Amputationsmittels nicht in Abhängigkeit von dem Medikamente zur Bedeckung des Amputationsstumpfes gebracht werden, nach theoretischen Erwägungen muß die eine Etappe von der anderen ganz

Digitized by Google
Original from UNIVERSITY OF MINNESOTA
Generated on 2019-10-18 16:21 GMT / http://hdl.handle.net/2027/umn.31951002762790j
Public Domain in the United States, Google-digitized / http://www.hathitrust.org/access_use#pd-us-google

unabhängig sein, im Gegenteil, ich kann die Wirkung eines Mittels viel besser an einer unveränderten als an einer bereits durch Arsen stark alterierten Pulpa ausprobieren.

Ich habe in der größeren Hälfte der Fälle die Druckanästhesie verwendet, die nach meiner Anschauung selbst bei Pulpitiden das souveräne Mittel zur Herabsetzung der Sensibilität der Pulpa darstellt. Die dabei immerhin verursachten Schmerzen dauern nur ein paar Sekunden, und die Widerstandskraft des Patienten wird hierbei meiner Erfahrung nach weniger in Anspruch genommen, als bei der Injektionsanästhesie. Man muß nur darauf achten, daß wirklich eine Lösung verwendet wird, also daß die Kokainkristalle in der Adrenalinlösung zerfließen und daß die Kavität mit erwärmten Kautschukstücken vollgestopft und dann erst mit dem Druck begonnen wird. Sehr heftige Pulpitiden ausgenommen, in welchen Fällen die Applikation von konzentrierter Karbolsäure auf 1—2 Tage angezeigt ist, wirkt die Druckanästhesie nur dann nicht, wenn ausgedehnte Dentikelbildungen in der Pulpahöhle die Diffusion der Cocaïn-Adrenalinlösung verhindern. Man hat noch immer Zeit, Injektionsanästhesie zu verwenden oder Arsen zu applizieren.

Nach diesen einleitenden Betrachtungen will ich zu meinem eigentlichen Hauptthema: Pulpaamputation oder Pulpaextraktion, übergehen.

Die Methode der Pulpaamputation, von Witzel in die zahnärztliche Therapie eingeführt, wurde dann von mehreren Zahnärzten ausgebaut, so von Baume, Miller, in dessen Lehrbuch schon die Grundprinzipien dieser Methode genauer zusammengefaßt wurden. — Zweck der Pulpaamputation ist demnach die Unschädlichmachung der Pulpastränge in den Wurzelkanälen von der Pulpahöhle aus. Dieses Ziel wird durch Imprägnierung mittels irgendeiner Flüssigkeit erreicht, deren Wirkung die Stümpfe zu antiseptischen Fäden zusammenschrumpfen macht (Baume). Diese Fäden wirken dann sozusagen als eine natürliche Wurzelfüllung; denn es ist klar, daß der Versuch der Erhaltung der Vitalität der Wurzelpulpa ganz aussichtslos ist. Nach Miller muß die verwendete Flüssigkeit 1. ein starkes Antiseptikum sein, 2. muß es genügend löslich und diffundierbar sein, um sämtliche Teile der Pulpa zu durchtränken, 3. darf es nicht so löslich und diffundierbar sein, daß es von dem Gewebe aufgenommen wird und im Laufe der Zeit ganz und gar schwindet, 4. ist eine koagulierende Wirkung wünschenswert, 5. darf es keine Verbindung mit dem Pulpagewebe eingehen resp. keine Veränderungen in demselben hervorrufen, durch welche chemisch reizende Substanzen gebildet werden, 6. darf es keinen Reiz auf die Wurzelhaut ausüben, 7. den Zahn nicht verfärben. — Miller glaubt, um dieses Resultat zu erreichen, sind feste Substanzen geeigneter als Flüssigkeiten. Nach seiner Methode wird die von ihm bereitete Paste auf den Boden der Pulpahöhle gedrückt, mit Goldfolie bedeckt, mit Zement abgedichtet. Er hat selbst aber diese Methode modifiziert, indem er für 1—2 Wochen Zimtöl in die Pulpahöhle einlegte und dann die Paste applizierte, und den Zahn abschloß. Pasten haben dann auch andere Autoren, Lepkowski, Söderberg und Boennecken, verwendet.

Digitized by Google
Original from UNIVERSITY OF MINNESOTA
Generated on 2019-10-18 16:21 GMT / http://hdl.handle.net/2027/umn.31951002762790j
Public Domain in the United States, Google-digitized / http://www.hathitrust.org/access_use#pd-us-google

Als wesentliche Bestandteile dieser Pasten erscheinen Thymol, Formalin und Sublimat. Die Umwandlung der Pulpastränge in mumifizierte Fäden wird durch das Formalin bewirkt.

Boennecken, dem wir ein ausgezeichnetes Sammelreferat über dieses Thema verdanken, überschwemmt die Pulpahöhle 5 Minuten lang unter Kofferdamabschluß mit 40% Formalinlösung und appliziert dann die Pasta.

Mayrhofer übt die Amputationsmethode folgendermaßen: Er überschwemmt die breit eröffnete Pulpahöhle mit Sublimatalkohol, dann kommt Paste, die aus Orthokresol, Formalin und Zincum oxyd. besteht, also eine Kresol-Formalinpaste.

In ein neues Stadium kam die Methode der Pulpaamputation durch die Arbeiten von Preiswerk. Er, wie alle Anhänger der Pulpaamputation, steht auf dem Standpunkt, daß alle unsere Exstirpationsversuche in sehr vielen, wenn nicht in der überwiegenden Mehrzahl der Fälle, insbesondere bei den bukkalen Kanälen oberer, bei den mesialen Kanälen unterer Molaren, bei oberen ersten Prämolaren, bei unteren Schneidezähnen, bei Milchmolaren usw. schon an der anatomischen Konstruktion der Zähne scheitern müssen. (Biegungen der Wurzeln, Verzweigungen der Kanäle usw.) Er tritt infolgedessen für die Pulpaamputation ein, schließt jedoch im Gegensatz zu allen früheren Autoren Formalin wegen der tiefgehenden Verätzung der Pulpastränge aus. Preiswerk will das nach der Pulpaamputation zurückbleibende Pulpagewebe vollständig auflösen und so der Resorption zugänglich machen. Die Paste besteht aus Eugenol und Borax, wenn noch keine suppurativen Gewebsänderungen eingetreten sind. Bei eitriger Pulpitis gebraucht Preiswerk eine Paste von Tannin und Kreosot.

Preiswerk war der erste, der systematische Untersuchungen am Lebenden angestellt hat, der nach verschiedenen Methoden amputierte Zahn wurde nach einem Jahr extrahiert und bakteriologisch und histologisch untersucht. Er bezeichnet Mittel, die das Periost reizen, ferner schwach antiseptische Mittel, welche die Zersetzung des Pulpagewebes nicht hintanzuhalten vermögen, als zur Amputation ungeeignet. Ferner steht er auf dem Standpunkte, daß durch seine Experimente bewiesen ist, daß die Mumifikation der Pulpastränge mit keinem Mittel erreicht werden kann, daher das richtige Ziel der Pulpaamputation nicht in der Mumifikation, sondern in der vollständigen Auflösung des zurückbleibenden Pulpagewebes mit nachfolgender Resorption liegt.

Walkhoff zeigt sich in seiner Arbeit in Scheffs Handbuch nicht absolut als Anhänger der Pulpaamputation, bespricht aber diese Methode objektiv und ausführlich und verwendet als Abschlußmittel eine Chlorphenol-Jodoform-Zinkoxyd-Paste.

Boennecken stellte die Resultate der Pulpaamputationsmethode in seinem Referat am V. Internationalen Zahnärztlichen Kongreß zusammen. Er rühmt in dieser Arbeit die Pulpaamputationsmethode, formuliert exakt die Grundprinzipien, denen wir vollinhaltlich beipflichten können, indem er sagt: „Nur die wirkliche Totalexstirpation der Pulpa mit nachfolgender antiseptischer

Digitized by Google
Original from UNIVERSITY OF MINNESOTA
Generated on 2019-10-18 16:21 GMT / http://hdl.handle.net/2027/umn.31951002762790j
Public Domain in the United States, Google-digitized / http://www.hathitrust.org/access_use#pd-us-google

Füllung der Kanäle ohne die geringste Verletzung des periapikalen Gewebes ist als einwandfreie Behandlung der Pulpitis zu betrachten, ist die Totalexstirpation nicht durchführbar, so ist die Pulpaamputation vorzuziehen." Ferner: „das Geniale der Witzelschen Methode liegt in der Vermeidung jedes Traumas in der Regio apicalis". Er stellt sich auf den Standpunkt, daß das Antiseptikum 1. die Fähigkeit haben muß, das Pulpagewebe rasch zu durchdringen und so eine rasche und sichere Sterilisation der zurückgebliebenen Gewebe zu bewirken, 2. die Fähigkeit haben muß, das Zellprotoplasma zu koagulieren und die ganze Pulpa in einen starren und trockenen Gewebsfaden zu verwandeln, 3. es darf der Zahn nicht verfärbt werden und 4. die Pulpa muß dauernd steril bleiben. Seine Methode besteht in der Überschwemmung der Pulpahöhle mit 40proz. Formalin durch etwa 2 Minuten, dann Applikation einer Formalinthymolpaste. Er verwendet die Pulpaamputation bei Milchzähnen.

Eine hervorragende Arbeit über die Wurzelbehandlungsmethoden ist diejenige Dependorfs, publiziert in den „Ergebnissen der gesamten Zahnheilkunde". Er bringt eine ausführliche Übersicht der gesamten Literatur, rühmt die Erfolge Fischers, dem es gelungen ist, die anatomisch begründete Unausführbarkeit der Pulpaexstirpation zu beweisen und bekennt sich als begeisterter Anhänger der Pulpaamputation. Insbesondere hebt er die Verdienste Böenneckens hervor, dessen Amputationsmethode er sich hauptsächlich bedient.

Aus seiner Arbeit lernen wir die Namen zahlreicher Autoren kennen, die Verfechter der Amputationsmethode sind und damit außerordentlich günstige Resultate erreicht haben.

Nach der Arbeit Dependorfs erschien eine Arbeit seines Schülers Schuster, derselbe ist aber viel skeptischer und verwirft die Amputationsmethode, ist ein Anhänger der Exstirpation, die, wenn auch viel mehr Zeit in Anspruch nimmt, mehr Aussicht auf sicheren Erfolg bietet.

Von den neueren Autoren ist Gottlieb ein Gegner der Pulpaamputation und räumt der Methode einen Platz nur bei noch nicht abgeschlossenem Wurzelwachstum ein, damit durch Mittel, welche evtl. in den Wurzelkanal hineinkämen, keine Verhinderung des Wurzelwachstums, d. h. des Abschlusses desselben stattfindet. Er spricht sich insbesondere deswegen gegen die Pulpaamputation aus, weil keine Gewähr vorhanden ist, daß noch lebende Pulpareste früher oder später in Entzündung übergehen.

Demgegenüber tritt Raschofski für die Amputation ein.

Ebenso tritt Adloff für die Amputation ein. Nach ihm ist sie überall dort, wo eine Aussicht auf gründliche Entfernung und Wurzelfüllung nicht besteht, vorzunehmen und gibt dieser Methode vor der unvollkommenen Extraktion den Vorzug.

Demnach wäre die Pulpaextraktion oder -exstirpation in allen Schneide- und Eckzähnen, in den unteren Prämolaren, in den palatinalen Kanälen oberer, in den distalen Kanälen unterer Molaren anzuwenden, während für die übrigen Zähne, die bukkalen Kanäle oberer, die mesialen Kanäle unterer

Digitized by Google
Original from UNIVERSITY OF MINNESOTA
Generated on 2019-10-18 16:21 GMT / http://hdl.handle.net/2027/umn.31951002762790j
Public Domain in the United States, Google-digitized / http://www.hathitrust.org/access_use#pd-us-google

Mahlzähne, für untere Schneidezähne, für Milchmolaren die Amputation zur Geltung käme.

Der Vorschlag, in den oberen Zähnen die palatinalen, in den unteren die distalen Stränge zu extrahieren, ist schon von Fischer gemacht worden.

Dependorf verwirft diese Methode der Pulpaamputation, entweder ist die Methode sicher und leistungsfähig, dann muß sie für alle Zähne und alle Kanäle Geltung haben, oder nicht, dann ist sie zu verlassen. Sicherlich müssen wir da Dependorf vollinhaltlich beipflichten, solange aber die Methodik der Amputation nicht fix bestimmt ist, ist zwischen Theorie und Praxis noch ein Unterschied, der — rein empirisch gefunden, für den Moment gute Erfolge zeitigen kann.

Daß die Pulpaamputation bei Hysterischen, Kranken, alten Personen auch den Anhängern der Pulpaextraktion gute Dienste geleistet hat und leisten wird, kann man wohl mit Recht behaupten, die Indikation, in diesen Fällen immer die Amputation vorzunehmen von Boennecken aufgestellt.

Wenn wir also alles bis jetzt Gesagte zusammenfassen, so kommen wir zu dem Schluß, daß zwei wesentliche Meinungen bezüglich der Theorie der Pulpaamputation einander gegenüberstehen: die Preiswerks, welche die Unschädlichmachung der Pulpastränge durch Verflüssigung und Resorption und die Boenneckens, welche dasselbe durch Mumifikation erreichen will. Würden die Experimente Preiswerks vollkommen beweisend für seine Anschauungen sein, so könnte man daran denken, seine Auffassung zu akzeptieren, er hat ja nach einem Jahr bakteriologische und histologische Untersuchungen an den amputierten Zähnen vorgenommen. Allerdings schon bei der Technik der Pulpaamputation nach Preiswerk sind einzelne Punkte auszusetzen. Nach Aufbohren der Pulpahöhle gibt er das entsprechende Medikament einfach hinein und verschließt sofort mit einem Füllungsmaterial. Diese Methodik erscheint mir nicht ganz richtig, da man über die momentane Tiefenwirkung des Mittels gar keine Kontrolle haben kann, auch ist es fraglich, wieviel von dem Mittel durch das Füllungsmaterial verdrängt wird. Ich glaube auch, die Mittel zur Deckung des Amputationsstumpfes zu wechseln, ein Mittel nur in ein paar Fällen zu verwenden und daraus dann Schlüsse zu ziehen, ist nicht vollständig einwandfrei, sondern ein einziges Mittel zu verwenden und damit eine große Reihe von Versuchen anzustellen, ist sicherlich viel vorteilhafter für die Beurteilung dieser Methode. In einzelnen Fällen (bei purulenten Entzündungen?) greift er ja selbst zur Mumifikation, was aber selbst gegen ihn spricht, denn die Methode, die sich in schwereren Fällen bewährt, muß sich in den leichteren um so mehr bewähren und zur Geltung kommen. — Erwähnen möchte ich, daß er auch noch eine dritte Methode, amputierte Pulpen mit Salizylsäure zu imprägnieren, verwendet hat. Bei dieser Methode sollen die Pulpastränge nicht resorbiert oder mumifiziert werden, sondern lebend bleiben. Die lebenden Pulpastränge müssen aber früher oder später zu Erscheinungen führen, wobei ich weniger an den gangränösen Zerfall als an unangenehme Sensationen, Schmerzen gegen Kälte und Wärme denke. Denn in einigen

Digitized by Google
Original from UNIVERSITY OF MINNESOTA
Generated on 2019-10-18 16:21 GMT / http://hdl.handle.net/2027/umn.31951002762790j
Public Domain in the United States, Google-digitized / http://www.hathitrust.org/access_use#pd-us-google

wenigen Fällen, wo ich die Pulpahöhle wegen Schmerzen wieder öffnen mußte, fand ich beim Sondieren des Wurzelkanales empfindliche, blutende Pulpastränge, ein Zeichen, daß die Pulpa lebend geblieben ist. Besonders scheint dies bei sehr engen oder mit Dentikeln gefüllten Kanälen der Fall zu sein.— Nur eine lückenlose Serie, eine große Reihe von Fällen, die alle auf gleiche Art und mit demselben Mittel ausgeführt werden, kann Beweiskraft haben, und deshalb glaube ich, daß Boenneckens Resultate unanfechtbarer und für die spätere Forschung maßgebender sind. Wir können die Punkte Boenneckens bezüglich der Amputationsflüssigkeit ohne weiteres akzeptieren, wobei ich aber besonders betonen möchte, daß nur eine Flüssigkeit, nie aber eine Paste den Anforderungen, die wir an das Amputationsmittel stellen müssen, Genüge leisten kann. Nur eine Flüssigkeit hat die Kraft, die Pulpastränge, die von engen Wurzelkanälen umschlossen sind, zu durchtränken; wir müssen uns vorstellen, daß wir dabei auf die Kapillaritätswirkung rechnen können; die Flüssigkeit wird nicht in die Kanäle hineingepreßt, keine Kraft würde ja dazu ausreichen, sondern wir müssen schließen, daß sie den Pulpastrang langsam durchdringt, daß sie langsam in die Kapillarröhren der engen Wurzelkanäle aufgesogen wird. Von dieser Überlegung ausgehend, muß ich den Autoren beipflichten, welche die Amputationsmethode durch Paste allein verwerfen, da die Pasten nach Versuchen, welche im Wiener Pathol.-Anatomischen Institut gemacht wurden, eine viel zu geringe antiseptische Kraft besitzen (Saffron). Ich glaube auch, und zwar auf Grund genauer Versuche, daß zu der vollständigen Durchtränkung der Pulpastränge nicht Minuten oder Stunden, sondern sogar Tage oder Wochen notwendig sind. Das Ausfindigmachen des Mittels und der Zeit, während welcher mit Bestimmtheit die Mumifikation erfolgt, ist das Problem der Pulpaamputation, welches Problem nach Dependorf erst gelöst wird, bis es uns gelingen wird, an den pulpaamputierten Zähnen auch nach Jahren mumifizierte und sterile Pulpastränge mit Sicherheit nachweisen zu können.

Meine Untersuchungen wurden auf der Freiluftstation der Klinik Pirquet ausgeführt. Die dort aufgenommenen, schwach tuberkulösen Kinder bleiben $1-1^1/_2$ Jahre auf der Station, weshalb ihre Untersuchung und Kontrolle besonders erleichtert ist. Sie leben alle unter gleichen Lebensbedingungen und sind 8—14 Jahre alt, also im gleichen Alter. Zu den Versuchen wurden nur die ersten Molaren genommen, um auch hier einheitlich vorzugehen, zumal Zähne, die infolge Verschiedenheit ihrer Kanäle, breiter palatinaler bzw. distaler Kanäle, schmaler bukkaler resp. mesialer Kanäle sich besonders zu diesen Versuchen eignen.

Bevor ich aber zu den Resultaten dieser Untersuchungen übergehe, muß ich noch über eine andere große Reihe von Erfahrungen berichten, die ich an einem anderen Material, im feldzahnärztlichen Ambulatorium des 7. Korps, sammeln konnte, das ich 3 Jahre geleitet habe. Ich möchte an dieser Stelle berichten, wie ich ein Anhänger der Amputationsmethode wurde, wie ich diese Methode schätzen lernte und welche klinische Erfahrungen ich an diesem Riesenmaterial gewinnen konnte.

Digitized by Google
Original from UNIVERSITY OF MINNESOTA
Generated on 2019-10-18 16:21 GMT / http://hdl.handle.net/2027/umn.31951002762790j
Public Domain in the United States, Google-digitized / http://www.hathitrust.org/access_use#pd-us-google

Im Zahnärztlichen Institut der Wiener Universität wurde früher, bis zur Übernahme der Leitung durch Prof. Weiser, vereinzelte Fälle ausgenommen, immer und prinzipiell die Pulpaextraktion ausgeführt und die Extraktion bei noch so engen Kanälen forciert. Schon damals habe ich mich der Überzeugung nicht erwehren können, daß in sehr vielen Fällen diese Extraktion nur sehr unvollständig gelang und eher zur Verunreinigung, wie zur Ausräumung der Kanäle führte. Nur dann, wenn der Kanal unwegsam eng war, wenn er gebogen war oder durch Dentikelbildung versperrt, nur dann griffen wir zur Pulpaamputation, über die Mündung der unwegsamen Kanäle wurde ein Trikresolformalinbäuschchen gelegt, mit Fletscher oder Guttapercha verschlossen und längere Zeit, 8—14 Tage, liegen gelassen. Das ist auch nichts anderes, als eine bedingte Amputation, und wir machten dabei recht gute Erfahrungen.

Als ich nun die Feldambulanz übernahm, wurde mir sehr bald klar, daß die Ausführung der Pulpaextraktion, so wie wir sie auf der Klinik geübt haben, technisch wegen der übermäßig großen Zahl der Pulpitiden und wegen der Unmöglichkeit, weitere zahnärztliche Kräfte zur Arbeit heranzuziehen, nicht möglich sei. Die Pulpaextraktion nimmt ja minimo calculo dreimal soviel Zeit in Anspruch, als die Amputation, und so ging ich mehr der Not gehorchend als dem eigenen Triebe, und mit mir wohl der größte Teil der Feldzahnärzte, zur Pulpaamputation über.

Ich kann leider nicht angeben, in wieviel Fällen ich damals die Methode ausprobiert habe, da sämtliche Ambulanzbücher zur Zeit des Zusammenbruches der Armee mit den übrigen Dokumenten des Korpskommandos verbrannt wurden. Da aber die Zahl der abgeschlossenen Wurzelbehandlungen im Monat zwischen 80—120 schwankte, ist die Zahl der pulpaamputierten Zähne mit 3000 sicher nicht zu hoch gegriffen.

Die Amputation wurde folgendermaßen ausgeführt: Nach 3tätiger Einwirkung von Arsenpaste wurde die Pulpahöhle breit aufgebohrt. Die Eröffnung der Pulpahöhle muß eine so vollständige sein, wie bei der Pulpaextraktion, ein Punkt, auf den schon die alten Anhänger der Amputationsmethode aufmerksam gemacht haben. In die Pulpahöhle wurde nun ein mit Trikresol-Formalin getränktes Wattebäuschchen gelegt und die Kavität mit Guttapercha verschlossen (Trikresol 12, Formalin 6). Nach 8—10 Tagen wurde nun die Pulpahöhle wieder geöffnet, die Einlage entfernt, die Höhle mit lauwarmem Wasser ausgespült, mit Alkohol ausgewaschen. Nun wurde der Boden der Pulpahöhle mit Scheuers Trikresol-Formalinpaste bedeckt, darüber etwas Fletscher oder Guttapercha und darüber die definitive Füllung. Es wurde die Flüssigkeit Trikresol-Formalin nach der auf der Klinik geübten Methode übernommen, obwohl Boennecken das reine 40proz. Formalin lobt, weil es eine größere osmotische Kraft besitzt. Das hat gewiß seine Richtigkeit, da es sich zeigte, daß Zähne, die weniger als eine Woche die Einlage hatten, später Sensationen zeigten, Empfindlichkeit gegen Kälte und Wärme, und wieder nach einigen Monaten bei einigen Zähnen war ich genötigt, dieselben wieder zu öffnen. (Allerdings habe ich in diesen Fällen nichts

Digitized by Google
Original from UNIVERSITY OF MINNESOTA
Generated on 2019-10-18 16:21 GMT / http://hdl.handle.net/2027/umn.31951002762790j
Public Domain in the United States, Google-digitized / http://www.hathitrust.org/access_use#pd-us-google

anderes gemacht, als eine neuerliche Amputation.) Die Pulpen haben in diesen Fällen gelebt, beim Sondieren zeigte sich Blutung und Empfindlichkeit, ich nahm also an, daß die Durchtränkung der Pulpastränge nicht vollständig war. Nachdem ich mehrere solche Fälle erlebt hatte, erhöhte ich die Einwirkungszeit, und diese Störungen blieben ganz aus. Boennecken rühmt die ausgezeichnete rasche osmotische Kraft der reinen Formalinlösung, die Autoren haben es für recht befunden, die leicht flüchtige Formalinlösung mit einem Dauerantiseptikum zu verbinden, und so wurden wohl von den meisten Thymol oder Trikresol mit dem Formalin verbunden. Ich nahm das Trikresol-Formalin, teilweise weil wir es an der Klinik benützten, teilweise weil meine Wiener Vorgänger (Kronfeld) auch damit gearbeitet haben. Das wesentliche bei der Lösung ist ja das Formaldehyd, welches ja die antiseptische Wirkung mit der mumifizierenden verbindet. Ich möchte nur glauben, daß die Anwendung einer so starken Formalinlösung nicht notwendig wäre, daß eine 10, 5, sogar 2proz. Formalinlösung ebenso wirken müßte, aus meiner Assistentenzeit im Anatomischen Institut weiß ich, daß wir zu Konservierungszwecken das 2proz. Formalin verwenden, da es ja auf viele Jahre hinaus jede bakterielle Fäulnis verhindern kann, und da es gerade in dieser Verdünnung eine hervorragende Fähigkeit besitzt, selbst noch so dicke Präparatenteile zu durchtränken und zu härten. Ich würde also Versuche mit einer wenigprozentigen Lösung vorschlagen, wie ich auch in einigen Fällen selbst diese 2proz. Lösung verwendet habe.

Trotz der Unregelmäßigkeit des Feldlebens ließen sich eine große Reihe von Fällen kontrollieren, insbesondere diejenigen, die korpsunmittelbaren Formationen angehörten, aber auch sonst kamen immer und immer wieder Fälle selbst nach Jahren wieder zu Gesicht.

Wie schon gesagt, nach den rein praktischen Erfahrungen mußte man ein Anhänger der Amputationsmethode werden. Die Patienten konnten mit dem eingelegten Trikresol-Formalinbausch entlassen werden, es kam, zwei Fälle ausgenommen, wo ich wegen aufgetretener heftiger Periostitis zur Pulpaextraktion greifen mußte, überhaupt zu keinen Störungen, sie blieben nicht die vorgeschriebene Zeit, sondern den Verhältnissen des Feldlebens entsprechend monatelang aus, ohne daß dies am weiteren Behandlungsplan oder am Endresultate etwas geändert hätte. In einigen Fällen kam es zu den oben beschriebenen Störungen, die aber durch ein neuerliches Einlegen von Trikresol-Formalin rasch und dauernd behoben wurden.

Solch gute Resultate haben ja eine große Reihe von Autoren publiziert, darunter einige sogar von einer ungleich größeren Zahl von Fällen (von Dependorf).

Vom Felde heimgekehrt, wandte ich mich wieder der Methode der Pulpaextraktion zu, bis ich wieder eine Ambulanz übernahm, wo ich teilweise aus denselben Gründen wie im Felde, um in kürzerer Zeit eine möglichst große Anzahl von Patienten zu absolvieren, teilweise wegen der Heiklichkeit des Patientenmaterials, durchweg Kinder, teilweise aber auch wegen der Möglichkeit, hier die Patienten im Auge zu behalten, wieder zur Amputation

Digitized by Google
Original from UNIVERSITY OF MINNESOTA
Generated on 2019-10-18 16:21 GMT / http://hdl.handle.net/2027/umn.31951002762790j
Public Domain in the United States, Google-digitized / http://www.hathitrust.org/access_use#pd-us-google

zurückkehrte. Günstige Erfahrungen, die der einzelne macht (und alle Anhänger der Amputationsmethode berichten nur über günstige Erfahrungen), können für den einzelnen wohl maßgebend sein, solange aber nicht der exakte Beweis erbracht ist, daß wir tatsächlich in der Lage sind, die Kanäle dauernd steril zu erhalten, ist die Amputationsfrage nicht entschieden. Den Weg des exakten wissenschaftlichen Nachweises haben Preiswerk, Gysi, Boennecken betreten, der weitere Weg ist durch Dependorf vorgezeichnet, wenn auch die Frage bis heute noch immer nicht vollständig entschieden ist und wenn auch meine Untersuchungen nur zum Versuch der Klärung beitragen, so bin ich fest überzeugt, daß weitere exakte Versuche uns den Weg zeigen werden, wie diese Kardinalforderung mit Sicherheit erreicht werden kann, und damit wird auch die Pulpaamputationsmethode von allen ihren Gegnern akzeptiert werden.

Nur noch ein Wort über die Diagnosenstellung. Die Einteilung in noch empfindliche und schon unempfindliche Pulpa, die ich am Anfang der Arbeit getroffen habe, hat sich als sehr vorteilhaft erwiesen. Schon Kronfeld hat diese Einteilung gestreift. Wenn aber die Pulpa empfindlich ist, ist es meines Erachtens nach gleich, ob die Pulpitis akut oder chronisch, total oder partiell ist. Wenn die Wirkung des Medikamentes in der Mumifikation besteht, kann jede Pulpa, welche noch nicht zerfallen ist, durch das Mittel durchtränkt und infektionsfest gemacht werden. Bakterien, die sich bereits in den Kanälen angesiedelt haben, müssen durch die eminent antiseptischen Mittel mit absoluter Sicherheit getötet werden.

Die Abtötung der Pulpa wurde teils mit Arsen, teils mit Druckanästhesie vorgenommen. Allerdings ist mir eine Äußerung Kronfelds, daß die Pulpa unbedingt durch Arsen abgetötet werden muß, erst vor nicht langer Zeit bekannt geworden. Nach ihm wäre die Arsenapplikation eine Conditio sine qua non für das Gelingen der Pulpaamputation. Ich kann dieser Auffassung nicht beistimmen, da ich mir nicht vorstellen kann, daß die Mumifikationswirkung der Flüssigkeit mit der Arsenwirkung zusammenhänge, im Gegenteil glaube ich, daß wir die direkte Wirkung der imprägnierenden Flüssigkeit sicherer erwarten können, wenn sie auf die unveränderten Pulpastränge in den Kanälen wirkt, als wenn diese Pulpastränge schon durch Arsen angegriffen oder verändert oder wenn sie zerfallen sind. Ich würde auch sehr ungern die Druckanästhesie verlassen und zum Abtöten mit Arsen zurückkehren und habe bei meinen Versuchen beide Methoden angewendet, eben von dem prinzipiellen Standpunkt ausgehend, daß die Amputation von der Methode der Devitalisation unabhängig sein muß.

Als imprägnierende Flüssigkeit für die Amputationsflüssigkeit wurde, wie früher erwähnt, Trikresol-Formalin genommen, auch Kresol-Formalin, in einigen Fällen 2proz. Formaldehyd. Ein in diese Flüssigkeit getauchtes Bäuschchen wurde mit Fletscher oder Guttapercha für kürzere oder längere Zeit, jedenfalls aber mehrere Tage, in die Pulpahöhle eingeschlossen. Nachher wurde der Boden der Pulpa mit einer Paste bedeckt, die wir selber durch Anmachen des Fletscher-Pulvers mit Jodoform und Trikresol-Formalinlösung

Digitized by Google
Original from UNIVERSITY OF MINNESOTA
Generated on 2019-10-18 16:21 GMT / http://hdl.handle.net/2027/umn.31951002762790j
Public Domain in the United States, Google-digitized / http://www.hathitrust.org/access_use#pd-us-google

fabrizierten; darüber wurde eine Lage Fletscher-Füllungsmasse gegeben. Als definitive Füllungsmasse kam gewöhnlich Harvardzement, damit später die Kavität wieder leicht eröffnet werden könnte. Jodoform habe ich genommen, basierend auf die Erfahrungen vieler Autoren, daß Jodoform in den Wurzelkanälen lange seine desinfizierende Kraft auszuüben vermag, auch auf der Klinik haben wir bei der Jodoformdochtwurzelfüllung Scheffs günstige Resultate gesehen. Es wurde tatsächlich in allen eröffneten Fällen unsere Jodoformpaste in tadellosem Zustande, unverfärbt und unzersetzt, wiedergesehen. Es empfiehlt sich, über die Jodoform-Trikresolpaste noch eine Lage weichen Fletschers zu geben, da durch andere Abschlußmittel resp. durch das direkte Füllungsmaterial die Paste weggedrängt werden könnte; die Pulpastümpfe dagegen mit einer schützenden Decke zu versehen, ist uns ein Bedürfnis, um so mehr, als wir unserer Paste eine langdauernde desinfizierende Schutzwirkung zuschreiben können, auf die wir nicht aus Indolenz verzichten wollen.

Rein praktisch waren die Resultate auch auf der Kinderklinik glänzend. Wir haben bis heute keinen einzigen der bisher amputierten Zähne wieder trepanieren müssen.

Zur Prüfung der Dauerresultate standen uns nun zwei Wege offen. Der Erfolg der Behandlung kann durch das Ausbleiben oder durch das Auftreten von Veränderungen an den Wurzelspitzen ermessen werden, d. h. wir sind gewöhnt, daß nach Wurzelbehandlungen auftretende Prozesse an den Wurzelspitzen durch das Röntgenbild nachgewiesen werden. Mögen diese Prozesse in ihrer Größe oder in ihrer Bedeutung sehr variabel sein, mögen sie vielleicht mit der großen Zahl der nicht einwandfrei gemachten Wurzelbehandlungen parallel gehen, Tatsache ist es, daß wir gewöhnt sind, fast bei jedem Zahn, wo die Pulpaexstirpation vorgenommen wurde, Veränderungen an der Wurzelspitze wahrzunehmen. Es war also der Gedanke naheliegend, solche Zähne, an welchen die Pulpaamputation vorgenommen wurde, photographieren zu lassen. Es folgen nun die Befunde mit einer kurzen Beschreibung des Falles. Die Photographien wurden vom Demonstrator Dr. Steiner der zahnärztlichen Klinik verfertigt.

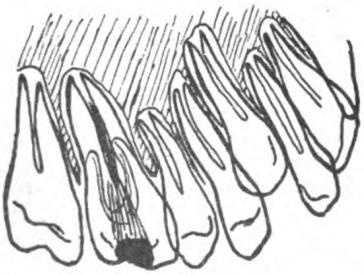

Fall 1

Fall 1. Valerie Frey, $11^1/_2$ Jahre alt. Am 24. Juni 1920 Karbolsäure. Fletscher im linken oberen ersten Molaren. Am 26. Juni Pulpaamputation nach Druckanästhesie, Trikresol-Formalin, Fletscher. Diese Einlage wird am 7. Juli und 20. Juli ausgetauscht. Am 5. August ⟨sechs Wochen⟩ wird der palatinale Pulpastrang extrahiert. Der Pulpastrang ist ganz blutleer, $^5/_6$ Teil braun, mumifiziert, $^1/_6$ Teil, d. i. die Spitze weiß, blutleer, beim Abreißen desselben Empfindlichkeit, ebenso beim Sondieren der bukkalen Kanäle. Der Kanal wird mit Jodoform-Trikresol-Formalinpastafäden gefüllt, die Pulpahöhle mit derselben Paste. Röntgenbild am 7. November 1921.

Digitized by Google
Original from UNIVERSITY OF MINNESOTA
Generated on 2019-10-18 16:21 GMT / http://hdl.handle.net/2027/umn.31951002762790j
Public Domain in the United States, Google-digitized / http://www.hathitrust.org/access_use#pd-us-google

Fall 2. Candotti, Leopoldine, 15 Jahre alt. 14. Oktober 1920. Im linken oberen ersten Molaren Pulpaamputation, 2proz. Formalinlösung, Fletscher. Am 11. November periost. Empfindlichkeit. 20. November Füllung. Röntgen am 26. Oktober 1921. Geringe Erweiterung des periapikalen Raumes an der palatinalen Wurzel.

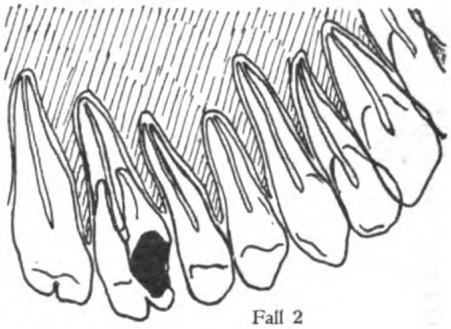
Fall 2

Fall 3. Klimsch, Rosa, 8 Jahre. Am 23. November 1920 Pulpaamputation. Trikresol-Formalinlösung, Fletscher. Am 4. Januar 1921 Füllung der Pulpahöhle mit Paste, am 21. April mit Harvardzement. Der Zahn ist der untere linke erste Molar. Röntgenbild am 10. November 1921. Am 12. November 1921 wurde der Zahn aufgemacht. Der distale Pulpastrang wurde extrahiert, geringe Schmerzhaftigkeit. Der extrahierte Pulpastrang ist blutleer, farblos, feucht, nach der Extraktion heftige Blutung. Bei der bakteriologischen Untersuchung geht eine schwache Kultur von kurzen, plumpen Stäbchen auf ⟨Pilze⟩.

Fall 3

Bei dieser Patientin wurde auch am rechten oberen zweiten Prämolaren eine Pulpaamputation vorgenommen. Vom 19. Oktober bis 11. November 1921 war 2proz. Formalinlösung in der Pulpahöhle. Die Pulpa wurde noch empfindlich und blutend vorgefunden.

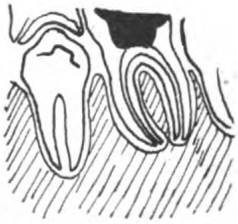
Fall 4

Fall 4. Jautsch, Sidonie, 9 Jahre. Am 19. August Pulpaamputation im rechten unteren ersten Molaren ⟨Trikresol-Formalin⟩. Am 24. August 1920 Versorgung wie gewöhnlich. Am 2. September Amalgamfüllung. Röntgenbild am 10. November 1921. An der mesialen Wurzelspitze geringgradige Verdichtung des Knochens nachweisbar ⟨kein Aufhellungsherd⟩.

Fall 5

Fall 5. Weiß, Hilde, 11 Jahre. Im linken unteren ersten Molaren am 25. Januar 1921 Arsen. Am 1. Februar Pulpaamputation, die Einlage wurde am 15. Februar erneuert. Röntgenbild 12. Dezember 1921.

Fall 6. Fiala Alojzia, 10 Jahre alt. Linker unterer erster Molar. Am 13. Januar 1920 Arsen, Fletscher. Am 15. Januar Pulpaamputation. Am 22. Januar frische Einlage. Am 6. März Abschluß der Behandlung. Röntgenbild 26. September 1921. Der Zahn wurde am 12. November 1921 eröffnet. Im schwer zugänglichen, engen distalen Kanal ganz trockene, braune, nicht zusammenhängende Bröckel. Keine Empfindung, keine

Fall 6

Digitized by Google
Original from UNIVERSITY OF MINNESOTA
Generated on 2019-10-18 16:21 GMT / http://hdl.handle.net/2027/umn.31951002762790j
Public Domain in the United States, Google-digitized / http://www.hathitrust.org/access_use#pd-us-google

Blutung. Bei der bakteriologischen Untersuchung ergibt sich, daß der Kanalinhalt steril ist.

Fall 7. Huppert Ehald, 10 Jahre. Am 22. Juni 1920 im linken unteren ersten Molaren Trikresol-Formalin, Fletscher. Am 20. Juli Einlage erneuert, Am 31. Juli beim Sondieren des Wurzelkanales noch Empfindung. Noch eine Einlage. Am 8. August definitive Versorgung. Röntgen 10. November 1921. Der Zahn wurde am 12. November aufgemacht. Der Pulpastrang aus dem distalen Kanal wurde extrahiert, er war zur Hälfte braun und mumifiziert, zur Hälfte weich, farblos, blutleer, feucht. Keine Spur einer Empfindung, keine Blutung nach der Extraktion. Vom Kanalinhalt geht keine Kultur auf.

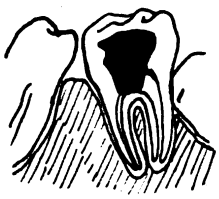
Fall 7

Fall 8. Hutax, Johann, 12 Jahre. Am 21. April 1921 wurde im rechten unteren ersten Molaren Trikresol-Formalin eingelegt, die Einlage am 26. April getauscht. Am 3. Mai der distale Pulpastrang teilweise extrahiert und wieder Trikresol-Formalin eingelegt, am 10. Mai noch einmal und am 24. Mai wurde der Zahn gefüllt. Röntgenbild am 10. November 1921.

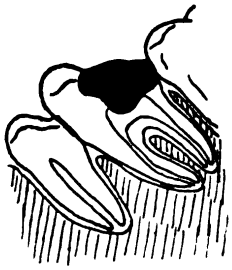
Fall 8

Nach dem Resultat, welches wir aus den Röntgenbildern bestimmen können, müssen wir den Erfolg der Pulpaamputation als ganz ideal bezeichnen. In keinem Fall konnte an der Wurzelspitze eine Änderung angetroffen werden, die der Pulpaamputation zuzuschreiben wäre. Auch röntgenologisch sind also die Erfahrungen ebenso günstig, wie rein klinisch.

Sicherlich können wir aber diesen Röntgenbefunden nicht eine entscheidende Bedeutung beimessen. Entscheidend für die Güte der Methode wäre nur, wenn wir, nachdem wir die pulpaamputierten Zähne aufmachen, überall in den Kanälen einen mumifizierten, sterilen Strang nachweisen könnten. In einigen Fällen, wo Röntgenbilder angefertigt wurden, habe ich das nachträglich gemacht (Fall 1, Fall 3, Fall 6, Fall 7), die Zähne geöffnet, die Befunde sind bei der Besprechung der Fälle genau wiedergegeben. Auch in einigen anderen Fällen habe ich die Eröffnung der Pulpahöhle vorgenommen, ich erlaube mir auch über diese Fälle eine kurze Beschreibung zu geben.

Fall 9. Traub, Hedwig, 14 Jahre. Im rechten unteren ersten Molaren am 20. September 1921 Arsen. Am 22. September Trikresol-Formalin, Fletscher. Am 29. September definitive Versorgung wie gewöhnlich. Am 23. Dezember 1921 Eröffnung. Bei der Extraktion des distalen Pulpastranges zeigt sich große Empfindlichkeit, obwohl sich fast ganz trockene, weißlichbraune, nicht zusammenhängende Pulpabröckel entfernen lassen. Keine Blutung. Bakteriologischer Befund: Pilze und harmlose Diplokokken.

Fall 10. Schwanenschneider, Margarete. Am 21. April 1921 Arsen, Fletscher im rechten unteren ersten Molaren. Am 23. April Pulpaamputation, Trikresol-Formalin, Fletscher. Diese Einlage ist 6 Monate liegen geblieben, dann erst der Zahn definitiv, wie gewöhnlich, versorgt. Am 23. Dezember

Digitized by Google
Original from UNIVERSITY OF MINNESOTA
Generated on 2019-10-18 16:21 GMT / http://hdl.handle.net/2027/umn.31951002762790j
Public Domain in the United States, Google-digitized / http://www.hathitrust.org/access_use#pd-us-google

wurde der Zahn aufgemacht, der Befund deckt sich vollkommen mit dem vorher beschriebenen Fall, nur fehlte vollständig die Empfindlichkeit. Bakteriologischer Befund: Vereinzelte Pilze.

Fall 11. Fiala, Alojzia, 13 Jahre. Im März 1920 wurde im linken oberen ersten Molaren die Pulpaüberkappung vorgenommen, der Zahn im November 1921 aufgemacht, wobei eine fast unempfindliche, jedoch stark blutende Kronenpulpa vorgefunden wurde. (Der Fall ist auch unter den Röntgenbefunden beschrieben.) An diesem Tag, 12. November 1921, wurde die Pulpaamputation vorgenommen. Am 23. Dezember wurde der Zahn wieder aufgemacht und aus dem palatinalen Kanal ein bräunlicher, wenig feuchter Pulpastrang entnommen. Das Kind gibt Empfindung an, nach der Pulpaextraktion geringgradige Blutung. Bakteriologischer Befund: Keine Bakterien nachweisbar.

Fall 12. Konetschny, Fritz, 9 Jahre. Am 27. Juli 1920 Pulpaamputation nach Druckanästhesie. Schon am 6. Juli ist in diesem die offene Pulpa mit Trikresol-Formalin überdeckt worden. Nach 21tägiger Einwirkung auf die Pulpa war dieselbe blutend, lebend, die Empfindlichkeit dagegen herabgesetzt, und daher wurde die nachträgliche Amputation vorgenommen. Am 31. Juli, also nach 4tägiger Einwirkung, war die vorgenommene Pulpaextraktion ganz ohne Schmerzen, die Pulpastränge nicht mumifiziert, nach der Extraktion leichte Blutung.

Fall 13. Stoos, Stephanie, 13 Jahre. Am 7. Juli 1920 unter Druckanästhesie Pulpaamputation im linken oberen ersten Molaren, nachdem seit 1. Juli Karbolsäure in die Kavität gelegt worden war. Am 31. Juli, also nach 24 Tagen, wurde der palatinale Pulpastrang entfernt, derselbe war zur Hälfte mumifiziert, braun, zur Hälfte weiß, jedoch trocken. Einwandfreies Resultat.

Fall 14. Hutterer, Josef, 12 Jahre. Am 9. Oktober 1920 wurde im rechten oberen ersten Molaren die Amputation mit 2proz. Formalin vorgenommen. Nach 3 Tagen, am 12. Oktober 1921, wurde die Pulpaextraktion vorgenommen, der Pulpastrang empfindlich, von fleischiger Konsistenz.

Was die bakteriologischen Untersuchungen anbelangt, sind die Befunde zweifellos sehr wichtig, daß der Kanalinhalt in verhältnismäßig vielen Fällen steril vorgefunden wurde, daß sich auch in den anderen Fällen nur harmlose Saprophiten der Mundhöhle nachweisen ließen, spricht unwiderleglich dafür, daß die Methode lebensfähig ist und bereits Sicherheit auf Erfolg bietet. Allerdings muß ich betonen, daß immerhin auf dem Wege Mundhöhle-Wurzelkanal Bakterien an die Nadel gelangen konnten, d. h. daß die sterile Entnahme aus dem Wurzelkanal schwer zu bewerkstelligen ist.

Histologische Untersuchungen anzustellen hielt ich nicht für notwendig. In den meisten Fällen, wo die Pulpa bröcklig zerfallen ist, ist ja die Untersuchung zwecklos, aber auch in den anderen Fällen gibt uns die makroskopische Untersuchung genügend Handhabe, uns über den Zustand der Pulpa zu orientieren und zu entscheiden, wie weit die Mumifikation vorgeschritten ist. Solange es Fälle gibt, wo bei der nachfolgenden Pulpaexstirpation noch Schmerzen und Blutung auftreten, wo der Pulpastrang noch im ganzen feucht

Generated on 2019-10-18 16:21 GMT / http://hdl.handle.net/2027/umn.31951002762790j
Public Domain in the United States, Google-digitized / http://www.hathitrust.org/access_use#pd-us-google
Digitized by Google
Original from UNIVERSITY OF MINNESOTA

vorgefunden wird, solange ist die Frage ungelöst, wenn auch durch die ausgezeichneten klinischen Erfahrungen, durch die günstigen bakteriologischen Befunde und durch die einwandfreien röntgenologischen Resultate der erfolgverheißende Weg in Aussicht gestellt ist.

Bemerken möchte ich an dieser Stelle, daß es mir nicht gelungen ist, nach der Amputation die Umwandlung der Pulpastränge in Bindegewebe zu beobachten. Ich bezweifle nicht, daß es vorkommen könnte.

Resümierend möchte ich die Ergebnisse in folgenden Punkten zusammenfassen.

1. Die Punkte, die Boennecken für das Amputationsmittel fordert, bestehen heute noch vollständig zu Recht, wenn es auch, wie Preiswerk, so auch mir nicht gelungen ist, in jedem Fall die sichere, vollständige Mumifikation nachzuweisen. Würden wir die Pulpastränge zur Resorption bringen, so würde ein leerer Kanal zurückbleiben, was uns aus prinzipiellen Gründen durchaus nicht erwünscht wäre.

2. Als Mittel zur Bedeckung der Amputationsstümpfe dürfen wir nur Flüssigkeiten verwenden, die längere Zeit (bei Trikresol-Formalin mindestens zwei Wochen) einwirken müssen.

3. Sicher ist mit Trikresol-Formalin das ideale Mittel noch nicht entdeckt (Boennecken). Es wären Versuche mit anderen Mitteln oder mit anderen Kombinationen dieses Mittels wünschenswert. Ich erinnere z. B. an das Tannin, das Preiswerk schon in einigen Fällen verwendete. Oder aber ist auf den Vorschlag Boenneckens einzugehen, das reine 40proz. Formaldehyd zu verwenden, evtl. aber auch dünnere Lösungen dieses Mittels.

4. So wie Boennecken Zystenbildung und Wurzelresorption nicht beobachtet hat, zeigt die Röntgenuntersuchung an allen vor längerer Zeit pulpaamputierten Zähnen, daß an der Wurzelspitze tatsächlich keine pathologischen Veränderungen nachzuweisen sind.

5. Die bakteriologischen Untersuchungen sind in meinen Fällen ziemlich eindeutig und sprechen für die Güte der Methode.

6. Dagegen gelang es mit der Trikresol-Formalinmethode nicht, in allen Fällen die Mumifikation (oder die damit auf gleiche Stufe zu stellende Umwandlung in braune, aseptische, trockene Bröckel nach Arsendevitalisation) zu erreichen, es war manchmal der Pulpastumpf empfindlich, blutend, feucht.

LITERATUR

Port und Euler: Lehrbuch der Zahnheilkunde, 1915.
Miller: Lehrbuch der Zahnheilkunde, 1903.
Mayrhofer: Lehrbuch der Zahnkrankheiten, 1912.
Klein: Ztschr. für Stomatologie, 1920.
Boennecken: Österr.-Ung. Vierteljahrschr., 1898.
Witzel: Deutsche Viertelj. f. Zahnheilk., 1874.
Baume: Deutsche Viertelj. f. Zahnheilk., 1888.
Walkhoff in Scheffs Handbuch der Zahnheilkunde, 1903.

Generated on 2019-10-18 16:22 GMT / http://hdl.handle.net/2027/umn.31951002762790j
Public Domain in the United States, Google-digitized / http://www.hathitrust.org/access_use#pd-us-google
Digitized by Google
Original from UNIVERSITY OF MINNESOTA

Bödecker: Korresp. f. Zahnärzte, 1893.
Preiswerk: Schweizer Vierteljahrschr. f. Zahnheilkunde, 1896.
Walkhoff: Korresp. f. Zahnärzte, 1898.
Preiswerk: Österr.-Ung. Vierteljahrschr. f. Zahnheilk., 1901.
Boennecken: Österr.-Ung. Vierteljahrschr. f. Zahnheilk., 1898.
Boennecken: Deutsche Zahnheilk. in Vorträgen, 1910.
Boennecken: V. Intern. Zahnärztl. Kongreß 1909.
Schreier: Österr.-Ung. Vierteljahrschr. f. Zahnheilk., 1907.
Michel: Konservierende Zahnheilkunde, 1912.
Kronfeld: Österr.-Ung. Vierteljahrschr. f. Zahnheilk., 1914.
Fischer: Deutsche Zahnheilk. in Vorträgen, 1908.
Gysi: Schweizer Vierteljahrschr. f. Zahnheilk., 1899.
Parreidt: Deutsche Zahnärztl. Wochenschr., 1907.
Bückley: Österr.-Ung. Vierteljahrschr. f. Zahnheilk., 1905.
Schuster: Ergebnisse der gesamten Zahnheilkunde, 1913.
Gottlieb: Ztschr. f. Stomatologie, 1919.
Raschofski: Ztsch. f. Stomatologie, 1919.
Adloff: Ztschr. f. Stomatologie, 1919.
Scheff: Österr.-Ung. Vierteljahrschr. f. Zahnheilk., 1912.
Lartschneider: Österr.-Ung. Vierteljahrschr. f. Zahnheilk., 1909.
Adloff: Österr.-Ung. Vierteljahrschr. f. Zahnheilk., 1910.
Möller: Deutsche Zahnheilk. in Vorträgen 1914.
Dependorf: Ergebnisse der gesamten Zahnheilkunde, 1910.

Generated on 2019-10-18 16:22 GMT / http://hdl.handle.net/2027/umn.31951002762790j
Public Domain in the United States, Google-digitized / http://www.hathitrust.org/access_use#pd-us-google
Digitized by Google
Original from UNIVERSITY OF MINNESOTA

HEMMUNG DER SPEICHELSEKRETION DURCH ATROPIN-DERIVATE

VON

DR. MED. DENT. NORBERT KUBATZKI

(ZUR ZEIT LEIPZIG)

REFERAT VON PROFESSOR DR. FRANZ MÜLLER (BERLIN 1921) AUF GRUND DER DOKTORDISSERTATION

Eine Verwendung medikamentöser Mittel zum Zweck der Beseitigung oder Verminderung der bei zahnärztlicher Arbeit störenden Speichelabsonderung hat sich, abgesehen von der Anwendung adstringierender Mundwässer, die leider nur geringen Erfolg bringen, bisher nicht eingebürgert. Wenn neuerdings Ferdinand Winkler zur Hemmung der Speichelsekretion das Einreiben der Unterkieferschleimhaut und der Schleimhaut des Mundbodens mit Belladonnapräparaten empfiehlt, so steht der zahnärztliche Praktiker der Verwendung von Atropin und atropinhaltigen Präparaten wegen der oft recht nachteiligen Allgemeineinwirkungen meist nicht gerade freundlich gegenüber. Ich habe mir die Aufgabe gestellt zu untersuchen, ob man eine Speichelflußhemmung durch medikamentöse Einflüsse erreichen kann, ohne daß im Allgemeinbefinden störende Erscheinungen eintreten.

Eine Erregung der Speichelsekretion erfolgt physiologisch auf folgenden Wegen:

1. reflektorisch von der Hirnrinde durch Appetitanregung („das Wasser läuft einem im Munde zusammen"),
2. durch Erregung des Brechzentrums infolge Ekels (Nauseasymptom),
3. von subkortikalen und medullären Zentren her,
4. auf kurzem Reflexwege von der Zungenspitze aus durch die Sublingualganglien nach Geschmacks- oder sonstigen so sensiblen Reizen.

Pathologisch kann Speichelhypersekretion (Ptyalismus) hervorgerufen werden — ohne hierbei den Ptyalismus der Säuglinge zu berücksichtigen —:

1. durch Erkrankungen des Digestionstraktus,
2. durch Arzneimittel,
3. durch den Genitalapparat,
4. durch psychische Einflüsse.

Die Betrachtung dieser verschiedenartigen Möglichkeiten läßt auf die Schwierigkeit ihrer Hemmung schließen.

Digitized by Google

Original from UNIVERSITY OF MINNESOTA

Generated on 2019-10-18 16:22 GMT / http://hdl.handle.net/2027/umn.31951002762790j
Public Domain in the United States, Google-digitized / http://www.hathitrust.org/access_use#pd-us-google

Atropin wirkt bekanntlich fast ausschließlich auf das parasympathische Nervensystem im Sinne einer Lähmung der Nervenendigungen. So erzeugt es am Auge durch Lähmung der Okulomotoriusendigungen Pupillenerweiterung, Akkommodationslähmung, am Herzen durch Lähmung des Vagus Pulsbeschleunigung, an den Drüsen Hemmung der Sekretion. Die Organe mit glatter Muskulatur, wie Magen, Darm, Uterus und Bronchien werden gleichfalls durch Lähmung der parasympatischen motorischen Nervenendigungen gehemmt. Schon Schmiedeberg sagt aber: „Alle diese Atropinwirkungen an peripheren Organen ließen sich zweckmäßig verwerten, wenn es möglich wäre, sie ähnlich wie am Auge mit Sicherheit an dem gewünschten Organ isoliert hervorzurufen und in beliebiger Stärke lange Zeit hindurch zu erhalten. In der Regel treten die Wirkungen mehr oder weniger gleichzeitig an allen Organsystemen ein oder an solchen sogar am frühesten, an denen man sie am wenigsten wünscht. Zu den Wirkungen der letzten Art gehört namentlich die Pulsbeschleunigung, die nicht nur lästig, sondern unter Umständen auch gefährlich ist."

Die Erhöhung der Pulsfrequenz hängt sehr vom Alter und der Stärke des Vagustonus ab. Bei jugendlichen Individuen ist die Wirkung nur unbedeutend, während sie beim Erwachsenen zu starker Pulsbeschleunigung unter gleichzeitiger Steigerung des Blutdrucks bis auf das Doppelte im Normalzustande führen kann. Man kann sich leicht davon überzeugen, daß $^1/_4$—$^1/_2$ mg Atropin, innerlich gegeben, starke Trockenheit im Munde, Rachen und Kehlkopf hervorruft, aber gleichzeitig eine mehrere Tage anhaltende Akkommodationslähmung und oft recht unangenehme Pulsbeschleunigung. Die Speichelflußhemmung tritt, wie ich auch selbst beobachten konnte, nach subkutaner Injektion nicht zuerst auf, sondern folgt der Wirkung auf den Herzvagus. Es scheint daher, daß die Affinität des Atropins zum Vagus eine größere ist als zum Glossopharyngeus und zur Chorda tympani, die erst über das sympathische Ganglion cervicale superius und zwar durch den N. jugularis ganglii petrosi glossopharyngei bzw. dessen Ramus anastomoticus cum N. faciali erreicht werden.

Ganz besondere Beachtung erfordert ferner die Idiosynkrasie einzelner Individuen gegen Atropin, bei denen schon medizinale Dosen vergiftend wirken.

Bekanntlich ist die Maximaldosis für Atropinsulfat 0,001, letal wirkten bei einem jungen Manne schon 0,13 g, d. h. bei einem Durchschnittsgewicht von 65 kg = 0,002 g pro kg. Beim Hunde wirken erst 0,189 g pro kg Hund letal. Der Mensch verträgt Atropinsulfat 94mal schlechter als der Hund.

Hält man nun Umschau unter den atropinartig wirkenden Mitteln, so kommen die folgenden in Betracht:

1. Homatropin, dessen Wirkung analog der des Atropins, nur schwächer und flüchtiger ist.

2. Hyoscyamin, das nach Cushny als natürliches 1-Hyoscyamin auf Iris, Herz und Drüsen doppelt so stark wie Atropin wirkt.

3. Skopolamin oder Hyoscin, welches als das giftigste der hierher gehörigen Alkaloide bezeichnet werden kann. Zwar hat es einige periphere

Digitized by Google
Original from UNIVERSITY OF MINNESOTA
Generated on 2019-10-18 16:22 GMT / http://hdl.handle.net/2027/umn.31951002762790j
Public Domain in the United States, Google-digitized / http://www.hathitrust.org/access_use#pd-us-google

Wirkungen des Atropins an sich, darunter sogar die Hemmung der Drüsensekretion ohne gleichzeitigen Einfluß auf die Herzhemmungsapparate, ja es verlangsamt häufig eher den Puls, doch ist seine Großhirnwirkung bedeutend stärker als die des Atropins. Schon nach $^1/_2$ mg Skopolamin tritt Exaltationsstadium, Erschlaffung der Muskulatur, Ruhebedürfnis, Mattigkeit mit nachfolgendem Schlaf ein.

4. Atropinbasen mit 5wertigem Stickstoff:
   a) Atropinum methylonitricum (Eumydrin Hoechst).
   b) Atropinum methylobromatum (Merck).

Beim Eumydrin ist die Wirkung des Atropins auf das Zentralnervensystem fast völlig ausgeschaltet, die periphere parasympathische erhalten. Die tödliche Dosis für den Menschen soll nach Angaben von Brown und Fraser 50mal niedriger als bei Atropinsulfat sein. Die Unterschiede zwischen der Atropinwirkung und der des Eumydrins hat Erbe näher untersucht. Während er nebst Lindenmeyer im Gegensatz zu Goldberg dem Eumydrin ophthalmologisch keine Vorzüge einräumt, rühmt er jene bei interner Verwendung, „da sich tatsächlich bei allen Versuchen ein vollkommenes Fehlen zerebraler Erscheinungen oder sonstiger übler Nebenwirkungen feststellen ließ." Vorzugsweise hat er es gegen die Nachtschweiße der Phthisiker verwendet. Wenn sich auch geringe Steigerung der Pulsfrequenz beobachten ließ — selbst bei großen Dosen stieg die Pulszahl nur mäßig —, so sind in keinem Falle subjektive Klagen über Herzklopfen von seiten seiner Patienten geäußert worden.

Bei seinen Vergleichen der Atropinderivate führt Erbe auch das Atropinum methylo-bromatum, das Bromid des am Stickstoff nochmals methylierten Atropins, an und rangiert es als dem Eumydrin gleichwirkend ein. Man hat dies Präparat innerlich gegen Nachtschweiße der Phthisiker, Neurastheniker und Hysteriker, sowie zum „Herabdrücken der zeitweilig bei Neurasthenikern sehr gesteigerten Speichelabsonderung" angewendet, ohne die unangenehmen Nebenwirkungen des Atropinsulfates beobachtet zu haben. Die Stärke der Dosis betrug 0,006—0,012 g pro dosi et die. Auch die Pulszahl war nicht merklich beschleunigt.

Die verhältnismäßige Ungefährlichkeit der beiden letztgenannten Atropinderivate veranlaßte mich, ihre Verwendbarkeit zur Speichelsekretionshemmung zu prüfen. Die Bedenken, welche mir die bisherigen Erfahrungen an diesen Mitteln ophthalmologisch auf den Weg gaben — Dauer der Mydriasis bei beiden in 1 proz. Lösung 2 Tage, Dauer der Akkommodationslähmung in derselben Konzentration bei Eumydrin $2^1/_2$ Tage, bei Atropinum methylobromatum 2 Tage — hoffte ich durch Verwendung geringerer Gaben zu zerstreuen.

Ich habe im ganzen an 22 Patienten gearbeitet und folgende Resultate erzielt:

Eine medikamentöse Hemmung der Speichelsekretion ohne das Allgemeinbefinden störende Nebenerscheinungen ist mit Eumydrin und Atropinum methylobromatum möglich. Besonders zu begrüßen ist hierbei die fast völlige

Digitized by Google
Original from UNIVERSITY OF MINNESOTA
Generated on 2019-10-18 16:22 GMT / http://hdl.handle.net/2027/umn.31951002762790j
Public Domain in the United States, Google-digitized / http://www.hathitrust.org/access_use#pd-us-google

Unwirksamkeit auf Herz und Zentralnervensystem. Leider wird aber die praktische allgemeine Verwendbarkeit jener Mittel beeinträchtigt durch ihre individuell verschiedenartige Wirksamkeit. Während einige Menschen bereits nach Konzentrationen von 0,001 g Speichelflußhemmung zeigen, die bei einzelnen sogar verhältnismäßig lange anhält, ohne unangenehme Nebenerscheinungen (Müdigkeitsgefühl, Herzklopfen) zu erzeugen, wirken bei anderen Dosen von 0,01 g noch zu schwach.

Diese quantitativen Differenzen sind abgesehen von der verschieden großen Reaktionsfähigkeit der Patienten wohl auf die vielen Erregungsmöglichkeiten der Speichelsekretion zurückzuführen. Die Wirkungsintensität des Mittels auf die betreffenden Nervenendigungen dürfte mit Reizen, die von anderer Seite auf denselben Strang einwirken, in Konkurrenz treten. Wird z. B. nach Lähmung der Chorda mittels eines unserer Präparate das Speichelzentrum vom Brechzentrum aus (etwa infolge lange anhaltenden, ungeschickten Bohrens in einem Zahne) erregt und übersteigt dieser zentrale Reiz die Lähmungsenergie des Medikamentes, so muß es unterliegen, und die Speichelsekretion sich vermehren.

Ich gab in 15 Tropfen (1 ccm) zunächst innerlich 1 mg Eumydrin und erzielte bei normaler, nicht entzündeter Mundschleimhaut nach 15—20 Minuten Trockenheitsgefühl im Halse, Trockenheit im Munde und in der Nase und gleichzeitig weder Pulsbeschleunigung noch vollkommene Aufhebung der Pupillenreaktion auf Licht und Entfernungseinstellung.

Fall 1. Patient, 15 Jahre, schwächlich. 20 Minuten nach Eingabe keine Pulsveränderung, gewisses Trockenheitsgefühl im Halse, das 5 Minuten später zunimmt. Gleichzeitig bleibt Pupillenreaktion durch Licht (Erweiterung und Verengung) bestehen. Nach weiteren 5 Min. stärkere Sekretionseinschränkung in Mund und Nase, keine Pulsbeschleunigung. Die Wirkung hielt 35 Minuten an. Müdigkeitsgefühl, das später wich.

Fall 2. Patient, 28 Jahre. Gute Körperkonstitution. Nach 10 Minuten ohne Pulsveränderung. Trockenheit im Halse und Pupillenerweiterung. Lichtreaktion bleibt erhalten. Nach 5 Minuten deutliche Mundtrockenheit, auch Zunge, Nasenschleimhaut trockener. Puls unverändert. Wirkung im Munde läßt nach 10 Minuten etwas nach, während sie in Hals und Nase beständiger ist. Dauer der Speichelsekretionshemmung zirka 40 Minuten. Leichte Müdigkeit.

Fall 3. Patient, 49 Jahre (Vagotoniker). Puls 62. Normale Pupillenlichtrektion und Akkommodation der Beleuchtung entsprechend schnell. Nach Einnahme von 0,001 Eumydrin nach 10 Minuten merkliche Trockenheit der Zunge und Wangenschleimhaut. Speichel wird dicker. Puls 61. Pupillenreaktion deutlich träger. Bei tiefster Inspiration Puls 58, bei tiefster Exspiration (Residualluftstellung) Puls 66. Nach weiteren 20 Minuten hörte die Wirkung merklich auf, der Speichel enthielt mehr Flüssigkeit, Puls wie vorher. Pupillenreaktion noch träge. Nach etwa $1^1/_2$ Stunden Pupillenreaktion normal, Puls 60 bei tiefster Einatmung, 45 bei tiefster Ausatmung, 50 bei normaler Atmung.

Selbst in Fällen von Stomatitis ulcerosa trat Speichelhemmung ein:

Fall 4. Patient, 21 Jahre. Gute Körperkonstitution. Starker Speichelfluß. Puls 68. Pupillenreaktion schnell. 14 Minuten nach 15 Tropfen $1^0/_{00}$ Eumydrin innerlich verspürte Patient Trockenerwerden im Halse. Puls und Pupillenreaktion unverändert. Nach einer halben Stunde war der Mund ziemlich trocken. Starke Muzinfädenbildung. Puls 74. Pupillenreaktion träger. Nach 65 Minuten Speichelfluß noch immer gehemmt. Eine halbe Stunde später Speichel unverändert. Puls 62. Pupillenreaktion träge. Nach im ganzen zwei Stunden Mundtrockenheit und Pupillenreaktion normal. Puls 66. Erst nach einer weiteren Stunde setzte wieder normaler Speichelfluß ein.

Digitized by Google
Original from UNIVERSITY OF MINNESOTA
Generated on 2019-10-18 16:22 GMT / http://hdl.handle.net/2027/umn.31951002762790j
Public Domain in the United States, Google-digitized / http://www.hathitrust.org/access_use#pd-us-google

Fall 5. Patient, 19 Jahre. Gute Konstitution. Stomatitis ulcerosa. Starke Speichelsekretion. Puls 80. Pupillenreaktion schnell. 10 Minuten nach Eingabe von 15 Tropfen Eumydrin beginnt Mundtrockenheit, nach weiteren 6 Minuten Puls 68. Pupillenreaktion unverändert. Nach einer halben Stunde nimmt Speichelsekretion wieder zu, desgleichen nach weiteren 5 Minuten. 10 Minuten darauf wird der Mund wieder trockener. Nach im ganzen 50 Minuten Mundboden ziemlich flüssigkeitsfrei. Puls 70. Nach weiteren 20 Minuten wieder starker Speichelfluß. Pupillenreaktion träge. Keine Müdigkeit oder sonstige Beschwerde.

Fall 6. Patient, 36 Jahre. Gute Konstitution. Stomatitis ulcerosa. Viel Speichelflüssigkeit. Puls 88. 15 Minuten nach Einnahme von 20 Tropfen Eumydrin innerlich in Wasser fühlt Patient im Halse gewisse Trockenheit. Puls 73. Nach 5 Minuten Mund trockener, im Halse zunehmend trockener, noch 5 Minuten später Speichelsekret viel dicker. Puls 78. Pupillenreaktion träger. Eine halbe Stunde nach Einnahme Speichelfluß wieder ziemlich stark, fast stärker als wie vorher. Nach weiteren 5 Minuten Puls 80. Pupillenreaktion träge. Starkes Müdigkeitsgefühl.

15 Tropfen einer 1promilligen Lösung von Atropinum methylobromatum wirkten in zwei Fällen von Stomatitis ulcerosa einmal gar nicht, das andere Mal eine Viertelstunde lang speichelhemmend. Dabei wurde die Herztätigkeit und Pupillenreaktion nicht verändert. Bei einer 35jährigen Patientin (Fall 9) trat nach 10 Minuten Kopfschmerz ein, der allerdings nach wenigen Minuten nachließ. Die Pupillenreaktion war bei sichtbarem Rückgang der Speichelsekretion, der 20 Minuten anhielt, träger als zuvor, während in einem anderen Fall selbst 15 Tropfen einer 5promilligen Lösung von Atropinum methylobromatum bei 30 Minuten anhaltender Sekretionshemmung keine Allgemeinstörungen und geringe Änderung der Pupillenreaktion herbeiführten:

Fall 12. Patient, 40 Jahre. Gute Konstitution. Stomatitis ulcerosa. Starker Speichelfluß. Puls 80. 25 Minuten nach Einnahme Trockenheitsempfinden in Hals und Mund. Stärkere Muzinfädenbildung. Puls 78. Maximale Pupillenenge durch Licht etwa 3 mm. Nach halbstündiger Einwirkung war die Sekretionshemmung vorüber.

Als Beispiele gebe ich 5 weitere Fälle:

Fall 13. Patient, 21 Jahre, kräftig, mäßige Speichelsekretion. Puls 74. Pupillenreaktion prompt. 10 Minuten nach Einnahme von 15 Tropfen 1 ‰ Atropinum methylobrom. innerlich noch keine Trockenheit im Munde und Halse. Pupillenwirkung bereits ersichtlich. Nach weiteren 4 Minuten beginnende Trockenheit. Muzinfädenbildung. Trotz Behandlung wenig Speichel. 25 Minuten post Wirkung noch anhaltend. Pupillenreaktion träger. Kein Kopfschmerz oder sonstige unangenehme Erscheinungen. Nach etwa einer Stunde wieder stärkerer Speichelfluß. Keine subjektive Sehstörung. Puls 76.

Fall 14. Patientin, 32 Jahre, nervös und schwächlich, will sich im Unterkiefer die linke Weisheitszahnwurzel entfernen lassen. Puls 37. Pupillenreaktion schnell. Nach Mandibularanästhesie mit 2proz. Novokainsuprarenin starke Pulsbeschleunigung, auch subjektiv empfunden, und Herzklopfen, das bald vorübergeht. Nach 10 Minuten Eingabe von 15 Tropfen 1 ‰ Atropin. methylobromat. Nach weiteren 7 Minuten beginnende Mundtrockenheit. Stark gesteigerte Atemfrequenz, die recht unangenehm empfunden wird und 5 Minuten anhält. Nach im ganzen 25 Minuten noch ziemliche Mundtrockenheit, die auch während und nach der Zahnextraktion anhält.

Fall 15. Patient, 46 Jahre. Gute Körperkonstitution (Stomatitis ulcerosa). Starker Speichelfluß. Puls 74. Einnahme von 15 Tropfen 1 ‰ Atrop. methylobrom. Nach 5 Minuten Eintreten einer gewissen Trockenheit in Hals und Mund, die während der Behandlung anhielt. Nach 40 Minuten Aufhören der hemmenden Wirkung.

Fall 18. Patientin, 23 Jahre. Guter Ernährungszustand. Starker Speichelfluß. 15 Minuten nach Eingabe von 15 Tropfen 1 ‰ Atropin. methylobromat. Innerlich Beginn der Mundtrockenheit. Nach 40 Minuten derartig unangenehme Trockenheit, daß die Patientin aus-

Digitized by Google
Original from UNIVERSITY OF MINNESOTA
Generated on 2019-10-18 16:22 GMT / http://hdl.handle.net/2027/umn.31951002762790j
Public Domain in the United States, Google-digitized / http://www.hathitrust.org/access_use#pd-us-google

spülen muß. Erst nach fast 4 Stunden hört die lästige Trockenheit auf. Patientin klagte noch am nächsten Morgen über trockene Lippen. Keine Augenbeschwerden.

Fall 19. Patient, 44 Jahre, kräftig. Starke Speichelsekretion. 15 Tropfen 1 ‰ Atropin. methylobrom. bewirken bereits nach 10 Minuten Nachlassen der Speichelsekretion. Nach 50 Minuten setzt wieder Speichelfluß deutlich ein. Keine subjektiven Beschwerden.

Aber auch Mißerfolge waren zu verzeichnen, indem zwar Trockenheit im Munde eintrat, aber nicht so, daß sie zum ungehinderten Arbeiten eine Möglichkeit bot.

Versuche, die beiden Mittel subkutan zu injizieren und dadurch bei schnellerer Resorption eine noch stärkere Wirkung zu erzielen, scheiterten daran, daß die Injektionen außerordentlich schmerzhaft sind und nur durch große Opferwilligkeit der Patienten ertragen wurden. Außerdem tritt bei 5 mg schon subjektiv lästig empfundene Akkommodationslähmung ein, so daß es keinen Zweck hätte, etwa durch Novokainzusatz die Injektion schmerzlos zu machen.

In dem vorher erwähnten Versuch (Fall 14) hatte die Kombination von Atropinum methylobromatum mit Novokain-Suprarenin eine starke Steigerung der Atemfrequenz hervorgebracht. Es ist möglich, daß die Kombination von Parasympathikuslähmung durch das Atropinderivat und von sympathischer Reizung durch Suprarenin oder daß eine Summation zweier auch zentral auf das Atemzentrum wirkender Stoffe zu einem gesteigerten Effekt auf das Atemzentrum führt.

ERGEBNIS

Eumydrin und Atropinum methylobromatum sind imstande, in Dosen von 1 bis 5 mg, innerlich gegeben, eine nach etwa 20 Minuten einsetzende und etwa eine halbe Stunde anhaltende merkbare Hemmung der Speichelabsonderung hervorzurufen. Individuelle Unterschiede kommen vor. Bei den meisten Patienten fehlte eine Hemmung der Lichtreaktion oder der Akkommodation des Auges und eine Pulsbeschleunigung entweder vollkommen oder war nur mäßig und nicht subjektiv störend entwickelt. Die Speichelhemmung ist leider nicht immer so hochgradig, daß man ohne Verwendung von Cofferdam oder Ähnlichem eine konservierende Zahnbehandlung durchführen kann.

Digitized by Google
Original from UNIVERSITY OF MINNESOTA
Generated on 2019-10-18 16:22 GMT / http://hdl.handle.net/2027/umn.31951002762790j
Public Domain in the United States, Google-digitized / http://www.hathitrust.org/access_use#pd-us-google

AUS DEM ZAHNÄRZTLICHEN INSTITUT DER UNIVERSITÄT LEIPZIG
OPERATIVE ABTEILUNG

ZUR FRAGE DER INFEKTIONSGEFAHR DURCH WURZELKRANKE ZÄHNE

VON

PRIVATDOZENT DR. MED. A. HILLE
OBERARZT AM ZAHNÄRZTLICHEN INSTITUT DER UNIVERSITÄT LEIPZIG

Erkrankte Zähne und Wurzeln sind eine Gefahr für den Organismus. Man denke nur an die Fäulnisstoffe aus kariösen Zahnhöhlen und an den Eiter aus pyorrhoischen Zahnfleischtaschen bzw. dauernd sezernierenden Fisteln, die Anlaß zu Verdauungsstörungen der verschiedensten Art geben, oder an das wiederholte Auftreten von Mandelpfröpfen im nicht sanierten Munde. Ein Teil der in den amerikanischen Publikationen erwähnten Allgemeininfektionen vom Zahnsystem aus, wie rheumatische Erkrankungen, dürfte auf Tonsilleninfektion dentogenen Ursprungs beruhen. Kann man doch hartnäckigen Rheumatismus nach ausgiebiger Sanierung des Mundes und Entfernung der Mandelpfröpfe verschwinden sehen.

Man darf nach den bisherigen Erfahrungen wohl annehmen, daß erfolgreich behandelte pulpentote Zähne so lange als harmlos angesehen werden können, als ihr Paradentium ohne wesentliche Veränderung geblieben ist. Sobald aber destruierende Prozesse in der Umgebung der Zahnwurzel eingetreten sind, ändert sich das Bild. Dann, und besonders wenn zweifelhafte Stümpfe als Basis für prothetische Behandlung in Aussicht genommen werden, ist Klärung der Situation unerläßlich.

Das Fortschreiten von Zahnerkrankungen per continuitatem ist eine bekannte Tatsache. Man kann aber auch beobachten, daß sich an eine Zahnerkrankung die eines andern weit davon stehenden Zahnes anschließt. So hatte ich einen jungen Studenten in Behandlung, der an einer vom 2. obern linken Molaren ausgehenden Parulis litt. Die Röntgenaufnahme zeigte eine kleine periapikale Resorptionshöhle an einer Wurzelspitze des Mahlzahnes. Die fluktuierende Schwellung wurde inzidiert, worauf sich viel Eiter entleerte. Dem operativen Eingriffe folgte die übliche konservierende Behandlung des schuldigen Zahnes. Der bestehende transapikale Herd im Knochen

Digitized by Google
Original from UNIVERSITY OF MINNESOTA
Generated on 2019-10-18 16:23 GMT / http://hdl.handle.net/2027/umn.31951002762790j
Public Domain in the United States, Google-digitized / http://www.hathitrust.org/access_use#pd-us-google

wurde nicht entfernt, weil zunächst das Abklingen der akuten Erscheinungen abgewartet werden sollte. Nach acht Tagen bekam Patient eine vom 1. untern linken Mahlzahne ausgehende Parulis. Das Röntgenbild ergab an jeder Wurzel des fraglichen Zahnes Resorptionshöhlen. Wegen der ungünstigen anatomischen Situation wurde der Zahn extrahiert, es floß Eiter aus der Alveole ab, worauf das Infiltrat der Weichteile allmählich verschwand. Der extrahierte Zahn zeigte das Bild chronischer Wurzelhautentzündung mit Arrosion der Wurzelspitzen. Nach weiteren acht Tagen stellte sich ein Weichteilinfiltrat in der Zone des 2. oberen rechten Prämolaren ein. Die Röntgenuntersuchung ergab eine größere Herdbildung mit unscharfer Begrenzung. Der Zahn wurde eröffnet, zu gleicher Zeit entstand eine Fistel, und die Erscheinungen klangen ab. Noch bevor die Herde operativ entfernt werden konnten, erkrankte der 1. obere linke Prämolar, dessen Röntgenbild ebenfalls eine Herdbildung zeigte, mit starker Weichteilinfiltration, so daß er geöffnet und eine Inzision vorgenommen wurde. Die Lymphdrüsen waren beiderseitig geschwollen, Fieber wurde nicht beobachtet.

Im vorstehenden Falle ist der Anstoß zum Fortschreiten der Entzündung von innen erfolgt. Denn die Wurzelkanäle der Zähne waren fest verschlossen, so daß von außen kein propagierender Reiz erfolgen konnte. Die Entzündung ging nur auf Zähne über, die bereits wurzelkrank waren. Es ist nicht anzunehmen, daß völlig gesunde Zähne ergriffen worden wären, wenn auch bei Infektionskrankheiten, wie Influenza, Typhus und Polyarthirtis, periodontitische Schmerzen an intakten Zähnen beobachtet werden. Die infektiösen Keime überschwemmen auf dem Wege der Lymphbahn vom ersten Erkrankungsherde aus den ganzen Bezirk und verursachen an Stellen, die als loci minoris resistentiae angesehen werden müssen, entzündliche Erscheinungen. Ein ähnliches Auftreten multipler entzündlicher Exazerbationen kann man im Zahnsystem beobachten, wenn Eiter infolge ungenügender Eröffnung größerer Abszesse einige Zeit stagniert (z. B. bei nur erfolgter Trepanation ohne Inzision). Es wäre interessant zu wissen, ob die Übertragung stattgefunden hätte, wenn der erste Entzündungsherd im Knochen sofort operativ durch Maxillotomie entfernt worden wäre. Verliert eine Granulom, das nach Römer bei geringer Virulenz der vom Wurzelkanale aus andringenden Keime als Schutzorgan entsteht, seine Widerstandskraft, so kann sich der Entzündungsnachschub in das umliegende Gewebe und in die Lymphbahn fortsetzen. Nun kreisen die Keime in der betreffenden Zone und werden nur durch den Filter der Lymphdrüsen abgehalten in den Organismus überzugehen. Wie weit ein direkter Übergang durch Blutgefäße möglich ist, ist nicht geklärt.

Es wird Sache exakter Beobachtungen sein kritisch festzustellen, ob und unter welchen Voraussetzungen sich entzündliche Erscheinungen auf metastatischem Wege über das Kiefergebiet hinaus erstrecken und den Gesamtorganismus bedrohen können. Man wundert sich oft, daß schon makroskopisch in absolutem Zerfalle befindliche Gewebsreste an extrahierten, schwer wurzelkranken Zähnen nicht Ursache für weitere Erkrankungen geworden

Digitized by Google
Original from UNIVERSITY OF MINNESOTA
Generated on 2019-10-18 16:23 GMT / http://hdl.handle.net/2027/umn.31951002762790j
Public Domain in the United States, Google-digitized / http://www.hathitrust.org/access_use#pd-us-google

sind, drastisch ausgedrückt, man staunt vielmals darüber, was der Organismus aushält.

Weiser behandelt die Frage, welche Rolle kranke Zähne als Eingangspforte für die Erreger von allgemeinen Erkrankungen des Körpers spielen, im Dezemberheft 1921 der Zeitschrift für Stomatologie und kommt zu dem Schlusse, daß die konservierende Behandlung pulpakranker Zähne, ja selbst solcher Wurzeln, welche schon zu periapikalen Abszessen oder Granulomen geführt haben, nicht über Bord geworfen werden darf, sondern daß die Wurzelspitzenresektion am besten der Forderung nach Wegschaffung des Infektionsherdes nachkommt. — Die beste Prophylaxe aller Infektionen ist die rechtzeitig vorgenommene exakte Wurzelbehandlung, die alles infektiöse Material im Wurzelkanal unschädlich zu machen versucht und die so reizlos durchgeführt wird, daß keine wesentlichen Veränderungen im Paradentium entstehen. Kleine, membranös begrenzte Granulome lasse man als Schutzorgane in Ruhe und behüte sie vor Infektion. Verdächtige Herde rotte man beim ersten Anstoße aus, damit sie nicht weitere Erkrankungen auslösen.

Generated on 2019-10-18 16:22 GMT / http://hdl.handle.net/2027/umn.31951002762790j
Public Domain in the United States, Google-digitized / http://www.hathitrust.org/access_use#pd-us-google
Digitized by Google
Original from UNIVERSITY OF MINNESOTA

AUS DEM PHYSIOLOGISCHEN INSTITUTE DER HAMBURGISCHEN UNIVERSITÄT. ALLGEMEINES KRANKENHAUS EPPENDORF
(VORSTAND: PROF. O. KESTNER)

KARIESEMPFÄNGLICHKEIT UND KALKMANGEL IM BLUT

VON

CAND. MED. DENT. O. BURMESTER

Als Aufgabe hatte ich mir gestellt, den Kausalzusammenhang zwischen Kariesempfänglichkeit und Kalkstoffwechsel des Blutes experimentell klarzulegen. Es galt also nachzuweisen, ob bei Patienten mit herabgesetzter Widerstandsfähigkeit gegen Karies der Kalkgehalt des Blutes dem normalen Kalkgehalt gegenüber vermindert sei.

Der Weg der chemischen Analyse, mit der nur die Summe der Kalziumatome hätte bestimmt werden können, war nicht nur aus diesem physiologischen Grunde nicht angängig, sondern wäre auch schwieriger und unsicherer gewesen.

Ich habe meine Untersuchungen mittels der biologischen Methode ausgeführt, die Paul Trendelenburg und Walter Göbel uns in ihrer Abhandlung „Tetanie nach Entfernung der Epithelkörperchen und Kalziummangel im Blute" beschreiben. Die Methode besteht kurz gesagt darin, daß man die zu untersuchenden Blutsera als Speiseflüssigkeiten für ein in der Fühnerschen „feuchten Kammer" befestigtes isoliertes Froschherz benutzt und das Schwächerwerden der Kontraktion der normalen Amplitude eines Kontrollserums gegenüber als Ursache eines verminderten Gehaltes an aktivem Kalzium auf dem Kymographion graphisch darstellt. Was die Änderung der Kontraktionshöhe des Froschherzens bei Änderung der Ionenkonzentration in der Speiseflüssigkeit anbetrifft, verweise ich auf die Resultate von Trendelenburg.

Bei allen Blutentnahmen wurde bei den betreffenden zu Untersuchenden der objektive Befund des Gebisses festgestellt und auch eine Anamnese (Erblichkeitsverhältnisse usw.), soweit sie für diese Arbeit in Betracht kam, erhoben. Die zu untersuchenden Blutsera wurden auf Froschisotonie gebracht und vor dem Versuch mit Sauerstoff gleichmäßig durchperlt. Handelte es sich

Digitized by Google
Original from UNIVERSITY OF MINNESOTA
Generated on 2019-10-18 16:22 GMT / http://hdl.handle.net/2027/umn.31951002762790j
Public Domain in the United States, Google-digitized / http://www.hathitrust.org/access_use#pd-us-google

um hämolytische Sera, so wurde dies extra bemerkt. Als Kontrollserum wurde bei allen Versuchen das Blutserum von nicht schwangeren Patienten mit gesunden Zähnen genommen.

Es wurden nicht allein nur Patienten mit hoher Kariesfrequenz auf Kalkmangel im Blut untersucht, sondern auch Patienten, deren Widerstandsfähigkeit gegen Karies temporär herabgesetzt war, z. B. infolge von Gestationsvorgängen oder eines Allgemeinleidens. Bei diesen letzten Gruppen, es handelte sich um Untersuchungen bei Schwangeren, Stillenden und Diabetikern, wurden nach Möglichkeit nur solche Patienten berücksichtigt, die anamnestisch bestimmt angaben, daß ihre Karies in der durchgemachten Periode herabgesetzter Widerstandsfähigkeit gegen Karies tatsächlich auch größere Fortschritte gemacht habe.

Die Untersuchungen über die Verringerung des Kalkgehaltes im Blute (bzw. über die Änderung der Kalziumionenkonzentration) wurde nach folgender Gliederung vorgenommen:

a) Gesunde mit hoher Kariesfrequenz,
b) Diabetiker,
c) Gravide,
d) Stillende.

ERGEBNIS

Beim Ersatz von einem das Froschherz speisenden Normalserum durch ein Serum eines Patienten mit herabgesetzter Widerstandsfähigkeit gegen Karies ergaben sich folgende Resultate:

Alle Patienten der Gruppen a und b (es handelte sich bei diesen beiden Gruppen um zusammen 12 Versuche) zeigten keine Verminderung des Kalkgehaltes dem normalen Blute gegenüber.

Gruppe c: Von 17 untersuchten Gravidenseren wurden 3 mit einer Kalkverminderung von etwas über 10% und 2 mit einer Verminderung von 20% und darüber gefunden.

Gruppe d: Von 7 untersuchten Seren von Stillenden wurde 1 mit einer Kalkverminderung von 10% und 2 mit einer Verminderung von 25% befunden.

Das Absinken von der normalen Kontraktionshöhe begann bei den kontraktionserniedrigenden Seren unmittelbar nach der ersten Speisung und ging unter denselben Erscheinungen vor sich wie das Absinken der normalen Kontraktionshöhe des Herzens bei Speisung desselben mit einer Ringerlösung von vermindertem Gehalt an Kalziumkationen.

Das Absinken von der normalen Amplitudenhöhe mehrerer Gravidenseren, wie es bei laufender Trommel, bei schnellem Umstellen auf ein neues Serum vonstatten geht, zeigt Fig. 1.

Die vollen Amplitudendifferenzen zwischen den Versuchs- und den Kontrollspeiseflüssigkeiten, registriert durch Fixieren der Trommel nach dem jeweiligen Umstellen der Flüssigkeiten, zeigen Fig. 2 und 3.

Digitized by Google
Original from UNIVERSITY OF MINNESOTA
Generated on 2019-10-18 16:23 GMT / http://hdl.handle.net/2027/umn.31951002762790j
Public Domain in the United States, Google-digitized / http://www.hathitrust.org/access_use#pd-us-google



Fig. 1
n = Normalserum *2, 3, 4* = Gravidensera



Fig. 2



Fig. 3
n = Normalserum *4, 10* = Gravidensera *5, 6, 11* = Sera von Stillenden



Fig. 4

In 5 Kompensationsversuchen wurde durch Zugabe von einem Tropfen einer 1%igen Kalziumchloridlösung zu 3 resp. 4 ccm eines kontraktionserniedrigenden Serums die normale Kontraktionshöhe vollkommen wieder hergestellt.

Fig. 4 zeigt die Sera 6 und 10, diesmal mit Kalziumchloridzusatz und deshalb als 6′ und 10′ bezeichnet. Das Kontrollserum ist dasselbe geblieben, das Froschherz ebenfalls.

Ob die kontraktionserniedrigende Wirkung der einzelnen positiven Seren auf einer Verminderung des Gesamtkalkgehaltes oder nur der Kalziumionenkonzentration basierte, wie es von verschiedenen Seiten vermutet worden ist, wurde nicht untersucht. Bei einer Reihe von Fällen ist jedenfalls eine Verminderung an aktivem Kalzium festgestellt, und dieses war der Zweck der Arbeit.

Digitized by Google
Original from UNIVERSITY OF MINNESOTA
Generated on 2019-10-18 16:23 GMT / http://hdl.handle.net/2027/umn.31951002762790j
Public Domain in the United States, Google-digitized / http://www.hathitrust.org/access_use#pd-us-google

SCHLUSSFOLGERUNGEN

Eine Kalkstoffwechselunterbilanz ließ sich unter den verschiedenen untersuchten Kategorien der kariesempfänglichen Patienten also nur allein bei Schwangeren und Stillenden konstatieren, allerdings auch hier nur bei einer gewissen Anzahl von Fällen, und zwar wurde experimentell festgestellt, daß der Mangel an aktivem Kalzium nach Beendigung der Schwangerschaft, also während der Periode des Stillens in verstärktem Maße auftrat. Das Patientenmaterial an Schwangeren und Stillenden für diese Arbeit war kein sehr günstiges, da es sich um Untersuchungen in einem staatlichen Institute für Geburtshilfe handelte, wo bekanntlich uneheliche Mütter das Hauptkontingent stellen. Es handelte sich fast immer um Fälle von Erstgeburten und bei den Stillenden durchweg um solche in den ersten 2 Wochen des Stillens, so daß die Folgeerscheinungen der temporären Kariesempfänglichkeit im Organismus noch zu keinem sehr hohen Grade gediehen waren. Durch Untersuchungen an geeigneterer Stelle, d. h. bei länger Stillenden und solchen Müttern, die mehrmals geboren haben, würde sich der Kalkmangel wohl ausgesprochener feststellen lassen.

Es wurde durchweg bei solchen Schwangeren und Stillenden ein Mangel an aktivem Kalzium im Blute festgestellt, die von Jugend an eine Disposition zu Karies gezeigt hatten, und die ferner anamnestisch angaben, daß ihre Karies durch die Gestationsvorgänge größere Fortschritte gemacht hätte und bei denen diese Krankheit bis zum Tage der Untersuchung einen erheblichen Teil der Zähne (bis zu einer Anzahl von 10 und darüber) in mehr oder minder starkem Grade zerstört hatte.

Konstatiert wurde aber, daß auch in vielen Fällen sich bei den Graviden und Stillenden, selbst wenn es sich um Karieswirkungen in ähnlich hohem Grade handelte, die experimentelle Untersuchung auf Kalkmangel im Blut ein absolut negatives Resultat ergab.

Diese Tatsache gibt uns in Anbetracht der Unmöglichkeit bei allen anderen untersuchten Kategorien von kariesempfänglichen Patienten die Kalkverminderung im Blute nachweisen zu können den Beweis dafür, daß eine herabgesetzte Widerstandsfähigkeit gegen Karies ihre Ursache in einem Mangel an Blutkalk haben kann, aber nicht zu haben braucht.

Die Einzelheiten obiger Arbeit und das genaue Material veröffentliche ich demnächst in meiner Dissertation.

Herrn Prof. Kestner sage ich für die freundliche Anleitung, Herrn Prof. Fressel, Direktor des Staatlichen Instituts für Geburtshilfe zu Hamburg, für die freundliche Überlassung von Patientenmaterial meinen besten Dank.

Digitized by Google
Original from UNIVERSITY OF MINNESOTA
Generated on 2019-10-18 16:23 GMT / http://hdl.handle.net/2027/umn.31951002762790j
Public Domain in the United States, Google-digitized / http://www.hathitrust.org/access_use#pd-us-google

BUCHBESPRECHUNGEN

Die Odontoplastik im Lichte der Plantationslehre. Von Dr. A. Ehricke. (Samml. Meusser. Abhandl. aus dem Gebiet der klin. Zahnheilkunde Heft 12.) Brosch. M. 45.—.

Die Versuche, gänzlich vom Körper getrennte Teile wieder einzuheilen, stammen aus alten Zeiten und sind trotz vieler Angriffe immer von neuem erprobt worden. Heute ist man sich im allgemeinen über die Tatsache der Wiedereinheilung völlig im klaren. Dabei ist es von besonderer Wichtigkeit, ob eine totale Trennung vorliegt, oder ob innerhalb der Weichteile noch eine Brücke stehen geblieben ist. Für die letzten Fälle ist die Prognose stets günstig. — Die Einheilung von Fremdkörpern hat praktische Bedeutung insofern, als die verschiedenartigsten Fremdkörper eine häufige Komplikation von Verletzungen bilden und weil ferner die künstliche Einheilung dem Organismus artfremder oder artverwandter Teile eine immer größere Rolle spielen, theoretisch insofern, als die Einheilung von Fremdkörpern wichtige Aufschlüsse über entzündliche Prozesse und Gewebsneubildungen liefert. Je nach ihrem Verhalten im Organismus teilt man die Fremdkörper in leicht resorbierbare (tierische Gewebe und sämtliche Weichteile), in schwer resorbierbare und nicht resorbierbare (Hornsubstanzen, Chitin, Spongin, Knochen, Elfenbein, die meisten pflanzlichen Gewebe, soweit sie aus Zellulose bestehen, die unlöslichen anorganischen Körper, mineralische Partikel, Metalle, Cholestearin usw.). Bei der Einheilung aller Fremdkörper sind die Riesenzellen (Fremdkörperriesenzellen) die charakteristischsten. Das sind alle vielkernigen Protoplasmamassen, die sich aus verschiedenen Geweben produzieren. Jodoform und Eitererreger wirken auf die Kerne dieser Zellen zerstörend, so daß eine Einteilung nur dort ungestört vor sich gehen kann, wo diese nicht einwirken.

Unedle Metalle machen bei der Einheilung einen Oxydationsprozeß durch und bilden lösliche Metallsalze und Chloride. Es kann zu gänzlicher Loslösung oder zu Resorption, eventuell unter allgemeinen Vergiftungserscheinungen, kommen. Die nicht resorbierbaren Körper z. B. alle edlen Metalle werden scheinbar dauernd vom Gewebe vertragen. Sie heilen fest ein, indem sie erst bindegewebig umgeben sind und dann von Knochenmassen umgeben werden. Dasselbe gilt von unlöslichen mineralischen oder sonstigen unorganischen Körpern. Bei Elfenbein sieht man die Resorption in der gleichen Weise vor sich gehen, wie beim Knochen. Ist Elfenbein allseitig fest vom Knochen umgeben, so kann Resorption und Lockerung ausbleiben, ist es jedoch von Weichteilen umgeben, so pflegt die Resorption unter Bildung von Granulationen mit Riesenzellen einzutreten. Eine feste Einheilung kann nur erwartet werden, wenn das Elfenbein fest in seine Umgebung eingepaßt ist. Den Verlauf des Einheilungsprozesses zeigt uns E. an vorzüglichen Mikrophotogrammen. Das Alter spielt insofern eine wichtige Rolle, als die Aussicht auf Erfolg bei jugendlichen Individuen größer ist als bei alten.

Die Odontoplastik. Naturgemäß hat sich die zahnärztliche Wissenschaft die obigen Ergebnisse zunutze gemacht und versucht, Zähne zu transplantieren und zu replantieren. Hierzu gibt uns der Verfasser einen sehr interessanten und ausführlichen historischen Rückblick, aus dem hervorgeht, daß die Versuche teils eifrige Anhänger, teils scharfe Gegner fanden. Das aussichtsreichste Kapitel dürfte die Implantation sein, wobei Elfenbein das beste Ergebnis zeitigte. Hier hat Schröder bahnbrechend gewirkt und nachgewiesen, daß Elfenbein gegenwärtig das einzigste Material ist, das vom Knochen nicht als Fremd-

Generated on 2019-10-18 16:23 GMT / http://hdl.handle.net/2027/umn.31951002762790j
Public Domain in the United States, Google-digitized / http://www.hathitrust.org/access_use#pd-us-google
Digitized by Google
Original from UNIVERSITY OF MINNESOTA

körper betrachtet wird. Für diese Operation gibt E. ein Spezialinstrumentarium an, das auch in Abbildungen vorgelegt wird.

Es folgt nun eine Beschreibung der Technik der einzelnen Operationen, und zwar:

1. für die Replantation,
2. für die Transplantation,
3. für die Transplantation verlagerter Zähne,
4. für die Implantation.

Es würde zu weit führen, hier die einzelnen Methoden ausführlich wiederzugeben. Jedenfalls ist es dem Verfasser meisterhaft gelungen, mit Hilfe vorzüglicher Photographien, Röntgenogrammen und Skizzen und dank einer glänzenden Darstellungsgabe diese Operationsmethoden zu veranschaulichen.

Zum Schluß möchte ich nicht versäumen, auf das der Arbeit angefügte äußerst umfangreiche Literaturverzeichnis hinzuweisen. Dr. R. Hesse, Döbeln.

Materialkunde der zahnärztlichen Technik für Zahnärzte und Studierende der Zahnheilkunde. Von Prof. Schoenbeck. (Separatabdruck des I. Teiles. Verlag H. Meusser 1920.)

In der Einleitung gibt der Verfasser eine Einteilung der zur Besprechung kommenden Gebrauchsstoffe unseres Berufes, die folgendermaßen gefaßt ist:

1. Abdruckmaterialien anorganischer Natur, z. B. Gips
   organischer Natur, z. B. Stentsmasse, Guttapercha, Wachs.
2. Kautschuk und Ersatzstoffe.
3. Zemente. a) prov. Zemente, d. s. Heilzemente und Verschlußzemente,
   b) Zemente für Dauerfüllungen, d. s. Zinkphosphat-transparente Zemente.
4. Keramische Massen: Porzellane, künstliche Zähne.
5. Schleif- und Poliermittel.
6. Lötmittel.
7. Metalle und Legierungen, einschl. der Amalgame und Lote.
8. Desinfektionsmittel.
9. Zahn- und Mundpflegemittel.

Der erste Teil umfaßt die Punkte 1, 2, 5, 6.

Es wird versucht, die Fragen zu lösen, nach welchen Grundsätzen eine Untersuchung außerhalb des Mundes vorzunehmen ist und welche Fehlerquellen bei der zur Ausübung gelangenden Prüfungsart zu berücksichtigen sind, welche Bedingungen infolgedessen die Prüfungsmethode erfüllen muß.

1. Das Ergebnis der Prüfungsmethode muß in Zahlenwerten auszudrücken sein.
2. Die Fehlerquelle muß möglichst klein und vor allem konstant sein.
3. Die Methode soll so beschaffen sein, daß sie nach Möglichkeit die Mundverhältnisse berücksichtigt.

Die Korrosionserscheinungen an den Metallen und die hiermit verknüpften elektrolytischen Vorgänge müssen weitgehendst studiert werden. Der Unterricht in der Materialienkunde ist als der Grundstein der zahnärztlichen Propädeutik zu betrachten.

Wesentlich bei den nun folgenden Ausführungen ist der Umstand, daß Schönbeck nicht nur über die Materialien an sich spricht, sondern auch ausführlich über deren Ursprung und Vorkommen, über ihre geschichtliche Vergangenheit und über ihre chemischen und physikalischen Eigenschaften berichtet. Hierbei erfahren wir Tatsachen, die uns bisher z. T. gänzlich unbekannt waren und uns die Materialien in einem ganz neuen Lichte erscheinen lassen. Hochinteressant sind z. B. die Abbindungsvorgänge des Gipses und die Prüfungsmethoden der plastischen Abdruckmassen, die ja in außerordentlich zahlreichen Modifikationen im Gebrauch sind. Überhaupt hat Schoenbeck großes Gewicht auf die Prüfungsmethoden bei allen Materialien gelegt.

Dem uns wohl am meisten interessierenden Material, dem Kautschuk, ist ein besonderes Kapitel gewidmet. Hier wird auch auf den synthetischen Kautschuk, der im Krieg eine bedeutende Rolle spielte, obschon er kein „Kriegskind" ist, und auf den regenerierten Kautschuk Rücksicht genommen. — Auch die Ersatzstoffe für Kautschuk: Zelluloid und Zellon, werden erwähnt.

Digitized by Google
Original from UNIVERSITY OF MINNESOTA
Generated on 2019-10-18 16:23 GMT / http://hdl.handle.net/2027/umn.31951002762790j
Public Domain in the United States, Google-digitized / http://www.hathitrust.org/access_use#pd-us-google

Im III. Kapitel geht Sch. zu den Lötmitteln über, die er in:

1. luftabschließende Lötmittel
2. lösende „
3. ätzende „
4. reduzierende „ einteilt

Das IV. Kapitel behandelt die Schleif- und Poliermittel, die Schoenbeck nicht zu Materialien von untergeordneter Bedeutung herabgewürdigt sehen will. Bimsstein, Korund, Siliziumkarbid, Tripel, Diatomeenerde, Tonerde, Zinnoxyd und Chromoxyd, Eisenoxyd, Wiener Kalk und Schlämmkreide werden in diesem Kapitel einer ausführlichen Betrachtung unterzogen.

An der Hand von Skizzen, Tabellen, chemischen Formeln, Photographien und Mikrophotogrammen wird das Studium dieses höchst interessanten Werkes wesentlich gefördert.

Dr. R. Hesse. Döbeln.

Atlas der Syphilis. Von Professor Leo v. Zumbusch, München. Mit 63 direkt nach der Natur aufgenommenen farbigen Abbildungen und einer einfarbigen Abbildung. Preis M. 120.—

Der Verfasser will mit dem vorliegenden kleinen Atlas der Syphilis in erster Reihe dem Studierenden, dann aber auch dem allgemeine Praxis übenden Arzte dienen. Er hat es daher absichtlich vermieden, Ausnahme- und atypische Fälle zu bringen, legt vielmehr Wert darauf, nur die wichtigen Erscheinungsformen der Syphilis in den verschiedenen Stadien zu zeigen.

Vorausgeschickt werden vier Bilder des Krankheitserregers (Spirochaete pallida) nach den verschiedenen Darstellungsmethoden in Panchromfärbung nach Saphier, im Dunkelfeld, im Tuscheverfahren nach Burri und in Färbung nach Levaditi-Saphier.

Es folgen Primäreffekte an den verschiedensten Organen, darunter ein solcher der Unterlippe, sowie einige Ulcera mixta.

Den Erscheinungen des Sekundärstadiums sind 24 Abbildungen gewidmet mit sehr guten Bildern von Papeln an Nase, Mund, Lippen und Zunge. Es werden weiter gezeigt die Exantheme, die im Anschluß an Salvarsan- und Quecksilberbehandlung auftreten, und nach einigen Bildern, die die Übergangsformen von der sekundären zur tertiären Syphilis darstellen, wird das Tertiärstadium an allen seinen Symptomen vorgeführt.

Den Schluß bilden einige Aufnahmen, die die Veränderungen und Zerstörungen bei Lues congenita veranschaulichen.

Die Bilder zeichnen sich durch außerordentliche Natürlichkeit, Schärfe und Schönheit aus. Sie sind mit Ausnahme der Spirochätenbilder nach dem sogenannten Uvachromverfahren hergestellt, einer von Dr. Traube erfundenen Methode der farbigen Photographie, die hier zum ersten Male für ein medizinisches Werk zur Anwendung gelangt. Die Einführung dieses der bisherigen Technik weit überlegenen Verfahrens, sowie die mit außerordentlicher Sachkenntnis durchgeführte Auswahl der Fälle machen das Buch zu einer hervorragenden Erscheinung der Fachliteratur.

Bei der enormen Häufigkeit, mit der die Syphilis jetzt auftritt, ist die genaue Kenntnis des Krankheitsbildes der Syphilis auch für den Zahnarzt im eigensten Interesse, wie in dem der Patienten, dringend geboten. Ich kann das Buch daher nur empfehlen.

Georg Guttmann, Breslau.

Lehrbuch der Grenzgebiete der Medizin und Zahnheilkunde für Studierende, Zahnärzte und Ärzte. Von Dr. Julius Misch. Unter Mitarbeit von: Prof. Dr. O. Büttner-Rostock i. M., Prof. Dr. G. Finder-Berlin, Prof. Dr. E. Fuld-Berlin, Prof. Dr. F. Großmann-Berlin, Prof. Dr. A. Gutmann-Berlin, Dr. E. Herzfeld-Berlin, Ministerialrat, Obermedizinalrat Dr. F. Kölsch-München, Geh. San.-Rat Dr. H. Kron-Berlin, San.-Rat Dr. R. Ledermann-Berlin, Dr. J. Misch-Berlin, Dr. H. Mühsam-Berlin, Dr. G. Tugendreich-Berlin. 1363 Seiten. In zwei Bänden. Verlag von C. F. W. Vogel, Leipzig. Gebunden M. 475.—

Es ist gewiß nicht zuviel gesagt, wenn man das jetzt als zweite Auflage in zwei Bänden vorliegende Werk als ein Standardwerk der Zahnheilkunde bezeichnet. Es ist in seiner

Digitized by Google
Original from UNIVERSITY OF MINNESOTA
Generated on 2019-10-18 16:23 GMT / http://hdl.handle.net/2027/umn.31951002762790j
Public Domain in the United States, Google-digitized / http://www.hathitrust.org/access_use#pd-us-google

Art einzig dastehend und hat dem mit vorbildlicher Gewissenhaftigkeit und eminenter Literaturkenntnis arbeitenden Herausgeber einen weit über die deutschen Grenzen hinaus anerkannten Namen gemacht. Der Gedanke, jedes Spezialfach der Medizin, das als Grenzgebiet der Zahnheilkunde in Frage kommt, von einem das betreffende Spezialgebiet vertretenden Arzt abhandeln zu lassen, wie es in den „Grenzgebieten" geschehen ist, war ein außerordentlich guter. Er konnte aber nur dann wirklich segensreichen Erfolg haben, wenn ein mit dem umfangreichsten Wissen ausgestatteter Zahnarzt die Bearbeitung des Ganzen übernahm. Die Ergänzungen und Exkurse Mischs — überall durch Einrücken des Textes kenntlich gemacht — machen denn auch tatsächlich erst das Werk zu dem, was es ist, zu einem erschöpfenden Lehrbuch und zuverlässigen Nachschlagewerk. Ich kann mir kaum noch einen seinen Beruf mit wissenschaftlicher Liebe ausübenden Zahnarzt ohne „Mischs Grenzgebiete" denken. Das Buch enthält alles, was für den auf wissenschaftlicher Höhe stehenden Zahnarzt von den Grenzgebieten zu wissen nötig ist, darüber hinaus orientiert es den auf diesen Gebieten Arbeitenden auf das zuverlässigste über die vorhandene Literatur. Es hat nicht wenig dazu beigetragen, daß heute die Würdigung der Zahnheilkunde in der Reihe der medizinischen Disziplinen eine ganz andere geworden ist wie früher. Diese gerechtere Würdigung, die letzten Endes auch zur Einführung des zahnärztlichen Doktortitels geführt hat, wesentlich gefördert zu haben, ist also ein zweifelloses Verdienst des vorliegenden Werkes und besonders Mischs, der, nebenbei gesagt, wohl am meisten für das Recht der Promotion im eigenen Fach gerungen hat.

In der zweiten Auflage des Werkes haben alle Abschnitte gründliche Durcharbeitung erfahren unter eingehender Benutzung der seit seinem erstmaligen Erscheinen entstandenen Literatur. Es steckt erneut ein gewaltiges Stück Arbeit in dem Buche. Einzelne Kapitel sind in allen Teilen des Werkes neu bearbeitet, so z. B. mit besonders gutem Resultat der Abschnitt über die Entzündungen der Mundschleimhaut (Misch), andere Abschnitte sind neu hinzugekommen, so daß kaum noch irgendeine Lücke vorhanden sein dürfte. Der Umfang des Werkes hat um über 300 Seiten zugenommen, die beiden Bände umfassen zusammen 1363 Seiten. Viel Neues bringen die Bearbeiter des Abschnittes „Innere Krankheiten" (Fuld und Herzfeld). Hinzugekommen ist hier als Anhang ein Abriß der Perkussion und Auskultation, der diese Untersuchungsmethoden darstellt — ein Kunststück — ohne zu ermüden. Im Abschnitt Kinderkrankheiten (Tugendreich) ist von dem ärztlichen Mitarbeiter wenig geändert worden, aber überall spürt man die bessernde und ergänzende Hand des zahnärztlichen Bearbeiters. Unter anderem ist der Anhang über Mundpflege im Kindesalter von diesem neu bearbeitet. Die Zahl der Abbildungen ist in diesem Abschnitt wie in den meisten übrigen mit glücklicher Hand wesentlich vermehrt. Der Abschnitt Nervenkrankheiten (Kron) ist durch einige Kapitel vermehrt, besonders hervorheben möchte ich übrigens aus diesem Teil die Behandlung der Kapitel Hysterie und Neurasthenie. Bei den syphilitischen Erkrankungen (Mühsam) hat Misch die Stomatitis mercurialis in erschöpfender Weise neu bearbeitet. Dieser Abschnitt zeichnet sich ebenso wie der Abschnitt „Hautkrankheiten" (Ledermann) besonders aus durch eine ganze Anzahl neuer, sehr instruktiver Abbildungen, zum Teil in hervorragend schönem Farbendruck. Zu begrüßen ist auch der neue Abschnitt „Berufsdermatosen des Zahnarztes" (Misch). Der vorzüglich an den Rahmen des Werkes hineingearbeitete Abschnitt „Frauenkrankheiten" (Büttner) ist ebenfalls von beiden Mitarbeitern hier und da ergänzt. — Die Hals-, Nasen- und Ohrenkrankheiten waren in der ersten Auflage bearbeitet von Lennhoff. An Stelle desselben ist für Hals- und Kehlkopfkrankheiten Prof. Finder und für Ohrenkrankheiten Prof. Großmann getreten. Inhalt und Anordnung desselben sind im wesentlichen so geblieben wie früher, doch hat nach meiner Ansicht die Art der Darstellung gewonnen. In dem Abschnitt „Augenkrankheiten" (Gutmann) ist viel gearbeitet worden, dasselbe gilt von dem letzten Teil „Gewerbekrankheiten" (Kölsch), in dem z. B. das Kapitel über Luxation und Frakturen der Zähne neu bearbeitet wurde.

Diese ganz allgemein gehaltene Übersicht muß genügen, denn auf sachliche Einzelheiten einzugehen ist bei dem Umfang des Werkes im Rahmen eines Referates nicht wohl möglich. Zur inhaltlichen Kritik gibt das Buch übrigens auch kaum irgendeine Veranlassung, da es in allen seinen Teilen sich von spekulativen Auseinandersetzungen fernhält. Ich

Digitized by Google
Original from UNIVERSITY OF MINNESOTA
Generated on 2019-10-18 16:23 GMT / http://hdl.handle.net/2027/umn.31951002762790j
Public Domain in the United States, Google-digitized / http://www.hathitrust.org/access_use#pd-us-google

möchte der Neuauflage den Wunsch mit auf den Weg geben, daß sie besonders auch in Ärztekreisen eine möglichst große Verbreitung finden möge, wo sie mindestens ebenso notwendig ist wie bei den Zahnärzten.

Rein äußerlich präsentiert sich das Werk, da es in zwei Bänden erscheint, jetzt handlicher als vorher, der Druck ist etwas größer gewählt als in der ersten Auflage, das Format etwas breiter. Der Preis mit M. 475.— für die gebundenen Bände ist nicht zu hoch. Der Auslandspreis beträgt M. 1425.—. Dr. Müller-Stade, Warnemünde.

Die Sinnesphysiologie der Mundhöhle und der Zähne. Von Dr. Hans Türkheim, Privatdozent für Zahnheilkunde an der Hamburgischen Universität. Mit neun Abbildungen. Deutsche Zahnheilkunde, Heft 52. Leipzig 1921. Georg Thieme.

Aus dem Geleitwort entnehmen wir folgendes: Die Sinnesphysiologie und die Psychophysiologie der Mundhöhle ist ausschließlich von Physiologen bearbeitet. Die Beiträge, die von zahnärztlicher Seite auf diesem Gebiet geleistet wurden, sind geringfügig. Auch die Sinnesfunktionen der Zähne sind von der Zahnheilkunde merkwürdigerweise nur sehr oberflächlich behandelt worden. Es existieren im ganzen drei Arbeiten, in denen sich Zahnärzte mit dem Temperatur-, Tast- und Schmerzempfinden der Zähne beschäftigen. Die Physiologen wiederum haben dies Gebiet überhaupt nicht beachtet. Diesen eigenartigen Chiasmus im gemeinsamen Kreuzungspunkt zur Synthese zu bringen, soll die Aufgabe dieser Arbeit sein, sie will einerseits das Interesse des Physiologen für das vorliegende Thema beleben, auf der anderen Seite aber, und in der Hauptsache, dem Studierenden und dem Zahnarzt die Bedeutung vor Augen führen, welche die bisher vernachlässigten physiologischen Probleme für die Zahnheilkunde haben. Die Arbeit zerfällt in folgende Abschnitte: Empfindung und Gefühl, anatomische und histologische Vorbemerkungen, Geschmack, Temperatur, Temperaturempfindung an Zahnfleisch und Zähnen, Tastempfindung, Tastempfindung an den Zähnen, Schmerz, Schmerzempfindung an den Zähnen, die schmerzfreie Region der Wangenschleimhaut, Mitempfindungen.

Diese Monographie, deren Abschnitte sich schwer in ein Referat einzwängen lassen, ist eine gediegene, gründliche, streng wissenschaftliche und gut verständliche Orientierung über die jüngsten Fortschritte auf dem Gebiete der Sinnesphysiologie der Mundhöhle und Zähne. Es wäre zu wünschen, daß sich jeder Zahnarzt den interessanten Inhalt dieser Publikation zunutze machen sollte. Zilz, Wien.

Lehrbuch der Pharmakotherapie für Studierende und Ärzte. Von Dr. med. Friedrich Uhlmann, Privatdozent für Pharmakologie an der Universität Bern. Anhang: Arzneidispensierkunde von Dr. med. Robert Burow, Dipl.-Apotheker und approb. Nahrungsmittelchemiker. Leipzig 1921. Verlag von F. C. W. Vogel. Preis geh. M. 100.—, gbd. 120.—.

Das vorliegende Lehrbuch ist keine Heilmittellehre, sondern Nachschlagebuch zur Pharmakotherapie. Darin besteht sein Vorteil. Nach der Indikation geordnet findet man in dem Buche alle wichtigen und brauchbaren Mittel aufgezählt, ausführlich beschrieben und nach ihrer Wirkung und Dosierung bearbeitet. Durch Einbeziehung der Mittel der schweizerischen und österreichischen Pharmakopoe ist der Gebrauch des Buches für das ganze Reich bestimmt. Eingeleitet wird es durch ein Kapitel über die Methode der Arzneibehandlung, der pharmakotherapeutischen Methoden, die Applikationsart der Medikamente und die Bedingungen der Arzneiwirkungen.

Das Buch ist so umfangreich, daß man sich über alle therapeutischen Maßnahmen daraus bestens orientieren kann. Außer den eigentlichen Heilmitteln findet man noch die Nährmittel, die Vakzine, die Verbandstoffe, Nähutensilien, delatierenden Mittel, Gegengifte sowie alle Bäder und Quellen abgehandelt.

Den Beschluß macht die am Titel angeführte Rezeptierkunde, die alles dazu Wissenswerte enthält. Alle Arzneibereitungsformen werden beschrieben und durch Beispiele erläutert. Es schließen sich an je ein Abschnitt über Herstellung von Verdünnungen von Bakterienmengen zu diagnostischen Zwecken, Herstellung von Salvarsanlösungen, unverträgliche Arzneimischungen, Suturationstabellen und einiges andere mehr.

Digitized by Google
Original from UNIVERSITY OF MINNESOTA
Generated on 2019-10-18 16:23 GMT / http://hdl.handle.net/2027/umn.31951002762790j
Public Domain in the United States, Google-digitized / http://www.hathitrust.org/access_use#pd-us-google

Das Buch kann allen Ärzten und Zahnärzten wegen seiner Reichhaltigkeit nur empfohlen werden. Jeder Praktiker braucht ein solches Nachschlagebuch, weil er nicht stets über alle Mittel orientiert sein kann und keine Zeit hat, in den verschiedensten Katalogen, pharmazeutischen Jahresberichten usw. nach dem zu suchen, was er gelegentlich schnell wissen möchte.

Greve, Erlangen.

Zahnärztliche Kronen- und Brückenarbeiten. Von Dr. Arthur Simon. Ein Leitfaden für Zahnärzte und Studierende. 1921. Verlag H. Meusser.

Der Verfasser hat sich der dankenswerten Mühe unterzogen, eine Vortragsreihe seiner Vorlesungen zu einem Leitfaden zusammenzustellen, er hat dabei besonderes Gewicht auf diejenigen Gebiete gelegt, die für die Praxis in erster Linie in Frage kommen. So ist ein Werk entstanden, das jeder Zahnarzt, der sich selbst mit der Zahnersatzkunde befaßt, mit Freuden begrüßen wird, ergänzt es doch die älteren Werke von Evans, Riegner, Eugen Müller u. a. in bester Weise.

Der Leitfaden setzt sich aus 3 Hauptabschnitten zusammen, von denen der erste die Band- oder Vollkronen vortrefflich behandelt. Die ersten drei Kapitel befassen sich mit Betrachtungen über die Indikationen und Kontraindikationen, die theoretische Vorbehandlung und die Präparation des Zahnes, während im vierten Kapitel die eigentliche Herstellung der verschiedenen Bandkronen beschrieben wird (Deckelkronen, nahtlose und Fazettenkronen). — Sodann finden wir die Stiftkronen und Bandstiftkronen. Auch hier werden zuerst die vorbereitenden Maßnahmen geschildert und der Präparation der Wurzeln besondere Beachtung geschenkt. Simon teilt diese Art von Stiftkronen oder Stiftzähnen folgendermaßen ein:

1. Flachzahnkronen: Dazu gehören die verschiedenen Arten von Stiftzähnen mit gestanzter oder gegossener Wurzelplatte, Richmondkronen und Halbringstiftzähne.
2. Vollzahnkronen: Dazu gehören die Logan-, Davis-, Duwel-, White- und Röhrenzahnkronen.
3. Einlagekronen: Dieses sind gegossene Einlagefüllungen, die die ganze Kaufläche des Zahnes ersetzen und ihren Halt durch einen im größten Wurzelkanal verankerten Stift erhalten. Man kann sie mit den früher vielgelehrten und geübten Ankerfüllungen vergleichen, aus denen sie wahrscheinlich hervorgegangen sind.

Im zweiten Teil geht der Verfasser zu den Brückenarbeiten über, von denen zuerst die festsitzenden Brücken ausführlich dargestellt werden. Ein besonderer Abschnitt ist dem Brückenmittelstück gewidmet, das je nach seiner Form die Brücke als Schwebe- oder Basisbrücke erkennen läßt. Das Mittelstück ist einer der wichtigsten Teile der Brücke und muß sehr stabil gebaut sein. Seiner Herstellung ist die größte Aufmerksamkeit zuzuwenden. An den festsitzenden Brücken lassen sich auch auswechselbare Zähne verwenden, wie z. B. der Steele-, Davis-, White- und Röhrenzahn. Bei nicht parallel stehenden Brückenpfeilern bedient man sich mit gutem Erfolg der Schiebebefestigung und der Verschraubung in vertikaler oder horizontaler Richtung. Zum Schluß folgen noch einige Betrachtungen über zusammengesetzte Brücken. Die abnehmbaren Brücken werden als gestanzte oder gegossene Goldsattelbrücken hergestellt, an denen ebenfalls auswechselbare Zähne Verwendung finden können.

Der dritte Teil ist als Anhang behandelt worden, weil er sich gewissermaßen mit den Finierarbeiten befaßt. In ihm finden Aufnahme: Das Ausarbeiten, Polieren, Vergolden und Einsetzen der Brücken und Kronen, sowie die verschiedenen Arten von Reparaturen, sei es im Munde oder außerhalb des Mundes. Auch für die Besprechung der zur Verwendung kommenden Materialien hat der Verfasser hier Platz und Gelegenheit gefunden. In den letzten beiden Kapiteln endlich erwähnt Simon die technischen Hilfsarbeiten, wie Gießen, Stanzen, Löten, Herstellung von Schrauben, Muttern, Federstiften und Kanülen, außerdem ein für diese Arbeiten notwendiges Spezialinstrumentarium.

Schon dieser kurze Überblick zeigt die geradezu erstaunliche Klarheit und Übersichtlichkeit, mit der der Verfasser den großen Stoff eingeteilt und angeordnet hat. Dieser Eindruck erhöht sich noch, wenn man das Werk selbst liest.

Digitized by Google
Original from UNIVERSITY OF MINNESOTA
Generated on 2019-10-18 16:23 GMT / http://hdl.handle.net/2027/umn.31951002762790j
Public Domain in the United States, Google-digitized / http://www.hathitrust.org/access_use#pd-us-google

Die wirklich heikle Frage der Stabilisierung und Fundamentierung der Brücken im Munde, ein Problem, an dem bekanntlich so viele Brücken scheitern, ist meisterhaft gelöst worden.

Zum Schlusse möchte ich es nicht unterlassen, die hervorragenden Abbildungen, die das Werk enthält, rühmend hervorzuheben und dem Verlag Meusser für die vorzügliche Ausstattung ein ganz besonderes Lob auszusprechen.

Es dürfte keinem Zweifel unterliegen, daß dieses Werk, dessen Preis in Anbetracht der gegenwärtigen Valutaverhältnisse mit 150 Mark gebunden als niedrig bemessen bezeichnet werden kann, in kurzer Zeit ein unentbehrliches Hilfsmittel für die Studierenden und Praktiker werden wird. Dr. R. Hesse, Döbeln.

Pharmakologie für Zahnärzte. Von Prof. Franz Müller. 2. durchgesehene Auflage. (Verlag Meusser 1921. Preis geb. M. 61.50.)

Erst seit dem Jahre 1920 besitzen wir ein Lehrbuch der Pharmakologie für Zahnärzte, das den besonderen Bedürfnissen unseres Berufes Rechnung trägt. Daß sich schon im Jahre 1921 eine zweite Auflage nötig machte, zeigt am besten, wie groß die Lücke gewesen ist, die Müller mit seinem Werk ausgefüllt hat. Obwohl schon über die erste Auflage ausführlich referiert worden ist, scheint es mir doch bei dem großen Wert, den das Buch für unseren Stand hat, zweckmäßig zu sein, mindestens den Inhalt der zweiten Auflage wiederzugeben, damit die Aufmerksamkeit der Zahnärzte in möglichst hohem Maße auf dieses Werk gelenkt wird.

Wichtig unter den ersten Kapiteln sind die Maximaldosen und die Betrachtungen, die der Homöopathie gewidmet sind. Im Abschnitt über die allgemeine Pharmakologie sei besonders auf diejenigen Kapitel hingewiesen, die die Aufnahme und Resorption, die Ausscheidung, die Überempfindlichkeit und die Behandlung von Vergiftungen zum Gegenstand haben. Den weitaus größten Teil des Werkes nimmt naturgemäß die spezielle Pharmakologie ein. Von den Alkaloiden geht der Verfasser sehr bald zu den Stoffen über, die das Zentralnervensystem erregen (Strychnin usw.) und zu denen, die es lähmen (Morphingruppe und Narkotika). Es folgen dann die Fiebermittel, die Gifte des vegetativen Nervensystems (Nikotin, Emetin usw.) und die Kreislaufgifte (Digitalis, Kampfer, Koffein, Alkohol, Äther).

Sehr lehrreich sind die kurzgefaßten Betrachtungen über Wasser, Salzwirkung und Abführmittel, die teils als abführende Salze, teils als pflanzliche Abführmittel in Anwendung kommen. Die Wirkung der Säuren, die chlorsauren Salze, die Alkalien und Adstringentien werden ebenfalls ausführlich behandelt. Ihnen folgen Besprechungen des Kalzium, Jod, Jodoform, der Blutstillungsmittel und der Antiseptika. Bei den Betrachtungen über die Schwermetalle lenkt der Verfasser unsere Aufmerksamkeit besonders auf die Bleivergiftung, das Eisen, und einige Seiten später auf das Quecksilber. Über Phosphor und Arsen in ihrer Wirkung und Anwendung gibt der Autor eine übersichtliche Darstellung.

Im Schlußkapitel kommt Müller auf die Hormone und Ergänzungsstoffe zu sprechen, die ja in neuerer Zeit gemeinsam mit der Lehre von der inneren Sekretion eine bedeutende Rolle spielen. Ganz besonders sei auch noch auf die zahlreichen Rezepte hingewiesen, die sich in dem ganzen Werk finden.

Dem Verfasser ist es vorzüglich gelungen, den für uns oft trockenen Stoff, dank einer flüssigen und knappen Darstellungsgabe, so interessant zu gestalten, daß man sich beim Lesen des Werkes kaum noch bewußt ist, ein Lehrbuch in der Hand zu halten. Möge diese zweite Auflage ebenso viele Anhänger und Freunde finden, wie ihre Vorgängerin.

Dr. R. Hesse, Döbeln.

Die Verstaatlichung der Zahnheilkunde. Eine gesellschaftswissenschaftliche Betrachtung für Zahnärzte, Ärzte und Volkswirte. Von Dr. phil. et med. dent. Alfred Cohn, Zahnarzt in Berlin. Verlag von Hermann Meusser-Berlin 1921.

Verfasser, der sich durch seine Veröffentlichungen auf zahnärztlich-volkswirtschaftlichem Gebiete bereits einen Namen geschaffen hat, erörtert im vorliegenden Werke eine Frage von beruflicher und sozialer Bedeutung, und zwar nicht nur durch die Brille des zahnärzt-

Digitized by Google
Original from UNIVERSITY OF MINNESOTA
Generated on 2019-10-18 16:23 GMT / http://hdl.handle.net/2027/umn.31951002762790j
Public Domain in the United States, Google-digitized / http://www.hathitrust.org/access_use#pd-us-google

lichen Praktikers, sondern auch vom nationalökonomischen Standpunkt aus. Er behandelt die ganze Materie rein objektiv, ohne seinen eigenen Standpunkt genau zu präzisieren. Der Autor hebt den Wert der Zahnheilkunde für die Volksgesundheit besonders hervor, ohne zu verschweigen, daß die wirtschaftlichen Aufwendungen für diesen Zweig der sozialen Hygiene noch sehr gering sind. Die eingehende Feststellung der Begriffe „Verstaatlichung" und „Sozialisierung", die oft verwischt werden, führen C. zu dem Schluß, daß durch die Verstaatlichung der Zahnheilkunde dieser Beruf schließlich der Sozialisierung entgegengeführt wird. Er begründet dies damit, daß immer mehr Patienten aus der Privatpraxis in die Kassenpraxis gedrängt werden, also in ein Abhängigkeitsverhältnis von staatlichen und privaten Behörden gelangen. Eine Verstaatlichung der Zahnheilkunde ist nach C.s Ansicht leichter durchzuführen als diejenige der allgemeinen Heilkunde, da erstere im Rahmen der Medizin eine Sonderstellung einnimmt und auch mit staatlicher Genehmigung von Nichtapprobierten ausgeübt werden kann.

Die soziale Fürsorge weckt die Verstaatlichungsfrage, die rasch, unterstützt durch die Gewerbefreiheit und das Überangebot von ärztlichen und zahnärztlichen Leistungen, weiter fortschreitet.

Gegen die geschlossene Machtstellung der Ärzte können die Krankenkassen schwer ankämpfen, dagegen sehr leicht gegen die relativ schwache der Zahnärzte, letztere können durch Anstellung von Zahntechnikern nach § 123 R. V. O. entbehrlich gemacht bzw. durch Drohung mit Errichtung von Kassenzahnkliniken bei zu hohen Preisforderungen in Schach gehalten werden. Die Literatur über diese Fragen ist nicht groß. Die Sozialdemokratie hat in ihrem Erfurter Programm die Sozialisierung der gesamten Heilkunde auf ihren Schild gehoben, jedoch damit nicht den Beifall der Allgemeinheit gefunden. Die Hygiene als Staatsmonopol, wie in Rußland, wird bei uns nicht zur Einführung gelangen.

Der Verfasser entwirft auch ein sehr interessantes Bild von dem Ideal der erfolgten Verstaatlichung. Der Staat wäre alsdann der alleinige Unternehmer, der für alles sorgt, also gewissermaßen eine große Krankenkasse, in der die zahnärztlichen Produzenten Beamte werden und die Kranken die Konsumenten. Die Versorgung hätte entweder durch angestellte Zahnärzte in den verschiedenen Bezirken zu erfolgen (Dezentralisation) oder durch Kliniken (Zentralisation). Die Auswirkung dieser Verstaatlichung wäre nach Verfasser für die Konsumenten wirtschaftlich nicht ungünstig, doch können sie die anderen Nachteile nicht aufwiegen, unter denen auch der jetzt so zeitgemäße Schleichhandel mit der Behandlung erwähnt wird. Für den zahnärztlichen Produzenten würde das ganze System eine starke Beeinträchtigung seiner Einkünfte bedeuten und steuerliche Ausfälle bedeuten. Dagegen würde die Sozialhygiene Vorteile aus der Verstaatlichung ziehen. Nächst der Theorie befaßt sich der Autor auch mit der rauhen Wirklichkeit und erwähnt die von einem Rechtsstaat zu fordernden Ablösungsansprüche der Produzenten, die ungeheuere Summen verschlingen würden.

Die Entwicklung im Sinne der Verstaatlichung schreitet immer weiter fort, und zwar durch den weiteren Ausbau der Krankenversicherung. Die Behandlung der Versicherten selbst muß sich den vorhandenen Mitteln und den Forderungen der Wissenschaft anpassen. Von dem Bezahlungssystem erweist sich das Pauschalsystem bei einer beschränkten freien Zahnarztwahl und Punktsystem für die einzelnen Leistungen aus Zweckmäßigkeitsgründen in Berlin sehr gut. Dagegen wird das System der Kassenkliniken aus bekannten Gründen am meisten von den Produzenten bekämpft.

Einen empfindlichen Nachteil für den Praktiker bringt unbedingt die Verstaatlichung durch die Abnahme der Privatpraxis und die Schwierigkeit, Betriebe, die auf Privattätigkeit jahrelang eingestellt waren, umzustellen.

Dem Ideal der Zahnärzte, der freien Zahnarztwahl, setzen besonders die großen Krankenkassen Widerstand entgegen, um dadurch keine Machtfaktoren aufkommen zu lassen. Außer diesem Beweggrund befürchten sie auch pekuniäre Schwierigkeiten.

Da die Krankenkasse als Etappe auf dem Wege der Verstaatlichung der Zahnheilkunde anzusehen ist, so ist jede neue zahnärztliche Beamtenstelle ein Fortschritt hierzu. Neben den Kassen ist naturgemäß auch die Schulzahnpflege als Faktor für die Verstaatlichung anzusehen, und es müßten im Interesse der Volksgesundheit staatliche Mittel für diesen Zweck bereitgestellt werden.

Digitized by Google
Original from UNIVERSITY OF MINNESOTA
Generated on 2019-10-18 16:23 GMT / http://hdl.handle.net/2027/umn.31951002762790j
Public Domain in the United States, Google-digitized / http://www.hathitrust.org/access_use#pd-us-google

Als Zulassung zur zahnärztlichen Produktion erheben natürlich in erster Reihe die Approbierten den Monopolanspruch. Die Tätigkeit der nach der R. V. O. zugelassenen Techniker ist aus der Not der Zeit geboren und wird immer ein Surrogat bleiben.

Den Schluß des Werkes bildet die Frage: „Ist die Verstaatlichung der Zahnheilkunde erwünscht?" Sie ist zurzeit nicht ohne weiteres zu beantworten. Die Individualisten lehnen sie grundsätzlich ab, während die Sozialisten theoretisch dafür sind. In Wirklichkeit liegen auch bei letzteren die Verhältnisse anders, denn jeder sucht mit Vorliebe den Zahnarzt seines Vertrauens auf. Es stehen sich hier die Interessen der Volksgesundheit und die privatwirtschaftlichen des Individuums gegenüber, und es ist schwer zu beurteilen, ob „die Verstaatlichung der Zahnheilkunde als Aktiv- oder Passivposten für die Volksgesundheit zu buchen ist". Vorläufig muß die teilweise Verstaatlichung neben der Ausübung des freien Berufes, der die Mängel des ersten Systems beseitigt, weiterbestehen, und die weitere Entwicklung dieses Fragenkomplexes wird die Produzenten unter dem Druck der politischen Verhältnisse nolens volens mit fortreißen.

C. hat uns eine schwere Kost vorgesetzt, die einer langsamen Verdauung bedarf. Ist dies erst einmal geschehen, dann gewährt das Büchlein, das wohl durchdacht und anregend geschrieben ist, eine Befriedigung, und zwar nicht nur dem Zahnarzt und Studierenden, sondern auch dem Volkswirt. Wir können nur wünschen, daß mehr als bisher sich Kollegen mit volkswirtschaftlichen Stoffen beschäftigen. Das würde dem Stande und seinen Vertretern weiteres Ansehen verleihen. Jonas, Breslau.

Leitfaden der normalen und pathologischen Histologie der Zähne. Von Dr. med. dent. Hans Scherbel und Dr. med. et med. dent. Werner Schoenlank. Mit 92 Mikrophotographien. Berlin 1922. Verlag von Hermann Meusser. geb. M. 90.—.

Die Verfasser haben sich die Aufgabe gestellt, für Lehrzwecke in gedrängter Form einen Leitfaden der normalen und pathologischen Histologie der Zähne zu schreiben. Man kann wohl sagen, um dies vorweg zu nehmen, daß die Aufgabe gut gelöst ist. Der erste Teil der Arbeit befaßt sich mit der normalen Histologie. Ein kurzes Kapitel in diesem Abschnitte ist der Entwicklung des Zahnkeims gewidmet. Der zweite Teil beschreibt die pathologische Histologie. Das Wichtigste ist in kurzer, übersichtlicher Sprache dargestellt. Manche Abschnitte, so z. B. der, welcher die von den Zähnen ausgehende Geschwülste schildert, könnten sehr wohl etwas erweitert werden. Der Verlag Meusser hat das Büchlein sehr gut ausgestattet. Die Wiedergabe der Bilder ist recht gut gelungen. Auf Tafel 13 vermisse ich ein Bild, welches das Keimfeld der Zyste klar darstellt. Dies sind kleine Mängel, welche sich bei einer Neuauflage abstellen lassen. Das Buch kann namentlich dem Studierenden warm empfohlen werden. Auch der Praktiker wird es nicht unbefriedigt zur Hand nehmen. Becker, Greifswald.

Chirurgie des Kopfes und Halses für Zahnärzte. Von Dr. Ernst Seifert, Privatdozent an der Universität Würzburg. Lehmanns medizinische Lehrbücher Band II. Mit 147 Abbildungen im Text. J. F. Lehmanns Verlag, München, 1922. Preis geh. M. 50.—, geb. M. 62.—.

Das Buch ist entstanden aus Vorlesungen, welche der Verfasser für die Studierenden der Zahnheilkunde gehalten hat. Das ist stets ein Vorteil, weil dadurch schon Gewähr für eine lebendige Darstellung geleistet wird. Der Stoff gliedert sich in folgende Abschnitte: Krankheiten des äußeren Gesichts. Krankheiten der oberen Luft- und Speisewege. Krankheiten des äußeren Halses. In einem Zusatz beschreibt Verfasser dann noch kurz die Tracheotomie und die Gastrostomie.

Die Darstellung ist klar und wird — bis auf wenige Ausnahmen — durch Bilder erläutert.

Bei der Schilderung der Gaumenspaltenoperation fehlt die Erwähnung der Brophyschen Methode. Das ist eine kleine Unterlassungssünde, welche in der nächsten Auflage gut gemacht werden könnte, und die den Wert des Buches nicht beeinträchtigt.

Das Buch wird sich sicher viel Freunde erwerben. Es ist dem Praktiker und dem Studenten gleich warm zu empfehlen. Die Ausstattung ist gut. Der Preis ist niedrig.

Becker, Greifswald.

Digitized by Google
Original from UNIVERSITY OF MINNESOTA
Generated on 2019-10-18 16:23 GMT / http://hdl.handle.net/2027/umn.31951002762790j
Public Domain in the United States, Google-digitized / http://www.hathitrust.org/access_use#pd-us-google

Arzneimittellehre für Studierende der Zahnheilkunde und Zahnärzte. Von Johannes Biberfeld. 3. verbesserte Auflage. Berlin, Julius Springer. VI. 167 Seiten. M. 27.— (ohne Teuerungszuschlag?).

Das Vorwort zur dritten, im Oktober 1921 erschienenen Auflage des 1908 zum erstenmal erschienenen Buches zeigt, wie Verfasser seine Aufgabe auffaßt. Er hat „alle von praktischen Zahnärzten herrührenden Empfehlungen bestimmter Behandlungsweisen angeführt", auch wenn er sie nicht für richtig hält, „vorausgesetzt, daß sie nicht offenkundiger Unsinn waren". Er hält sich „als Theoretiker und Nichtzahnarzt nicht für zuständig, sie ohne weiteres abzulehnen". Ich kann diesen Standpunkt nicht teilen. Meines Erachtens muß ein Lehrbuch der Arzneimittellehre keine Sammlung von mehr oder minder fragwürdigen und oft ephemeren Arzneistoffen und -gemischen sein. Es muß vielmehr dem Studierenden und dem Zahnarzt so viel des Wissens vermitteln, daß er sich in praxi eine gewisse Kritik des ihm durch Prospekte oder sonstige Veröffentlichungen Angebotenen erlauben darf. Gerade weil der Studierende der Zahnheilkunde und später der in der Praxis stark beschäftigte Zahnarzt keine Zeit und keine Gelegenheit hat, die Grundzüge der pathologischen Physologie, der physikalischen Chemie und anderer für das Verständnis der Wirkung und der Anwendung von Arzneimitteln nötigen Disziplinen sich zu verschaffen, sollte ein Lehrbuch der Arzneimittellehre mehr und andererseits weniger enthalten, als das Biberfeldsche Buch.

Hinzu kommt, daß fast in jedem Kapitel Beanstandungen gemacht werden müssen. Wenn z. B. bei den so wichtigen Kalkverbindungen die Bedeutung für die Regulierung der Erregbarkeit des Nervensystems und der Herztätigkeit zwar erwähnt, aber gesagt wird, daß die Kalksalze eine wesentliche Rolle bei der Blutgerinnung spielen, so wird der Leser, dem es ja oft um die Stillung von schwer stillbaren Blutungen zu tun ist, daraus den Schluß ziehen dürfen, daß er durch die Kalksalze Blutungen bei Hämophilen oder sonst stillen kann, was durchaus nicht der Fall ist. Wenn — um nur noch ein Beispiel anzuführen — bei den Desinfizientien gesagt wird: „Die Mundhöhle nimmt insofern eine Ausnahmestellung ein, als es in der Tat mit einigen unserer starken Desinfizientien gelingt, sie für kurze Zeit ohne Schädigung keimfrei zu machen, Desinfektion ist daher bei allen entzündlichen Prozessen, die sich dort abspielen, sehr aussichtsvoll", so ist diese Auffassung, soweit mir bekannt, durchaus unrichtig und gibt dem Studierenden eine vollkommen falsche Anleitung für sein praktisches Handeln.

Über die zahlreichen eingestreuten Rezepte ist zu sagen, daß sie vielfach nicht mehr den heutigen Bedürfnissen nach möglichst zweckentsprechender und billiger Verordnung und Anordnung des Rezeptes entsprechen. So findet sich auf Seite 48 ein durchaus zweckentsprechendes Rezept einer Morphinlösung zur Injektion, dagegen auf Seite 155 in dem Abschnitt über Arzneiverordnungen ein Rezept, das 0,12 Morphin. hydrochlor. mit 20,0 Sirupus simpl. und 160,0 Aq. destill. enthält — eine Verordnung, die gewiß ebensowenig wie das Rezept auf der folgenden Seite: Morphin. hydrochlor. 0,2 Aq. destill. 12,0 als richtige Anleitung, zumal für den Ungeübten, bezeichnet werden kann.

Ich bin daher leider auch weiterhin nicht in der Lage, das Buch dem Studierenden oder Zahnarzt zu empfehlen.

Franz Müller, Berlin.

Digitized by Google
Original from UNIVERSITY OF MINNESOTA
Generated on 2019-10-18 16:24 GMT / http://hdl.handle.net/2027/umn.31951002762790j
Public Domain in the United States, Google-digitized / http://www.hathitrust.org/access_use#pd-us-google

ZEITSCHRIFTENSCHAU

Welche Rolle spielen kranke Zähne als Eingangspforte für die Erreger von allgemeinen Erkrankungen des Körpers. Von Prof. Dr. R. Weiser, Wien. (Zeitschr. f. Stom., Dez. 1921.) Vortrag, gehalten anläßlich der Feier des 40jährigen Bestehens des Vereins Wiener Zahnärzte, Sept. 1921.

Seit dem alarmierenden Vortrag des Londoner Internisten Hunter „Über die Rolle der Sepsis und Antisepsis in der Medizin" 1910 mißt man in England und insbesondere in Amerika kranken und schlecht gepflegten Zähnen enorme Bedeutung als Eingangspforte für die Erreger von schweren Erkrankungen des ganzen Organismus bei. Der Schwerpunkt dieser Frage liegt aber nicht darin, ob die kranken Zähne als Eingangspforte für allgemeine Infektionen dienen können, denn daran haben wir Zahnärzte überhaupt nie gezweifelt, sondern darin, wie leicht, wie oft Erkrankungen an Gelenks- und Muskelrheumatismus, an chronischer Polyarthritis, an chronischer Endokarditis, herdförmiger Nephritis, an Arthritis deformans, Iritis usw. zur Beobachtung kommen, bei welchen kein anderer als ein dentaler Ursprung anzunehmen ist. Weiser berichtet über mehrere einschlägige Fälle aus der eigenen Praxis und betont, daß die positiven Fälle in der Privatpraxis ganz erstaunlicherweise selten sind, während man bei der geradezu erschreckenden Häufigkeit schwerer pathologischer Veränderungen am Zahnsystem, bei der gewaltigen Verbreitung der Zahnkaries doch annehmen müßte, daß die Folgen dieser Volkskrankheit viel mehr zu fühlen sein müßten. Wäre die Gefahr der Oral Sepsis wirklich so groß, wie sie von vielen nichtzahnärztlichen Forschern dargestellt wird, dann könnte es ja kaum mehr mit Karies und Alveolarpyorrhoe behaftete Menschen geben, die nicht an Nephritis, Arthritis, Endokarditis, Iritis rheumatica usw. leiden würden. Vor Übertreibungen sollte man sich entschieden hüten, um nicht durch künstlich großgezogene Hypochondrie der Klienten den rationell und gewissenhaft arbeitenden, medizinisch vorgebildeten Zahnärzten ihren ohnedies nicht leichten Beruf noch mehr zu erschweren. Es liegt auch kein Grund vor, die konservierende Behandlung pulpakranker Zähne und gangränöser Wurzeln über Bord zu werfen, wie dies in Amerika in den letzten Jahren vielfach geschieht, da wir zur Beseitigung des Infektionsherdes statt der Extraktion die Wurzelspitzenresektion haben. Der Satz: Ubi pus ibi evacua besteht gewiß zu Recht, aber deshalb haben die auf der Höhe der Zeit stehenden Zahnärzte gar keinen Grund, vom Indikationsgebiet der konservierenden Zahnheilkunde auch nur einen Zoll abzuweichen in allen Fällen, wo sie als ultima ratio die Wurzelspitzenresektion einwandfrei durchführen können. Die von Weiser als wichtigste aufgeworfene Frage: „Wie leicht, wie oft kommen Infektionen des Gesamtorganismus auf dentaler Basis zustande", hat trotz der umfangreichen bereits bestehenden Literatur noch keine jeden Zweifel ausschließende Antwort erhalten. Um diesem Ziele näherzukommen, schlägt Vortr. vor, alle Zahnpatienten großer zahnärztlicher Ambulatorien, Zahnkliniken und Kieferstationen systematisch auf apikale und pyorrhoische Prozesse röntgenologisch zu untersuchen und dann internistisch festzustellen, ein wie hoher Prozentsatz solcher Pat. an anderweitig nicht erklärbaren Nieren-, rheumatischen, septischen und anderen internen Erkrankungen leidet, weiterhin zu ermitteln, wieviele solche Fälle nach erfolgreich durchgeführter Wurzelbehandlung oder in diesem Belange gleichwertiger Operation (Extraktion, Wurzelspitzenresektion) geheilt werden.

Kronfeld, Wien.

Digitized by Google
Original from UNIVERSITY OF MINNESOTA
Generated on 2019-10-18 16:24 GMT / http://hdl.handle.net/2027/umn.31951002762790j
Public Domain in the United States, Google-digitized / http://www.hathitrust.org/access_use#pd-us-google

Fensterkronen für Schneide- und Eckzähne. Von Dr. Eugen Müller, Zürich. (Schweiz. Vierteljahrsschr. f. Zahnheilkunde, 1921, Nr. 3.)

Obwohl bekanntlich die Fensterkronen in schlechtem Rufe stehen, behauptet M. auf Grund seiner über 25jährigen Praxis, daß ihnen als Brückenpfeilern in manchen Fällen sogar der Vorrang gebührt. Man darf sie allerdings nicht deplaziert anwenden, fehlerhaft konstruieren oder die Brückenpfeiler unsachgemäß vorbereiten. Gewiß besitzt eine Vollkrone oder ein Stiftzahn eine längere Funktionsdauer, aber Vollkronen verbieten sich für Frontzähne aus kosmetischen Gründen, und die Devitalisierung eines gesunden Frontzahnes zwecks Herstellung eines Stiftzahnes vermeidet man gerne, wenn ein anderes Verfahren zur Verfügung steht. In solchen Fällen tut man gut, dem Patienten die Wahl zu lassen, ob er mit der Funktionsdauer der Fensterkappe von 3—5 Jahren zufrieden ist, obwohl eine kunstgerecht angefertigte Fensterkrone auch zehn und mehr Jahre Lebensdauer hat. Gegenüber großen Goldinlays mit Stift haben Fensterkronen als Brückenpfeiler den Vorzug, daß der Zahn nicht devitalisiert werden muß, daß die Fensterkrone einen sicheren Abschluß zwischen Zahn und Metall verbürgt, was bei Inlays besonders am gingivalen Rand nicht immer der Fall sein dürfte, und daß bei allfälligen Komplikationen eine Fensterkrone sich leicht entfernen läßt. Bei der Zahnpräparation muß der Zahn unbedingt parallelrandig zugeschliffen werden, die Lebensdauer einer Fensterkrone hängt in der Hauptsache von der gewissenhaften Ausführung solcher scheinbarer Kleinigkeiten ab. M. beschreibt das Zuschleifen, die hierzu nötigen Instrumente und Handgriffe ausführlich, desgleichen die Herstellung der Kronen selbst, doch eignen sich die zahlreichen, höchst exakten und beherzigenswerten Details, die durch prächtige Abbildungen erläutert sind, nicht für ein kurzes Referat. Als wesentlichste Punkte seien hervorgehoben: Das Gerüst der Fensterkrone wird im Munde des Patienten selbst hergestellt. Diese Arbeit ist zwar etwas zeitraubender als das Arbeiten am Modell, verbürgt aber ein genaues und sicheres Passen. Für den Goldring verwendet M. hochgelbes, nicht zu weiches, 22 kar., 0,3 mm dickes, für schmale, kleine Zähne 0,25 mm dickes Blech, das letztere auch, wenn zwei Fensterklappen zu Doppelträgern zusammengelötet werden. Handelt es sich um Fensterkronen, die für weitgespannte Brücken dienen, z. B. vom Eckzahn zum Weisheitszahn, so ist für die Zahnringe 20 kar. Gold von 0,25 mm Dicke zu verwenden. Zum Löten darf nur eine Spur Lot genommen werden, damit die Schmiegsamkeit der Ringe nicht leide. Beim Anprobieren kommt die Lötstelle auf diejenige Seite zu liegen, welche später mit dem Brückenzwischenstück verbunden wird, wodurch ein eventuelles späteres Platzen des Ringes an der Lötstelle verhindert wird. Mit der Matrizenzange wird zuerst an der Lingual-, dann an der Frontalseite der Ring eingezogen, die entstandenen Falten werden mit möglichst wenig Lot verlötet und weggeschnitten. Nun folgt die Herstellung des Deckels. Das Fenster wird mit einer feinen Blechschere ausgeschnitten, der Ring auf den Zahn gestülpt und mit Kerrmasse in einer eigenen Abdruckhülse Abdruck genommen. Der Deckel wird aus 22 kar. Gold gegossen. Beim endgültigen Verlöten des angegossenen Konendeckels ist darauf zu achten, daß kein Lot in das Innere der Kappe fließt. Vor dem Aufzementieren der Kappe muß deren Innenseite mit einem ovalen Querhiebbohrer angerauht werden, um dem Zement guten Halt zu geben.

Kronfeld, Wien.

Klinische Erfahrungen bezüglich des Sechsjahr-Molaren. Von Adolf Brodtbeck, Frauenfeld. (Schweiz. Vierteljahrsschr. f. Zahnheilkunde, 1921, Nr. 3.)

Br. erklärt sich als Anhänger der Extraktionsmethode, ohne sie aber wahllos und mechanisch in allen Fällen auszuführen. Ist die Qualität der Sechser befriedigend, so daß man annehmen kann, daß die Zähne die Dichtstellung im Laufe der Jahre aushalten können, dann soll man auf die Extraktion verzichten. Im übrigen schließt er sich den Ausführungen von Partsch in dessen Handbuche an, welchen er noch hinzufügt, daß die Konservierungsmöglichkeit der Gebisse beim größten Teile der schweizerischen Jugend beim heutigen Zustande der Zähne allein nur von einer korrekt durchgeführten symmetrischen Extraktion der Sechsjahr-Molaren abhängt. Der Vorwurf, daß dieses Verfahren barbarisch sei, ist unbedingt haltlos. Das Endresultat der Extraktion war stets kurze,

Digitized by Google
Original from UNIVERSITY OF MINNESOTA
Generated on 2019-10-18 16:24 GMT / http://hdl.handle.net/2027/umn.31951002762790j
Public Domain in the United States, Google-digitized / http://www.hathitrust.org/access_use#pd-us-google

schonende Behandlung, erfolgreiche Konservierung der Gebisse, kleine Rechnungen, dankbare Eltern und spätere Dankbarkeit von seiten der jungen Patienten — auf welcher Seite liegt da die Barbarei? Besonders für den Kliniker, welcher jährlich Tausende von Schulkindern überwachen und behandeln muß, ist die symmetrische Extraktion unerläßlich. Sie darf natürlich nicht vorgenommen werden, bevor die Artikulationshöhe durch die ersten Prämolaren bestimmt ist, auch nicht erst nach dem totalen Durchbruch der zweiten Molaren. Entschieden bestreitet Br. die Ansicht der Orthodontisten, daß durch die symmetrische Extraktion eine abnormale Artikulation geschaffen werde. In Hunderten von Fällen konnte er nichts Derartiges sehen, auch keine tiefen Artikulationen oder künstlich geschaffenen Prognathien. 28 Fälle aus der Frauenfelder Schulzahnklinik, die Vortr. projiziert, zeigen stark erkrankte Gebisse mit versäumter Extraktion der Sechsjahr-Molaren, Fälle mit stark erkrankten Sechsjahr-Molaren, wo die Extraktion noch indiziert ist, Orientierungsbilder über die operative Eingriffszeit und durchgeführte rechtzeitige Extraktionen der Sechsjahr-Molaren mit ihren Nutzeffekten. Kronfeld, Wien.

Über die keilförmigen Defekte an der Krone und ihre Entstehung. Von Dr. Kaname Anzawa, Taihoku, Formosa. (Deutsche Monatsschr. f. Zahnheilkunde, 1921, Heft 21.)

Verf. beschreibt die keilförmigen Defekte anatomisch und klinisch, stellt Versuche mit verschiedenen Bürsten und Putzmitteln an, bespricht die bekannten Theorien über die Entstehung dieser Defekte und unterscheidet zwei Arten von keilförmigen Defekten, deren eine die Kronendefekte, die andere die Halsdefekte umschließt. Der keilförmige Defekt ersterer Art ist eine Folge des Gebrauchs der Zahnbürste in Verbindung mit einem Zahnputzmittel an solchen Zahnkronen, die furchenförmige Hypoplasien aufweisen. Ein keilförmiger Defekt der zweiten Art ist eine Wirkung des Gebrauchs der Zahnbürste in Verbindung mit einem Zahnputzmittel auf sich langsam entblößenden Zahnhals.

Kronfeld, Wien.

Heilung der Aktinomykose durch Yatren. Von Prof. Dr. W. Pfeiler, Jena. Berliner klinische Wochenschrift, 1921, Nr. 48, S. 1413.

Im Yatren mit seiner Schwellenreiz- und protoplasma-aktivierenden Wirkung hat die Medizin ein Mittel, dessen jodhaltige, auch intravenös gut vertragene Komponente den aktinomykotischen Prozeß der Rinder in einer überraschenden Weise zu beeinflussen und zu heilen vermag. Bei intravenöser bzw. subkutaner Anwendung sind zuweilen schon in einem Zeitraum von kaum mehr als 14 Tagen vollkommene Heilung zu verzeichnen gewesen. Bei der Bedeutung, die diese Versuche vom Standpunkt der vergleichenden Pathologie und Therapie auch für die Behandlung der Aktinomykose des Menschen beanspruchen können, werden zwei Krankengeschichten wiedergegeben, die zeigen, daß die Heilung dieser Krankheit ohne direkten operativen Eingriff in kurzer Zeit möglich ist. Die Yatrengaben verstehen sich für eine fünfprozentige Lösung. Nach neueren Erfahrungen scheint es bei großen Gaben, wie sie Oberländer und der Autor anfangs verabfolgt haben, in einzelnen Fällen zu einem so raschen Zerfall des Aktinomyzesmyzels bzw. einer Einschmelzung des aktinomykotischen Gewebes zu kommen, daß dadurch gewisse Intoxikationserscheinungen wie Appetitlosigkeit, Müdigkeit, Untertemperatur ausgelöst werden. (Die Verwendung vierprozentiger Lösungen dürfte aus dem Grunde am Platze sein, weil in fünfprozentigen Lösungen gelegentlich eine Ausfällung eintritt und eine nochmalige Erwärmung der Flüssigkeit dadurch notwendig wird.)

In der Menschenheilkunde dürften Gaben, die zehnfach kleiner sind als die verwendeten, bis zum feineren Ausbau der Therapie als zweckentsprechend angesehen werden können. Eine besondere Bedeutung dürfte die Yatrentherapie auch für die Behandlung des Madurafußes bekommen, dessen schwere Beeinflußbarkeit ja bekannt ist. Verbindungen, die Behandlung dieser Krankheit aufzunehmen, sind hergestellt. Zilz, Wien.

Unmittelbare Dentinanästhesie. Von Dr. Walter Adrion. Zahnärztl. Rundschau 1922, Nr. 11.

Die Lösung des Problems der unmittelbaren Dentinanästhesie ist für den Zahnarzt sowohl als auch für den Patienten von hervorragender Bedeutung. Jede Neuerung auf diesem

Digitized by Google
Original from UNIVERSITY OF MINNESOTA
Generated on 2019-10-18 16:24 GMT / http://hdl.handle.net/2027/umn.31951002762790j
Public Domain in the United States, Google-digitized / http://www.hathitrust.org/access_use#pd-us-google

Gebiete, die uns auch nur einen kleinen Fortschritt bringt, ist zu begrüßen. Bekanntlich versagen die gewöhnlichen verdünnten Lösungen der bekannten Lokalanästhetica, selbst in höchster Konzentration, für die unmittelbare Dentinanästhesie. Erst die Druckanästhesie oder Kataphorese können diese Mittel in zeitraubendem Verfahren zur Wirkung bringen. Daraus folgt, daß die histologisch noch unbekannten Empfindungselemente des Dentins im Prinzip wohl anästhesierbar sind, daß aber die bisher verwandten Mittel zu dickflüssig sind, um genügend in den feinsten Poren des Dentins weiterzukommen. Die praktische Lösung der Dentinanästhesie wird also wohl bei den gasförmigen Mitteln zu suchen sein. Die Narcotica sind im allgemeinen zu flüchtig. Prof. Straub hat nun auf der Suche nach brauchbaren Mitteln „das Eufin" gefunden, den neutralen Ester der Kohlensäure mit dem Äthylalkohol, der bereits in Wasser zerfällt und damit also außerhalb des Anwendungsgebietes unwirksam wird. Erprobt wurde das Eufin in der Freiburger zahnärztlichen Universitätspoliklinik. Hierbei wurde festgestellt, „daß das Eufin imstande ist, die Sensibilität des gesunden Dentins in kurzer Zeit zu beseitigen, ohne die geringsten Nachteile für die Pulpa und die Schleimhäute." Versager gibt es auch beim Eufin, die Versager hängen aber nicht von der Qualität ab, sondern von der individuellen Struktur des Dentins, wie Adrion späterhin noch eingehend berichten wird. Der große Vorteil des Eufins liegt aber darin, daß innerhalb von 3—4 Minuten entschieden ist, ob das Eufin wirkt oder nicht, entweder volle Wirkung in dieser Zeit oder gar keine. Die Diäthylkohlensäure „Eufin" wird von der Firma C. F. Boehringer & Söhne G. m. b. H., Mannheim-Waldhof in den Handel gebracht.

Dem Referenten wurde von der Firma eine Versuchsmenge „Eufin" vor einigen Wochen zur Verfügung gestellt. Das Mittel hat mir in mehr als 20 Fällen gute Dienste geleistet, nur in 2 Fällen versagt, ein äußerst zeitsparendes Mittel. Ein Urteil darüber zu fällen, ob das Mittel die Pulpa schädigt, muß ich mir noch versagen, dazu erscheint mir die Beobachtungszeit zu kurz. Faulhaber.

Untersuchungen über Wurzelbehandlung. Von Privatdozent Dr. Türkheim. Dtsch. M. f. Z., 1922, Nr. 9.

Ausgehend von dem Satze: „Wenn das Problem der Wurzelbehandlung die vitale Frage der Zahnheilkunde ist, so ist das Wurzelkanalsystem der Angelpunkt der Wurzelbehandlung", beschäftigt sich Türkheim zunächst mit den Methoden der Pulpendarstellung. Nach kurzer Beleuchtung der Methoden von Preiswerk, G. Fischer, Adloff, Hess und Rottenbiller (gegen diesen nimmt Türkheim besonders Stellung), berichtet er über seine Methode der Pulpendarstellung, die den Vorzug hat, „daß Kunstprodukte ausgeschlossen sind". Er stellt die natürliche Pulpa freipräpariert dadurch dar, daß er im Thermostaten 10%, dann 15% Salpetersäure für einige Tage auf den Zahn einwirken läßt. Hierdurch wird neben der Entkalkung auch das organische Gerüst des Dentins aufgelöst, das sich dann durch ganz feinen Wasserstrahl von der Pulpa abspülen läßt. Solche Präparate zeigen erstaunlich deutlich, besonders bei Molaren, ein System von Brücken, Seitenkanälen, Parallelsträngen, an den Wurzelspitzen deltaförmige Auffaserung, besser fast noch als bei Korrosionspräparaten. Aus diesen Befunden fordert Türkheim im zweiten Abschnitt seiner Abhandlung für die Wurzelbehandlung, „daß „prinzipiell für jede Wurzel das Vorhandensein eines komplizierten Wurzelkanalsystems postuliert wird". Er unterzieht nun verschiedene Unterstützungsmittel zur Reinigung dieser technisch schwer erreichbaren Kanäle einer Untersuchung und empfiehlt auf Grund seiner Arbeiten „künstlichen Magensaft" zur Reinigung des Wurzelkanalsystems, der neben antiseptischer Wirkung die Kanalwände angreift. Zur Sterilisation der Wurzelkanäle empfiehlt schließlich Türkheim die Elektrosterilisation, die neben ihren Nachteilen den großen Vorteil hat, daß durch sie technisch unerreichbare Keime in den Wurzelkanälen abgetötet werden. Faulhaber.

Digitized by Google
Original from UNIVERSITY OF MINNESOTA
Generated on 2019-10-18 16:24 GMT / http://hdl.handle.net/2027/umn.31951002762790j
Public Domain in the United States, Google-digitized / http://www.hathitrust.org/access_use#pd-us-google

Generated on 2019-10-18 16:24 GMT / http://hdl.handle.net/2027/umn.31951002762790j
Public Domain in the United States, Google-digitized / http://www.hathitrust.org/access_use#pd-us-google
Digitized by Google
Original from
UNIVERSITY OF MINNESOTA

Generated on 2019-10-18 16:24 GMT / http://hdl.handle.net/2027/umn.31951002762790j
Public Domain in the United States, Google-digitized / http://www.hathitrust.org/access_use#pd-us-google

Digitized by Google

Original from
UNIVERSITY OF MINNESOTA

Generated on 2019-10-18 16:24 GMT / http://hdl.handle.net/2027/umn.31951002762790j
Public Domain in the United States, Google-digitized / http://www.hathitrust.org/access_use#pd-us-google
Digitized by Google
Original from
UNIVERSITY OF MINNESOTA

UNIVERSITY OF MINNESOTA
biom,per jahrg.37
stack no.153

Vierteljahrsschrift f ur Zahnheilkunde.

3 1951 002 762 790 J

MINITEX
Minnesota Library Access Center
9ZAR05D12S13TKL

Digitized by Google

Original from
UNIVERSITY OF MINNESOTA

Generated on 2019-10-18 16:24 GMT / http://hdl.handle.net/2027/umn.31951002762790j
Public Domain in the United States, Google-digitized / http://www.hathitrust.org/access_use#pd-us-google